This is a digital copy of a book that was preserved for generations on library shelves before it was carefully scanned by Google as part of a project to make the world's books discoverable online.

It has survived long enough for the copyright to expire and the book to enter the public domain. A public domain book is one that was never subject to copyright or whose legal copyright term has expired. Whether a book is in the public domain may vary country to country. Public domain books are our gateways to the past, representing a wealth of history, culture and knowledge that's often difficult to discover.

Marks, notations and other marginalia present in the original volume will appear in this file - a reminder of this book's long journey from the publisher to a library and finally to you.

**Usage guidelines**

Google is proud to partner with libraries to digitize public domain materials and make them widely accessible. Public domain books belong to the public and we are merely their custodians. Nevertheless, this work is expensive, so in order to keep providing this resource, we have taken steps to prevent abuse by commercial parties, including placing technical restrictions on automated querying.

We also ask that you:

+ *Make non-commercial use of the files* We designed Google Book Search for use by individuals, and we request that you use these files for personal, non-commercial purposes.

+ *Refrain from automated querying* Do not send automated queries of any sort to Google's system: If you are conducting research on machine translation, optical character recognition or other areas where access to a large amount of text is helpful, please contact us. We encourage the use of public domain materials for these purposes and may be able to help.

+ *Maintain attribution* The Google "watermark" you see on each file is essential for informing people about this project and helping them find additional materials through Google Book Search. Please do not remove it.

+ *Keep it legal* Whatever your use, remember that you are responsible for ensuring that what you are doing is legal. Do not assume that just because we believe a book is in the public domain for users in the United States, that the work is also in the public domain for users in other countries. Whether a book is still in copyright varies from country to country, and we can't offer guidance on whether any specific use of any specific book is allowed. Please do not assume that a book's appearance in Google Book Search means it can be used in any manner anywhere in the world. Copyright infringement liability can be quite severe.

**About Google Book Search**

Google's mission is to organize the world's information and to make it universally accessible and useful. Google Book Search helps readers discover the world's books while helping authors and publishers reach new audiences. You can search through the full text of this book on the web at `http://books.google.com/`

**Über dieses Buch**

Dies ist ein digitales Exemplar eines Buches, das seit Generationen in den Regalen der Bibliotheken aufbewahrt wurde, bevor es von Google im Rahmen eines Projekts, mit dem die Bücher dieser Welt online verfügbar gemacht werden sollen, sorgfältig gescannt wurde.

Das Buch hat das Urheberrecht überdauert und kann nun öffentlich zugänglich gemacht werden. Ein öffentlich zugängliches Buch ist ein Buch, das niemals Urheberrechten unterlag oder bei dem die Schutzfrist des Urheberrechts abgelaufen ist. Ob ein Buch öffentlich zugänglich ist, kann von Land zu Land unterschiedlich sein. Öffentlich zugängliche Bücher sind unser Tor zur Vergangenheit und stellen ein geschichtliches, kulturelles und wissenschaftliches Vermögen dar, das häufig nur schwierig zu entdecken ist.

Gebrauchsspuren, Anmerkungen und andere Randbemerkungen, die im Originalband enthalten sind, finden sich auch in dieser Datei – eine Erinnerung an die lange Reise, die das Buch vom Verleger zu einer Bibliothek und weiter zu Ihnen hinter sich gebracht hat.

**Nutzungsrichtlinien**

Google ist stolz, mit Bibliotheken in partnerschaftlicher Zusammenarbeit öffentlich zugängliches Material zu digitalisieren und einer breiten Masse zugänglich zu machen. Öffentlich zugängliche Bücher gehören der Öffentlichkeit, und wir sind nur ihre Hüter. Nichtsdestotrotz ist diese Arbeit kostspielig. Um diese Ressource weiterhin zur Verfügung stellen zu können, haben wir Schritte unternommen, um den Missbrauch durch kommerzielle Parteien zu verhindern. Dazu gehören technische Einschränkungen für automatisierte Abfragen.

Wir bitten Sie um Einhaltung folgender Richtlinien:

+ *Nutzung der Dateien zu nichtkommerziellen Zwecken* Wir haben Google Buchsuche für Endanwender konzipiert und möchten, dass Sie diese Dateien nur für persönliche, nichtkommerzielle Zwecke verwenden.

+ *Keine automatisierten Abfragen* Senden Sie keine automatisierten Abfragen irgendwelcher Art an das Google-System. Wenn Sie Recherchen über maschinelle Übersetzung, optische Zeichenerkennung oder andere Bereiche durchführen, in denen der Zugang zu Text in großen Mengen nützlich ist, wenden Sie sich bitte an uns. Wir fördern die Nutzung des öffentlich zugänglichen Materials für diese Zwecke und können Ihnen unter Umständen helfen.

+ *Beibehaltung von Google-Markenelementen* Das "Wasserzeichen" von Google, das Sie in jeder Datei finden, ist wichtig zur Information über dieses Projekt und hilft den Anwendern weiteres Material über Google Buchsuche zu finden. Bitte entfernen Sie das Wasserzeichen nicht.

+ *Bewegen Sie sich innerhalb der Legalität* Unabhängig von Ihrem Verwendungszweck müssen Sie sich Ihrer Verantwortung bewusst sein, sicherzustellen, dass Ihre Nutzung legal ist. Gehen Sie nicht davon aus, dass ein Buch, das nach unserem Dafürhalten für Nutzer in den USA öffentlich zugänglich ist, auch für Nutzer in anderen Ländern öffentlich zugänglich ist. Ob ein Buch noch dem Urheberrecht unterliegt, ist von Land zu Land verschieden. Wir können keine Beratung leisten, ob eine bestimmte Nutzung eines bestimmten Buches gesetzlich zulässig ist. Gehen Sie nicht davon aus, dass das Erscheinen eines Buchs in Google Buchsuche bedeutet, dass es in jeder Form und überall auf der Welt verwendet werden kann. Eine Urheberrechtsverletzung kann schwerwiegende Folgen haben.

**Über Google Buchsuche**

Das Ziel von Google besteht darin, die weltweiten Informationen zu organisieren und allgemein nutzbar und zugänglich zu machen. Google Buchsuche hilft Lesern dabei, die Bücher dieser Welt zu entdecken, und unterstützt Autoren und Verleger dabei, neue Zielgruppen zu erreichen. Den gesamten Buchtext können Sie im Internet unter `http://books.google.com` durchsuchen.

MEDICAL SCHOOL
LIBRARY

# Mitteilungen

aus den

# Grenzgebieten der Medizin und Chirurgie.

Herausgegeben von

**O. von Angerer** (München), **B. Bardenheuer** (Köln), **E. von Bergmann** (Berlin), **A. Bier** (Bonn), **P. von Bruns** (Tübingen), **H. Curschmann** (Leipzig), **V. Czerny** (Heidelberg), **A. von Eiselsberg** (Wien), **W. Erb** (Heidelberg), **C. Fürstner** (Straßburg), **C. Garrè** (Königsberg), **Th. Kocher** (Bern), **W. Körte** (Berlin), **F. Kraus** (Berlin), **R. U. Krönlein** (Zürich), **H. Kümmell** (Hamburg), **W. von Leube** (Würzburg), **E. von Leyden** (Berlin), **L. Lichtheim** (Königsberg), **O. Madelung** (Straßburg), **J. von Mikulicz** (Breslau), **O. Minkowski** (Köln a. Rh.), **B. Naunyn** (Straßburg), **H. Nothnagel** (Wien), **H. Quincke** (Kiel), **L. Rehn** (Frankfurt a. M.), **B. Riedel** (Jena), **H. Sahli** (Bern), **K. Schoenborn** (Würzburg), **Fr. Schultze** (Bonn), **E. Sonnenburg** (Berlin), **R. Stintzing** (Jena), **A. von Strümpell** (Breslau), **A. Wölfler** (Prag).

Redigiert von

**J. von Mikulicz,** Breslau.

**B. Naunyn,** Straßburg.

---

## Zwölfter Band.

**Mit 14 Tafeln, 19 Kurven und 28 Abbildungen im Texte.**

**Jena,**
Verlag von Gustav Fischer.
1903.

Uebersetzungsrecht vorbehalten.

UNIV OF CALIF
MEDICAL SCHOOL

# Inhalt.


**I. Heft.**

Seite

I. Mikulicz, J. von, Ueber den heutigen Stand der Chirurgie des Pankreas, mit besonderer Rücksicht auf die Verletzungen und Entzündungen des Organes . . . . . 1

II. Strauss, H., Klinische Studien über den Magensaftfluß. (Begriff, Entstehung, Behandlung, Stoffwechsel.) (Mit 5 Abbildungen und 1 Kurve im Texte) . . . . . 25

III. Sauerbruch, Die Pathogenese der subkutanen Rupturen des Magen-Darmtraktus. (Mit 3 Abbildungen im Texte) . . 92

IV. Schultze, Fr., Zur Diagnostik und operativen Behandlung der Rückenmarkshautgeschwülste. (Mit 6 Abbildungen im Texte) . . . . . 153

**II. und III. Heft.**

V. Federmann, A., Ueber Perityphlitis mit besonderer Berücksichtigung des Verhaltens der Leukocyten. (Mit 10 Kurven im Texte) . . . . . 213

VI. Reinbach, G., Hämorrhoiden im Kindesalter, zugleich ein weiterer Beitrag zur pathologischen Anatomie dieses Leidens. (Hierzu Tafel I und 1 Abbildung im Texte) . . . . . 272

VII. Walbaum, Untersuchungen über die Bedeutung der Epithelkörperchen beim Kaninchen. (Hierzu Tafel II) . . . . 298

VIII. Lossen, J., Ueber die idiopathische Erweiterung des Oesophagus. (Hierzu Tafel III und IV) . . . . . 331

IX. Nehrkorn, Die chirurgische Behandlung der Colitis ulcerosa chronica . . . . . 372

X. Engelmann, Fr., Beiträge zur Lehre von dem osmotischen Drucke und der elektrischen Leitfähigkeit der Körperflüssigkeiten . . . . . 396

**IV. Heft.**

XI. Fraenkel, Eug., Ueber Erkrankungen des roten Knochenmarkes, besonders der Wirbel und Rippen, bei akuten Infektionskrankheiten. (Hierzu Tafel V) . . . . . 419


13212

Seite

XII. Alessandri, R., Ueber einen Fall von gestieltem Magensarkom nebst Bemerkungen über einige Bindegewebsgeschwülste des Magens. (Hierzu Tafel VI und VII) . . . 455
XIII. Borchard, Die Verbiegung der Wirbelsäule bei der Syringomyelie. (Mit 7 Abbildungen im Texte) . . . . . 483
XIV. Wittek, A., Die Bedeutung der Sehnentransplantation für die Behandlung choreatischer Formen der infantilen Cerebrallähmung. (Mit 4 Abbildungen im Texte) . . . . . 498
XV. Hansemann, D. v., Aetiologische Studien über die Epityphlitis . . . . . 514
XVI. Möller, J., Bakteriämie und Sepsis. Klinische Betrachtungen und bakteriologische Untersuchungen. (Mit 8 Kurven im Texte) . . . . . 532

## V. Heft.

XVII. Mikulicz, J. von, Beiträge zur Physiologie der Speiseröhre und der Cardia . . . . . 569
XVIII. Asakura. B., Experimentelle Untersuchungen über die Decapsulatio renum . . . . . 602
XIX. Stursberg, Experimentelle Untersuchungen über die zur Heilung chronischer Nephritiden von Edebohls vorgeschlagene „Nierenentkapselung“ . . . . . 625
XX. Klien, H., Ueber die Konfiguration der lumbalen Intervertebralräume. (Hierzu Tafel VIII—X) . . . . . 635
XXI. Mori, M., Spontane Appendicitis bei einigen Tierspecies . 639
XXII. Ritter, C., Die Entstehung der entzündlichen Hyperämie . 643
XXIII. Brion und Kayser, Künstliche Infektion der Gallenblase mit Pneumokokken nach Choledochusresektion . . . . . 677
XXIV. Körner, O., Untersuchungen und Erfahrungen über den Einfluß von Operationen auf den Verlauf und Ausgang des Diabetes mellitus . . . . . 682
XXV. Kredel, L., Ueber die akute Darminvagination im Kindesalter . . . . . 698
XXVI. Janssen, P., Zur Kenntnis der Arthritis chronica ankylopoëtica. (Hierzu Tafel XI—XIII und 2 Abbildungen im Texte) . . . . . 720
XXVII. Zaaijer, J. H., Anurie infolge doppelseitiger Nierennekrose, verursacht durch Druckerhöhung in den Nieren. (Hierzu Tafel XIV) . . . . . 754

Nachdruck verboten.

# I.

# Ueber den heutigen Stand der Chirurgie des Pankreas, mit besonderer Rücksicht auf die Verletzungen und Entzündungen des Organes[1]).

Von

**J. von Mikulicz**, Breslau.

Meine Herren! Die Chirurgie des Pankreas gehört heute zu den unfertigsten Kapiteln der Abdominalchirurgie, ja wir können sagen, der modernen Chirurgie überhaupt. Sind es doch kaum 20 Jahre her, daß die erste planmäßige Operation am Pankreas von GUSSENBAUER an den Cysten dieses Organes ausgeführt wurde, und lange Jahre beschränkte sich die Pankreaschirurgie auf die operative Behandlung dieser Affektion, die dem Chirurgen eine relativ leichte Aufgabe stellt; wenigstens soweit es auf die Technik ankommt. Bei den anderen Affektionen des Pankreas, Verletzungen, entzündlichen Zuständen und Neubildungen im engeren Sinne des Wortes, sind erst seit kaum 10 Jahren ernste Versuche eines chirurgischen Eingreifens gemacht worden. Noch in den Jahren 1891 und 1892 taten die Anatomen VON GERLACH und JOESSEL die topographische Anatomie des Pankreas mit wenigen Worten ab mit der Motivierung, sie hätte kein klinisches Interesse, da das Pankreas dem Chirurgen doch kaum zugänglich sei.

Aber nicht nur aus dem angeführten, sondern noch aus einem anderen Grunde wird die Berichterstattung über unser Thema heute jedem Chirurgen erschwert. Wenn wir von den Pankreascysten absehen, kommen wir bei unseren heutigen Kenntnissen relativ selten in die Lage, das Organ operativ anzugreifen, so daß der einzelne Chirurg nur

1) Vortrag, gehalten am 12. Mai 1903 auf dem Congr. of Americ. Physic. and Surg. in Washington. (Dieser Vortrag hat eine Reihe von Vorträgen abgeschlossen, die der Anatomie, Physiologie und Pathologie des Pankreas gewidmet waren.)

über eine kleine Zahl von eigenen Erfahrungen verfügt. Eine umfassende Darstellung hat sich daher heute vorwiegend auf fremde Beobachtungen zu stützen. Wenn ich meine eigenen Erfahrungen während der letzten 12 Jahre zusammenstelle, so dürften sich alle einschlägigen Fälle auf etwa 60 belaufen. Diese für einen einzelnen Chirurgen immerhin stattliche Zahl reduziert sich aber wesentlich, wenn ich 30 Fälle abziehe, bei welchen ich nur gelegentlich von Magenresektionen mit dem Pankreas in nähere Berührung kam.

Wenn wir uns fragen, warum die Chirurgie des Pankreas sich mit so zögernden Schritten entwickelt, so können wir dafür im wesentlichen drei Gründe anführen, auf die wir näher eingehen müssen, da sie uns gleichzeitig das Verständnis für das, was wir in Zukunft auf diesem Gebiete von der Chirurgie erwarten dürfen, eröffnen.

In erster Linie kommen die topographischen Verhältnisse des Organs in Betracht. Die versteckte und von allen Seiten geschützte Lage des Pankreas bringt es mit sich, daß das Organ relativ selten Verletzungen ausgesetzt ist; wenn es aber verletzt wird, so finden sich fast immer in seiner Umgebung schwere Nebenverletzungen. Sehr häufig erliegt der Verletzte denselben infolge von Blutung oder Schock, bevor noch der Chirurg eingreifen kann. Kommt dieser aber in die Lage, derartige Verletzungen zu behandeln, so wird fast immer durch die Nebenverletzungen seine Aufmerksamkeit so in Anspruch genommen, daß die Läsion des Pankreas leicht übersehen wird.

Die versteckte Lage des Pankreas macht jeden Eingriff an demselben zu einem ernsten und technisch schwierigen, wenn nicht durch krankhafte Veränderungen, wie z. B. bei Pankreascysten, das Organ oder Teile desselben der Körperoberfläche genähert werden. Wir besitzen deshalb keine Operationsmethode, welche, wie z. B. bei der Bloßlegung der Niere, der Gallenblase oder des Blinddarmes, uns das Pankreas in bequemer Weise zugänglich macht, und als Normalverfahren angesehen werden könnte. Je nach der Lage des Krankheitsherdes im Pankreas oder je nach der Vergrößerung des Organes nach einer bestimmten Richtung werden wir von den verschiedensten Seiten dem Pankreas beikommen, dabei aber immer durch die davor und daneben liegenden Organe in der Freilegung desselben behindert sein.

Die Wege, die wir zur Bloßlegung des Pankreas einschlagen können, lassen sich in zwei Gruppen teilen: 1) die transperitonealen, 2) die retroperitonealen. Bei den transperitonealen Methoden wird durch einen medianen oder lateralen Bauchschnitt die vordere Bauchwand eröffnet und auf das Pankreas entweder oberhalb des Magens, durch das Lig. gastrohepaticum oder unterhalb des Magens durch das Ligamentum gastrocolicum oder endlich nach Hinaufschlagen des Netzes und Colons durch das Mesocolon eingegangen. In jedem Falle wird die Bursa omentalis eröffnet. Ein vierter transperitonealer Weg ist

(nach KOERTE) das Eindringen an der lateralen Seite des Duodenums, dessen peritonealer Ueberzug vorher durchtrennt werden muß. Durch das letztere Verfahren kann selbstverständlich nur der Pankreaskopf bequem freigelegt werden. Die retroperitonealen Methoden trachten durch einen Einschnitt in der Lendengegend das Pankreas freizulegen. Man wird durch dieselben nur das eine Ende des Pankreas, den Kopf oder den Schwanz bloßlegen und davon nur Gebrauch machen, wenn durch krankhafte Veränderungen der betreffende Teil des Pankreas weithin nach der Seite vorgeschoben oder vergrößert ist (Abscesse, Cysten, Tumoren).

Eine weitere Schwierigkeit bietet endlich die topographische Lage des Pankreas dadurch, daß wir bei Eingriffen in dasselbe leicht verhängnisvolle Nebenverletzungen setzen können. Außer dem vor dem Pankreas liegenden Magen und Quercolon kommen der Ductus choledochus, das Duodenum, sowie die großen Gefäße in Betracht; ferner besonders noch die Arteria colica media, deren Verletzung die Gangrän des Quercolons zur Folge hat, wie KROENLEIN durch seine sorgfältigen topographisch-anatomischen Untersuchungen nachgewiesen hat.

Ein zweiter Grund, der die Entwickelung der Chirurgie des Pankreas so sehr erschwert, ist die Schwierigkeit der Diagnose. Auch hier bildet die versteckte Lage des Pankreas das Haupthindernis. Der palpatorische Befund ist häufig ganz negativ, in den meisten Fällen undeutlich und selbst dort, wo das Organ infolge krankhafter Veränderungen mächtig vergrößert ist und sich dadurch der palpierenden Hand wohl bemerkbar macht, ist der Befund gewöhnlich mehrdeutig. Ebenso unklar sind die übrigen objektiven sowie die subjektiven Symptome.

Ich muß es mir versagen, auf die Schwierigkeiten der Diagnose näher einzugehen, da dies den Raum meines Referates weit überschreiten würde. Ich möchte nur hervorheben, daß für den Chirurgen leider auch die Symptome der gestörten Funktion beim Pankreas in der Mehrzahl der Fälle nicht verwertbar sind. Es treten, wie unsere Erfahrungen zeigen, bei diesem funktionell so enorm wichtigen Organe klare Ausfallserscheinungen meist erst nach Zerstörung des größeren Teiles der Drüse auf, also zu einer Zeit, in welcher der Chirurg in der Regel keine Berechtigung mehr hat einzugreifen. Denn wenn einmal ein Pankreasdiabetes, wenn schwere Ausfallserscheinungen in Bezug auf Fettverdauung vorliegen, ist der Kranke häufig auch durch die Operation nicht mehr zu retten. Die bisherigen Erfahrungen haben auch gezeigt, daß nur ausnahmsweise bei Pankreaserkrankungen, die chirurgisch angegangen werden, sich verläßliche funktionelle Symptome von seiten des Pankreas gezeigt haben. Der Chirurg darf leider nicht immer, wie der interne Kliniker, den Fall ruhig beobachten, bis er durch den weiteren Verlauf immer klarer wird; er muß sich, solange

noch der Kräftezustand des Kranken ein erträglicher ist, zur Operation entschließen, falls eine solche überhaupt in Frage kommt. Es ergibt sich daraus, daß zur Zeit wenigstens in den meisten Fällen nur auf Grund einer Wahrscheinlichkeitsdiagnose zur Operation geschritten und erst nach Eröffnung der Bauchhöhle die Differentialdiagnose gestellt werden wird. Bekanntlich sind in den Anfängen der Pankreaschirurgie die meisten Operationen auf Grund einer falschen Diagnose ausgeführt worden; heute werden wir, sobald eine Affektion des Pankreas mit in die Kombination fällt, die Operation in den allermeisten Fällen als Probelaparotomie beginnen. Dies ist für die Praxis glücklicherweise von keiner allzu großen Bedeutung, denn in der Regel werden bei der Differentialdiagnose Verletzungen oder Krankheiten in Betracht kommen, die gleichfalls die Laparotomie erheischen.

Ein dritter Grund, welcher die rasche Entwickelung der Pankreaschirurgie hindert, ist, daß die Operationen, soweit wir das Organ selbst angreifen, heute ungleich gefährlicher sind, als vielleicht an allen anderen Abdominalorganen. Zum Teil liegt dies wohl daran, daß die meisten Erkrankungen des Pankreas — wenn wir von den Pankreascysten absehen — den Allgemeinzustand des Betroffenen schwer beeinträchtigen und ihn dem Eingriffe gegenüber weniger widerstandsfähig machen. Zum Teil liegt dies aber in den physiologischen Eigentümlichkeiten der Drüse. Zwei Punkte kommen hier in Betracht. Das Pankreas ist sehr reich an Blutgefäßen. Die Blutung aus dem verletzten Pankreas läßt sich nur schwer stillen. Mit einfachen Unterbindungen kommt man in dem brüchigen Gewebe in der Regel nicht zum Ziele. Man muß durch tiefgreifende Umstechungen und Massenligaturen die Blutung zum Stehen bringen, was den Nachteil hat, daß ein Teil des Parenchyms mortifiziert wird und dadurch wieder zu den gleich zu besprechenden Störungen Veranlassung gibt. Trotz Umstechungen und Massenligaturen sickert Blut und Pankreassaft in die freie Peritonealhöhle, ein Umstand, der das Zustandekommen von Peritonealverklebungen erschwert, die bei anderen Operationen in der Peritonealhöhle den verletzten Geweben und Organen einen so wichtigen Schutz gewähren. Aus dem verletzten Pankreasgewebe kommen auch leicht schwere Nachblutungen in die Peritonealhöhle vor; in mehreren, sonst glücklich verlaufenen Fällen haben sie unerwartet den Tod herbeigeführt.

In weit höherem Maße als durch die Gefahr der Verblutung werden Pankreasoperationen kompliziert durch das aus dem verletzten Parenchym in größerer oder kleinerer Menge aussickernde spezifische Sekret. Die Frage, ob dieses Ereignis von schädlicher Wirkung sei oder nicht, war bis vor kurzer Zeit noch nicht klar entschieden. Nach den Untersuchungen und Erfahrungen gerade der letzten Jahre können wir jedoch daran nicht mehr zweifeln; insbesondere die experimentellen Studien von Williams, Flexner, Biondi, Katz u. Winkler u. a. haben uns

darüber genügende Klarheit gebracht. Pankreasverletzungen, bei welchen Teile des Organes in ihrer Ernährung gestört und dabei der Abfluß des Pankreassekretes nach dem Ductus pancreaticus erschwert oder ganz aufgehoben wird, sind von einer mehr oder weniger schweren Schädigung der benachbarten Gewebe, besonders auch des Peritoneums, gefolgt. Nicht nur die bekannten Erscheinungen der Fettnekrose, sondern auch die verschiedensten Formen der Pankreasentzündung, von der schweren hämorrhagischen Pancreatitis bis zur chronischen indurativen Form, lassen sich durch solche Verletzungen experimentell am Tiere hervorrufen. Ich muß es mir versagen, auf diese auch für den Chirurgen wichtigen Beobachtungen näher einzugehen. Ich möchte nur hervorheben, daß eine Reihe von verläßlichen Beobachtungen vorliegt, welchen zufolge auch beim Menschen nach zufälligen Traumen die gleichen Veränderungen am Pankreas und seiner Umgebung beobachtet worden sind. Wenn nicht infolge von Verblutung der Verletzte rasch zu Grunde gegangen ist, so kann der Tod unter akuten, subakuten oder chronischen Erscheinungen an den verschiedenen Formen der Pancreatitis eintreten. Ich brauche nur die Beobachtungen von Simmonds, Schmidt, Hahn, Gessner, Pressl, Sendler, Groeningen, Leith, Ziegler und Selberg anzuführen. Ja, auch nach operativen Verletzungen des Pankreas wurde Fettnekrose beobachtet, wie ein Fall von Koester beweist [1]).

Wie sehr die Prognose einer Operation durch die Verletzung des Pankreas verschlechtert wird, kann ich an meiner Statistik der Magenresektionen wegen Carcinom nachweisen. Von 91 Magenresektionen, bei denen das Pankreas sicher nicht mitverletzt wurde, starben 25 = 27,5 Proz. an den Folgen der Operation. In 30 anderen Fällen wurde das Pankreas verletzt. Meist handelte es sich um eine bloße Loslösung des mit dem Pankreas verlöteten Tumors; es wurde dabei aber das Pankreasparenchym bloßgelegt und stand mit der Peritonealhöhle in freier Kommunikation. In anderen Fällen wurden entweder pankreatische Lymphdrüsen oder oberflächliche Partien vom Pankreas mit entfernt. Von diesen 30 Fällen starben 21 = 70 Proz. Der größere Teil an Peritonitis [2]).

Wenn wir uns fragen, ob das aus dem verletzten Pankreas in die

---

1) Daß nach Operationen am Pankreas längere Zeit hindurch enorme Mengen Sekret aus der Wundfläche des Pankreas heraussickern können, beweisen die interessanten Fälle von Ruggi u. Biondi, welche wegen maligner Tumoren größere Teile des Pankreas resezierten und die Wundflächen nach außen drainiert haben.

2) Man kann allerdings sagen, daß die Mortalität bei den 30 Fällen so groß war, weil die Operation an und für sich schwerer war und länger dauerte. Dieser Einwand würde zutreffen, wenn die Mehrzahl der Fälle an Kollaps zu Grunde gegangen wäre.

freie Bauchhöhle sickernde Sekret an und für sich so schädlich wirken könne, daß dadurch allein der Tod eintreten kann, so ist für schwere Verletzungen diese Möglichkeit sicher zuzugeben, wie eine Reihe von Experimenten und klinischen Beobachtungen nach zufälligen Verletzungen am Menschen ergibt. Das mit Blut vermischte Pankreassekret wirkt zweifellos in größerer Menge hochgradig toxisch und kann, wie bei der sogenannten Apoplexie des Pankreas, ohne Hinzutreten bakterieller Infektion zum Tode führen [1]).

In der Mehrzahl der Fälle überschwemmt jedoch das Pankreas sekret — ich betone ausdrücklich, daß ich damit nicht das normale physiologische Sekret, sondern das Exsudat des verletzten Organes meine — nicht in so großen Massen die Peritonealhöhle, um an und für sich tödlich zu werden. Es wirkt infolge der lokalen Reizwirkung auf das Peritoneum mittelbar schädlich, indem es den Boden für eine bakterielle Infektion außerordentlich empfänglich macht. Daß bei jeder, selbst bei der aseptischsten Laparotomie Mikroben in die Peritonealhöhle gelangen, ist auch beim heutigen Stande der Technik leider nicht absolut zu vermeiden. Ein intaktes Peritoneum wird sie, wenn sie ein gewisses Minimum nicht überschreiten, leicht unschädlich machen. Ist aber ein Teil der Peritoneums durch die Einwirkung des Pankreassekretes in seiner Ernährung geschädigt, so werden schon relativ geringe Mengen von Bakterien hinreichen, um eine Peritonitis zu erzeugen. Auch liegt jedesmal die Möglichkeit vor, daß bei Verletzungen des Pankreas eine Infektion auf retrogradem Wege durch das Duodenum und den Ductus pancreaticus eintritt. Es scheint übrigens, daß das aus dem verletzten oder auch entzündeten Pankreas sickernde oder diffundierte Sekret auch ohne bakterielle Mitwirkung eine Art aseptischer Peritonitis erzeugt; als deren hauptsächlichen Effekt kennen wir

---

1) Es kommen hier nicht allein die normalen Bestandteile des Pankreassaftes, hauptsächlich das Trypsin und das Steapsin, in Betracht, sondern auch die Zerfallsprodukte der abgestorbenen Pankreaszellen. Diese letzteren sind durchaus nicht mit dem normalen Pankreassekrete zu identifizieren, wie es von Seite einiger Experimentatoren geschehen zu sein scheint; so z. B. hat Senn aus seinen Experimenten, in denen er eine Pankreasfistel nach der freien Bauchhöhle anlegte, geschlossen, daß Verletzungen des Pankreas für die Bauchhöhle ohne Bedeutung seien. Auch bei anderen Drüsen ist es ja nicht angängig, den Saft der zerquetschten oder zerriebenen Drüse mit dem normalen Sekret zu identifizieren.

Daß in einer größeren Zahl von Experimenten anderer Forscher trotz Unterbindung der Ausführungsgänge des Pankreas und schwerer Stauung des Sekretes die typischen Zeichen der Pankreasfettnekrose ausgeblieben sind, ist dadurch zu erklären, daß in diesen Fällen das normale oder annähernd normale Sekret nach den Lymph- und Blutbahnen seinen Abfluß gefunden hat, wo seine Fermente unschädlich gemacht werden, wie die Untersuchungen von v. Nencki u. Tschepurkowski erwiesen haben.

die in diesen Fällen so rasch eintretende, zum Ileus führende Darmparalyse, welche häufig das ganze Symptomenbild beherrscht und deshalb so leicht zu Fehldiagnosen führt.

Ich bin auf diesen Punkt näher eingegangen, weil er für die Entwickelung der Pankreaschirurgie nach meiner Meinung von größter Bedeutung ist. Denn welcher Art die Operation am Pankreas immer sein mag, müssen wir uns bemühen, das Sekret der verletzten Drüse von der Bauchhöhle fernzuhalten. Wir können dies in zweierlei Weise tun. Einmal, indem wir das verletzte Pankreas durch tief greifende Nähte so in sich verschließen, daß sein Peritonealüberzug wiederum ein Continuum bildet. Bei einer Schußverletzung des Pankreas hat NINNI mit Erfolg diesen Weg eingeschlagen. In der Regel wird dies jedoch keinen hinreichenden Schutz gegen das Austreten von Pankreassaft in die Peritonealhöhle gewähren. Es bleibt in diesen Fällen nichts übrig, als das bloßgelegte Pankreas mittels Tamponade gegen die Peritonealhöhle abzuschließen und nach außen zu drainieren, wie wir es auch bei anderen Abdominaloperationen zur Ausschaltung von Infektionsherden tun. Welchen Wert die Tampondrainage bei Verletzungen des Pankreas hat, läßt sich heute schon an der, wenn auch kleinen Statistik von zufälligen Pankreasverletzungen, die operiert wurden, erkennen. Von 12 Verletzungen, teils durch stumpfe Gewalt, teils durch Stich oder Schuß, wurden 8 Fälle drainiert[1]), davon genasen 6, 2 starben. Von 4 nicht drainierten Fällen starben 3; nur der eine schon erwähnte Fall von NINNI wurde geheilt.

Wenn schon die Kapillardrainage bei Verletzungen des sonst gesunden Pankreas von so großer Bedeutung ist, so muß sie selbstverständlich von noch größerem Werte bei Eingriffen an dem krankhaft veränderten Organ sein. Dies gilt nicht nur von den auf bakterieller Infektion beruhenden akuten und chronischen Entzündungsprozessen, sondern auch von den gewiß nicht so seltenen aseptischen Prozessen, wie sie in der akutesten Form bei der sogenannten Pankreasapoplexie, in chronischer Form bei einigen Arten der Pankreascyste, sich uns klinisch darstellen. Das reichliche, sanguinolente Sekret ist in diesem Falle gewiß nicht gleichgültig für die Peritonealhöhle[2]). Wir sehen

1) Es sind die Fälle von HAHN, Dtsche Ztschr. f. Chir., Bd. 58, 1901. — KÜTTNER, Beitr. z. klin. Chir., Bd. 32. — VILLIÈRE, Bull. de la soc. anat. de Paris, Bd. 70, 1895. — ROSE, Deutsche Zeitschr. f. Chir., Bd. 34, p. 36. — HADRA, New York med. Record, 1896. — v. MIKULICZ (mitgeteilt von STERN, Viertelj.-Schrift f. gerichtl. Med., [3], XVII, 2). — MICHAUX, 13. intern. med. Kongr. zu Paris. — CUSHING, Ann. of Surgery, P. 69, 1898, p. 337.

2) Neuerdings hat PIERRE ACHALME im Institut Pasteur über die pathogenen Eigenschaften des Trypsins in der Peritonealhöhle Untersuchungen angestellt. Er hat namentlich versucht, ob das Serum des Versuchstieres nicht eine antitryptische Kraft besitze, die sich durch Ein-

auch, daß bei den Kranken, die das akute Stadium dieser Erkrankungen, seien sie nun septischer oder aseptischer Art, überstehen, dies nur möglich wird durch eine Abkapselung des Erkrankungsherdes durch peritoneale Verklebungen in der Umgebung.

Ich habe alle am Pankreas wegen akuter Prozesse vorgenommenen Operationen zusammengestellt, um zu sehen, ob auch hier durch die bisherigen praktischen Erfahrungen die Bedeutung der Drainage dargetan wird. Es standen mir 80 Fälle aus der Literatur zur Verfügung. In 29 Fällen war die bestimmte Angabe zu finden, daß das bloßgelegte Pankreas drainiert wurde. Davon starben 11 = 38 Proz. In den übrigen Fällen war entweder sicher nicht drainiert worden oder es fehlten genaue Angaben darüber. Davon starben 41 = 80 Proz.[1]).

Nach dem Gesagten müssen wir es wenigstens für die nächste Zeit als Regel aufstellen, daß nach allen Operationen, in welchen das Pankreasgewebe in erheblichem Umfange bloßgelegt wird, die Bauchhöhle an der entsprechenden Stelle zu tamponieren resp. zu drainieren ist.

---

Nach diesen allgemeinen Bemerkungen wollen wir zum speziellen Teile unseres Themas übergehen und uns zunächst mit den Verletzungen des Pankreas beschäftigen.

Nachdem ich schon früher wiederholt von denselben sprechen mußte, kann ich mich hier relativ kurz fassen; ich kann dies um so leichter tun, als die praktischen Erfahrungen auf diesem Gebiete heute noch recht spärlich sind.

Die Aufgabe, die dem Chirurgen durch eine Verletzung des Pankreas gestellt wird, liegt heute vollkommen klar. Wir haben einmal die Blutung zu stillen, und zweitens den Ausfluß des Pankreassekretes in die Bauchhöhle und das subperitoneale Zellgewebe nach Möglichkeit zu verhindern. Die erste und zum Teil auch die zweite Aufgabe wird durch Umstechungen und Massenligaturen erfüllt. Wo es sich um Kontinuitätstrennungen des Pankreas durch Stich oder Schuß handelt, werden wir durch tiefgreifende Nähte die Pankreaswunde schließen und

---

verleibung von immer größeren Dosen so weit steigern lasse, daß ein Immunserum gewonnen werden könne. Es ist ihm in der Tat auf diese Weise nicht nur gelungen, die so geimpften Tiere gegen sonst tödliche Dosen des Trypsins immun zu machen, sondern von ihnen auch ein Serum zu gewinnen, daß auch andere Tiere immunisierte. Vielleicht gelingt es, auch für den Menschen ein Immunserum gegen die Pankreastoxine zu gewinnen und auf diese Weise den zu Operierenden gegen die schädliche Wirkung seines eigenen Pankreassaftes zu sichern.

1) In der letzten Kategorie ohne genaue Angaben mögen sich auch mehrere drainierte Fälle finden, wodurch die resultierende Mortalitätsziffer eher zu günstig ausfällt.

damit am besten Blutung und Sekretaustritt beherrschen. Wo das Pankreas, wie es meist bei stumpfer Gewalteinwirkung der Fall ist, nicht einfach durchrissen, sondern durchquetscht ist, werden diese Massennähte meist nicht ausreichen. Hier, wie bei allen sonstigen, nicht genähten Pankreaswunden, müssen wir die Tamponade als ein obligates Mittel zur Beherrschung der früher besprochenen Gefahren der Pankreasverletzungen ansehen. Aber auch wo die Pankreaswunde genäht ist, empfiehlt sich die Tamponade, besonders wenn neben dem Pankreas auch noch Magen oder Darm verletzt sind; denn diese relativ häufige Komplikation erhöht trotz einer alsbald ausgeführten Magen- oder Darmnaht die Gefahr einer Peritonitis außerordentlich.

Was die Diagnose der Pankreasverletzungen betrifft, so werden wir sie nur in den seltensten Fällen mit einiger Bestimmtheit stellen können; die Schwierigkeit der Diagnose wird dadurch erhöht, daß in den meisten Fällen neben dem Pankreas die Nachbarorgane mitverletzt sind. Wir werden in ganz frischen Fällen höchstens vermuten, daß das Pankreas mitbeteiligt ist. Jedenfalls muß der Chirurg bei allen das Epi- und Mesogastrium treffenden Verletzungen an die Möglichkeit einer Pankreasverletzung denken, auch wenn er nach Eröffnung der Bauchhöhle die Verletzung eines anderen Organs, z. B. des Magens, vorgefunden hat. Wir finden mehrfach über Fälle berichtet, in welchen trotz gelungener Magen- oder Darmnaht der Tod infolge einer übersehenen Pankreasverletzung eintrat.

Bei der Unklarheit der Diagnose wird bei Pankreasverletzungen oder Verdacht auf solche in der Regel der Schnitt in der Medianlinie oberhalb des Nabels auszuführen sein, auch bei penetrierenden Wunden, die weit ab von der Mittellinie liegen. Von dem Medianschnitt aus kann man sich über die Veränderungen in der Peritonealhöhle am besten und raschesten orientieren; man kann den Schnitt dann nach Bedarf nach oben oder nach unten oder nach der Seite erweitern und je nach Lage der Verletzung auf einem der früher angeführten Wege das verletzte Pankreas bloßlegen. Im übrigen werden wir wie bei der Verletzung anderer Abdominalorgane vorgehen. Namentlich dürfte es auch hier von großem Nutzen sein, die Peritonealhöhle mit warmer physiologischer Kochsalzlösung (0,9 Proz.) gründlich auszuspülen.

Ich habe in der Literatur im ganzen 45 Fälle von Pankreasverletzungen auffinden können, 21 davon waren penetrierende, 24 subkutane, durch stumpfe Gewalteinwirkung entstandene. Von den 21 penetrierenden waren 12 Schußverletzungen.

Von den Schußverletzungen wurden 5 operiert, davon starben 2, 3 heilten. (Die Fälle von Otis, Hahn und Ninni.) Die 7 nicht operierten Fälle starben sämtlich.

Die 9 Stichverletzungen wurden sämtlich operiert, davon starb 1, 8 sind geheilt. Diese auffallend günstige Heilungsziffer bei den Stich-

verletzungen wird dadurch erklärt, daß in 7 Fällen die Verletzung des Pankreas im wesentlichen in einem Prolaps desselben bestand und höchstens eine geringfügige Läsion des prolabierten Pankreasteiles vorlag. Die verhängnisvollen Folgen der Pankreasverletzung für das Peritoneum konnten sich also hier nicht entwickeln. Die Operation bestand in den 7 Fällen von Pankreasprolaps 5mal in Abtragung des vorgefallenen Pankreasteiles, in 2 Fällen in der Reposition. Eine eigentliche, intraabdominelle Stichverletzung des Pankreas lag nur in den Fällen von HILDEBRAND und KÜTTNER vor.

In letzterem, kürzlich publizierten Falle war das Organ in sagittaler Richtung fast ganz durchtrennt. KÜTTNER vernähte es durch 2 tiefgreifende Nähte und eine oberflächliche. Die Blutung stand gleich. Außerdem wurde eine 9 cm lange Wunde im Magen vernäht, worauf die Bursa omentalis durch einen Tampon drainiert wurde. Der Fall ist, nachdem sich noch nachträglich ein subphrenischer Abseß entwickelt hatte, geheilt. Im Falle HILDEBRANDS lag neben der Pankreasverletzung auch eine Perforation des Magens vor; diese wurde vernäht und die blutenden Gefäße des Pankreas unterbunden. Es wurde nicht drainiert. Pat. starb 4 Tage nach der Laparotomie.

Von 24 subkutanen Verletzungen wurden 13 nicht operiert; alle starben. Von den 11 Operierten genasen 7. 3mal wurde die Frühoperation ausgeführt innerhalb der ersten 4 Tage nach der Verletzung; 1 Fall wurde davon geheilt (HADRA), 2 starben (VILLIÈRE, MICHAUX). Die Operation bestand in Bloßlegung des verletzten Pankreas und Drainage. 8mal handelte es sich um eine Spätoperation. Eine bis mehrere Wochen nach der Verletzung wurde das vom Pankreas ausgehende Hämatom eröffnet und zum Teil drainiert. 2 Fälle davon starben, 6 wurden geheilt (die Fälle von ROSE, v. MIKULICZ [STERN], LISSJANSKI, MICHAILOW, CUSHING und KUHLENKAMPF).

Die angeführten Zahlen beziehen sich nur auf die schweren Kontusionen des Pankreas, in welchen die Diagnose durch die Obduktion oder durch eine früher oder später vorgenommene Operation sichergestellt war. Es ist indessen nicht zu bezweifeln, daß gar nicht so selten leichtere Kontusionen des Pankreas vorkommen, die entweder spontan ganz heilen oder geringfügigere Störungen zurücklassen; wir müssen mit dieser Möglichkeit schon auf Grund der Tierexperimente rechnen. Dann lehren uns dies auch die Erfahrungen über die Aetiologie verschiedener akuter und chronischer Pankreaserkrankungen, bei welchen Traumen eine bedeutende Rolle spielen. Namentlich gilt dies von den Pankreascysten, von denen ungefähr ein Viertel traumatischen Ursprunges, also wohl auf ein traumatisches Hämatom des Pankreas zurückzuführen ist. Wir entnehmen daraus, daß nicht jedwede Pankreasverletzung eine schlechte Prognose gibt und daß wir nicht berechtigt sind, lediglich auf die Annahme einer solchen hin sofort zu einer eingreifenden Operation zu schreiten. Nicht in der Diagnose Pankreas-

verletzung an und für sich, sondern in der Schwere aller Erscheinungen und besonders in der konstanten Progredienz derselben liegt die Indikation zur Operation. Diese Erscheinungen werden einmal die der Anämie und des physikalisch nachweisbaren Blutergusses in die Bauchhöhle, dann die der zunehmenden peritonitischen Reizung sein. Da die Ursache solcher schwerer Erscheinungen aber fast immer auch eine Verletzung der Nachbarorgane sein kann, so wird es in praxi, wie ich schon früher hervorgehoben habe, in der Regel gar nicht darauf ankommen, speziell eine Verletzung des Pankreas zu diagnostizieren, sondern im allgemeinen eine Abdominalverletzung, welche durch Verblutung und Peritonitis den Tod des Kranken herbeizuführen vermag. Es werden sich daher auch keine allgemeinen Regeln darüber aufstellen lassen, ob man im einzelnen Falle noch zuwarten oder rasch zur Laparotomie schreiten soll. Jedenfalls wird der Verdacht auf eine schwere Pankreasverletzung uns im Entschluß, rasch zu handeln, nur bestärken können.

Die früher angeführten Zahlen lehren uns, so klein sie noch sind, doch mit Bestimmtheit, daß schwerere Pankreasverletzungen, sich selbst überlassen, fast ausnahmslos tödlich verlaufen, daß wir bei den heute schon erfreulichen operativen Erfolgen deshalb die Pflicht haben, in jedem Falle, in dem eine schwere Pankreasverletzung in Frage kommt, die Laparotomie möglichst bald auszuführen.

---

Wir gehen nun zu den entzündlichen Prozessen des Pankreas über. Es ist zwar nicht meine Aufgabe, die Aetiologie und Pathologie derselben zu erörtern; trotzdem darf ich dieselbe nicht ganz übergehen. Auf einem durch die praktische Erfahrung noch so ungeklärten Gebiete kann der Chirurg unmöglich zielbewußt vorgehen, wenn er sich nicht bemüht, eine möglichst klare Vorstellung von der Pathogenese der Prozesse zu gewinnen, gegen die er mit dem Messer ankämpfen will.

Für die akute Pankreatitis wurde bekanntlich von Fitz eine ausgezeichnete pathologisch-anatomische Einteilung gegeben, die sich bei der weiteren Erforschung des Gebietes als fruchtbringend erwiesen hat. Er unterscheidet bekanntlich eine hämorrhagische, eine eitrige und eine gangränöse Form. Diese Einteilung ist indessen für den Kliniker weniger brauchbar. Die besprochenen drei Formen der Pancreatitis gehen, so gut unterscheidbar sie in typischen Fällen am Präparat sind, in der überwiegenden Zahl der Fälle ineinander über, oder eine geht aus der anderen hervor, wenigstens gilt dies sicher für die klinischen Erscheinungen dieser Erkrankungen. Auch die sogenannte Pankreasapoplexie läßt sich klinisch von der hämorrhagischen Pankreatitis schwer unterscheiden. Ferner gehen die akuten und subakuten

Formen der Pankreatitis vielfach in chronische Pankreatitis über. Ich muß deshalb MAYO ROBSON ganz recht geben, wenn er in klinischer Beziehung einfach zwischen akuter, subakuter und chronischer Pankreatitis unterscheidet. Wir werden dann die FITZsche Einteilung in hämorrhagische, eitrige und nekrotische Pankreatitis entweder als graduelle Unterschiede derselben Krankheit oder als verschiedene Endeffekte der ätiologisch gleichen Krankheit anzusehen haben.

Wenn wir bei der akuten Pankreatitis bleiben, so wird sich der Chirurg vor allem die Frage vorlegen müssen, ob diese Erkrankung ein rein infektiöser Prozeß, also ausschließlich die Folge einer bakteriellen Invasion ist. Zweifellos spielt die bakterielle Infektion bei der echten akuten Pankreatitis eine große Rolle; aber sie allein erklärt noch nicht den ganz eigentümlichen schweren Verlauf. Von größter Bedeutung sind in dieser Beziehung die Fälle von echter Pankreasapoplexie, die unter dem Bilde der akutesten hämorrhagischen Pankreatitis verläuft. In diesen seltenen Fällen kann bekanntlich infolge einer besonderen Disposition auch ohne Hinzutreten von Bakterien[1]) eine schwere Hämorrhagie des Pankreas und des retroperitonealen Zellgewebes und eine begleitende hämorrhagische Exsudation ins Peritoneum stattfinden. Wir sehen hier einen Vorgang von solcher Heftigkeit, wie wir ihn an anderen Organen und Körperregionen gar nicht kennen. Daß hier eine hämorrhagische Diathese oder daß die anderen bekannten prädisponierenden Momente, wie Alkoholismus, Arteriosklerose, Syphilis, Verfettung des Organes bei allgemeiner Adipositas eine große Rolle spielen, ist ja nicht zu bezweifeln, aber dies gibt uns noch keine genügende Erklärung für die Art des Prozesses. Wenn wir nach einer Analogie suchen, so finden wir sie, wie schon die Bezeichnung Apoplexie ausdrückt, nur in den spontanen Hirnblutungen, doch fehlen hier die schweren lokalen Reaktionserscheinungen. Es kann keinem Zweifel

---

1) HLAVA hat in einem von ihm als Pankreatitis acuta bezeichneten Falle das hämorrhagische Exsudat sowohl im Pankreas als auch im Peritoneum steril gefunden. Es sei mir hier die Bemerkung gestattet, daß in der Literatur die Unterscheidung der Begriffe „Pankreasapoplexie“ und „akute hämorrhagische Pankreatitis“ nicht exakt durchgeführt erscheint. Bei der großen Aehnlichkeit des klinischen Verlaufes, sowie des anatomischen Befundes beider Krankheitsbilder ist dies auch erklärlich. Eine strenge Scheidung wäre nach meiner Meinung nur auf Grund des bakteriologischen Befundes zu machen. Das eine ist ein aseptischer, das andere ein infektiöser Prozeß. Die Möglichkeit von Uebergangsformen ist dadurch gegeben, daß eine infektiöse Pankreatitis infolge ähnlicher prädisponierender Momente wie bei der reinen Pankreasapoplexie einen schwer hämorrhagischen Charakter erhält oder daß ein ursprünglich aseptischer apoplektischer Herd nachträglich vom Ductus Wirsungianus aus infiziert wird. Jedenfalls wäre auf diesen Punkt bei künftigen Beobachtungen ein besonderes Augenmerk zu lenken.

unterliegen, daß hier zur Hämorrhagie noch etwas Spezielles hinzukommt, und das können wir nur in der chemischen Wirkung der Pankreasfermente suchen, die infolge der Hämorrhagie und Zertrümmerung des Drüsenparenchyms plötzlich in großen Massen frei werden. Der deletären Wirkung derselben ist es zuzuschreiben, daß die an anderen Organen leichter verlaufenden Zirkulationsstörungen so verhängnisvoll werden. Sowohl bei diesen meist rasch tödlich endenden Apoplexien als auch bei kleineren und harmloser verlaufenden hämorrhagischen Herden (traumatischer und nicht traumatischer Herkunft) mag sich infolge eines oft geringfügigen Anstoßes folgender Circulus vitiosus entwickeln: kleine Hämorrhagie oder Zirkulationsstörung (durch Arteriosklerose, Embolie, Thrombose); infolgedessen Nekrose eines kleinen Bezirkes der Drüse; Diffusion der aus den zerfallenden Parenchymzellen frei gewordenen Fermente in die Umgebung des Herdes; Andauung des umgebenden, bisher noch unveränderten Gewebes und seiner Gefäße. Neue Hämorrhagie aus den letzteren; Vergrößerung des hämorrhagischen Herdes, teils direkt infolge der Gefäßarrosion, teils infolge der Unterwühlung der Gewebe und des vermehrten Druckes durch das Hämatom; Nekrose und Zerfall des umgebenden Drüsenparenchyms, weiteres Freiwerden von Fermenten u. s. w. Die Tendenz zur successiven Vergrößerung von einmal bestehenden hämorrhagischen Herden im Pankreas wird zweifellos durch die bei den Verletzungen besprochene Schwierigkeit erhöht, mit welcher Blutungen aus selbst kleinen Gefäßen des Organes zum Stehen kommen (offenbar geringe Elastizität der Gefäßwände und ihrer Umgebung). Ob im einzelnen Falle ein Initialherd auf ein kleines Gebiet beschränkt bleibt und spontan heilt, ob er sich ganz langsam vergrößert und später nach Wochen oder Monaten etwa eine Pankreascyste liefert, oder ob endlich eine perakute Pankreasapoplexie daraus wird, das hängt einerseits von der Widerstandsfähigkeit der Gefäße und des interstitiellen Bindegewebes ab (daher Verfettung als besondere Disposition bekannt), andererseits von der Arrosionskraft der frei gewordenen Fermente und endlich von der antitryptischen Fähigkeit des Blutserums und der anderen Körpersäfte.

Es braucht kaum hervorgehoben zu werden, daß bei der echten Pankreasapoplexie, eben wegen der bestehenden schweren Disposition, ein chirurgischer Eingriff kaum je von Erfolg sein wird. Da die Fälle indessen klinisch von den akutesten Formen der Pancreatitis schwer auseinanderzuhalten sind, so wird der Chirurg in praxi doch gelegentlich auch an solche Fälle herangehen.

Wenn nun schon bei diesen aseptisch verlaufenden Prozessen die Pankreasfermente eine so große Rolle spielen, so können wir uns leicht vorstellen, welche Bedeutung sie bei bakteriellen Infektionen gewinnen. Daß dies in der Tat der Fall ist, sehen wir ja auch an der so häufigen

Fettnekrose, welche die verschiedenen Formen der akuten Pankreatitis begleitet und die heute wohl allgemein auf die Wirkung der Pankreasfermente zurückgeführt wird.

Das Charakteristische der akuten Pankreasentzündungen ist somit gegeben in der Mitwirkung der Pankreasfermente.

Was die Art der bakteriellen Infektion bei den Pankreasentzündungen betrifft, so können den Chirurgen die Fälle, bei welchen die Infektion auf hämatogenem Wege zu stande kommt und nur Teilerscheinung einer schweren Allgemeininfektion ist, nur wenig interessieren. Die chirurgische Intervention wird sich hauptsächlich auf jene Fälle beziehen, in welchen die Pankreatitis eine lokale Krankheit darstellt und dies ist nach unseren heutigen Kenntnissen recht häufig der Fall. Wir wissen dank den Untersuchungen von Koerte, Mayo Robson u. Opie, daß der Ductus pancreaticus gleich dem Ductus choledochus leicht auf retrogradem Wege vom Duodenum aus infiziert werden kann. Für den Chirurgen ist es besonders wichtig zu wissen, daß die akute und auch die chronische Pancreatitis häufig im Gefolge der Cholelithiasis und Cholangitis auftritt, indem die Infektion von den Gallenwegen durch die Ampulla Vateri retrograd auf den Ductus pancreaticus übergreift. Opie hat nachgewiesen, daß bei den nicht seltenen Einkeilungen von Gallensteinen in der Ampulla Vateri diese ganz verschlossen werden und unter geeigneten anatomischen Verhältnissen ein retrogrades Einfließen infektiöser Galle aus dem Ductus choledochus in den Ductus pancreaticus zu stande kommen kann. Auch Pankreassteine können ein derartiges Ereignis herbeiführen, doch sind sie gegenüber den Gallensteinen sehr selten.

Wie soll sich nun der Chirurg bei der akuten Pankreatitis verhalten? Wir können dieselbe als eine im Pankreas verlaufende akute Phlegmone ansehen, die nur infolge der eben besprochenen Eigentümlichkeiten der Drüse ungleich schwerer verläuft als im Zellgewebe. Wie bei der gewöhnlichen Phlegmone, kann es auch bei der Pankreasphlegmone nur eine rationelle Therapie geben, die Eröffnung des Infektionsherdes durch das Messer, die Entleerung und Drainage des toxischen und infektiösen Exsudates; die Drainage durch Gazetamponade wird beim Pankreas auch die verhängnisvolle Neigung zu Hämorrhagien am besten bekämpfen.

Ohne Zweifel gibt es bei der akuten infektiösen Pancreatitis graduelle Unterschiede in der Intensität des Prozesses. Sehen wir doch auch bei der Phlegmone alle Uebergänge von den schwersten, unter allgemeiner Sepsis verlaufenden Fällen bis zum harmlosen Furunkel und Panaritium. Deshalb wird hier der Chirurg häufig mit dem Messer zurückhalten dürfen, wenn weder der ganze Organismus, noch wichtige Gewebe oder Organe der Nachbarschaft (z. B. Sehnenscheiden und Gelenke, die Glottis bei Halsphlegmonen) gefährdet sind.

Wo dies aber der Fall ist, darf der Chirurg heute weder mit der Möglichkeit einer spontanen Resorption rechnen, noch auf Bildung eines regelrechten Abscesses warten; er muß unverzüglich zur Operation schreiten.

Durch diese Erwägung ist für mich auch die Frage beantwortet, ob wir bei der akuten Pankreatitis im ersten akutesten Stadium eingreifen oder die ersten schweren Erscheinungen abwarten sollen, um erst einen etwa gebildeten Absceß zu eröffnen. Wenn wir den Vergleich mit der akuten Phlegmone festhalten, so kennen wir kaum eine Region, in welcher der Infektionsherd so verhängnisvolle Komplikationen erzeugen kann. Abgesehen von den schweren toxisch-septischsn Allgemeinerscheinungen, droht die Gefahr der diffusen oder progredienten Peritonitis, der letzteren besonders in den subphrenischen Räumen (subphrenischer Absceß); in dem lockeren, an Lymphgefäßen so reichen retroperitonealen Zellgewebe kommt es leicht zu einer progredienten Phlegmone, in deren Gefolge Phlebitis und Pyämie oder per contiguitatem Pleuritis sich entwickeln können.

Trotz alledem sprechen sich heute noch die meisten Chirurgen gegen die Frühoperation der akuten Pankreatitis aus und die bisherigen praktischen Erfahrungen scheinen ihnen auch recht zu geben, denn die Erfolge der Frühoperation sind im Vergleich mit denen der Spätoperation bisher noch sehr traurig. Nach meiner Zusammenstellung sind von 46 im akuten Stadium Operierten nur 9 geheilt, von 35 im späteren Stadium Operierten dagegen 18. Diese Zahlen haben aber nach meiner Meinung gar keine Beweiskraft. Vor allem wissen wir nach den bisherigen Statistiken gar nicht, wie viele Patienten mit akuter Pankreatitis überhaupt das akute Stadium überleben und so in das für den Chirurgen günstigere subakute Stadium gelangen. Ich glaube, daß eine eingehende Statistik ergeben wird, daß die große Mehrzahl der Kranken noch im akuten Stadium stirbt; die Möglichkeit, daß von diesen ein guter Teil durch eine rationell ausgeführte Frühoperation gerettet werden könnte, kann vorläufig nicht bestritten werden. Ich sage absichtlich: eine rationell ausgeführte Frühoperation; denn die bisher bei der akuten Pankreatitis ausgeführten Operationen waren nichts weniger als rationell. Bekanntlich wurde bisher in der überwiegenden Zahl der Fälle unter falscher Diagnose operiert; selbst bei der Operation wurde das Leiden oft nicht erkannt und unverrichteter Dinge die Bauchhöhle wieder geschlossen. Erst die Obduktion hat den Sachverhalt aufgeklärt. Meist wurde in der Annahme einer Perforationsperitonitis oder eines akuten Darmverschlusses operiert. Man suchte nach der vermeintlichen Perforation oder Darmocclusion, man wühlte im Abdomen umher, man eventrierte in vielen Fällen die Därme; und schließlich schloß man wieder die Bauchhöhle; in der Regel war der Operierte zur Operation tief narkotisiert. Es ist klar, daß durch solch ein Vorgehen dem

Kranken sehr viel geschadet, aber gar nicht oder wenig genützt wurde. Nur die Entleerung des hämorrhagischen Peritonealexsudates konnte von wirklichem Nutzen sein.

Erst in den letzten Jahren, seitdem auch die Chirurgen das ominöse Symptom der Fettnekrose kennen und dadurch sofort auf eine Pankreaserkrankung hingewiesen werden, wird das lange Herumsuchen in der Bauchhöhle meist unterlassen, aber auch heute noch schließen die meisten Chirurgen nach Konstatierung dieses Symptoms sofort die Bauchhöhle vollständig, in der festen Ueberzeugung, der Kranke sei doch nicht zu retten.

Nur wenige Chirurgen sprechen sich für eine aktivere, direkt gegen das Pankreas gerichtete Therapie aus. So ist Nimier dafür eingetreten, bei akuter Pankreatitis das Pankreas zu spalten und zu tamponieren; ferner spricht sich Mayo Robson für die Frühoperation aus, die in einer kleinen Incision unterhalb des Nabels, eventuell einer Gegenincision unterhalb des Rippenbogens und in einer ausgiebigen Drainage zu bestehen habe. Ganz ähnlich äußert sich Lund; er empfiehlt eine Incision oberhalb des Nabels, Spaltung des Lig. gastro-hepaticum und ausgiebige Drainage der Bursa omentalis. Wenn nötig, soll auch die Zwerchfellskuppe durch Resektion der 10. und 11. Rippe bloßgelegt und drainiert werden. Ich stimme den genannten Chirurgen auf Grund der vorangegangenen Erwägungen aus voller Ueberzeugung bei. Wenigstens muß dieser Weg konsequent betreten werden, bevor wir uns der akuten Pankreatitis gegenüber für ohnmächtig erklären.

In der Praxis wird nun dem Chirurgen der Entschluß zur Laparotomie dadurch wesentlich erleichtert, daß er im Einzelfalle die Differentialdiagnose zwischen akuter Pankreatitis und anderen chirurgisch angreifbaren Krankheiten vor Eröffnung der Bauchhöhle meist gar nicht stellen kann. Es kommen im wesentlichen die akute Perforationsperitonitis und der akute Darmverschluß in Betracht. Andere, eine Operation ausschließende Krankheiten, wie akute Vergiftungen, werden bei einiger Aufmerksamkeit kaum übersehen werden. Es kommt also darauf an, daß der Chirurg in allen derartig zweifelhaften Fällen von vornherein an die Möglichkeit einer akuten Pankreatitis denkt, nach Eröffnung der Bauchhöhle die Diagnose auf Grund des hämorrhagischen Exsudates, der etwa vorhandenen Fettnekrose und des palpatorischen Befundes am Pankreas richtig stellt und dementsprechend planmäßig weitergeht, anstatt, wie es bisher meist geschah, die Operation abzubrechen.

Natürlich werden wir hier noch mit großen Schwierigkeiten zu kämpfen und erst durch die Erfahrung zu lernen haben, wie wir den Eingriff für den widerstandslosen Kranken möglichst schonend gestalten und ihm doch nützen können. Sehr bemerkenswert ist in der Richtung

ein Fall, in welchem HAHN[1]) unter lokaler Anästhesie unterhalb des Nabels eine Incision machte und nach Feststellung der Diagnose sich darauf beschränkte, das reichliche hämorrhagische Peritonealexsudat zu entleeren und die Bauchhöhle mit Jodoformgaze zu drainieren. Der Fall ist geheilt und fordert gewiß zur Nachahmung auf für Fälle, in welchen wir wegen des Kräfteverfalles des Patienten uns scheuen, das Pankreas selbst anzugreifen. Der Fall von HAHN steht aber nicht vereinzelt da. Schon im Jahre 1889 hat HALSTED in einem Falle von akuter Pankreatitis mit Fettnekrose im Omentum und Mesenterium nach einfacher Laparotomie und Ablassen des peritonealen Exsudates Genesung eintreten sehen. Die Operation war unter der Annahme eines akuten Darmverschlusses vorgenommen worden. 4 Jahre nach der Operation stellte sich bei dem Patienten eine ähnliche Attacke ein. Einen weiteren Fall operierte 1901 in der KÖNIGschen Klinik PELS-LEUSDEN unter ganz ähnlichen Verhältnissen mit glücklichem Erfolge. Die Peritonealhöhle war drainiert worden. Endlich hat vor 3 Jahren HENLE in meiner Klinik einen Fall auch unter der Diagnose des akuten Darmverschlusses operiert. Nach Feststellung einer ausgedehnten Fettnekrose im Netze wurde das reichliche Peritonealexsudat abgelassen und wegen der bestehenden Darmparese ein Anus praeternaturalis coecalis angelegt. Patientin ist genesen; der Anus praeternaturalis wurde nach 6 Wochen geschlossen. Im Laufe des nächsten Jahres traten bei der Patientin wiederholt noch ähnliche, aber immer schwächer werdende Anfälle auf, die jedesmal auf hohe Eingüsse per rectum zurückgingen.

Diese kleine Zahl von günstigen Erfolgen läßt natürlich noch keine Schlüsse in Bezug auf die Wirksamkeit der ausgeführten Operationen zu; man kann immer noch sagen: die Kranken sind nicht durch die Operation, sondern trotz derselben genesen. Ich glaube aber, daß doch schon jetzt zu Gunsten der Operation folgendes angeführt werden kann: 1) Der Eingriff kann, nach dem Vorgange von HAHN, unter lokaler Anästhesie so geringfügig gestaltet werden, daß er auch einem stark kollabierten Patienten zugemutet werden kann und diesem kaum schadet. 2) Die Entleerung des peritonealen Exsudates und gründliche Durchspülung der Bauchhöhle mit 0,9-proz. Kochsalzlösung ist sicher für den Kranken von größtem Nutzen, zumal, wenn man die Peritonealhöhle nachträglich noch drainiert. 3) Die Anlegung eines Anus coecalis nach dem Vorgange von HENLE kann bei bestehender Darmparese auch nur von Nutzen sein.

Ob wir durch die eben angeführten einfachen Mittel, ohne direkten

1) Dtsch. Zeitschr. f. Chir., Bd. 58, 1901, p. 1.

Eingriff am Pankreas, häufig einen so günstigen Erfolg erzielen werden, wie in den 4 Fällen von HALSTED, HAHN, PELS-LEUSDEN und HENLE, darf indessen heute noch bezweifelt werden. A priori muß man auf Grund der früheren Erwägungen eine Incision des Pankreas mit nachfolgender Drainage bei akuter Pancreatitis für ebenso rationell erklären, wie bei einer akuten Phlegmone die tiefen Incisionen zur Entspannung und Bloßlegung des Infektionsherdes oder bei den schwersten septischen Formen der Osteomyelitis die Eröffnung der Markhöhle durch die Trepanation noch vor Entwickelung einer eigentlichen Eiterung.

Auch die bisherige Statistik spricht, soweit sie uns ein Urteil erlaubt, trotz der angeführten günstigen 4 Fälle nicht dafür, daß eine das Pankreas nicht berührende Operation dieser schrecklichen Krankheit gegenüber sehr viel leistet. Ich habe 75 Operationen wegen akuter Pancreatitis zusammengestellt; es sind darin sowohl die Früh-, als auch die Spätoperationen enthalten. Von 37 Fällen, bei welchen der Eingriff auch das Pankreas betraf, wurden 25 geheilt; bei 41, bei welchen das Pankreas unberührt blieb, wurden nur die 4 angeführten Fälle von HALSTED, HAHN, PELS-LEUSDEN und HENLE geheilt[1]).

---

1) Eine Woche, nachdem dieser Vortrag in Washington gehalten war, hatte ich Gelegenheit, im Massachusetts General Hospital in Boston einen Patienten zu sehen, welcher von Dr. C. A. PORTER wegen akuter Pankreatitis mit ausgezeichnetem Erfolg operiert war. In diesem Falle ist planmäßig das Pankreas durch tiefe Einschnitte in der oben besprochenen Weise entspannt worden. Wiewohl hier die Diagnose auch erst nach einigen Irrwegen richtig gestellt und auch die Operation auf Umwegen in die richtige Bahn geleitet worden ist, ist der Fall nach meiner Ueberzeugung doch von prinzipieller Bedeutung; ich teile deshalb die Krankengeschichte mit gütiger Erlaubnis des Herrn Dr. PORTER in Kürze mit. Jeder Chirurg wird daraus leicht den Weg finden, den er in einem ähnFalle einzuschlagen haben wird.

Bei dem 36-jährigen Pat. wiederholten sich schon seit Jahren Schmerzanfälle im Epigastrium und in der rechten Bauchseite; nur einmal waren sie von Ikterus begleitet. 2 Tage vor der Aufnahme ins Hospital waren sie plötzlich mit erneuter Heftigkeit aufgetreten und breiteten sich über den ganzen Leib aus. Dazu gesellte sich bald unstillbares Erbrechen. Der Leib mäßig ausgedehnt, die Bauchdecken gespannt. Druckschmerz besonders im Epigastrium ausgeprägt. Freie Flüssigkeit im Abdomen nachweisbar. Es wurde eine Strangulation des Darmes durch einen Strang infolge eines alten peritonischen Prozesses an der Gallenblase angenommen. Bei der in Aethernarkose vorgenommenen Laparotomie durch einen langen Medianschnitt entleert sich eine große Menge einer klaren, rotbraunen, offenbar hämorrhagischen Flüssigkeit (Kulturen davon blieben steril). Die Serosa des Darmes injiziert, sonst an demselben keine Veränderungen zu finden. Zahlreiche Herde von Fettnekrose von Stecknadel- bis Erbsengröße. Nachdem der verdickte Proc. vermiformis reseziert war, wurde die Oberbauchgegend untersucht und dabei das Pankreas auf das 3-fache

Für ein aktives Eingreifen im akuten Stadium spricht nicht nur die Aussicht, den toxisch-septischen Zustand, dem die meisten Kranken erliegen, zu beseitigen, sondern auch die Möglichkeit, die in vielen Fällen eintretende Nekrose und Sequestrierung größerer Teile der Drüse aufzuhalten. Wenn es auch in einem späteren Stadium dem Chirurgen gelingt, den Sequester zu entfernen, und damit lokale Heilung zu erzielen, so ist doch der definitive Verlust eines größeren Abschnittes der Drüse für den Kranken nicht gleichgültig. Unter den veröffentlichten Fällen von glücklich operierter Pankreasnekrose finden wir mehrere, in welchen die Operierten später infolge des Ausfalls der Drüsenfunktion an zunehmender Abmagerung und Pankreasdiabetes zu Grunde gingen.

Wir haben uns bisher nur mit der akut einsetzenden Pankreatitis beschäftigt und sind zu der Ueberzeugung gekommen, daß wir hier a priori ein unverzügliches Eingreifen von seiten des Chirurgen fordern müssen. Dieses erscheint mir um so gerechtfertigter, als vorläufig vor Eröffnung der Bauchhöhle die Differentialdiagnose gegenüber anderen Erkrankungen, die auch eine sofortige Laparotomie verlangen, kaum möglich ist. Etwas anders müssen wir die subakuten Formen der Pancreatitis beurteilen. Es sind dies Fälle, in welchen entweder der erste schockähnliche Anfall rasch abklingt oder in welchen von vorn-

---

vergrößert, sehr hart und gespannt gefunden. Nun erst wurde die Diagnose auf akute Pancreatitis gestellt. Nachdem die Bauchhöhle reichlich mit warmer Kochsalzlösung durchgespült worden war, wurde der Medianschnitt vernäht und ein zweiter, 5 Zoll langer Schnitt am linken Rippenbogen angelegt. Von hier aus wurde durch das Mesenterium hindurch ein 4 Zoll langer, $^3/_4$ Zoll tiefer, quer verlaufender Einschnitt in das ödematöse, purpurrot durchscheinende Pankreas gemacht. Im peripankreatischen Gewebe fanden sich auch mehrere Herde von Fettnekrose. Kombinierte Tamponade mit Gaze und einem Kautschukdrain. Rapider Rückgang aller Erscheinungen. Nach 8 Tagen Wechsel des Gazetampons. Nach 12 Tagen Abgang von 2 kleinen nekrotischen Gewebsfetzen. In den ersten Tagen nach der Operation enthielt der Urin Spuren von Eiweiß, am 6. Tage 1,4 Proz. Zucker, der nach weiteren 3 Tagen wieder verschwand. — Nach 6 Wochen verließ Pat. das Bett und schien ganz geheilt zu sein. Mitte April stellten sich abermals Schmerzen im Epigastrium ein. Es wurden nicht erst schwerere Erscheinungen abgewartet; Dr. Porter machte am 17. April eine neue Incision am lateralen Rande des rechten M. rectus abdominis, um den Pankreaskopf bloßzulegen, welcher durch die erste Incision nicht getroffen war. Es fand sich im Pankreaskopf ein fluktuierender Herd von 2 cm Durchmesser. Dieser wurde incidiert, eine bröcklige Masse entleert und die Höhle nach außen drainiert. Der weitere Verlauf war noch durch eine Pneumonie gestört. Am 20. Mai konnte Pat. geheilt entlassen werden, nachdem er 10 Pfund an Körpergewicht zugenommen hatte. Zucker war im Urin nicht mehr aufgetreten.

herein die Krankheit schleichend beginnt, um allmählich oder auch plötzlich in schwere lokale und allgemeine Symptome überzugehen. Hier hat der Chirurg, da keine unmittelbare Gefahr vorliegt, wenigstens Zeit, genauer zu beobachten und zu überlegen, ob der etwa geplante Eingriff nicht noch zu verschieben sei.

Die chronische Pankreatitis wurde bis vor wenigen Jahren für kein geeignetes Objekt einer chirurgischen Behandlung angesehen und demnach von den Chirurgen so gut wie gar nicht beachtet. Erst durch die Beobachtungen von RIEDEL, KÖRTE, LANCEREAUX, HARDIN, insbesondere aber durch die eingehenden Studien von MAYO ROBSON, HALSTED und OPIE wurde gezeigt, daß auf operativem Wege nicht nur Besserung, sondern auch völlige Heilung sonst ganz verlorener Fälle möglich ist. Wir haben durch die Erfahrungen der letzten Jahre vor allem zwei Dinge gelernt. Erstens, daß die chronische Pankreatitis häufig unter dem Bilde des Pankreascarcinoms verläuft; wenigstens hat man bei ihr oft die falsche Diagnose auf Pankreascarcinom gestellt und wegen der scheinbar schlechten Prognose von jeder aktiven Therapie abgesehen. Daß die klinischen Erscheinungen, besonders bei Erkrankung des Pankreaskopfes, bei beiden Affektionen sehr ähnlich sein können, ist leicht verständlich. Selbst nach Eröffnung der Bauchhöhle läßt sich auf Grund des palpatorischen Befundes oft gar nicht die Differentialdiagnose stellen, da in beiden Fällen der erkrankte Pankreasteil eine harte, höckerige, unregelmäßig in die Drüse eingelagerte Masse darstellt. Ich habe erst jüngst in einem derartigen Falle mit Choledochusverschluß durch den indurierten Pankreaskopf die Cholecystenteroanastomose ausgeführt, in der Meinung, ein Carcinom vor mir zu haben. Als der Patient nach 10 Tagen an Pneumonie starb, wies erst die mikroskopische Untersuchung eine chronische Pankreatitis nach. In mehreren Fällen aus meiner früheren Beobachtung hatte ich mit oder ohne Operation ein Pankreascarcinom angenommen und damit eine schlechte Prognose gestellt; die Kranken genasen aber, wie die weitere Beobachtung zeigte. Offenbar lag auch hier eine chronische Pankreatitis vor.

Ein zweiter nicht minder wichtiger Umstand, welchen KÖRTE, MAYO ROBSON und OPIE aufgeklärt haben, sind die engen Beziehungen zwischen der chronischen Pankreatitis und den Erkrankungen der Gallenwege. Vor allem spielen die in der Nähe der Papilla Vateri eingekeilten Gallensteine, auch wenn sie klein sind, eine große Rolle bei der chronischen Pankreatitis, ebenso wie bei der akuten. Aber auch ohne Steine kann von einer Cholangitis aus die Infektion durch den Ductus pancreaticus auf das Pankreas ausgebreitet werden. Auf der anderen Seite kann eine chronische Pankreatitis im Kopfteil der Drüse durch Kompression des Ductus choledochus leicht eine Cholelithiasis

vortäuschen. Aus dem Gesagten ergibt sich, daß der Chirurg bei der Differentialdiagnose der Cholelithiasis stets auch die chronische Pankreatitis mit in die Kombination ziehen muß, ferner, daß er bei Steinen und Cholangitis des Ductus choledochus daran denken muß, daß auch das Pankreas miterkrankt sein kann.

Außer den erwähnten ätiologischen Momenten der chronischen Pankreatitis kommen nur in den seltensten Fällen echte Pankreassteine in Frage. Dagegen muß der Chirurg stets an die Möglichkeit denken, daß die Pancreatitis auch unabhängig von den Gallenwegen als Analogon der Lebercirrhose infolge von chronischen Intoxikationszuständen (Alkohol) oder von lokalen oder allgemeinen Zirkulationsstörungen sich entwickeln kann.

Es ist klar, daß bei der Unsicherheit der Diagnose in den meisten Fällen auch hier die Operation als Probelaparotomie begonnen werden wird. Erst nach Feststellung des lokalen Befundes wird der weitere Operationsplan entworfen werden können. Im wesentlichen wird der Chirurg zwischen zwei Wegen zu wählen haben. Entweder trachtet er danach, die Ursache der Krankheit direkt zu beseitigen; dies wird er in der Regel tun, wenn er ein im Ductus choledochus, in der Papilla Vateri oder im Ductus Wirsungianus eingekeiltes Konkrement findet. Die Technik der Operation fällt im wesentlichen mit der der Cholelithiasis zusammen. Da neben dem eingekeilten Stein wohl immer noch eine infektiöse Cholangitis, resp. eine Entzündung des Ductus pancreaticus vorliegt, wird sich an die Operation in der Regel noch die Drainage eines oder beider Gänge anschließen, zum mindesten aber wird man den angrenzenden Teil der Peritonealhöhle durch Tamponade drainieren.

Der zweite Weg ist ein indirekter, indem der im Gallengangsystem angestauten und infizierten Galle ein freier Ausweg geschaffen wird. Dies kann, wenn der Ductus cysticus frei ist, entweder durch die Anlegung einer Gallenblasenfistel, durch die Cholecystostomie, oder durch die Herstellung einer Kommunikation zwischen Gallenblase und Dünndarm, durch die Cholecystenterostomie, geschehen. Jede der zwei Operationen hat ihre Vor- und Nachteile. Die erste ist technisch einfacher, also auch weniger eingreifend; sie setzt auch die Gallenwege nicht einer dauernden Infektion durch den Dünndarminhalt aus, wie die zweite Operation. Sie hat aber den Nachteil, daß der Kranke längere Zeit mit einer äußeren Gallenfistel behaftet ist, deren späterer Verschluß manchmal noch Schwierigkeiten bereiten kann. Die Frage, welche der zwei Operationen prinzipiell vorzuziehen ist, läßt sich heute auf Grund der praktischen Erfahrungen noch nicht beantworten. Ich möchte nur daran erinnern, daß die Bedeutung der retrograden Infektion der Gallenwege durch eine Dünndarmfistel lange nicht so groß ist, als man a priori annehmen möchte; wenigstens folgt dies aus einer in

meiner Klinik ausgeführten experimentellen Arbeit von RADZIEWSKI [1]). Die Infektionsgefahr wird wesentlich verringert, wenn man, wie ich dies regelmäßig tue, die in die Gallenblase implantierte Darmschlinge durch eine 10 cm darunter angelegte Enteroanastomose ausschaltet, so daß der Darminhalt nicht direkt in die Gallenblase gelangen kann.

Noch möchte ich hervorheben, daß auch bei der chronischen Pankreatitis mit der Operation nicht zu lange gezögert werden soll, da auch hier infolge der allmählich fortschreitenden Degeneration des Organs schwere Ernährungsstörungen sich entwickeln können. Selbstverständlich wird man, wenn nur leichte Symptome vorliegen, nicht sofort zum Messer greifen, sondern vorher eine passende interne Behandlung durchführen.

Die bisherigen Erfolge der Operation bei der chronischen Pankreatitis sind durchaus ermunternd. Wenn ich 24 Fälle von MAYO ROBSON hinzuzähle, von denen nur einer im Anschluß an die Operation starb, finde ich im ganzen Berichte über 38 Fälle. Davon sind 33 geheilt, 5 gestorben.

Ueber die chirurgische Bedeutung der Pankreassteine kann ich mich sehr kurz fassen, da diese Affektion bekanntlich sehr selten ist, und dementsprechend noch keine größeren einschlägigen Erfahrungen von seiten der Chirurgie vorliegen. Ich finde nur Berichte über 3 Fälle, von welchen 2 im Anschluß an die Operation starben; in den letzteren wurden einmal die Steine aus dem Pankreaskopfe und dem Ductus Wirsungianus entfernt, das zweite Mal die Cholecystenteroanastomose ausgeführt, da die Diagnose auf Pankreassteine gar nicht gestellt war. Den dritten günstig verlaufenen Fall hat vor kurzem MOYNIHAN in Leeds operiert. Die Diagnose war vorher richtig gestellt und der Stein durch das Duodenum entfernt worden [2]).

Da die Pankreassteine an und für sich selten charakteristische Symptome machen, wenn sie nicht zufällig durch den Stuhl abgehen, so wird der Chirurg nur die durch sie hervorgerufenen sekundären, resp. die gleichzeitig mit ihnen bestehenden Störungen berücksichtigen können. Diese Störungen werden durch den Verschluß des Ductus pancreaticus oder seiner Zweige gegeben sein und in einer begleitenden chronischen oder subakuten Pankreatitis sich äußern. Nur in den durch die Pankreatitis hervorgerufenen Symptomen wird der Chirurg eine Indikation zum Eingreifen finden. Jedenfalls muß er bei ihnen immer an die Möglichkeit von Pankreassteinen denken.

---

1) Die künstliche Gallenblasendarmfistel und ihr Einfluß auf den Organismus. Diese Zeitschr., Bd. 9, 1902, Heft 4/5.

2) Lancet, 1902, 9. August.

Zum Schluß möchte ich in aller Kürze über meine persönlichen Erfahrungen auf dem Gebiete der Pankreaschirurgie berichten. Die 30 Fälle, in welchen ich gelegentlich der Resektion des carcinomatösen Magens mit dem Pankreas in Berührung kam, habe ich schon früher angeführt. Außerdem wurde in den 12 Jahren meiner Breslauer Tätigkeit noch 31mal am Pankreas operiert.

10mal waren es Pankreascysten. 2mal wurde die Cyste exstirpiert, 8mal incidiert und drainiert. Alle 10 Fälle sind geheilt.

2mal lag eine akute resp. subakute Pankreatitis vor und zwar einmal ein Absceß, einmal eine von Fettnekrose begleitete Pankreasaffektion. Der Absceß wurde durch Incision geheilt, der zweite schon früher angeführte Fall war von Prof. HENLE ohne Eingriff am Pankreas, nach Anlegung eines Anus coecalis, ebenfalls mit Erfolg operiert.

Ein auch schon früher erwähnter Fall von chronischer Pankreatitis starb 10 Tage nach der Cystenteroanastomose an Pneumonie; ein zweiter ähnlich operierter Fall genas. In einem dritten Falle, welcher ursprünglich von mir für Carcinom gehalten war, lebte Patient 4 Jahre nach der Laparotomie.

In einem Falle von Durchquetschung des Pankreas infolge von stumpfer Gewalteinwirkung wurde 24 Tage nach der Verletzung das mächtige Hämatom incidiert und drainiert und Patient geheilt. (Der Fall ist auch schon früher angeführt worden.)

16mal lagen maligne Tumoren vor, bei welchen 7mal nur die Probelaparotomie, 5mal die Cholecystenterostomie ausgeführt wurde. Einmal wurde die Gastroenterostomie wegen Stenosierung des Duodenums durch den Pankreastumor vorgenommen, einmal die Drainage des erweichten und für eine Cyste gehaltenen Tumors und einmal der Versuch der Exstirpation der im Pankreaskopf sitzenden Geschwulst. Die 3 letztgenannten Fälle endigten alle letal[1]).

---

## Nachtrag.

Erst nach Abschluß dieses Vertrages kam die vor kurzem erschienene Monographie von MAYO ROBSON und MOYNIHAN über die

---

1) Bis zum Jahre 1897 sind die angeführten Fälle in der Arbeit von TAKAYASU (Mitteil. a. d. Grenzgeb. d. Med. u. Chir., Bd. 3, 1898) beschrieben. Die übrigen werden bei anderer Gelegenheit ausführlich mitgeteilt werden.

chirurgische Behandlung der Pankreaskrankheiten[1]) in meine Hand. Ich bedauere es aufrichtig, daß ich dieses ausgezeichnete Werk in meinem Vortrage nicht mehr berücksichtigen konnte, zumal da die auf diesem Gebiete so verdienstvollen Forscher ihr umfangreiches Beobachtungsmaterial darin ausführlich niedergelegt haben. Jeder, der sich für den Gegenstand interessiert, wird in dem Buche reichliche Belehrung finden.

---

1) Diseases of the Pancreas and their surgical treatment, by A. W. Mayo Robson and B. G. A. Moynihan, Phildalphia and London, Saunders & Comp., 1903.

Aus der III. medizinischen Klinik der königlichen Charité.
(Direktor: Geh.-Rat Prof. SENATOR.)

Nachdruck verboten.

# II.

# Klinische Studien über den Magensaftfluss.

## (Begriff, Entstehung, Behandlung, Stoffwechsel.)

Von

Prof. **H. Strauss,**
Assistent der III. medizin. Klinik.

(Hierzu 5 Abbildungen und 1 Kurve im Texte.)

## Einleitung.

Die Literatur über den Magensaftfluß, die sich an REICHMANNS von etwa 2 Jahrzehnten erfolgte erste Beschreibung dieses Krankheitszustandes angeschlossen hat, ist zwar groß, aber dennoch besteht auch heute noch über eine Reihe prinzipiell wichtiger Fragen eine derartige Meinungsverschiedenheit, daß sowohl der Klinik als der pathologischen Anatomie die Aufgabe obliegt, durch fortgesetztes genaues Studium einschlägiger Fälle zur Klärung der einzelnen noch strittigen Punkte beizutragen. Speziell die Frage der Entstehung des Magensaftflusses bedarf noch weiterer Erforschung. Wenn auch der Streit über die prinzipielle Frage, ob es sich beim Magensaftflusse in erster Linie um eine einfache Sekretretention oder um die Folgen einer abnormen Reizbarkeit des sekretorischen Apparates handelt, nicht mehr mit der Schärfe geführt wird, wie es noch vor etwa einem Jahrzehnt der Fall war, so kann man doch keineswegs sagen, daß die Streitfrage an sich definitiv erledigt ist. Mit dem klinischen Bilde des Magensaftflusses steht es glücklicherweise anders. Wenn auch einzelne Autoren die Sonderexistenz eines speziellen Krankheitsbildes leugnen, so ist doch ein bestimmter Symptomenkomplex, in welchem das Symptom des Magensaftflusses eine hervorstechende und führende Rolle einnimmt, nicht nur die Arbeiten REICHMANNS, sondern vor allem auch durch diejenigen von RIEGEL, BOUVERET und DEVIC und von anderen so scharf umgrenzt und so gut beschrieben worden, daß er in den einzelnen Lehrbüchern der Magenkrankheiten ein spezielles Kapitel einnimmt und schon seit Jahren den Aerzten allgemein bekannt ist. Trotzdem ist nicht zu leugnen, daß über die nosologische Stellung des klinischen Bildes und über die Abgrenzung des Be-

griffes des Magensaftflusses noch an manchen Stellen verschiedene Anschauungen herrschen. Aus diesem Grunde sollen in folgendem eine Reihe eigener Beobachtungen und Erfahrungen mitgeteilt werden, die sich einerseits mit dem Begriffe des Magensaftflusses, andererseits mit seiner Entstehung beschäftigen. Dieselben haben die Absicht verfolgt, einerseits zur Umgrenzung des Begriffes des Magensaftflusses, andererseits zur Frage der Entstehung und Deutung derselben neue Beiträge zu liefern, um an der Hand der so gewonnenen Gesichtspunkte die Grundsätze kurz zu besprechen, welche für die Behandlung des Magensaftflusses in Frage kommen. Anhangsweise sind einige Beiträge zur Kenntnis des Stoffwechsels beim Magensaftfluß mitgeteilt. Die vorhandene Literatur[1]) ist, wenn auch keineswegs erschöpfend, so doch so weit berücksichtigt, als es den angeregten Fragen entspricht.

## A. Begriff des Magensaftflusses und Umgrenzung desselben.

Da ich nicht von der Absicht ausgehe, hier die gesamte Literatur zu erörtern, die sich mit der Umgrenzung des Begriffes des Magensaftflusses (= Hypersekretion, Parasekretion [Ewald], Gastrosuccorhöe) beschäftigt, so will ich nur einleitend bemerken, daß Reichmann in seiner ersten Beschreibung „eines Falles von krankhaft gesteigerter Absonderung des Magensaftes" als Grundursache des von ihm in klassischer Weise beschriebenen Symptomenkomplexes eine krankhaft gesteigerte Absonderung des Magensaftes angibt. Nach einer in seiner Arbeit befindlichen Anmerkung scheint er dabei die Auffassung vertreten zu haben, daß ein sekretorischer Reizzustand der Magenschleimhaut das Wesentliche der Erkrankung darstellt. Riegel, der sich in Deutschland am meisten mit der Erforschung des Magensaftflusses befaßt hat, schrieb vor 16 Jahren: „Die Hypersekretion stellt an sich nicht eine besondere Krankheitsform dar, sondern nur ein — allerdings sehr bedeutungsvolles — Krankheitssymptom, das unter sehr verschiedenen Bedingungen vorkommen kann, und daher keineswegs in allen Fällen als gleichwertig zu betrachten ist." Auch in seinem Lehrbuch der Magenkrankheiten definiert er den Magensaftfluß nicht als eine Krankheit sui generis, sondern nur als eine Funktionsstörung, deren Wesen darin besteht, daß die Magenschleimhaut auch ohne den Reiz der Nahrungsmittel, auch dann, wenn der Magen speisefrei ist, Saft in größerer Menge absondert, so daß man, auch wenn der Magen längere Zeit von digestiven Reizen frei geblieben ist, Magensaft in reich-

1) Die benutzte Literatur ist am Schlusse der Arbeit angegeben.

licher Menge vorfindet. ROSENHEIM sieht in der chronischen kontinuierlichen Magensaftsekretion ein (praktisch) sehr wichtiges Symptom. BOUVERET scheint unter dem Begriff des Magensaftflusses den gesamten Symptomenkomplex betrachtet wissen zu wollen. BOAS meint, daß auf das Vorkommen des Magensaftflusses bei nüchternem Magen bei der Feststellung der Krankheit ein viel zu großes Gewicht gelegt werde, und fordert zur Diagnose der Krankheit den von REICHMANN scharf gezeichneten „Symptomenkomplex in toto". EWALD spricht in seiner Klinik der Verdauungskrankheiten von „einem Zustande der Hypersekretion, bei welcher die Sekretionsstörung allerdings das dominierende Symptom ist".

Eine Betrachtung dieser wenigen aus der Literatur entnommenen Begriffsbestimmungen zeigt also, daß eine Reihe von Forschern unter dem Begriff des Magensaftflusses zunächst nur den Befund von Sekret im speisefreien Magen versteht, während eine andere Gruppe von Autoren darunter ein scharf umschriebenes Krankheitsbild versteht.

Da nun eine genauere Betrachtung des Krankheitsbildes ergibt, daß sich — wie schon REICHMANN ausgesprochen hat — bei unkomplizierten, reinen Fällen die überwiegende Mehrzahl der Symptome unschwer als eine Folge des Symptoms des Magensaftflusses deuten läßt, so halten es die meisten Beobachter in der Tat für gerechtfertigt, das klinische Bild in seinen Grundzügen von dem Hauptsymptom — der Anwesenheit von Sekret im speisefreien Magen — abzuleiten. Auch nach unserer Meinung hat man diesem Symptom im Komplex der Erscheinungen mit Recht eine führende Rolle eingeräumt und nach dem Grundsatz „a potiori fit denominatio" dem ganzen klinischen Bilde den Namen des Hauptsymptoms gegeben. Stehen wir aber auf dem Standpunkt, daß für die Betrachtung des klinischen Bildes das Verhalten des Hauptsymptoms von entscheidender Bedeutung ist, so erhebt sich die Forderung, den Begriff des Hauptsymptoms so scharf als möglich zu umgrenzen. Dies führt uns zu einer Betrachtung des Sekretgehaltes des speisefreien Magens.

### 1. Der Sekretgehalt des speisefreien Magens.

Während man früher die Meinung hegte, daß der speisefreie Magen unter normalen Bedingungen sekretfrei sei, hat SCHREIBER behauptet, daß auch der Magen des gesunden Menschen unabhängig von der Nahrungsaufnahme fortwährend einen spezifischen Verdauungssaft abscheide. Dem haben jedoch RIEGEL und seine Schule sowie auch andere erfolgreich widersprochen. Immerhin herrscht auch heute noch trotz der Arbeiten von RIEGEL, SCHREIBER, ROSIN, LEO, MARTIUS,

A. Hoffmann, H. Strauss, Pick, Huber, Kinnicut, Gintl, v. Aldor und anderen eine gewisse Unsicherheit bezüglich der Frage, welche Sekretmenge im speisefreien Magen für den Diagnostiker noch unter den Grundsatz „minima non curat praetor" fällt, bezw. von wo an der Begriff des Magensaftflusses beginnt. Wenn ich nur einige Autoren anführen will, so spricht A. Huber von pathologischen Verhältnissen, wenn wir mehr als 50—100 ccm echtes Sekret im nüchternen Magen finden. Boas spricht von Magensaftfluß erst bei Mengen von über 100 ccm, weil er einmal bei einem gesunden Kollegen im nüchternen Zustand 100 ccm vorgefunden hat. Schreiber sieht in dem Vorhandensein von Sekret im nüchternen Magen deshalb prinzipiell nichts pathologisches, weil er bei im Jahre 1888 vorgenommenen Untersuchungen unter 15 (magengesunden) Versuchspersonen bei 14 in nüchternem Zustande das Vorhandensein eines salzsäurehaltigen Magensaftes feststellen konnte. Er fand 18mal 1—10 ccm, 5mal 11—20 ccm, 2mal 21—30 ccm, 1mal 40 ccm, 1mal 50 ccm, 1mal 60 ccm. In einer späteren Versuchsreihe fand er bei 2 Gesunden 6mal 1—10 ccm, 4mal 11—20 ccm und 1mal 22 ccm eines salzsäurehaltigen Sekretes. Ich selbst habe mich schon früher dahin ausgesprochen, daß die Anwesenheit von mehr als 10 ccm eines reinen Magensaftes im nüchternen Magen ein auffallender Befund sei, und darauf hingewiesen, daß, wenn man die Tabellen der einzelnen Forscher kritisch durchsieht, aus diesen eine Bestätigung dieser Auffassung zu entnehmen ist. Denn legt man eine Menge von mehr als 20 ccm salzsäurehaltigen Sekretes des Betrachtung zu Grunde, so war ein solcher Befund bei den im Jahre 1888 ausgeführten Untersuchungen von Schreiber (28 positive Ergebnisse) nur 5mal, bei Rosin (31 positive Ergebnisse) keinmal, bei Riegel (38 positive Ergebnisse) nur 1mal, bei Schreibers im Jahre 1894 ausgeführten Untersuchungen (11 positive Ergebnisse) nur 1mal und bei Martius (16 positive Ergebnisse) ebenfalls nur 1mal zu konstatieren. Im ganzen wurden nur in 6,4 Proz. der positiv ausgefallenen Einzeluntersuchungen mehr als 20 ccm vorgefunden; in 13,7 Proz. zwischen 10 und 20 ccm und schließlich in 79,9 Proz. 1—10 ccm. Faßt man nur solche Mengen ins Auge, die über 10 ccm betrugen und bei welchen freie Salzsäure vorhanden war, so fand Rosin unter 44 Untersuchungen nur 2mal reinen Magensaft in der Menge von 11 und 12 ccm, Riegel unter 46 Untersuchungen nur 2mal und Martius bei 16 Untersuchungen gleichfalls nur 2mal Mengen über 10 ccm. Ich selbst habe bei 38 von mir im Jahre 1893 auf der Ewaldschen Abteilung des Augusta-Hospitals zu Berlin untersuchten Personen, die nicht an einer motorischen Insuffizienz litten, nach der Einführung des Magenschlauches nur in einem Falle (Fall 36 der Tabelle) 18 ccm einer Flüssigkeit gewinnen können, die einer Kritik standhält, da im Falle 16 und 33 spärliche Nahrungsreste gefunden wurden und in Fall 31 freie HCl fehlte und die Gesamtacidität nur 8

betrug. Betrachtet man weiterhin eine inzwischen von GINTL mitgeteilte, 189 Sondierungen umfassende Versuchsreihe, so fanden sich über 10 ccm einer freie HCl enthaltenden Flüssigkeit in 19 Fällen, also in 10 Proz. aller Fälle. Berücksichtigt man aber die Bemerkung des Autors, daß in den Fällen, in welchen mehr als 50 ccm nachweisbar waren, ausreichende Gründe gefunden wurden, welche die betreffenden Fälle als pathologisch stempeln, so fällt dieser Prozentsatz noch niedriger aus. v. ALDOR hat bei 8 Gesunden 2mal kein Sekret, 4mal 4—12 ccm einer neutral reagierenden Flüssigkeit und 2mal 14 bezw. 16 ccm einer sauer reagierenden Flüssigkeit von einer Acidität 6 bezw. 9 und ohne Pepsin (HAMMERSCHLAG) im nüchternen Magen gefunden. Bei 26 Hyperaciden fand derselbe Autor 17mal einige Tropfen neutraler oder alkalischer Flüssigkeit, 1mal waren es 6 ccm, 7mal 12—18 ccm einer sauer reagierenden Flüssigkeit von einer Gesamtacidität von 5—10 — wobei nur 2mal Spuren (10 Proz.) von Pepsin nachgewiesen werden konnten — und 1mal fand er 28 ccm einer sauren Flüssigkeit vor, die eine Gesamtacidität von 54, freie Salzsäure 16 und einen Pepsingehalt von 50 Proz. zeigte. Eine zusammenfassende Betrachtung der hier mitgeteilten Untersuchungen berechtigt jedenfalls zu der Behauptung, daß die Anwesenheit von mehr als 10 ccm eines unzweifelhaften Magensekretes im nüchternen Magen einen **abnormen** Zustand darstellt. Diesen Satz auszusprechen, halte ich mich um so mehr berechtigt, als ich bei weit mehr als 200 nüchternen Ausheberungen, die ich in den letzten 9 Jahren teils für diagnostische Zwecke, teils zum Zweck von Studien über den Einfluß von Zuckerlösungen auf die Magensekretion und von Untersuchungen über den osmotischen Druck des Mageninhaltes ausgeführt habe, zu denselben Ergebnissen gelangt bin. Wenn in Ausnahmefällen größere Mengen von Sekret im nüchternen Magen nachgewiesen werden konnten, ohne daß die betreffenden Personen irgend welche Magenbeschwerden zeigten, so beweist dies nichts gegen die Regel, denn wie ich wiederholt gesehen habe, gibt es auch Menschen, die mehr als $^1/_4$ l gärfähigen Nahrungsrückstandes ohne die geringsten Magenbeschwerden im nüchternen Magen beherbergen können. Fälle dieser Art werden doch keineswegs als normal bezeichnet, sondern man spricht hier nur von einer klinischen Latenz der Krankheit. Aus diesem Grunde möchte ich mehr als 10 ccm und weniger als 20 (bis 30) ccm echten Magensekretes als einen abnormen, und mehr als 20 [bis 30][1]) ccm echten Magensekretes als einen pathologischen Zustand bezeichnen und empfehlen, bei Sekretmengen von weniger als 50 ccm von leichtem

1) Diese Zahlen haben selbstverständlich nur approximative Giltigkeit und sollen nur eine ungefähre Vorstellung von den Mengen geben, die hier in Frage kommen.

Magensaftfluß zu sprechen, weil die geringste Menge von Magensaft, die ich bei klinisch manifesten Fällen, d. h. bei Fällen mit dem ausgesprochenen Symptomenkomplex des chronischen Magensaftflusses nachweisen konnte, 40 ccm betrug.

### 2. Kriterien des reinen Magensekretes (im Gegensatz zum nüchternen Rückstand).

Da ein Blick in die einschlägige Literatur zeigt, daß auch bezüglich des Begriffes des reinen „Sekretes" nicht alle Autoren dieselbe Abgrenzung walten lassen, so erscheint es mir hier noch notwendig, eine Reihe von Eigenschaften aufzuzählen, welche eine Flüssigkeit besitzen muß, wenn sie den Namen des reinen Magensekretes verdienen soll. Eine Erörterung dieser Frage erscheint namentlich deshalb notwendig, weil die Beurteilung der Beziehungen des Magensaftflusses zu Motilitätsstörungen besonders wichtig ist und weil an gar manchen Stellen unter dem Namen des reinen „Sekretes" ein Inhalt beschrieben wird, dem wir selbst den Namen eines „nüchternen Rückstandes" beilegen.

Wenn ich mich hierbei lediglich von einer Beschreibung meiner eigenen Beobachtungen leiten lasse, so war in meinen Fällen

1) das Sekret beim typischen Magensaftfluß dünnflüssig, es zeigte Wasserfarbe oder war leicht grünlich[1]) gefärbt. Wenn Grünfärbung vorhanden war, so unterschied sich diese von dem mehr gelben oder gelbgrünlichen Ton des gewöhnlichen Dünndarminhaltes in der Regel deutlich. Als Grund für die häufige — durch Gallenbeimengung bedingte — Grünfärbung habe ich bei meinen Versuchen mit Zuckerlösungen die Tatsache kennen gelernt, daß ein Gallenrückfluß bei Preßbewegungen viel leichter stattfindet, wenn der Mageninhalt rein flüssig ist, als wenn derselbe eine breiige oder feste Konsistenz besitzt. So habe ich zuweilen bei Vermeidung von Pressen und Anwendung von Aspiration einen wasserfarbigen Inhalt erhalten, während der Inhalt desselben Patienten nach Ausführung einer Preßbewegung Grünfärbung zeigte. Das nüchterne „Sekret" war meistens klar durchsichtig, höchstens leicht opalescierend oder durch kleine, in der Flüssigkeit suspendierte Schleimflöckchen leicht getrübt, so daß es dem beim Spülen des Mundes er-

1) Eine soeben aus der Abteilung von Weintraud-Wiesbaden erschienene Mitteilung von Meinel, der das Vorkommen eines rosafarbenen nüchternen Sekretes beschreibt und diese Färbung als die Folge einer länger dauernden Einwirkung eines stark saueren Magensaftes auf in den Magen eingetretene goldgelbe Galle mit Bildung von Urobilin ansieht, bringt mir eine eigene Beobachtung in Erinnerung, in welcher nüchternes Sekret nach mehrtägigem Stehen an der Luft eine Rosafärbung annahm. Auch Penzoldt hat einmal nüchternen Magensaft beim Stehen an der Luft Weinhefefarbe annehmen sehen.

haltenen Spülwasser ähnelte. Die Menge solcher Flöckchen war in typischen Fällen nicht größer als die Menge, die man nach der Reinwaschung eines normalen nüchternen Magens im Spülwasser vorfindet und welche dem Waschwasser das eben charakterisierte Aussehen verleiht. Das nüchterne „Sekret" filtrierte in der Regel wasserfarben. Bei Beimengung von Galle zeigte das Filtrat einen Stich ins Grünliche. War letzteres der Fall, so nahm die Grünfärbung sehr häufig nach einigen Tagen beim Stehen an der Luft zu.

2) Das spezifische Gewicht des Filtrates war stets abnorm niedrig, 1004—1008. Beim nüchternen Rückstand kam ein solches nur dann vor, wenn starke Gasgärung vorhanden war.

3) Reines nüchternes Sekret gab die Reaktion auf freie HCl — auch wenn geringe Mengen von Galle beigemengt waren — zeigte aber, wenn auch häufig [1]), so doch keineswegs immer hohe Werte für die Gesamtacidität und freie HCl, wie folgende Belege dartun.

| | Name | Gesamt-acidität | Freie Salzsäure | Gehalt des nüchternen Sekretes an sauren Phosphaten |
|---|---|---|---|---|
| Fall 1 | K. | 73 | 55 | 7 |
| „ 2 | „ | 75 | 58 | 8,5 |
| „ 3 | „ | 68 | 40 | 10 |
| „ 4 | „ | 80 | 51 | 10 |
| „ 5 | „ | 46 | 24 | 6 |
| „ 6 | „ | 42 | 32 | 5 |
| „ 7 | „ | 33 | 15 | 7 |
| „ 8 | „ | 33 | 17 | 7 |
| „ 9 | „ | 30 | 15 | 7 |
| „ 10 | L. | 69 | 34 | 8 |
| „ 11 | Z. | 82 | 58 | 8,5 |
| „ 12 | W. | 78 | 55 | 9 |
| „ 13 | F. | 68 | 52 | 5 |
| „ 14 | „ | 75 | 57 | 8 |

Weitere Werte sind in den später mitzuteilenden Krankengeschichten angegeben.

Die Werte für die saueren Phosphate waren meist etwas niedriger als nach PF oder PM auf der Höhe der Verdauung (cf. die vorige Tabelle).

4) Der nach dem METTschen Verfahren ermittelte Pepsingehalt schwankte meist zwischen 10—14 mm bei 24-stündiger Einwirkung des mit 2-proz. HCl im Verhältnis 1 : 10 versetzten Magensaftes auf die Röhrchen.

5) Die molekulare Konzentration des nüchternen Sekretes schwankte zwischen = — 0,30° und — 0,39° und der Kochsalzgehalt zwischen 0,49 Proz. und 0,62 Proz. Der Letztere lag meist um 0,58 Proz.

1) Hyperacide Werte habe ich häufig, aber keineswegs stets gesehen, wenn die Sekretmengen groß waren. Wenn die letzteren abnahmen, wurden die Aciditätswerte zuweilen auch geringer.

6) Zusatz von Jodlösung zum Filtrat erzeugte keine Verfärbung. Zusatz von Kalilauge und Kupfersulfat ergab beim Kochen keine Reduktion. Der nüchterne Rückstand zeigte dieses Verhalten nur, wenn tags zuvor keine Kohlehydrate eingeführt waren oder wenn diese durch starke Gasgärung verschwunden waren. Dagegen fiel die Biuretprobe positiv aus und die Polarisation ergab in der Regel eine Linksdrehung von 0,2—1 Proz. bei Anwendung einer 20 cm langen Polarisationsröhre.

7) Der mit Traubenzuckerzusatz in den Brutofen gesetzte unfiltrierte Inhalt des nüchternen Magens entwickelte keine Gasgärung.

8) Der bei zweistündigem Sedimentieren des nüchternen Sekretes im graduierten Spitzglase festgestelle „Schichtungsquotient“[1]), d. h. die Menge des Bodensatzes im Verhältnis zur Gesamtmenge des Inhaltes blieb meistens unter 5 Proz. und überschritt diese Zahl nur selten um ein Weniges. Das hierbei erhaltene Sediment bestand nur aus Mundhöhlen-, Oesophagus- und Magenepithelien, sowie aus Leukocyten, deren Protoplasmasaum verdaut war und deren Kerne erhalten waren. Höchstens kamen ganz vereinzelte Amylumkörnchen im Sediment vor. Das letztere war besonders dann der Fall, wenn buchtige Magengeschwüre vorlagen, die einzelnen Speiseresten einen Unterschlupf auf einem von der motorischen Aktion nicht beeinflußten Boden gewährten. Die im Sediment vorhandenen Leukocyten lagen meist in Gruppen zusammen und waren besonders häufig in Schleimstraßen eingebettet. Sarcine oder Hefe in Sprossung fehlten in unkomplizierten Fällen von Magensaftfluß, dagegen fanden sich vereinzelt liegende oder paarig gruppierte Hefezellen, wie man sie in jedem Mageninhalte vorfindet.

Alle diese Momente, oder mehrere der hier besprochenen zusammengenommen[2]), geben in klarer Weise Auskunft über die Frage, ob es

---

1) Ich lege auf den „Schichtungsquotienten“ deshalb besonderen Wert, weil er beim nüchternen Rückstande erheblich höher zu sein pflegt (20—50 Proz.). Auch für das PF ist der „Schichtungsquotient“ einer diagnostischen Verwertung fähig, insofern, als sehr niedrige Werte für den Schichtungsquotienten, die man zuweilen bei Fällen von Hyperacidität trifft, das gleichzeitige Vorhandensein einer Steigerung der Saftmenge verraten. Man findet dies auch bei Fällen von „digestiver“ oder „alimentärer“ — im Gegensatze zu kontinuierlicher — Hypersekretion. Befunde dieser Art werden — wie ich schon vor vielen Jahren ausführte — von Manchen als Symptom einer motorischen Insufficienz angesehen, ohne daß eine solche Auffassung eine generelle Berechtigung besitzt.

2) Mehrmals sah ich einige Stunden nach Milchgenuß eine Flüssigkeit entleeren, die sich alsbald in 2 Schichten — eine obere Fettschicht und eine untere Flüssigkeitsschicht — trennte. Dieses Phänomen findet seine Erklärung darin, daß beim Magensaftfluß das flockige Kasein schneller als sonst völlig verdaut — also gelöst — wird, und daß das Fett oben schwimmt.

sich um einen „Rückstand" oder um ein „Sekret" handelt. Für besonders beachtenswert halte ich nach dieser Richtung hin bei negativem Ausfall der TROMMERschen Probe und beim Ausbleiben der Verfärbung nach Zusatz von Jodlösung den negativen Ausfall der Gärungsprobe, welch letztere mir in 10-jähriger Benutzung stets ein überaus wichtiges differentialdiagnostisches Mittel für die Feststellung von Motilitätsstörungen geblieben ist.

Es ist interessant, daß die eben mitgeteilten Eigenschaften des menschlichen Sekretes fast völlig denjenigen gleichen, die SCHOUMOW-SIMANOWSKY bei ösophagotomierten Hunden nach „Scheinfütterung" und die SCHÜLE am Menschen nach Kauen von Zitronenschalen feststellen konnte. Die klare sauere Flüssigkeit, die SCHOUMOW-SIMANOWSKY erhielt, zeigte ein spezifisches Gewicht von 1003—1005,9, sowie eine Linksdrehung von 0,7—0,75 Proz. (20 cm-Schicht). Auffallend ist in der Arbeit von SCHOUMOW-SIMANOWSKY allerdings die Bemerkung, daß die Biuretreaktion gefehlt habe, während an anderer Stelle von einem positiven Ausfall der Xanthoproteinreaktion, sowie davon die Rede ist, daß der frische Saft, „wie man weiß, mit absolutem Alkohol einen reichlichen Niederschlag von Eiweiß gibt". Ein Fehlen der Biuretreaktion beim Menschen ist schon deshalb kaum zu erwarten, weil die in der Flüssigkeit suspendierten Partikelchen von Mund- und Rachenepithel, sowie die Leukocyten, deren Zellleib verdaut ist, stets Material für Albumosenbildung abgeben. Genaue Bestimmungen des N-Gehaltes des menschlichen Magensaftes ergaben mir nach KJELDAHL in 100 ccm Magensaft Werte von 112, 120 und 133 mg N. Das Sekret, das SCHÜLE bei der „Scheinfütterung am Menschen" erhielt, war klar, farblos und stets sauer. Es enthielt Pepsin und eine Acidität von 0,2—0,25 Proz. HCl, die zum größten Teile aus freier Salzsäure bestand.

Es ist ohne weiteres klar, daß es keineswegs notwendig ist, in jedem einzelnen Falle die ganze Serie der hier aufgezählten Eigenschaften des reinen Sekrets zu untersuchen. Dieselben sind hier nur aufgeführt, um zu zeigen, welche Eigenschaften ein Mageninhalt besitzen muß, wenn er wirklich dem entspricht, was wir „Sekret" nennen. Für jeden Fall ist jedoch zu fordern, daß der Inhalt freie Salzsäure und eine gewisse Größe für die Gesamtacidität besitzt, auf deren genauere Fixierung wir mit Rücksicht auf die zu beobachtenden Schwankungen verzichten und von der wir nur so viel sagen wollen, daß sie im allgemeinen nur wenig unter 30 hinabreichen soll.

In der hier gegebenen Aufzählung von Eigenschaften des nüchternen Sekretes ist speziell hervorgehoben, daß Sarcine und Hefe in Sprossung fehlen und ferner, daß ein positiver Ausfall der Gärungsprobe nicht zu erzielen ist. Nüchterne Mageninhalte, die Sarcine sowie Hefe in Sprossung zeigen, rechnen wir selbst nicht mehr zu reinen, unkomplizierten Fällen von Magen-

saftfluß, auch dann nicht, wenn makroskopisch sichtbare Speisereste im nüchternen Mageninhalt fehlen. Die Anwesenheit von Sarcine und Hefe in Sprossung sowie der positive Ausfall der Gärungsprobe ist für uns stets ein Zeichen dafür, daß ein mit einer ausgesprochenen Motilitätsstörung verbundener Magensaftfluß vorliegt. Gerade mit Rücksicht auf die in dieser Arbeit vorwiegend zu diskutierende prinzipiell wichtige Frage der Beziehung des Magensaftflusses zu Motilitätsstörungen halten wir an der Forderung fest, daß in den einer solchen Betrachtung dienenden „unkomplizierten" Fällen das nüchterne Sekret frei von irgendwelchen Testobjekten sein muß, welche eine Motilitätsstörung verraten[1]). Als ein solches Testobjekt haben wir schon in unserer ersten Arbeit über den Magensaftfluß unter anderem auch die abendliche Einführung von Korinthen empfohlen. Enthält ein nüchterner Mageninhalt Reste von Korinthenkernen, so spricht dies zwar — namentlich wenn die Zahl dieser Körner eine reichliche ist — für das Vorhandensein einer motorischen Störung; es ist aber immerhin die Möglichkeit nicht ausgeschlossen, daß einige Korinthenkerne auch ohne eine allgemeine motorische Störung vorkommen können, da, wie bekannt ist und wie wir später noch erörtern werden, in der Mehrzahl der Fälle von Magensaftfluß ein Ulcus ventriculi besteht. In Fällen von Ulcus ventriculi ist aber, wie ich von Tuchendler genauer habe ausführen lassen, die Möglichkeit gegeben, daß von normaler Schleimhaut entblößte Nischen und Buchten an einer durch entzündliche Prozesse starr gewordenen Stelle vorhanden sind, die auf rein mechanischem Wege trotz guter Motilität des Magens einzelnen kleinen korpuskulären Elementen Gelegenheit geben, sich dem Effekt der Peristaltik zu entziehen und länger im Magen zu verbleiben als die Hauptmasse des Speisebreies. Deshalb möchten wir der Anwesenheit ganz vereinzelter Korinthenkerne im Mageninhalt nicht ohne weiteres die Eigenschaft zusprechen, Testobjekte einer allgemein vorhandenen motorischen Insufficienz zu sein. Eine ausgeprägte Gärfähigkeit des Mageninhaltes sowie Sarcine und Hefe in Sprossung kommen aber nach unseren Erfahrungen in unkomplizierten Fällen so

1) Von sonstigen Rückständen, die im Magen bei Motilitätsstörungen oder beim Vorhandensein von Nischen und Buchten längere Zeit verweilen und im Probefrühstück zum Vorschein kommen können, interessiert hier vor allem noch das Orthoform. Wenn dieses im Mageninhalt enthalten ist, so kann es bei Anstellung der von mir angegebenen Modifikation der Uffelmannschen Reaktion dem unterhalb des Aethers stehenden Wasser eine meergrüne Färbung verleihen. Diese ist aber mit dem durch Milchsäure erzeugten Zeisiggrün in keiner Weise zu verwechseln. Eine Verwechselung ist auch deshalb nicht möglich, weil das Orthoform gleichzeitig auch dem über dem Wasser stehenden Aether eine Rosafärbung verleiht, die bei Milchsäure fehlt.

selten vor, daß wir in ihnen stets einen Indikator einer Motilitätsstörung sehen. Fälle, welche mit Motilitätsstörungen kompliziert[1]) sind, bilden aber hier nicht den Gegenstand unserer Betrachtung.

Wenn wir bei der Beschreibung dessen, was wir uns unter nüchternem Sekret sowie unter Magensaftfluß vorzustellen haben, so lange verweilte, so geschah dies deshalb, weil, wie bereits in der Einleitung hervorgehoben ist, das **Symptom** des Magensaftflusses den Mittelpunkt eines wohlcharakterisierten **klinischen Bildes** darstellt. Da wir aber aus Gewohnheit für das Symptom und für das ganze klinische Bild denselben Namen gebrauchen, so erscheint es zur Vermeidung von Verwechselungen geboten, in jedem einzelnen Falle von dem „Symptom", bezw. von dem „klinischen Bilde" des Magensaftflusses zu sprechen. Es erscheint dies deshalb angezeigt, weil es Fälle gibt, bei denen das Symptom des Magensaftflusses vorhanden ist, ohne daß die, aus den zahlreichen Schilderungen des klinischen Bildes bekannten klinischen Folgeerscheinungen in ausgeprägter Form zu Tage treten. Es sind dies klinisch latente Formen der Affektion, deren Vorkommen uns nicht wunder nimmt, da wir ja auch das Vorkommen einer Reihe anderer Funktionsstörungen am Magen kennen, die keine klinischen Erscheinungen machen.

## B. Entstehung des Magensaftflusses.

### 1. Akute Form.

Die von den verschiedenen Autoren gewählte Einteilung in akute bezw. periodische (Riegel), intermittierende (Bouveret) und chronische Formen darf nicht nur vom rein deskriptiven, sondern bis zu einem gewissen Grade auch vom ätiologischen Standpunkt aus als eine glückliche bezeichnet werden. Denn wer auf dem Gebiet des Magensaftflusses eine größere eigene Erfahrung besitzt, muß zugeben, daß die Aetiologie dem in seiner klinischen Erscheinungsform sonst ziemlich ähnlichen Krankheitszustande zuweilen bestimmte Eigentümlichkeiten verleiht, die sich namentlich im zeitlichen Verhalten des Zustandes auszuprägen pflegen. So wird von den akuten und inter-

1) Enthält der Magen einen „nüchternen Rückstand", so kann man zum Zwecke der Untersuchung auf „nüchternes Sekret" eine abendliche Ausspülung nicht gut umgehen. Zur Vermeidung eines Zurückbleibens von Spülflüssigkeit im Magen empfiehlt sich bei der Entfernung des Magenschlauches ein auch später noch zu erwähnender Vorschlag von Neck, den Magenschlauch in Beckenhochlagerung langsam herauszuziehen. Bei ungestörter Motilität erscheint eine abendliche Spülung zwecks Prüfung auf die Anwesenheit von „nüchternem Sekret" nicht nötig, wenigstens haben wir in derartigen Fällen einen Einfluß einer abendlichen Spülung auf das „nüchterne Sekret" nicht beobachten können.

mittierenden Formen meist behauptet, daß sie nervösen Ursprungs seien. Speziell sagt RIEGEL, „daß die intermittierenden Formen häufig nervösen Ursprungs seien. Es scheint aber, daß sie auch durch andere Ursachen veranlaßt werden können". RIEGELS Schüler HONIGMANN sagt von dem akuten Magensaftfluß, daß er fast ausnahmslos bei „nervösen Individuen" zur Beobachtung kommt. Es handele sich hierbei nur um ein Symptom einer nervösen Störung, das sich im Magen abspielt und sein Analogon in verschiedenen, gleichfalls reflektorischen Sekretionen (Ptyalismus, nervöse Diarrhöe) findet. EWALD sagt: „Alle Autoren sind sich darin einig, daß es sich um eine Funktionsstörung in den Nerven des Magens handelt, die selbständig oder als Teilerscheinung anderer Neurosen auftritt." ROSENHEIM glaubt, daß die intermittierende Form wohl kaum mit anatomischen Veränderungen der Schleimhaut einhergeht, und meint, ihr nervöser Charakter dürfe namentlich mit Rücksicht auf ihre Aetiologie (funktionelle Neurosen, Tabes, Tumor cerebri, Myelitis) kaum bezweifelt werden. BOAS bespricht die akute Form des Magensaftflusses im Gegensatz zur chronischen in dem Kapitel der Magenneurosen, „weil sich die akuten Fälle in so fundamentalen Punkten von den chronischen Formen unterscheiden, daß sie mit diesen nicht in einen Topf geworfen werden dürfen". BOUVERET beruft sich zwar auf RIEGEL, der annimmt, daß junge Personen, und zwar namentlich solche, die ein nervöses Temperament oder eine neuropathische Konstitution haben, zu intermittierendem Magensaftfluß besonders disponiert sind, meint aber, daß man in einigen Fällen auch die chronische Reizung der Schleimhaut durch die Ingesta anschuldigen könne. Allerdings werde der Anfall häufig durch eine Gemütsbewegung, excessives Arbeiten u. s. w. hervorgerufen. Er unterscheidet eine „protopathische" und ein „deuteropathische" Form, mit welch letzterem Namen er die im Anschluß an Tabes und funktionelle Neurosen vorkommenden Fälle bezeichnet. ALBU und KOCH gehen so weit, daß sie jede Form von Magensaftfluß als primär neurogen betrachten. Sie sagen: „Tritt der Magensaftfluß auch scheinbar als eine selbständige Krankheit — sie unterscheiden eine selbständige (primäre) und eine sekundäre „concomittierende" im Anschluß an Motilitätsstörungen entstandene Form — in die Erscheinung, so erscheint er uns seinem Wesen nach doch als eine funktionelle Neurose" und glauben, daß es sich bei dem sogenannten intermittierenden Magensaftfluß nur um eine Vorstufe oder eine zeitweilige Erscheinungsform des chronischen Magensaftflusses handelt.

Wenn ich selbst auch auf Grund eigener Beobachtungen, die ich wiederholt bei Fällen von Tabes (SAHLI hat dies bekanntlich zuerst beobachtet) und von schweren funktionellen Neurosen gemacht habe, das Vorkommen eines akuten, bezw. mehrere Tage andauernden, Magensaftflusses als Folge einer nervösen Reizung des sezernierenden Parenchyms vollkommen zugebe — die neueren Untersuchungen von

SCHNEYER über die Bedeutung des Vagus für die Magensaftsekretion sowie die klassischen Untersuchungen von PAWLOW haben unser Verständnis für derartige Beobachtungen ja erheblich gefördert — so möchte ich doch, obgleich ich selbst die Auffassung habe, daß die Mehrzahl der Fälle von akutem Magensaftfluß neurogen bedingt ist, hier einen Fall von akutem bezw. intermittierendem Magensaftfluß mitteilen, bei dem ich nicht den Eindruck gewonnen habe, daß er neurogen bedingt war.

Pat. ist ein 53 J. alter Töpfer, der am 12. Sept. 1898 in die Königl. Charité aufgenommen ist. Im Januar d. J. war Pat. in der III. med. Klinik wegen motorischer Insufficienz in Behandlung. Er gab an, in seiner Kindheit an Pocken gelitten zu haben, sonst aber bis zu seinem 40. Lebensjahre gesund gewesen zu sein. In diesem — im Jahre 1886 — bemerkte er Verminderung seines Appetits, sowie Auftreten von intensiven Magenschmerzen, die häufig auch nachts vorhanden waren, sowie von Erbrechen. Das Erbrechen linderte die Magenschmerzen und soll sehr reichlich (bis zu 2—3 l am Tage) gewesen sein. Gleichzeitig stellte sich Stuhlverstopfung ein. Im Stuhle soll einmal Blut beobachtet worden sein. Perioden schlechten Befindens sollen mit solchen von Besserung abgewechselt haben, doch will Pat. in der letzten Zeit 40 Pfund an Körpergewicht verloren haben.

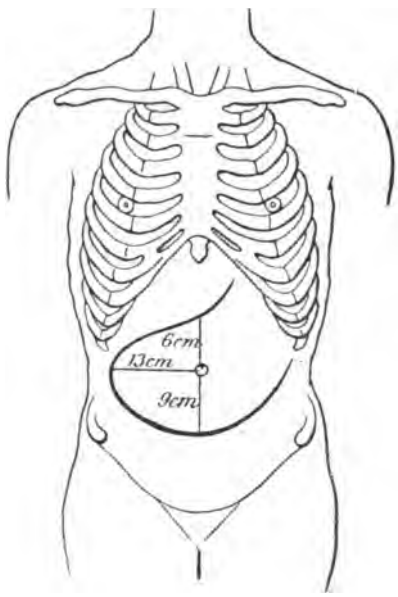

Fig. 1.

Der objektive Befund ergibt einen kräftig gebauten, mittelgroßen Pat., dessen Fettpolster erheblich geschwunden ist. Die Muskulatur ist schlaff; die Haut und die sichtbaren Schleimhäute sind blaß; Oedeme, Exantheme, Drüsenschwellungen bestehen nicht. Das Körpergewicht beträgt 109 Pfund. Der Thorax ist gut gewölbt. Die Untersuchung der Brustorgane ergibt nichts Auffälliges.

Am Abdomen ist die Regio hypogastrica und ebenso die Regio umbilicalis stark vorgewölbt. Dagegen ist die Regio gastrica eingefallen. Die Magengrenzen zeigen bei der Aufblähung vorstehende Figur:

Die große Kurvatur steht 9 cm unterhalb des Nabels und die Rechtsdistanz[1]) beträgt 13 cm. Milz und Leber sind nicht fühlbar. Von seiten

1) Schon seit einer Reihe von Jahren lege ich auf die Größe der Rechtsdistanz (= Entfernung des am meisten nach rechts gelegenen Punktes des Magens von der Medianlinie) besonderen Wert, da, wie ich selbst ausgeführt und in spezieller Versuchsreihe durch WALTER MICHAELIS habe nachweisen lassen, die Fälle von wirklicher Magenerweiterung (der

des Nervensystemes ist kein abnormer Befund vorhanden. Der Urin ist frei von Eiweiß und Zucker.

Ein am 13. Sept. verabfolgtes Probefrühstück ergibt eine Menge (Formelberechnung) gut verdauten Inhaltes von 370 ccm, spezifisches Gewicht 1012, Salzsäure +, Gesamtacidität 58, Hefe etwas vermehrt, Gärung (positiv nach 24 Stunden = Röhre voll).

Pat. wird mit Eiweißfettdiät behandelt und erfährt bis zum 25. Sept. eine derartige Besserung, daß er im Laufe des Tages nur 100—200 ccm Mageninhalt erbricht. Derselbe enthält stets freie Salzsäure. An manchen Tagen beträgt das Erbrochene auch bis zu 400 ccm. Der Schichtungsquotient beträgt meist zwischen 30 und 40 Proz. Es ist wiederholt ein Mostgeruch und eine Vermehrung der Hefezellen am Mageninhalte nachzuweisen. Einmal wurden auch im nüchternen Rückstande zahlreiche Schimmelpilze nachgewiesen.

Am 25. Sept. änderte sich das Bild. Pat. fängt an, plötzlich kolossale Mengen einer leicht grautrüben, mit kleinen Flöckchen vermischten Flüssigkeit zu erbrechen, die fast völlig frei von Speiseresten ist und bei der Anstellung der Schichtungsprobe fast gar keinen Bodensatz ausfallen läßt.

Zwischen dem 25. und 29. Sept. schwankt das täglich erbrochene Quantum zwischen 1 und 2 l. Ueber das Verhalten der betreffenden Flüssigkeit gibt folgende Tabelle Auskunft:

| Datum | Freie Salzsäure | Gesamtacidität | Hefe | Sarcine | Gärungsprobe | Zelliges Material |
|---|---|---|---|---|---|---|
| 25. | + | 62 | etwas vermehrt | + | $^1/_3$ der Röhre in 24 Std. | Zahlr. Zellkerne, die von Leukocyten und Epithel stammen |
| 26. | 53 | 78 | do. | do. | do. | do. |
| 27. | + | 80 | nicht vermehrt | nicht vorhand. | negativ | do. |
| 28. | + | 72 | nicht vermehrt | | „ | do. |

Während dieser Zeit geriet Pat., der bisher bei gutem Ernährungs- und Kräftezustande war, in einen Zustand rapiden, schwersten Verfalles. Die Gesichtszüge verfielen, die Nase trat spitz hervor; es

---

Begriff ist hier anatomisch gefaßt) bei Aufblähung des Magens stets weiter nach rechts reichen, als die Fälle, bei welchen der Magen nicht erweitert ist. Ich habe mich im Laufe der Jahre von der Gültigkeit dieses Satzes so sehr überzeugt, daß ich auf die Größe der Rechtsdistanz für die Feststellung der Magenerweiterung einen größeren Wert lege, als auf den Stand der großen Kurvatur, weil die letztere ja auch bei einer einfachen Gastroptose, die nicht mit einer Vergrößerung des Magens einhergeht, abnorm niedrig gelegen sein kann. Bei meinen hierhergehörigen Studien war mir die Beobachtung interessant, daß Fälle von Magenerweiterung die Größe der Rechtsdistanz kaum je erheblich änderten, wenn sie in das Stadium der Kompensation, d. h. der motorischen Leistungsfähigkeit übergetreten waren. Solche „kompensierten" Fälle von (anatomischer) Magenerweiterung imponieren dann in der Phase der vorhandenen Kompensation als Fälle von Megalogastrie. Normaliter beträgt die „Rechtsdistanz" ca. 5—9, meist gegen 7 cm.

stellte sich eine hochgradige Blässe und Cyanose ein. Die Extremitäten wurden kühl; der Puls klein; die Haut fühlte sich trocken, unelastisch an, und war wie an den Körper angeleimt. Die Urinmenge wurde niedriger (etwa 400); der Urin enthielt Acetessigsäure und Aceton. Pat. machte einen Eindruck, wie er vom Stadium algidum der Cholera beschrieben wird. Da direkte Lebensgefahr zu bestehen schien, erhielt Pat., der in den letzten Tagen täglich nur 1—2 Eier, $^1/_8$ l Thee und $^1/_8$ l Wein zu sich genommen hatte, eine subkutane Salzwasserinfusion in der Menge von 1 l, lediglich, um ihn noch für die Ueberstehung einer geplanten chirurgischen Operation fähig zu machen, zu deren Ausführung er am 29. Sept. abends zur chirurgischen Klinik verlegt wurde. Dort änderte sich alsbald das Bild völlig.

Am 30. Sept. erbrach Pat. nur sehr wenig und hatte sich von dem völlig verfallenen Aussehen, das er am Tage zuvor geboten hatte, sichtlich erholt. Die Erholung schritt im Laufe des Tages fort. Das Erbrechen hörte ganz auf und die Kräfte des Pat. kamen wieder, so daß er absolut nicht mehr wieder zu erkennen ist. Er wurde deshalb am 11. Okt. wieder zur inneren Klinik zurückverlegt, und es ergab am 12. Okt. ein Probefrühstück 135 ccm Inhalt: Freie Salzsäure +, Gesamtacidität 50, Korinthenprobe negativ, Hefe etwas vermehrt, keine Sarcine, Brutofengärung negativ.

Am 14. Okt. wurde der Magen im nüchternen Zustande ausgehebert; aus dem Magenschlauche floß nichts ab, und im Spülwasser zeigten sich auch nur einige Schleimflöckchen.

Am 5. Nov. fanden sich im nüchternen Magen 40 ccm eines klaren Sekretes, das freie Salzsäure enthält, eine Gesamtacidität von 46, eine Linksdrehung von 0,4 zeigt und mikroskopisch nur zahlreiche Zellkerne, aber keine Sarcine und keine Hefe enthält.

Am 7. Nov. zeigte das Probefrühstück 210 ccm Inhalt, freie Salzsäure +, Gesamtacidität 55, Korinthen- und Gärungsprobe negativ. Pat. wurde, von seinen Beschwerden völlig befreit, in vollkommen arbeitsfähigem Zustande mit einem Körpergewichte von 120 Pfund entlassen. An der Größe und an der Lage des Magens hat sich bei seiner Entlassung nichts verändert.

Wenn wir diesen Fall genauer betrachten, so handelt es sich zunächst um einen Fall von Pylorusstenose auf dem Boden eines Ulcus ventriculi mit konsekutiver motorischer Insufficienz. Während des sonst ziemlich gewöhnlichen Verlaufes der Erkrankung trat aber vom 25. bis 29. Sept. plötzlich ein eigenartiger Zustand auf, der dadurch charakterisiert war, daß Patient täglich mindestens 1—2 l einer leicht getrübten, von makroskopisch sichtbaren Speiseresten freien Flüssigkeit mit freier Salzsäure erbrach. Die mikroskopische Untersuchung dieser Flüssigkeit, die an einigen Tagen keinen Bodensatz, an anderen Tagen aber 2 Proz. Bodensatz enthielt, ergab nur die Anwesenheit von Zellkernen mit verdautem Protoplasmarande. Da Patient an den betreffenden Tagen teils aus Appetitlosigkeit, teils auf ärztlichen Rat nur eine ganz geringe Menge von nur aus Eiweißkörpern bestehender Nahrung und $^1/_4$ l Flüssigkeit zu sich nahm, so konnte das erbrochene Material fast nur vom Körper selbst stammen.

Eine solche Auffassung der Herkunft der Flüssigkeit wurde auch durch die Feststellung einer hochgradigen Oligurie, sowie jener extremen Gewebsaustrocknung des Patienten nahegelegt, die zur Vornahme einer subkutanen Kochsalzinfusion Veranlassung gegeben hatte.

Wenn es auch sehr schwer ist, diesen Fall absolut sicher zu deuten, indem hier eine fast plötzliche Aenderung des gesamten Krankheitsbildes eintrat, derart, daß das Erbrechen nach der Verlegung zur chirurgischen Klinik alsbald aufhörte, so bin ich doch nicht geneigt, in diesem Falle von kurzdauerndem Magensaftflusse einen nervösen Ursprung anzunehmen, weil der Patient, den ich damals schon fast 1 Jahr in Beobachtung hatte und den ich auch jetzt noch zu sehen bekomme, niemals eine Spur einer dauernden oder vorübergehenden neuropathischen Disposition zeigte. Ich glaube vielmehr, daß es sich in dem vorliegenden Falle um einen lokalen Ursprung des Magensaftflusses gehandelt hat. Die genauere Art dieses Ursprunges klarzustellen, ist allerdings außerordentlich schwierig. Es wäre möglich, an eine vorübergehende völlige Abknickung des Magens gegen das Duodenum oder an eine sonstwie bedingte absolute oder fast absolute Stenosierung des Magens bei gleichzeitig oder sekundär vorhandenem sekretorischen Reizzustande der Magenwand zu denken. Eine solche Auffassung würde sich wenigstens mit der Erscheinung vertragen, daß kurz nach der Verlegung des Patienten zur chirurgischen Klinik das eigenartige Bild — durch Lösung der Stenose? — spontan verschwand. Freilich läßt sich nicht mit Sicherheit entscheiden, ob der Magensaftfluß als solcher auch sofort völlig verschwand oder nur in das Stadium der klinischen Latenz trat, weil Patient während seines Verweilens in der chirurgischen Klinik nicht ausgehebert wurde. Das klinische Bild hatte sich aber während des Aufenthaltes in der chirurgischen Klinik derartig geändert, daß auch die früher vorhanden gewesenen schweren Erscheinungen von Erbrechen, Oligurie, Gewebsaustrocknung u. s. w. sofort aufhörten. Wenn ich also die Kombination eines sekretorischen Reizzustandes und einer motorischen Insufficienz als Ursache der hier akut aufgetretenen schwersten Form von Magensaftfluß für möglich halte, so möchte ich hier auch noch auf den später zu besprechenden ferneren Verlauf des Falles verweisen, sowie auf die Tatsache, daß Symptome einer Reizung der Magenschleimhaut gleichzeitig in der Form zu Tage getreten sind, daß mit dem erbrochenen bezw. ausgeheberten Magensafte exzessive Mengen von aus der Magenwand stammenden Zellkernen entleert wurden. Die ganze Trübung der Flüssigkeit bestand nämlich nur aus solchen. Es war also auch noch ein ausgesprochener „Magenschleimfluß“ vorhanden. Der Schleim war zum größten Teile verdaut und ebenso das Protoplasma der zahlreich in ihm enthaltenen Zellkerne, welch letztere noch

die Anordnung zeigten, wie man sie findet, wenn die Zellen in Schleimstraßen eingebettet sind. Welche Erklärung aber für den vorliegenden Fall auch zutreffen mag, so viel scheint sicher festzustehen, daß er eine eigenartige und nicht in das Schema der nervösen Formen von akutem Magensaftflusse passende Erscheinung darstellte, und aus diesem Grunde habe ich ihn hier besonders erwähnt.

### 2. Chronische Form.

Wenn es auch nicht so leicht ist, den Begriff des chronischen Magensaftflusses nach jeder Richtung hin scharf zu umgrenzen, so will ich doch an die Spitze der folgenden Betrachtungen einen Fall setzen, den ich in einem längeren Zeitraume wiederholt zu untersuchen Gelegenheit hatte und bei dem ich nur innerhalb zweier Monate das Vorhandensein eines Magensaftflusses feststellen konnte. Der Fall hat für die folgenden Darlegungen vor allem aus dem Grunde ein Interesse, weil bei ihm trotz genauester Prüfung der motorischen Funktion des Magens **mit objektiven Methoden** niemals eine motorische Störung festgestellt werden konnte.

Der 21-jährige Gärtner H. T. ist am 2. März 1900 in die III. medizinische Klinik der Charité eingetreten und gibt an, daß er in seiner Kindheit Masern, Scharlach und Diphtherie durchgemacht habe und seit seinem 12. Lebensjahre magenleidend sei. Er hat über Schwindel, Kopfschmerz und stechende Schmerzen in der Magengegend, sowie über Appetitlosigkeit und Stuhlverstopfung zu klagen. Die Schmerzen treten bald nach dem Essen, besonders nachts, auf und führen häufig zu Erbrechen, doch soll wiederholt auch Erbrechen ohne vorausgegangene Nahrungsaufnahme vorgekommen sein, insbesondere hat Pat. wiederholt morgens nüchtern erbrochen, und es waren in dem nüchtern Erbrochenen keine Speisereste vorhanden. Wiederholt hat er auch Blut gebrochen. Es sollen Pausen in diesem Zustande aufgetreten sein, doch ist eine völlige Herstellung bis jetzt nicht erfolgt.

Der objektive Befund ergibt einen Pat. von mittlerer Größe, gut entwickeltem Knochenbau, ziemlich kräftiger Muskulatur und mäßigem Fettpolster. Haut und Schleimhäute zeigen normale Rötung. Die Zunge ist feucht.

Die Untersuchung der Thoraxorgane ergibt über der rechten Lungenspitze eine leichte Abkürzung des Schalles und verschärftes Vesikuläratmen. Die Untersuchung des Herzens ergibt keinen auffallenden Befund.

Der Leib ist mäßig gewölbt. Die Gegend um den Nabel erscheint etwas aufgetrieben. Die Betastung ergibt in der linken Hälfte des Leibes und etwa handbreit um den Nabel herum eine diffuse Druckempfindlichkeit. Die Magenkonturen sind nicht sichtbar. Die Aufblähung des Magens ergibt eine ganz leichte Senkung, aber keine Erweiterung nach rechts. Milz und Leber sind nicht vergrößert. Rechts besteht eine Hernia inguinalis. Der Urin zeigt nichts Auffallendes.

Von seiten des Nervensystems zeigt sich nur eine Druckempfindlichkeit des Trigeminus beiderseits.

Das Probefrühstück ergibt etwa 200 ccm eines gut verdauten Inhaltes

mit einer Gesamtacidität von 56, freier Salzsäure 30. Keine Sarcine, keine Hefe in Sprossung; nach 24 Stunden nichts vergoren.

Am 5. März ergibt das Probefrühstück 280 ccm gut verdauten Inhaltes mit einer Gesamtacidität von 72, freier Salzsäure 50. Hefe nur paarig, keine Sarcine, keine Korinthen, nach 24 Stunden nichts vergoren.

Pat. erhält mit Rücksicht auf seine Hyperacidität eine Nahrung von 150 g Butter, 4 Eiern, 1 l Milch, 80 g Rindfleisch, 100 g Oel und 50 g Plasmon.

Am 17. März ergibt die Mageninhaltsuntersuchung etwa 150 ccm Inhalt mit einer Gesamtacidität von 50. Keine Korinthenreste, Hefe nur paarig, nicht in Sprossung. Die Beschwerden des Pat. sind erheblich gebessert.

Am 20. März wird der Magen im nüchternen Zustande ausgehebert und es ergeben sich etwa 90 ccm reinen Sekretes, das wasserfarbig aussieht und nur eine geringe Spur von Trübung zeigt, die, wie sich aus der mikroskopischen Untersuchung ergibt, nur durch Zellkerne und Oesophagusepithelien bedingt ist. Die Gesamtacidität beträgt 46, freie Salzsäure 28. Jodreaktion gelb. Linksdrehung 0,4 Proz. Hefe nicht vermehrt, Sarcine fehlt.

Am 22. März wird die nüchterne Ausheberung wiederholt und es finden sich hierbei etwa 100 ccm eines ganz leicht getrübten, grau opak aussehenden Sekretes, das keinen Bodensatz niederfallen läßt und eine Gesamtacidität von 50 mit freier Salzsäure 36 zeigt. Jodreaktion gelb, Linksdrehung 0,4. Von den abends zuvor verabreichten Korinthen ist keine Spur im Inhalte zu konstatieren. Hefe ist nicht vermehrt, Sarcine fehlt. Dagegen finden sich massenhaft Zellkerne, die in Schleim eingebettet sind, sowie zahlreiche Epithelien. Die Brutofengärung zeigt auch nach 3 Tagen noch negatives Ergebnis.

Pat. erhält nach der Ausheberung ein Probefrühstück, das nach 3 Stunden entnommen wird. Es ist keine Spur festen Rückstandes im Magen, dagegen finden sich etwas über 100 ccm eines leicht grünlich aussehenden Sekretes, dessen Gesamtacidität 60 beträgt. Die Ernährung wird jetzt insofern geändert, als Pat. statt 150 g nur noch 80 g Butter erhält. Es geht dem Pat. dauernd gut. Er hat in der letzten Zeit nicht erbrochen.

Am 30. März werden aus dem nüchternen Magen wieder etwa 120 ccm eines leicht getrübten Sekretes ohne sichtbare Nahrungsreste gewonnen. Die Gesamtacidität beträgt 30, freie Salzsäure 23. Jodreaktion gelb, Linksdrehung 0,4. Brutofengärung negativ. Mikroskopisch finden sich nur massenhaft Zellkerne mit verdautem Protoplasmasaume, in Schleim eingebettet; keine Hefevermehrung, keine Sarcine.

Pat. wird zur Operation seiner Hernie nach der chirurgischen Klinik verlegt.

Nach seiner am 26. April erfolgten Entlassung aus der chir. Klinik hat Pat. wieder gearbeitet. Er hat keinerlei Magenbeschwerden mehr gehabt. Anfangs Mai stellt sich Pat. vor und wird in nüchternem Zustande ausgehebert, wobei sich sein Magen als leer erweist.

Am 23. Mai kommt er wieder, weil er einige Tage vorher morgens nach dem Kaffeetrinken Schmerzen empfunden hat, wonach er erbrechen mußte. Seitdem sollen Schmerzen in der Magengegend sowie Erbrechen bestehen.

Bei der objektiven Untersuchung erweist sich die ganze Magengegend druckempfindlich, doch reicht die untere Magengrenze nicht so weit hinab wie bei der ersten Aufnahme (cf. Fig. 2). Aus dem nüchternen Magen lassen sich ca. 35 ccm reinen Sekretes exprimieren mit einer Gesamtacidität von 40. Bei der mikroskopischen Untersuchung findet sich nur Schleim mit Zellkernen, aber keine Sarcine und keine Hefe in Sprossung.

Pat. wird mit den entsprechenden Weisungen versehen, da er sich nicht in das Krankenhaus aufnehmen lassen kann.

Er läßt sich erst am 5. Juni 1901 wieder aufnehmen, und zwar wegen Schmerzen in der Magengegend und wegen Wiederauftreten des Erbrechens.

Am objektiven Befunde zeigt sich, daß die große Kurvatur nur bis zum Nabel reicht. Die Mageninhaltsuntersuchung ergibt nach Probefrühstück am 6. Juni ca. 200 ccm Mageninhalt, der bei einer Gesamtacidität von 40 keine freie Salzsäure enthält. Korinthenreste sind nicht vorhanden, die Brutofengärung fällt negativ aus. Hefe in Sprossung sowie Sarcine sind nicht vorhanden. Pat. hat eine leichte Angina.

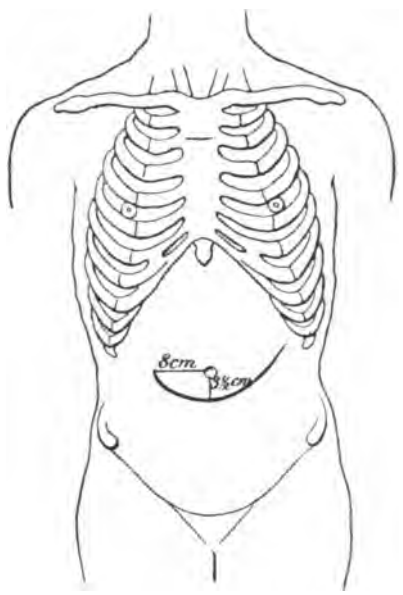

Fig. 2.

Am 12. Juni ist die Angina verschwunden. Erbrechen ist nicht mehr aufgetreten, doch ist die Empfindlichkeit in der Magengegend noch vorhanden. Eine neue Magenausheberung nach Probefrühstück ergibt 275 ccm eines gut verdauten Inhaltes mit freier Salzsäure und einer Gesamtacidität von 56. Die mikroskopische Untersuchung ergibt keinen auffallenden Befund.

Am 18. Juni klagt Pat. wieder über Erbrechen und Magendruck.

Am 20. Juni wird der Magen im nüchternen Zustande ausgehebert; er ist leer.

Am 23. Juni wird Pat. auf seinen Wunsch entlassen.

## Epikrise.

In dem vorliegenden Falle von Ulcus ventriculi konnte während einer Beobachtungszeit von 2 Monaten bei wiederholter Untersuchung stets ein typischer, einwandsfreier Magensaftfluß nachgewiesen werden, ohne daß die gleichzeitig durch die Korinthenprobe, die Brutofengärung und die mikroskopische Untersuchung vorgenommene Prüfung der Motilität zur Zeit des Bestehens des Magensaftflusses auch nur die geringste Veränderung der Motilität ergab. In der Zeit des Magensaftflusses war eine Hyperacidität vorhanden, während Pat., als er 1 Jahr später wieder in die Klinik eintrat, eine Hyperacidität vermissen ließ. Interessant ist, daß zu der

Zeit, wo der Magensaftfluß festgestellt wurde, eine Hernia inguinalis bestand, doch war auch einige Wochen nach der chirurgischen Entfernung derselben noch Magensaftfluß nachweisbar. Bei der zweiten Aufnahme, also fast 1 Jahr nach Beseitigung der Hernie, lag die untere Magengrenze nicht mehr unterhalb des Nabels, wie es zur Zeit des Bestehens der Hernie der Fall war.

Nicht ganz so ausgesprochen, aber doch bei vorurteilsloser Würdigung aller Verhältnisse durchaus im gleichen Sinne sprechend ist folgender, von mir vor ca. 6 Jahren in der Gesellschaft der Charitéärzte demonstrierter Fall.

Anamnese: Der am 22. Okt. 1896 in die III. mediz. Klinik aufgenommene Pat. V. ist ein 56-jähriger Maler, der im Jahre 1885 kurze Zeit an Bleikolik litt. Bis vor 5 Jahren war Pat. sonst gesund. Vor 5 Jahren litt er an einem Magengeschwür, er erbrach ein Nachtgeschirr voll Blut und hatte Blut im Stuhl; er konnte feste Speisen schlecht vertragen, bekam danach Aufstoßen und erbrach bisweilen einen dünnen, sauren Inhalt. 20 Wochen nach dem Bluterbrechen war Pat. wieder hergestellt und bis 10 Wochen vor seiner Aufnahme in die III. mediz. Klinik völlig frei von Beschwerden. 10 Wochen vor seiner Aufnahme bekam Pat. Schmerzen in der Magengegend sowie in der Brust und im Rücken. Diese Schmerzen waren besonders heftig nach der Mahlzeit, besonders nach dem Genuß von Schwarzbrot und Kartoffeln und waren geringer nach der Einnahme von Milch, Bouillon oder Suppe. Fast jede Nacht hatte Pat. krampfartige Schmerzen in der Magengegend, die ihn nicht schlafen ließen. Im nüchternen Zustande waren nur selten Schmerzen vorhanden. Erbrechen trat nur selten auf und zwar gewöhnlich $^1/_4$ Stunde nach dem Essen. Blut war in der letzten Zeit nie im Erbrochenen. Der Appetit ist herabgesetzt, der Stuhl ist regelmäßig. Potus wird negiert. Im Jahre 1864 war Gonorrhöe und Lues vorhanden.

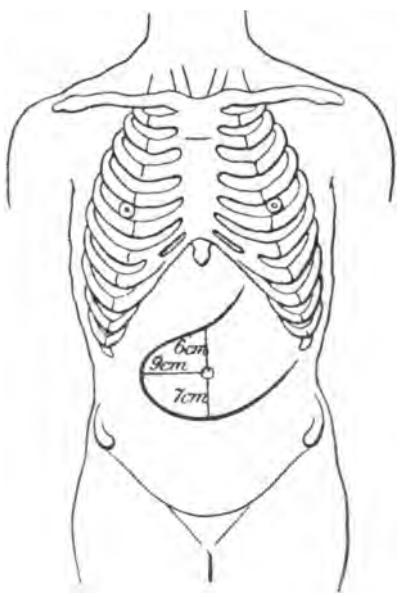

Fig. 3.

Pat. hat in den letzten 10 Wochen 18 Pfund an Gewicht abgenommen.

Status praesens: Pat. ist von mittelgroßer Statur und von mittlerem Ernährungszustand. Die Muskulatur ist schlaff und mager, die Haut und die sichtbaren Schleimhäute sind blaß, die Haut läßt sich in Falten von der Unterlage abheben. Oedeme, Exantheme, Drüsenschwellungen sind nicht vorhanden, dagegen findet sich eine beträchtliche Arteriosklerose. Der Hals bietet nichts Abnormes, die Pupillen reagieren auf Licht und Accommodation, die Patellarreflexe sind vorhanden, die Organe der Brusthöhle bieten keinen auffallenden Befund dar.

Das Abdomen ist weich, nirgends druckempfindlich, die Gegend des Nabels leicht vorgewölbt, das Epigastrium leicht eingesunken. Bei der

Aufblähung des Magens wird die Vorwölbung in der Nabelgegend und ebenso die Einsenkung in der Regio epigastrica stärker. Es zeigt sich als obere Begrenzung der Vorwölbung eine halbmondförmige Linie, welche in der Medianlinie 6 cm oberhalb des Nabels verläuft; die untere Begrenzung der Vorwölbung wird durch eine nach oben zu konkave Linie dargestellt, welche in der Medianlinie 7 cm unterhalb des Nabels verläuft. Der Magen zeigt ausgiebige respiratorische Verschieblichkeit. Plätschergeräusche lassen sich bis handbreit unterhalb des Nabels verfolgen. Man kann einen quer über das Abdomen verlaufenden rosenkranzartigen Strang abtasten, der aus einzelnen Scybalis besteht. Die untere Lebergrenze ist in der Medianlinie zwischen Nabel und Proc. ensiformis in der rechten Mamillarlinie am Rippenbogen. Die Milz ist weder palpabel noch perkutorisch als vergrößert nachweisbar.

Der Urin ist sauer, enthält geringe Mengen Albumen, kein Saccharum, keine auffallenden Mengen Indikan.

Der Stuhl ist weich und zeigt makroskopisch nichts Abnormes.

22. Okt. PF. 1 h p. c. ergibt Menge (nach der Formel berechnet) = 290 ccm spezif. Gewicht = 1007, Gesamtacid. 77, freie HCl = 58, Jodprobe ergibt Rotviolettfärbung, Trommersche Probe ist angedeutet, Biuretprobe positiv. Der aus dem Magen entnommene Inhalt setzt sich sehr bald in 2 Schichten ab, einen außerordentlich feinen (Amylaceen-)Bodensatz und eine darüber stehende Flüssigkeit. Der Gehalt des PF. an Flüssigkeit ist gegenüber dem Bodensatze außerordentlich groß.

23. Okt. Nachdem gestern abend neben Suppe, Braten und 2 Brötchen 1 Eßlöffel Korinthen verabreicht war, werden heute morgen aus dem bis dahin von Speisezufuhr frei gebliebenen Magen ca. 200 ccm eines klaren, reinen, fast völlig von Amylaceenresten freien Sekretes durch Aspiration gewonnen. In dem Ausgeheberten befinden sich einige Korinthenkerne; Der im Meßcylinder zum Absitzen angesetzte Mageninhalt zeigt nach 6 h ca. 4 Proz. Bodensatz. Dieser besteht aus Schleimflöckchen und wenigen Amylumkörnern. Das Ausgeheberte hat eine leicht grünliche Farbe. Die mikroskopische Untersuchung des Bodensatzes ergibt: zerstreut liegende Amylumkörnchen, teils einzeln liegende, teils in Schleimfäden eingebettete freie Zellkerne, ferner ganz vereinzelt liegende Magenepithelien. Hefezellen werden so gut wie ganz vermißt, dagegen finden sich Gruppen von dichotomisch geteilten dünnen Pilzfäden, die aussehen, wie zarte Schimmelpilze und lange Schnüre einer kurzen Bacillenart. Das Filtrat des Ausgeheberten ergibt intensive Günzburgsche Reaktion, zeigt ein spezifisches Gewicht von 1005, eine Gesamtacidität von 80. Zusatz von Jodlösung zum Filtrat erzeugt keine Verfärbung, die Biuretprobe ist positiv, die Trommersche Probe negativ.

24. Okt. Nachdem Pat. gestern abend nichts zu sich genommen hatte, wird heute morgen im nüchternen Zustand ein Mageninhalt von denselben Eigenschaften vorgefunden, wie gestern: Menge = 155 ccm, Gesamtacidität = 77, freie HCl = 61, spezif. Gewicht = 1005,5, Trommer- und Jodlösung —, Biuret +.

26. Okt. Pat. hat gestern abend 6 h eine Griessuppe erhalten und ist bis zu der heute erfolgten Ausheberung nüchtern. Dieselbe ergibt:

1) um 9 h vorm. 250 ccm einer ziemlich klaren, leicht grünlichen Flüssigkeit, welche am Boden einen zarten Satz von fein verteilten Amylaceenkörnern absetzt. Der Bodensatz im Cylinder beträgt nach 12-stündigem Stehen 1,6 Proz. des Gesamtinhaltes. Bei der mikroskopischen Untersuchung des Bodensatzes finden sich einige Schatten roter Blut-

körperchen, lange Schnüre derselben kurzen Bacillen, wie sie am 23. Okt. gefunden wurden, im Schleim eingelagerte freie Leukocytenkerne, zum Teil in Form von Schleimcylindern, die mit freien Kernen beklebt sind. Keine Hefe, keine Sarcine. Das spezif. Gewicht des Filtrates ist = 1006, Jodlösung neg., Trommer neg., Biuret pos., Gesamtacid. 67, freie HCl 58.

2) Um $9^1/_2$ h werden, ohne daß Pat. inzwischen etwas genossen hat, 176 ccm ausgehebert. Bodensatz = 2 Proz., spezif. Gewicht 1006, Jodlösung neg., Trommer neg., Biuret pos., Gesamtacid. 64, freie HCl 53.

3) 10h vorm.: Pat. hat inzwischen nichts genossen. Die Schlaucheinführung ergibt 140 ccm Inhalt mit Bodensatz von 3 Proz., spezif. Gewicht 1006, Jodlösung und Trommer neg., Biuret pos., Gesamtacid. 61, freie HCl 51. Eine polarimetrische Bestimmung des Filtrats ergibt eine Linksdrehung von 0,7 Proz.

27. Okt. Von 100 g Ol. olivarum, die abends 7h in den Magen eingegossen werden, finden sich in dem nüchternen Inhalt keine erkennbaren Reste mehr vor. Die im nüchternen Magen enthaltene Flüssigkeit ist diesmal bräunlich und zeigt bei der mikroskopischen Untersuchung bräunliche Schollen, hämoglobinfreie, rote Blutkörperchen, welche gequollen sind, freie Zellkerne in Schleim gebettet, dichotomisch verzweigte Pilzfäden sowie einzelne Magenepithelien; außerdem die bereits näher bezeichneten, aus kurzen Bacillen bestehende Schnüre. Hefezellen sowie Sarcine fehlen. Die Menge des Ausgeheberten beträgt 120 ccm, der Bodensatz 3 Proz. der Gesamtmenge, Jodlösung und Trommersche Probe neg., Gesamtacid. 67, freie HCl 49, Linksdrehung 0,7 Proz. Die Guajac-Terpentinprobe in der Modifikation von Fr. Müller-Weber ist positiv.

28. Okt. Die Ausheberung im nüchternen Zustand (abends zuvor keine Magenspülung) ergibt:

1) 130 ccm Inhalt, der im Anfang des Ausfließens Wasserfarbe hatte, und erst nach einer Preßbewegung Grünfärbung zeigte. Spuren von Amylaceen vorhanden. Der Bodensatz beträgt 3 Proz. der Gesamtmenge. Gesamtacid. 72, freie HCl 61.

2) $^1/_2$ Stunde später werden aus dem speisefrei gebliebenen Magen 105 ccm einer grünlichen Flüssigkeit entleert, welche kleine Schleimflöckchen und einzelne Amylumkörnchen enthält. Die letzteren sind durch Schleim in eine zusammenhängende Masse vereinigt. Der Bodensatz beträgt 2 Proz. der Gesamtmenge der Flüssigkeit, Gesamtacid. 80, freie HCl 60.

3) $^1/_2$ Stunde später werden 55 ccm einer wasserfarbigen, klaren Flüssigkeit aspiriert, die keine erkennbaren Amylaceenreste und nur so viel von Schleimflöckchen enthält, als man aus jedem Magen durch Ausspülen entfernen kann. Bei einer Nachspülung mit Wasser findet sich der Magen rein von Speiseresten. Die Gesamtacidität des von Bodensatz freien Inhalts ist 75, freie HCl 62, der Phosphatgehalt 7,6. Trommer und Jodlösung neg., Biuretprobe pos. Der mikroskopische Befund wie sonst.

Der Bodensatz von Ausheberung 1 wird mit Traubenzucker versetzt und in einem Gärungsröhrchen in den Brutofen gestellt. Nach 72 Stunden keine Spur von Gasbildung.

29. Okt. Bei 3 aufeinander folgenden Ausheberungen in der gestern befolgten Versuchsanordnung werden in toto 440 ccm Inhalt mit 3 Proz. Bodensatz entfernt. Der Bodensatz ist grau, flockig, lose. Mikroskopisch enthält er massenhaft freie Leukocytenkerne, Magenepithelien, Bacillenschnüre in Peitschenform, dichotomisch geteilte Fadenpilze. Einzelne Hefe-

zellen sind vorhanden, aber nicht in Sprossung, doch sind diese spärlicher als in der Norm.

31. Okt. Gestern abend Magenausspülung; nach derselben wird 1 Eßlöffel Korinthen verabreicht. Heute morgen werden 110 ccm einer leicht trüben, grünlichen Flüssigkeit aus dem Magen gewonnen. In dem geringen Bodensatz sind 6—8 Splitter von Korinthen zu sehen. Gesamtacid. 72, freie HCl 64.

9. Nov. Nachdem Pat. gestern abend 300 ccm Milch zu sich genommen hatte, werden heute morgen $9^1/_2{}^h$ 200 ccm eines ziemlich klaren Inhalts aus dem Magen gewonnen, der einen ganz geringen Bodensatz enthält. Mikroskopisch freie Leukocytenkerne, einzelne Amylumkörner. Gesamtacid. 76, freie HCl 65.

Eine Stunde später werden 120 ccm eines ebenso beschaffenen Inhalts mit Gesamtacid. 80 und freier HCl 73 gewonnen.

Trommer und Jodlösung ergibt in beiden Fällen keinen positiven Ausfall. Biuret ist in beiden Portionen positiv, die Linksdrehung ist in beiden Portionen 0,8 Proz.

Die Schlaucheinführung ist heute, wie schon mehrmals infolge eines Cardiakrampfes erschwert gewesen.

4. Nov. Nach einer gestern abend vorgenommenen Ausspülung werden heute morgen aus dem nüchternen Magen 170 ccm eines grünlichen, nur 3 Proz. Bodensatz gebenden Inhalts gewonnen, von der Gesamtacid. 60, freier HCl 48, spezif. Gewicht 1007, Linksdrehung 1 Proz.

5. Nov. Nach abendlicher Ausspülung werden aus dem nüchternen Magen 190 ccm eines grünlichen Inhalts gewonnen, der nur äußerst spärliche grau-grüne Partikelchen absetzt. Das spezif. Gewicht des Filtrates ist 1006, die Gesamtacid. 62, freie HCl 47. Mikroskopisch lange Bacillenschnüre, freie Leukocytenkerne, fast gar keine Amylumkörner.

6. Nov. Unter derselben Versuchsanordnung morgens nüchtern: 86 ccm Inhalt, spezif. Gewicht 1006, Gesamtacid. 64, freie HCl 51.

8. Nov. Nüchtern 120 ccm Inhalt ohne Speisereste, spezif. Gewicht 1006, Gesamtacid. 71, freie HCl 59.

Pat., der häufig während der Nacht und in nüchternem Zustande über Magenschmerzen zu klagen hatte, die auf Bismuthum subnitricum (3mal tägl. 0,5 g) nicht gewichen waren, erhält von jetzt bis zum 12. Nov. Atropinum sulf. 3mal tägl. 0,0005. Die morgendlichen Ausheberungen werden jetzt bis zum 23. Nov. sistiert.

23. Nov. Ausheberung im nüchternen Zustand (abends vorher keine Ausspülung) ergibt 40 ccm Inhalt, grünlich aussehend, freie HCl, Gesamtacid. 52, Trommer und Jodlösung neg., Biuret pos. $^3/_4$ Stunde später zweite Ausheberung: 70 ccm Inhalt, freie HCl, Gesamtacid. 70, Trommer, Jodlösung ebenso Biuret wie bei Portion I. Eine 1 Stunde später versuchte Ausheberung ergibt keinen Inhalt.

24. Nov. Abends $6^h$ Abendbrot + 1 Eßl. Korinthen. Heute morgen ergibt die Ausheberung 120 ccm Inhalt, der ca. 1,5 Proz. Bodensatz absetzt. In demselben sind einzelne Korinthenkerne, sowie Teilchen von Korinthenschalen zu sehen. Mikroskopisch: Einzelne Amylumkörner, viele freie Leukocytenkerne, Bacillenschnüre, einzelne Plattenepithelien, keine Hefe, keine Sarcine. Der Inhalt zeigt Gesamtacid. 56, freie HCl, 45, Trommer neg., Jodlösung neg., Biuret pos. Der Bodensatz wird mit Zucker zum Gären angesetzt. Nach 6 Tagen keine Gasblase zu sehen. Eine zweite Schlaucheinführung 1 Stunde später ergibt Leersein des Magens. Mittags wird Milch ausgehebert, die

3 Stunden im Magen verweilt hatte. Nach 2-stündigem Stehen schichtet sich diese in eine untere klare Flüssigkeit und in eine obere Fettschicht, die in Aether übergeht.

27. Nov. Nach abendlicher Ausspülung wird heute morgen ein mit Duodenalinhalt stark vermengter Inhalt in die Menge von 96 ccm durch Expression gewonnen. Eine zweite Schlaucheinführung 1 Stunde später ergibt Leersein des Magens.

PM. 4 h p. c. ergibt 343 ccm (Formelberechnung) eines gut verdauten Inhaltes vom spez. Gewicht 1008, Gesamtacid. 134, freie HCl 105, Trommer und Jodlösung neg., Biuret pos., Linksdrehung 1,2 Proz. Mikroskopisch: Einzelne Muskelfasern, Kartoffelzellen, keine Hefe, keine Sarcine, dagegen einzelne lange Bacillenschnüre. Der unfiltrierte Inhalt, mit Zucker zum Gären angesetzt, ergibt nach 4 Tagen keine Gärung.

28. Nov. PF. 1 h p. c. ergibt 368 ccm (Formelberechnung) eines puréeartig feinen Inhalts, der sich alsbald in eine untere Amylaceen- und eine obere Flüssigkeitsschicht trennt. Spez. Gewicht 1014, Gesamtacid. 80, freie HCl 60, Trommersche Probe schwach positiv, Reaktion mit Jodlösung ergibt Violettfärbung. Biuretprobe positiv. Gärungsversuch nach 3 Tagen negativ.

Der objektive Befund hinsichtlich der Lage und Form des Magens hat sich inzwischen nicht verändert. Das subjektive Befinden hat sich bedeutend gebessert. Die Schmerzen sind verschwunden. Pat. hat während seines Aufenthaltes in der Klinik nie erbrochen. Er verläßt bedeutend gebessert die Klinik.

### Epikrise.

Wenn bei diesem Pat. eine motorische Insufficienz bestand, so konnte dieselbe nach den in der Krankengeschichte mitgeteilten Daten nur ganz geringfügiger Natur gewesen sein; denn die Anwesenheit ganz geringer Amylumreste läßt sich recht gut damit erklären, daß sie in den Nischen und Buchten des sicher vorliegenden Geschwüres liegen geblieben waren. Jedenfalls war die motorische Insufficienz so gering, daß das Vorhandensein von Sekret ohne nennenswerte Mengen von Speiseresten einen Befund darstellt, der durch eine Sekretretention allein nicht gut ausreichend erklärt werden kann.

Aehnlich wie der letzte Fall verhielten sich auch die Fälle, welche ich bereits mit Myer kurz mitgeteilt habe, und von welchen ich auf den ersten später noch zurückkommen werde.

Wenn solche Fälle auch eine Seltenheit darstellen, weil auch nach unseren Erfahrungen chronischer Magensaftfluß nicht häufig beobachtet wird, ohne daß gleichzeitig oder vorher Zeichen einer motorischen Störung nachgewiesen werden können, so besitzen sie nichtsdestoweniger für die wissenschaftliche Diskussion der Frage der Entstehung des chronischen Magensaftflusses eine besondere Bedeutung. Dreht sich doch die Diskussion hier gerade besonders um die Frage, ob und in welcher Form das Moment der motorischen Insufficienz eine Bedeutung für die Entstehung des Magensaftflusses besitzt.

Betrachtet man die über diesen Punkt vorhandene, nicht gerade

spärliche Literatur, so kann man — wie bereits eingangs erwähnt ist — im großen und ganzen zwei Gruppen von Autoren unterscheiden. Die einen sehen in der Erscheinung des Magensaftflusses nicht viel mehr als eine einfache Sekretretention, während die anderen das Wesentliche der Erscheinung in dem Vorhandensein einer gesteigerten sekretorischen Reizbarkeit, eines sekretorischen Reizzustandes des Magens gegeben sehen. Anhänger der ersteren Richtung sind vor allem MINKOWSKI, SCHREIBER, v. ENGELHARDT, BOAS, v. MIKULICZ, SCHNITZLER, HAYEM, ROBIN, ROUX u. a. Auch ROSENHEIM bespricht den chronischen Magensaftfluß im Anschluß an die motorische Insufficienz. Für die Auffassung, daß ein sekretorischer Reizzustand das Wesentliche der Erscheinung darstellt, sprechen sich vor allem RIEGEL und seine Schüler, so insbesondere HONIGMANN, ferner EWALD, BOUVERET und in bedingter Weise auch ALBU und KOCH, sowie DEBOVE, SOUPAULT u. a. aus.

Studiert man jedoch den Gedankengang und die Beweisführung der einzelnen Autoren genauer, so findet man, daß die Sachlage doch nicht genügend charakterisiert ist, wenn man von dem einen Lager einfach behauptet, daß es ohne Einschränkung der Theorie der Sekretretention huldigt, und von dem anderen sagt, daß es in starrer Weise die Auffassung einer übermäßigen Sekretproduktion vertritt. Denn die Auffassungen der verschiedenen Autoren weichen bezüglich der Art, wie sie die einzelnen in Betracht kommenden Momente beurteilen, doch zum Teil recht erheblich voneinander ab, auch wenn die betreffenden Autoren demselben Lager angehören. Es bedarf nach dieser Richtung hin selbstverständlich keiner besonderen Erwähnung, daß alle Anhänger der sekretorischen Theorie voll anerkennen, daß eine gleichzeitige motorische Insufficienz den Magensaftfluß quantitativ viel stärker zum Ausdruck kommen läßt. Auf der anderen Seite findet man aber auch bei einzelnen Anhängern der Retentionstheorie den Gedanken ausgesprochen, daß die Stauung von Mageninhalt einen Reizzustand am sezernierenden Parenchym veranlasse und auf diesem Wege den Magensaftfluß erzeuge oder verschlimmere. So kommt z. B. BOAS bei einer zusammenfassenden Besprechung der Anschauungen von MINKOWSKI, SCHREIBER und v. ENGELHARDT zu dem Urteil: „Die motorische Insufficienz ist das Primäre, sie ruft ein längeres Verweilen der Speisen im Magen und dadurch eine verstärkte Säurebildung hervor. Aus dem zuerst vorübergehenden wird allmählich ein dauernder Reizzustand. Der Magen sezerniert noch nach Verlassen des Chymus weiter." Da BOAS aber in derselben Arbeit an der Hand eines mit Rektalernährung durchgeführten Versuches zur Stütze seiner in der betreffenden Arbeit geäußerten Anschauungen besonderen Wert auf die Tatsache legt, „daß sich aus dem betreffenden Versuche fast mathematisch der Schluß ergibt, daß die

Sekretion von Magensaft in dem Augenblicke aufhört, in welchem der Magen völlig entlastet ist und erst wieder beginnt, sobald die regelmäßige mechanische Belastung des Magens erfolgt", so scheint Boas einen Reizzustand ohne einen vom Magencavum aus auf die Magenwand direkt einwirkenden Reiz nicht gerade sehr in den Vordergrund zu rücken. Dafür spricht vor allem auch die Fassung eines Satzes, der sich an das eben mitgeteilte Zitat unmittelbar anschließt: „Wäre der Magensaftfluß das Primäre, so ist schlechterdings nicht einzusehen, warum die Sekretion just aufhört, falls Nahrungsentziehung per os erfolgt." Auch Boas' Schüler Cohnheim spricht sich ähnlich aus. Martius unterscheidet die Fälle, in welchen ein Magensaftfluß „symptomatisch" als „Begleiterscheinung" schon bekannter Krankheiten auftritt, von solchen, „in welchen der Magensaftfluß sich — bei Abweisenheit solcher bekannten Krankheiten — so sehr in den Vordergrund drängt und allein das Bild beherrscht, daß wir vorläufig berechtigt sind, ihn als Krankheit sui generis aufzufassen." Hayem fand in allen zur Obduktion gelangten Fällen, die den auch nach seiner Ansicht charakteristischen Symptomenkomplex darboten, konstant ein mechanisches Hindernis in der Höhe oder unmittelbaren Nachbarschaft des Magenausganges, er hat aber auch Fälle gesehen, in welchen peristaltische Wellen fehlten und der Magen im nüchternen Zustande 40—100 ccm flüssigen Rückstand ohne mit bloßem Auge erkennbare Speisereste enthielt. Obwohl er mit Rücksicht auf einen Obduktionsbefund mit der Möglichkeit rechnet, daß die Mehrzahl der letzteren Fälle durch eine Duodenalstenose bedingt ist, hält er doch einen „primären" Magensaftfluß nicht für unmöglich, bei welchem jedes mechanische Hindernis fehlt und der Magen nach völliger Reinwaschung beständig sezerniert. Robin hält den Pylorospasmus für ätiologisch sehr wichtig, aber den Reichmannschen Symptomenkomplex nicht für eine ätiologische Einheit. Roux glaubt den Magensaftfluß als eine fast ausschließliche Folge einer Stenose betrachten zu müssen, meistens müsse man allerdings noch den Hinzutritt einer Steigerung der sekretorischen Reizbarkeit annehmen. Debove glaubt, daß es Magensaftfluß ohne ein Hindernis am Pylorus gibt, und Soupault hat erst neuerdings zwei sehr genau untersuchte Fälle beschrieben, in welchen ein Magensaftfluß ohne Motilitätsstörung bestand, der nach der Operation (Pylorektomie) verschwand. Soupault unterscheidet demgemäß, wie einige andere Forscher, eine Form mit Stagnation und eine solche ohne Stagnation. Da er in 12 Fällen bei der Laparotomie stets ein Ulcus in der Gegend des Pylorus gefunden hat, so hält er mit Hayem Magensaftfluß ohne Ulcus für unmöglich.

Ich selbst habe schon früher an verschiedenen Stellen die Bedeutung eines Reizzustandes am sezernierenden Apparat für die Entstehung des Magensaftflusses betont. Ich habe dabei aber nicht unterlassen zu bemerken, daß eine Motilitätsstörung, die eine zwar häufige,

aber nicht absolut konstante Begleiterscheinung des Magensaftflusses ist, einerseits das Phänomen des Magensaftflusses deutlicher hervortreten läßt, andererseits an sich eine Gelegenheit und einen Anlaß zur Ausbildung eines speziellen den sekretorischen Apparat betreffenden und die Motilitätsstörung eine Zeit lang überdauernden Reizzustandes zu geben vermag. Das läßt sich aus den Krankengeschichten mehrerer von anderen und von mir beobachteter Fälle entnehmen, bei welchen die mit den objektiven Methoden der Motilitätsprüfung vorgenommene Untersuchung keinen beweiskräftigen Anhaltspunkt für das Bestehen einer Motilitätsstörung lieferte. Bei meinen eigenen Fällen habe ich mich dabei, wie ich bereits angedeutet habe, an diejenigen Kriterien gehalten, welchen ich schon früher für die Feststellung einer motorischen Störung als wichtig bezeichnet habe. Namentlich habe ich dem Verhalten der Mikroparasiten (Sarcine, Hefe in Sprossung, Ausfall der Brutofengärung) bei meinen Betrachtungen eine besondere Beachtung geschenkt[1]). Bezüglich der Gärungsprobe, die ich seit ca. 10 Jahren bei jedem auf motorische Störung nur irgendwie verdächtigen Falle systematisch anwende, muß ich hier sagen, daß ich einen positiven Ausfall (ganze Röhre innerhalb 12 bis 24 Stunden vergoren) nie bei normaler Sekretion ohne Motilitätsstörung beobachtet habe, und gerade deshalb habe ich stets auf sie so großen Wert gelegt. Das letztere möchte ich auch von der Anwendung einer systematischen Mikroskopie des Mageninhaltes sagen, die ich seit vielen Jahren prinzipiell in jedem einzelnen Falle ausführe, weil auf diese Weise manche Motilitätsstörung entdeckt wird, die sonst dem Nachweise entgehen würde und manche komplizierte Methode zur Prüfung der Motilität überflüssig gemacht wird. Schon Naunyn und Minkowski haben auf die Bedeutung der Mikroskopie für den vorliegenden Zweck den nötigen Wert gelegt. Von sonstigen Methoden käme allenfalls noch der Jodipinversuch in Betracht, obwohl diesem Versuche die Mängel anhaften, von denen auch der Salolversuch nicht frei ist, nämlich die Abhängigkeit, die der Versuch nicht nur von der Magenmotilität, sondern auch von der Resorption im Darme und von dem Verhalten der Nierensekretion zeigt.

---

1) Bei dieser Gelegenheit möchte ich nicht unterlassen zu erwähnen, daß ich bei Fällen von motorischer Insufficienz, die mit Magensaftfluß kompliziert waren, zuweilen eine sehr kleine Hefesorte „Zwerghefe" beobachtet habe, deren Kleinheit im Gegensatze stand zu abnorm großen Hefesorten „Masthefe", die ich in anderen Fällen von motorischer Insufficienz zuweilen gesehen habe. Auch habe ich vereinzelt liegende Schnüre dünner, zarter Bakterien im nüchternen Sekrete beobachtet, die mir sonst selten zu Gesicht kamen. Einmal habe ich auch Pilzmycelien beobachtet, die ich indessen auch 2mal bei Fällen von Subacidität gesehen habe.

Seitdem man endlich aufgehört hat, den anatomischen Begriff der „Magenerweiterung" mit dem funktionellen Begriff der „motorischen Insufficienz" zu identifizieren, ist nicht nur für jeden einzelnen Fall das Postulat einer mit objektiven Methoden auszuführenden Motilitätsprüfung zu stellen, sondern auch an manchen in der älteren Literatur für die hier diskutierten Streitfragen herangezogenen Fällen eine strenge Kritik zu üben. Kann man doch sogar — wie hier schon angedeutet wurde — eine ausgeprägte „Magenerweiterung" einschließlich der von mir betonten Vergrößerung der „Rechtsdistanz" auch in Zeiten beobachten, in welchen die motorische Störung völlig kompensiert ist. Wie notwendig die gestellte Forderung ist, zeigt mir aber auch noch eine weitere — allerdings nur rein persönliche — Erfahrung. Es hebt Cohnheim — ein auf dem Gebiete von Motilitätsfragen gewiß bewanderter Forscher — bei der Besprechung eines von mir mitgeteilten Falles von Magensaftfluß zum Beweise des Vorhandenseins einer Motilitätsstörung besonders hervor, daß in dem betreffenden Falle laut Sektion eine Duodenalstenose bestanden habe, und daß auch bei den früher von mir mitgeteilten Fällen zweifellose Symptome von Ulcus ventriculi vorhanden waren. Dabei aber war das Besondere meiner Fälle gerade der Umstand, daß bei ihnen eine systematische Untersuchung der Motilität ausgeführt worden war, und daß diese, soweit Nahrungsmittelreste und Mikroparasiten in Betracht kamen, keine oder fast keine Motilitätsstörung ergab. Auch Schreiber macht die Angabe, daß in meinem ersten Falle Speiseretention „mit Gärung" bestanden habe, während Letzteres nicht der Fall war. Wenn man bei so kompetenten Forschern derartiges liest, so erscheint die Forderung gewiß begründet, in jedem einzelnen in der Literatur enthaltenen Falle aufs genaueste die Kriterien zu prüfen, welche über das Verhalten der Motilität Auskunft geben.

Betrachtet man die in der Literatur zum Beweise der Existenz eines chronischen ohne Motilitätsstörung bestehenden Magensaftflusses mitgeteilten Fälle, so finden sich genauere Notizen, welche die Abwesenheit einer Motilitätsstörung verraten, meines Wissens nur in einigen Fällen der Riegelschen Klinik, in einem Falle von Lichtheim, in einem Falle von Martius, sowie in 3 früheren Fällen von mir selbst. Auch in dem Falle von Wilkens darf man wohl die Abwesenheit einer Störung der Motilität annehmen. In neuerer Zeit hat noch v. Aldor mitgeteilt, daß er in 5 Fällen typischen Magensaftfluß ohne Motilitätsstörung (kein Rückstand, Gärungsprobe negativ, Hefe nur vereinzelt) beobachtet habe. Auch Soupault beschreibt 2 Fälle genauer, in welchen eine Motilitätsstörung fehlte. Unter meinen eigenen Fällen war das „nüchterne Sekret" in dem ersten aus dem Augustahospitale stammenden Falle allerdings nicht ganz frei von minimalen Beimengungen von

Amylumresten. Wenn man aber die Möglichkeit erwägt, daß bei einem — in dem betreffenden Fall vorhandenen — Ulcus ventriculi in den Nischen und Buchten des Geschwürs vereinzelte Körnchen zurückbleiben können, ohne daß eine den gesamten Magen betreffende Störung der Motilität vorliegt, und ferner erwägt, daß der Bodensatz im Vergleich zur Menge des Sekrets ein ganz minimaler war, so wird man für diesen Fall ebensowenig, wie für die zwei späteren von mir mit MYER mitgeteilten Fälle das Vorhandensein einer nennenswerten, zur Erklärung des erhobenen Befundes **irgendwie ausreichenden,** Motilitätsstörung behaupten können. Denn nur in dem einen von ihnen fanden sich ganz vereinzelte Korinthenkerne, die nach den früher gemachten Ausführungen gleichfalls recht wohl in den Nischen und Buchten eines Ulcus haben zurückbleiben können. Hat doch, wie bereits erwähnt ist, TUCHENDLER auf meine Veranlassung eine Reihe von Fällen von Ulcus und Carcinoma ventriculi mitgeteilt, bei welchen ein derartiger Befund ohne irgend welche allgemeine Motilitätsstörung zu erheben war.

Unterzieht man die hier besprochenen klinischen Beobachtungen, unter welchen sich 5 eigene befinden, einer zusammenfassenden Betrachtung, so ergibt sich für jeden, der das Verhalten der Sekretion und Motilität des menschlichen Magens genauer kennt, mit Sicherheit die Existenz von Fällen, bei welchen im nüchternen Zustande größere — als pathologisch anzusprechende — Mengen von Magensekret vorzufinden sind, während Nahrungsreste gleichzeitig entweder gar nicht oder nur in so geringen Mengen und unter solchen Bedingungen nachzuweisen sind, daß man in ihrer Anwesenheit weder einen Beweis für das Vorhandensein einer allgemeinen Motilitätsstörung noch einen ausreichenden Grund für die Erzeugung der im Magen vorgefundenen Sekretmengen sehen kann, wenn man dem sezernierenden Apparat nur die gewöhnliche Reizbarkeit zuspricht. Ihren prägnantesten Ausdruck findet diese Tatsache auch darin, daß beim „nüchternen Zustande" das Verhältnis von festem Bodensatz zur Flüssigkeitsmenge stets weit höher ist, als beim „nüchternen Sekret". Denn während ich — wie bereits bemerkt ist — bei letzterem für den „Schichtungsquotienten" nur höchst selten mehr als 5 Proz. fand, konnte ich bei ersterem nur höchst selten weniger als 20—30 Proz. feststellen.

Noch auf einem anderen Wege hat man Größe und Dauer der Wirkung der Nahrungsaufnahme auf die Sekretproduktion zu erforschen versucht. Zur Begründung der Auffassung, daß der Magensaftfluß eine Folge der mechanischen Belastung, also der bei der motorischen Insufficienz vorhandenen dauernden Belastung des Magens darstelle, hat BOAS vor einer Reihe von Jahren eine Beobachtung mitgeteilt, in welcher bei rektaler Ernährung der Magensaftfluß aufhörte.

Mit Rücksicht auf die von BOAS aus dieser Beobachtung gezogenen

Schlüsse habe ich selbst einen ganz ähnlichen Versuch bei einem Falle von chronischem Magensaftfluß ausgeführt, dessen Magen auch post mortem anatomisch untersucht worden ist. Das Resultat dieses Versuches war aber durchaus verschieden von demjenigen von Boas. Da ich die Krankengeschichte des betreffenden Falles seiner Zeit bei der Beschreibung des anatomischen Befundes nur auszugsweise mitgeteilt habe, die genauere Kenntnis des Falles aber für die Beurteilung des bei ausschließlicher Rektalernährung erhobenen Befundes von Wichtigkeit erscheint, so gebe ich sie im Folgenden ausführlich wieder:

Anamnese. Pat. H. ist 32 Jahre alt, Beamter, am 5. Dez. 1896 in die III. med. Klinik aufgenommen. In seiner Kindheit hat er Masern durchgemacht, in späteren Jahren will er nie ernstlich krank gewesen sein, bis er vor 3 Jahren an einem „nervösen Magenleiden" erkrankte. Dasselbe äußerte sich in schleimigem Erbrechen, das sich vor und nach dem Essen und zwar zu jeder Tageszeit insbesondere auch früh morgens zeigte und besonders nach Aufnahme größerer Flüssigkeitsmengen auftrat. Das Erbrochene soll stets säuerlich geschmeckt haben, grünlich ausgesehen und oft mehr als $^1/_2$ l an Menge betragen haben. Blut soll nie im Erbrochenen gewesen sein, ebenso sollen in der Regel feste Rückstände aus vorausgegangenen Nahrungsaufnahmen gefehlt haben. Im Anfang der Krankheit sollen ab und zu krampfartige Magenschmerzen bestanden haben, die häufig nachts auftraten. Seit einem Jahre sollen die Schmerzen gänzlich verschwunden sein. Seit 3 Wochen nahm das Erbrechen zu, so daß Pat. stark abmagerte und an Schwächezuständen litt. Außerdem soll sich seit dieser Zeit ein starker Durst eingestellt haben. Die Gewichtsabnahme soll seit einem Jahre etwa 50 Pfund betragen. Der Appetit ist herabgesetzt, der Stuhl regelmäßig, ziemlich fest, stets ohne Blut. Potus und Infectio werden negiert.

Status praesens: Pat. ist ein mittelgroßer, kräftig gebauter Mann, der 94 Pfund wiegt. Die Haut ist trocken, läßt sich in Falten abheben, welche sich nur langsam wieder ausgleichen; die Wangen sind eingefallen. Die Stimme ist rauh. Pat. zeigt das Bild einer hochgradigen Gewebsaustrocknung. Oedeme, Exantheme, Drüsenschwellungen sind nicht vorhanden.

Am Respirations- und Zirkulationsapparat ist nichts Abnormes festzustellen. Im Bereiche des Digestionsapparates findet sich die Zunge rein. Das Abdomen ist nicht ganz gleichmäßig gewölbt; es zeigt sich das Epigastrium eingesunken und die Gegend unterhalb des Nabels bis 2 Finger breit oberhalb der Symphyse vorgewölbt. Die obere Begrenzungslinie der sichtbaren Vorwölbung befindet sich 2 cm oberhalb des Nabels und hat eine konkave Form. Die ganze Vorwölbung, welche bei der Palpation ein luftkissenartiges Gefühl gibt, zeigt respiratorische Verschieblichkeit. Es ist nirgends eine druckempfindliche Stelle zu palpieren. Bei der Aufblähung des Magens mit Luft reicht in der Medianlinie die große Kurvatur 7 cm unter den Nabel herab und die obere Grenze des Magenschalles $3^1/_2$ cm nach oben vom Nabel.

Die Leber ist nicht vergrößert, die Milz nicht palpabel. Der Urin beträgt an Menge 500 ccm, reagiert alkalisch, enthält eine Spur Albumen, sowie eine Substanz, welche Kupfersulfat in alkalischer Lösung reduziert, nicht gärt und die Ebene des polarisierten Lichtes weder nach rechts noch nach links dreht. Tollenssche Pentosenreaktion negativ.

Verlauf: 6. Dez. Pat. erbricht um 6h morgens 400 ccm einer hellen farblosen Flüssigkeit ohne feste Bestandteile. Um 9h werden aus dem noch nüchternen Magen 412 ccm einer wasserhellen, nur ganz leicht getrübten Flüssigkeit ausgehebert, welche nach 12-stündigem Stehen nur einen ganz minimalen Bodensatz absetzt. Am Abend zuvor keine Magenausspülung. Von einem Eßlöffel Korinthen, welcher zum Abendbrot (Milchsuppe) verabreicht wurde, lassen sich in dem um 6h morgens Erbrochenen sowie in dem um 9h entnommenen Inhalt nur Spuren von Korinthensplitterchen nachweisen.

Das Ausgeheberte zeigt: spez. Gew. 1005, TA[1]) = 108, L[2]) = 99, T —[3]), J —[4]), Linksdrehung = 0,5 Proz., Bodensatz 0,5 Proz. Mikroskopisch: Ab und zu eine einzeln liegende Hefezelle, keine Sarcine, keine Bacillen oder Kokken, keine Amylumkörnchen.

Von Nahrung werden am 7. Dez. zugeführt per os: $^2/_8$ l Milch, 400 ccm Bouillon mit 2 Eiern und 300 ccm Milchsuppe; per rectum: 1 Boassches Nährklysma. In der Nacht vom 6./7. erbricht Pat. zweimal, und zwar um $5^1/_4$h morgens 500 ccm und um $6^1/_4$h 300 ccm. Um 9h werden aus dem noch nüchternen Magen 400 ccm und um 10h 300 ccm einer wasserhellen, kaum getrübten Flüssigkeit ausgehebert. Die Untersuchung der beiden letzten Portionen ergiebt:

I spez. Gew. 1006, TA 120, L 102, T —, J —, Linksdrehung 0,3
II spez. Gew. 1006, TA 131, L 116, T —, J —, Linksdrehung 0,3.

Mikroskopisch: in beiden Inhalten weder Hefe in Sprossung noch Sarcine, keine Amylumkörnchen; viel freie Zellkerne.

8. Dez. Die Ernährung erfolgt wie am 7. Dez. Pat. hat nicht erbrochen, fühlt sich wohler; morgens 9h werden 104 ccm eines wasserhellen Inhaltes aus dem Magen entnommen. Spez. Gew. 1005, TA 118, L 99, T —, J —, Linksdrehung 0,3, Bodensatz 0,5 Proz..

Am 9. Dez. Ernährung wie an den vorhergehenden Tagen. Kein Erbrechen. Ausheberung um 9h ergibt 454 ccm, um 10h 220 ccm eines klaren, wasserfarbigen flüssigen Inhaltes. Die Untersuchung ergibt bei

I spez. Gew. 1005, TA 113, L 102, T —, J —, Linksdrehg. 0,3, Bodensatz $^1/_4$ %
II spez. Gew. 1005, TA 110, L 97, T —, J —, Linksdrehg. 0,4, Bodensatz $^1/_4$ %.

Am 10. Dez. erhält Pat. keine Nahrung per os und wird mit 3 Nährklysmen ernährt. Es wird um 9h morgens, um 4h nachmittags und um 9h abends ausgehebert. Es ergibt sich um

| | 9h morgens | 4h abends | 9h abends |
|---|---|---|---|
| Menge | 496 ccm | 394 ccm | 365 ccm |
| spez. Gew. | 1005 | 1005 | 1005 |
| TA | 120 | 129 | 120 |
| L | 103 | 114 | 105 |
| T | — | — | — |
| J | — | — | — |
| Linksdrehung | 0,3 | 0,3 | 0,3 |
| Bodensatz | $^1/_2$ Proz. | $^1/_4$ Proz. | $^1/_4$ Proz. |

Mikroskopisch: keine Hefe in Sprossung, keine Sarcine, viel freie Zellkerne, Kokken, welche beweglich sind.

---

1) TA = Gesamtacidität. 2) L(ibre) = freie HCl. 3) T — = Trommersche Probe negativ. 4) J — = Jodprobe negativ.

Der Bodensatz aus den 3 Portionen wird mit Traubenzucker zusammen in einer Gärungsröhre in den Brutofen gesetzt, nach 24h eine kleine Gasblase an der Kuppe der Gärungsröhre. Doch zeigt das Filtrat, welches mit Zucker versetzt wird, nach Hinzufügung von 20 Tropfen von Bodensatz eines stark gärenden Mageninhaltes zu 50 ccm Filtrat nach 24h $^2/_3$ Röhre voll Gas, das größtenteils aus $CO_2$ besteht. Der Magensaft selbst hinderte also die Gärung nicht.

11. Dez. Der Versuch wird fortgesetzt. Pat. bleibt bis Mittag 1h ohne Nahrungszufuhr per os. Dann nimmt er wieder Nahrung per os zu sich. Die Ausheberung am 11. Dez. vormittags 9h ergibt 252 ccm eines klaren Inhaltes mit spez. Gew. 1006, TA 100, L 92, T —, J —, Linksdrehung 0,3, Bodensatz $^1/_2$ Proz. Pat. hat morgens $7^1/_2$h 500 ccm einer klaren, wasserfarbenen Flüssigkeit erbrochen mit spez. Gew. 1006, TA 106, L 94, N —, J —, Linksdrehung 0,3, Bodensatz $^1/_2$ Proz. Mikroskopisch: weder Hefegruppen noch Sarcine. Man muß auch einzelne Hefezellen erst suchen, denn sie sind viel seltener als in einem normalen Mageninhalt. Die Flüssigkeit filtriert etwas langsamer als sonst. Pat. hat am 11. Dez. als Nahrung außer 2 Nährklystieren $^2/_3$ l Milch, 400 ccm Bouillon mit 2 Eiern, 300 ccm Milchsuppe genossen.

12. Dez. Morgens 9h werden nur 6 ccm einer trüben, grauen Flüssigkeit, um 10h werden 126 ccm einer grünlichen Flüssigkeit aus dem Magen entnommen, die nicht so dünnflüssig ist wie bisher. TA von I = 60, L von I = 40. Portion II hat spez. Gew. von 1006, TA 59, L 41, T —, J —. Mikroskopisch: im Bodensatz viel freie Kerne, Kokken, aber keine Hefegruppen. Der mit Zucker versetzte Mageninhalt entwickelt im Brutofen keine Gasgärung. Impfung des Mageninhaltes mit gärendem Material aus einem anderen Magen ergibt starke Gasgärung.

13. Dez. Pat. fühlt sich bedeutend wohler, hat stärkeren Appetit und sieht besser aus. Morgens 9h werden 30 ccm einer graugrünen, trüben Flüssigkeit aus dem Magen gewonnen. Um 11h werden ca. 30 ccm einer gleich beschaffenen Flüssigkeit aus dem Magen gewonnen. Portion I zeigt TA 41, L 30, Bodensatz 2 Proz.; Portion II TA 38, L 28, T —, J —. Mikroskopisch: freie Zellkerne, einzelne bewegliche Kokken, keine Hefegruppen, keine Amylumkörnchen.

14. Dez. Um 9h werden 80 ccm einer graugrünen trüben Flüssigkeit, um 10h 125 ccm einer ebenso beschaffenen Flüssigkeit entnommen:
I spez. Gew. 1007, TA 62, L 51, Linksdrehg. 0,6, T —, J —, Bodensatz 4 %.
II spez. Gew. 1007, TA 100, L 80, Linksdrehg. 0,8, T —, J —, Bodensatz 3 %.
Im Bodensatz keine Amylumkörnchen.

15. Dez. Das Allgemeinbefinden ist bedeutend gebessert, Appetit gut, kein Erbrechen. Morgens um 9h werden aus dem nüchternen Magen 242 ccm, um 10h 100 ccm einer grünlichen, leicht getrübten Flüssigkeit entnommen, die ebenso wie der Mageninhalt der zuletzt vergangenen Tage langsamer filtriert als es im Anfang der Fall war. Im Bodensatz waren bisher Amylaceen weder makroskopisch noch mikroskopisch nachweisbar, trotzdem Pat. seit 12. Dez. täglich $^2/_3$ l Milch, 160 g Braten, 400 ccm Suppe, 2 Eier, 2 Schrippen, $^1/_2$ l Milchkaffee und $^1/_7$ l Sherry bekam.
I spez. Gew. 1007, TA 68, L 52, Linksdrehung 1,0, T —, J —
II spez. Gew. 1007, TA 87, L 71, Linksdrehung 0,8, T —, J —.

16. Dez. Nahrungsaufnahme wie bisher. Morgens um 9h werden aus dem Magen 30 ccm, um 10h 40 ccm ausgehebert:
I TA 69, L 52, J — II TA 91, L 71, J —.

Die Untersuchung des filtrierten Magensaftes nach Trommer ergibt in Portion I nach Abfiltrieren vom überschüssigen Kupfersulfat eine Biuretfarbe, die beim Erwärmen einer Gelbfärbung Platz macht. Ein Niederschlag tritt nicht ein, auch kehrt die Biuretfarbe nach dem Erkalten wieder. Nylanders Reagens färbt beim Kochen den Magensaft braun, ohne daß ein Niederschlag eintritt. Zusatz von Kalilauge zum filtrierten Magensaft erzeugt beim Kochen eine Gelbfärbung. Diese Reaktionen fehlen an Portion II. Alle Reaktionen sind auch am Urin zu konstatieren, nur erzeugt hier Kupfersulfat + Kalilauge nicht Biuretfarbe. Pat. erhält von jetzt an abends 6h stets dieselbe Mahlzeit: 80 g Braten, 2 Eier, 1 Schrippe.

17. Dez. Ausheberung um 9h morgens ergibt 70 ccm, um 10h 170 ccm.

I spez. Gew. 1006, TA 115, L 92, J —, Linksdrehung 1,0

II spez. Gew. 1006, TA 143, L 125, J —, Linksdrehung 1,0.

Probe mit Kupfersulfat + Kalilauge, Nylanders Reagens, Kalilauge gibt in beiden Portionen denselben Ausschlag wie gestern.

18. Dez. Ausheberung um 9h ergibt 130 ccm und um 10h 260 ccm einer grauweißen Flüssigkeit.

I spez. Gew. 1006, TA 97, L 80, J —, Linksdrehung 0,9, Bodensatz 3 %

II spez. Gew. 1006, TA 115, L 95, J —, Linksdrehung 0,5.

Portion I zeigt in Bezug auf die reduzierende Substanz dasselbe Verhalten wie gestern. Die Substanz gärt nicht, gibt auch nicht die Phenylhydracinprobe. Makroskopisch sind im Ausgeheberten keine Speisereste zu entdecken. Mikroskopisch sind ganz vereinzelte Amylumkörnchen zu finden.

19. Dez. Ausheberung um 9h ergibt 134 ccm, um 10h 126 ccm grauweißer, leicht getrübter Flüssigkeit.

I spez. Gew. 1008, TA 102, L 90, J —, Linksdrehung 1,5, Bodensatz 8 %

II spez. Gew. 1006, TA 113, L 100, J —, Linksdrehung 0,9.

Trommer fällt in beiden Portionen positiv aus; durch Kalilauge wird das Filtrat beider Portionen gelb gefärbt. Der Urin zeigt dasselbe Verhalten wie früher. Mikroskopisch: außer dem bisherigen Befund noch kleinste, durch Jod färbbare Amylumkörnchen.

20. Dez. Ausheberung ergibt um 9h 192 ccm, um 10h 106 ccm Flüssigkeit.

I spez. Gew. 1006, TA 121, L 110, J —, Linksdrehung 1,0, Bodensatz 6 %

II spez. Gew. 1006, TA 131, L 121, J —, Linksdrehung 0,4.

Trommersche Probe in beiden Portionen negativ. Kalilauge erzeugt bei Portion I eine leichte Gelbfärbung. Der Bodensatz wird durch Zusatz von Jodlösung gebläut.

21. Dez. Um 9h ergibt die Ausheberung 260 ccm Flüssigkeit, um 10h 354 ccm. Dieselbe hat eine leicht bräunliche Farbe.

I spez. Gew. 1006, TA 146, L 131, T +, J —, Linksdrehg. 1,0, Bodensatz 10 %

II spez. Gew. 1006, TA 106, L 96, T +, J —, Linksdrehg. 1,0.

Kalilauge erzeugt eine schwache Gelbfärbung. Der Bodensatz wird durch Zusatz zu Jodlösung gebläut.

22. Dez. Während seit dem 14. bezw. 16. d. Mts. eine gleichartige Ernährung durchgeführt wurde, wird Pat. von heute an ausschließlich per rectum ernährt. Er erhält 3 Nährklysmen. Die Ausheberung um 9h ergibt 396 ccm Flüssigkeit. Spez. Gew. 1006, TA 85, L 78, J —, Bodensatz 8 Proz.

Um 5h nachmittags werden 360 ccm Flüssigkeit gewonnen: Spez. Gew. 1006, TA 92, L 85, J —.

Kalilauge erzeugt in beiden Portionen eine schwache Gelbfärbung. Der alkalisierte, mit Kupfersulfat versetzte Magensaft zeigt Biuretfarbe. Die-

selbe verschwindet beim Erhitzen und schlägt in eine Wasserfarbe um, welche beim Erkalten wieder in Biuretfarbe übergeht.

23. Dez. Die Ernährung erfolgt wieder per os. Morgens 9 h werden aus dem Magen 130 ccm grau aussehender Flüssigkeit gewonnen, um 10 h 150 ccm von derselben Beschaffenheit.

I TA 119, L 101, T —, J —
II TA 112, L 98, T —, J — } Reaktion mit Kalilauge schwach gelb.

24. Dez. Um 9 h morgens Entnahme von 225 ccm, um 10 h Entnahme von 147 ccm Flüssigkeit.

I spez. Gew. 1006, TA 82, L 58, T +, J —, Linksdrehg. 1,0, Bodensatz 7 %
II spez. Gew. 1006, TA 74, L 63, T —, J —, Linksdrehg. 0,8.
Kalilauge erzeugt Gelbfärbung.

25. Dez. Keine Saftentnahme.

26. Dez. Um 9 h morgens werden 390 ccm Flüssigkeit entfernt. Dieselbe zeigt spez. Gew. 1008, TA 87, L 66, T +, J —, Linksdrehung 1,5, Bodensatz 9 Proz. Bei Anstellung der Trommerschen Probe erfolgt positiver Ausfall. Mikroskopisch: zahlreiche Amylumkörnchen.

27. Dez. Um 9 h morgens 80 ccm Inhalt. TA 65, L 47, T —, J —, Bodensatz 15 Proz. Kalilauge erzeugt Gelbfärbung.

28. Dez. Um 8 h morgens werden 180 ccm Inhalt aus dem Magen gewonnen. Spez. Gew. 1006, TA 91, L 82, T —, J —, Bodensatz 4 Proz. Mikroskopisch: zahlreiche Amylumkörnchen.

29. Dez. Keine Saftentnahme.

30. Dez. Die Ausheberung um 9 h ergibt 230 ccm, um 10 h 146 ccm Inhalt.

I spez. Gew. 1008, TA 111, L 96, T +, J —, Linksdrehg. 1,5, Bodensatz 2 %
II spez. Gew. 1008, TA 118, L 104, T +, J —, Linksdrehg. 0,6. Keine Gelbfärbung bei Zusatz von Kalilauge.

Pat. erhält 1 g Salol. Nach 2 h ist im Urin Salicylreaktion positiv. Das Allgemeinbefinden des Pat. ist bedeutend besser. Der Ernährungszustand hat sich gehoben und Pat. hat 9 Pfund zugenommen; der Appetit ist gut, es sind weder Schmerzen noch Erbrechen vorhanden; der lokale physikalische Befund am Magen ist aber derselbe, wie bei der Aufnahme. Der Stuhl war stets regelmäßig. Pat. wird auf seinen Wunsch entlassen.

Pat. stellt sich 14 Tage nach der Entlassung mit einer weiteren Gewichtszunahme von 7 Pfund vor. Er hat sich darauf beschränkt, jeden Morgen durch den Magenschlauch das vorhandene Sekret zu entfernen. Er tut wieder Dienst und hat morgens nur noch ca. 150 ccm Inhalt von dem bereits beschriebenen Charakter im Magen. Er ist frei von Erbrechen. Am 5. Febr. 1897 erkrankt er von neuem mit einem Schwindelanfall, Steifwerden der Gliedmaßen, mit Kopfschmerzen, Schüttelfrost, Druckgefühl in den Augen und allgemeiner Abgeschlagenheit; ferner stellt sich wieder Erbrechen ein, das fast nur flüssiges Material zu Tage fördert. Er läßt sich deshalb wieder in die Charité aufnehmen.

Am objektiven Befund hat sich nichts geändert. Der Magen wird im nüchternen Zustande wieder ausgehebert. Es werden täglich 500 bis 800 ccm „nüchternes Sekret“ ausgehebert, ohne nennenswerten Bodensatz.

Trotz Rektalernährung erbricht Pat. weiter, einmal im Laufe von 24 h 3000 ccm flüssigen Inhalts, der sich physikalisch, chemisch und mikroskopisch wie das nüchterne Sekret verhält. Pat. klagt dauernd über Druck in der Magengegend. Im Anfang der Beobachtung betragen die Urinmengen stets zwischen 1300 und 2300 ccm; der Urin ist noch albumenhaltig, reduziert Trommer in geringem Grade, zeigt Linksdrehung,

ist alkalisch. Am 28. Febr. 1897 macht Pat. plötzlich einen kollabierten Eindruck, wird blaß, kühl, cyanotisch; der Puls, welcher zuvor zwischen 88 und 96 schwankte, steigt auf 124 und wird klein. Pat. klagt über Wadenkrämpfe, welche so stark sind, daß er aufschreit. Man sieht einen tonischen Kontraktionszustand in den Wadenmuskeln, die große Zehe steht in Abduktionsstellung, die Extensoren der Unterschenkel treten stark hervor. Wenn der Pat. eine Zeit lang aufgedeckt daliegt, sieht man Muskelwogen. Druck auf die Muskeln ist außerordentlich schmerzhaft. Zeitweise treten typische tetanische Krampfanfälle auf, wobei die Hände in Geburtshelferstellung stehen. Die Prüfung auf das Chvosteksche Phänomen läßt sich wegen der enormen Schmerzhaftigkeit der Muskeln auf die geringste Berührung nicht ausführen. Facialisphänomen angedeutet, Beklopfen der Patellarsehne hat zur Folge, daß der Unterschenkel gegen den Oberschenkel in tonische Kontrakturstellung gestreckt wird und eine Zeit lang nachzittert.

Da eine Untersuchung des Kochsalz-Stoffwechsels ergibt, daß beim Pat. ein enormer Kochsalzhunger vorliegt, werden 14 g Kochsalz in 900 ccm Aq. dest. gelöst subkutan an zwei Stellen injiziert. Die Erscheinungen lassen nach und Pat. erholt sich so, daß er am nächsten Tage 90 Pulse hat, gut schläft, frei von Krämpfen ist und denselben Eindruck macht, wie 8 Tage vorher. Da im Laufe der folgenden 14 Tage das Erbrechen nicht nachläßt, wird der entkräftete Pat. am 16. März 1895 in die chirurgische Klinik verlegt, wo von Herrn Geh.-Rat. Prof. König die Laparotomie zum Zwecke der Gastroenterostomie gemacht wird. Pat. stirbt bald an Entkräftung. Ueber den pathologisch-anatomische Befund cf. Virchows Archiv, Bd. 154.

Der hier mitgeteilte Fall zeigt vieles Bemerkenswerte. Zunächst war ein hochgradiger Magensaftfluß lange Zeit ohne gleichzeitige Speiserückstände vorhanden und es zeigte in dieser Zeit der „Schichtungsquotient“ stets Werte unter 5 Proz. In der Zeit, in welcher nüchtern auch Speiserückstände vorhanden waren, lagen die betreffenden Werte höher, erreichten aber nie die Höhe des gewöhnlichen nüchternen Rückstandes. In der Zeit, in welcher nüchterne Rückstände vorhanden waren, ergab ferner die Reaktion mit Kalilauge Gelbfärbung, welche nach den von mir angeregten Untersuchungen von Bär durch das Vorhandensein gelöster Kohlehydrate erzeugt wird. Mit dem Verschwinden der Nahrungsrückstände aus dem nüchternen Magen änderte sich wieder das Ergebnis der betreffenden Proben. Nach vorübergehender Besserung trat wieder eine Verschlimmerung ein, die zu einem tetanieartigen Zustande führte. Die Gastroenterostomie schob das tötliche Ende nur für kurze Zeit hinaus und Patient starb an Entkräftung. Die Obduktion ergab multiple Narben, auch in der Gegend des Pylorus; trotzdem waren aber lange Zeit keine Nahrungsrückstände vorhanden. Dies alles interessiert in diesem Zusammenhange, soll aber hier nicht zum Gegenstande einer besonderen Besprechung gemacht werden, sondern es soll hier nur das Verhalten der Magensaftsekretion unter dem Einfluß der Rectalernährung einer Betrachtung unterzogen werden. Eine solche dürfte am besten an der Hand einer Kurve gelingen, in welcher

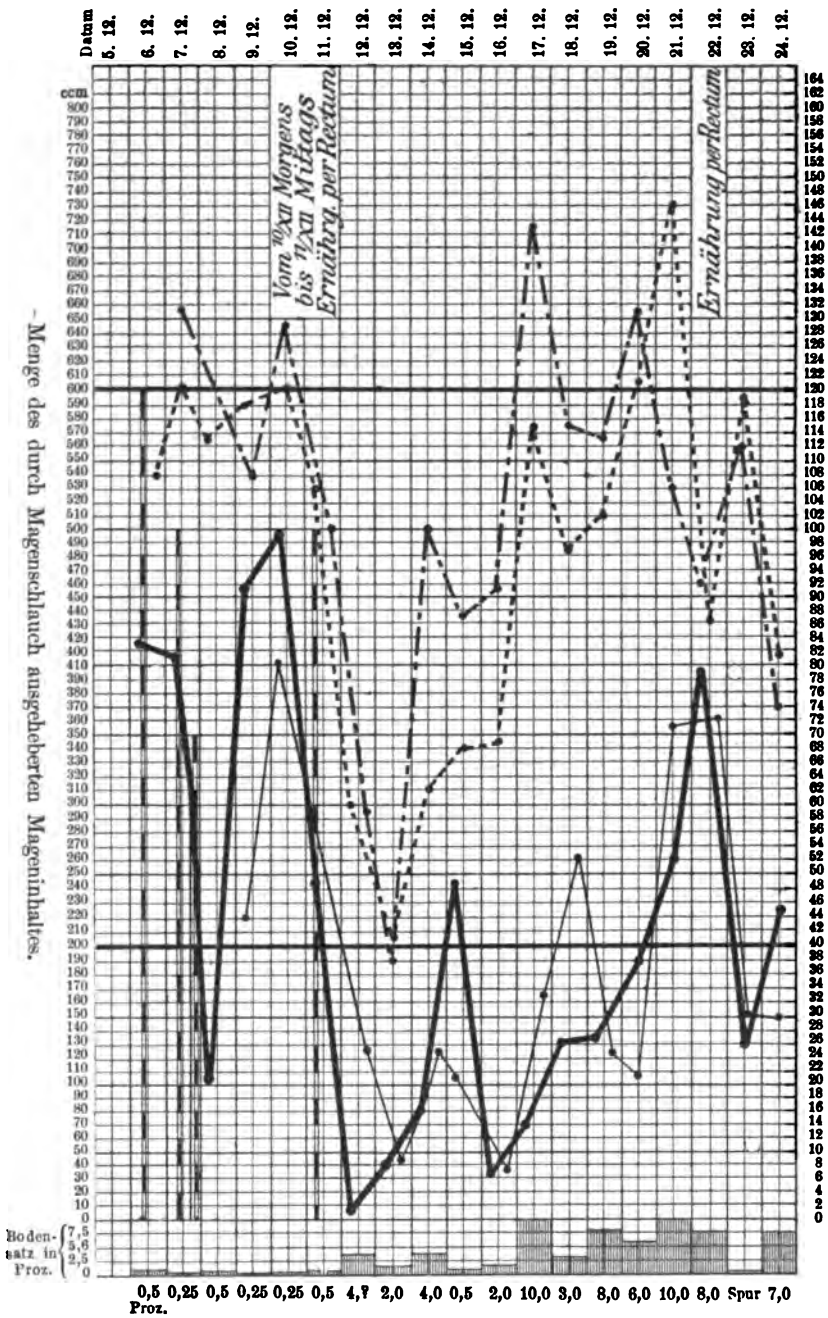


= Flüssigkeitsmengen, morgens 9 h ausgehebert.

= „ 1 Stunde später ausgehebert.

= Erbrochenes.

= Acidität der I. Portion.

= „ „ II. „

= Bodensatz in Proz.

nicht bloß die zur Zeit der Rectalernährung, sondern auch die zur Zeit der per os durchgeführten Ernährung erhobenen Befunde wiedergegeben sind.

Im Einzelnen ergab der Versuch I am 10. Dez. 1896

9h morgens 496 ccm mit 1/2 Proz. Bodensatz,
4h nachm. 394 „ „ 1/4 „ „
9h abends 365 „ „ 1/4 „ „

Während der Nacht erbrach Patient in toto 398 ccm. Am 11. Dez. war

9h morgens 252 ccm mit 1/4 Proz. Bodensatz vorhanden.

An den nächstfolgenden Tagen waren bei Vornahme einer Belastung des Magens die Sekretmengen und die Aciditätswerte kleiner als während der Zeit der Rektalernährung!

Ein ähnliches Resultat ergab die Wiederholung des Versuches am 22. Dezember.

| | | | | | | | |
|---|---|---|---|---|---|---|---|
| Ausheberung | 9h morgens | ergab | 396 | ccm | mit | 8 | Proz. Bodensatz |
| | 5h nachm. | „ | 360 | „ | „ | 1/2 „ | „ |
| am 23. Dezember | 9h vorm. | | 130 | „ | „ | Spur | „ |
| | 10h vorm. | | 150 | „ | „ | „ | „ |

Unter diesen Versuchen ist der zweite nicht so durchsichtig, wie der erste und es besitzt dieser ein besonderes Interesse, wenn man die erhaltenen Zahlen zu den Werten der vorausgegangenen und der folgenden Tage in Beziehung setzt. Leider war der Patient nicht zu einer längeren Fortsetzung der Versuche zu bewegen, indessen zeigen beide Versuche immerhin, daß die Verhältnisse nicht so einfach liegen, wie Boas meint, indem er aus seinem Versuche — der bei einem Patienten vorgenommen wurde, welcher auch eine motorische Insufficienz (Gasgärung) zeigte — den Schluß ableitet, „daß die Sekretion von Magensaft in dem Augenblicke aufhört, wo der Magen völlig entlastet ist. Sie beginnt erst wieder, sobald die regelmäßige mechanische Belastung des Magens erfolgt". Mein erster Versuch verhält sich gerade entgegengesetzt wie der Versuch von Boas, denn während in seinem Falle ein Absinken des nüchternen Sekretgehaltes auf minimale Mengen während der Karenzzeit und ein sofortiger Anstieg der Saftabscheidung nach der Nahrungszufuhr per os erfolgte, konnten in meinem Falle während der Karenz sehr große Mengen von Sekret im Magen vorgefunden werden, die nachher absanken, trotzdem die prozentualen und meistens auch die absoluten Mengen des ungelösten Rückstandes während der Karenzzeit bedeutend geringer waren als in der Folge. Auch Rost konnte sich in der Ewaldschen Abteilung des Berliner Augusta-Hospitals nicht von der allgemeinen Gültigkeit der Boasschen Beobachtung überzeugen, denn er fand den Einfluß der Magenruhekur auf den Magensaftfluß durchaus verschieden, wenn dieser durch ein Ulcus ventriculi oder durch entsprechende organische Läsionen der Mucosa herbeigeführt wurde, „welche anamnestisch als wahr-

scheinlich oder durch die klinische Beobachtung einer Blutung sicher erwiesen war, oder wenn es sich um echte Fälle Reichmannscher Krankheit handelte, d. h. wenn der Magensaftfluß auf nervöser Basis beruhte". Das Ulcus ventriculi reagierte stets in der vorher beschriebenen Weise auf die Behandlung und mit seiner Beseitigung verschwanden auch die übrigen Symptome. Dagegen blieben 3 Personen, welche an hochgradigem nervösen Magensaftfluß litten und bis zu 3 (!) l Magensaft im nüchternen Magen hatten, ungeheilt, trotzdem die Kur bis zu 14-tägiger Dauer ausgedehnt wurde. Ihre Beschwerden dauerten fort und die täglich vorgenommene Ausheberung des nüchternen Magens zeigte Magensaft nie unter $^1/_2$ l.

Daß bei bestehendem Magensaftfluß der Magen keineswegs nach der Entleerung der Speisemassen von Sekret frei ist, zeigen aber auch noch einige andere Versuche. So fand ich bei dem Patienten T. 3 Stunden nach Probefrühstück zwar keinen Rest des Probefrühstückes, aber eine nicht unerhebliche Menge reinen Magensekretes vor. Auch bei den Patienten V. und H. (cf. die betr. Krankengeschichten) konnte ich, wenn ich in kurzen Zeiträumen mehrmals den Magenschlauch einführte, ohne daß die betreffenden Patienten in der Zwischenzeit etwas zu sich genommen hatten, stets beträchtliche Mengen von Sekret im speisefreien Magen nachweisen. Aehnliches teilt auch Riegel mit.

Diese Beobachtungen zeigen jedenfalls in ihrer Gesamtheit, daß der Wegfall der Belastung des Magens nicht zu einem sofortigen oder alsbaldigen Aufhören des Magensaftflusses führen muß und daß die Beziehungen zwischen dem Faktor der Belastung und der Sekretproduktion nicht so einfache und regelmäßige sind, wie es nach der Boasschen Beobachtung vielleicht den Anschein haben könnte. Immerhin will ich Beziehungen zwischen motorischer Störung und Sekretproduktion nicht ganz leugnen. Denn die allgemein bekannte und auch hier schon betonte Tatsache, daß man ausgeprägte Fälle von chronischem Magensaftfluß nur selten ohne gleichzeitig vorhandene motorische Insufficienz zu sehen bekommt, legt den Gedanken nahe, daß doch zwischen motorischer Insufficienz und Magensaftfluß gewisse Beziehungen bestehen müssen. Dieselben erscheinen aber von anderer Art, als man sie gemeinhin annimmt. Sie erscheinen mir nämlich darin gegeben, daß eine andauernde Belastung des Magens mit Speiseresten auch die **Reizbarkeit** der Magenschleimhaut zu erhöhen oder, mit anderen Worten, einen dauernden **Reizzustand** in derselben zu erzeugen vermag, der vielleicht sogar eine — allerdings mit unseren derzeitigen Hilfsmitteln nicht deutlich nachweisbare — anatomische Grundlage besitzen dürfte. Es ist nicht nur in der Literatur (cf. Boas, Cohnheim u. a.) eine Reihe von Fällen mitgeteilt worden, in denen das Phänomen des Magensaftflusses auch nach völligem Verschwinden

einer motorischen Insufficienz noch eine Reihe von Tagen oder Wochen bestand, sondern ich habe selbst eine Reihe von Fällen beobachtet, bei welchen nach Verschwinden der motorischen Insufficienz die Erscheinung noch eine Zeitlang weiter bestand, um dann erst allmählich aufzuhören.

Unter meinen hierher gehörigen Beobachtungen waren folgende besonders prägnant:

Ein Fall von motorischer Insufficienz infolge von Perigastritis, bei welchem der Magensaftfluß erst einige Wochen nach der erfolgreich vollzogenen Gastroenterostomie aufhörte, besitzt ein besonderes Interesse einerseits wegen der eigenartigen Aetiologie der Perigastritis — Laparotomie zur Entfernung eines verschluckten Magenschlauches — andererseits deshalb, weil eine Reihe von Autoren (TALMA, DOYEN, MIKULICZ, KAUSCH, BRUNNER, CARLE und FANTINO, ROSENHEIM, SCHREIBER, BOAS, SOUPAULT u. a.) über Heilungen des Magensaftflusses durch operative Beseitigung der Stenose berichten.

Der am 17. Juli 1902 in die III. medizinische Klinik der Charité aufgenommene 39-jähr. Maler A. B. gibt an, früher gesund gewesen zu sein. Vor 6 Jahren will er plötzlich heftige Schmerzen in der Magengegend verspürt haben, die 3 Wochen lang anhielten. Ein Arzt diagnostizierte Magenhatarrh. In der Folge litt er im März 1900 14 Tage lang an denselben Beschwerden. Im März 1901 erbrach er plötzlich $1\,^1/_2$ l schwarzroten Blutes und wurde daraufhin einen Monat lang in einem Krankenhause behandelt. November 1901 traten wieder heftige Magenschmerzen und Erbrechen auf und es wurde laut Journalblatt der I. medizinischen Klinik der Charité damals etwas unterhalb und links vom Processus xiphoideus eine schmerzhafte Stelle konstatiert. Die untere Magengrenze lag zwei Finger oberhalb des Nabels. Pat. wurde damals mit Wismut und feuchtwarmen Umschlägen behandelt. Während seiner Beobachtung auf der I. medizinischen Klinik wurde wiederholt Erbrechen, einmal auch Blutbrechen konstatiert. Am 22. Nov. befand sich die untere Dämpfungsgrenze bei gefülltem Magen $1\,^1/_2$ Finger über dem Nabel. Das Probefrühstück ergab eine Gesamtacidität von 54 und freie Salzsäure 20. Am 16. Dez. wurde P. aus der I. medizinischen Klinik, wo die Diagnose auf Ulcus ventriculi gestellt war, von seinen Beschwerden befreit, entlassen.

Anfang April 1902 wurde der Appetit schlecht und es trat wiederholt Erbrechen auf. Pat. begab sich wieder in ärztliche Behandlung. Es sollen Magenspülungen ausgeführt worden sein. Bei einer solchen verschluckte Pat. den Magenschlauch und es wurde daraufhin am 26. Mai 1902 die Laparotomie ausgeführt, bei welcher der Magenschlauch aus dem Magen entfernt wurde. Pat. überstand die Operation gut und verblieb eine Zeitlang in einer Rekonvaleszentenanstalt. Allmählich traten jedoch wieder Schmerzen in der Magengegend auf, sowie Erbrechen und Appetitlosigkeit. Diesen Erscheinungen gesellte sich noch Abmagerung zu, die zu einer Gewichtsabnahme von über 20 Pfd. führte.

Pat. kommt jetzt wegen Schmerzen und Spannungsgefühl in der Magengegend, sowie Verstopfung und Erbrechen in die Behandlung der III. medizinischen Klinik.

Der objektive Befund ergibt einen mittelgroßen Mann von kräftigem Körperbau, gut entwickelter Muskulatur und etwas geschwundenem Fettpolster. Die Haut, sowie die sichtbaren Schleimhäute sind gut gerötet. Oedeme, Exantheme, Drüsenschwellungen, Fieber sind nicht vorhanden. Der Thorax ist mäßig gewölbt. Die Untersuchung der Lungen ergibt außer Zeichen einer leichten Bronchitis keinen auffälligen Befund. Auch am Herzen ist nichts Abnormes zu konstatieren.

Am Abdomen, das in seinen unteren Partien eingesunken ist, fällt zunächst zwischen Nabel und Processus xiphoideus eine ca. 10 cm lange, in der Mittellinie liegende Narbe auf, die sich bei der Palpation als schmaler, härtlicher Strang darstellt. Ueber der Mitte des Magens und unter dem rechten Rippenbogen besteht geringe Druckempfindlichkeit. Am Magen, dessen Grenzen nicht vergrößert sind, ist zeitweilig eine stärkere Vorwölbung und eine Andeutung peristaltischer Wellen zu konstatieren. Die Untersuchung des Mageninhaltes ergibt nach Probefrühstück 250 ccm Inhalt mit einer Gesamtacidität von 85 und freier Salzsäure. Es finden sich darin Sarcine und Hefe in Sprossung. Leber und Milz sind nicht vergrößert, der Urin enthält keine abnormen Beimengungen.

Pat. erhält Wismut, Mentholpillen, feuchtwarme Umschläge, sowie Eiweißfettdiät. Die Schmerzen werden nur in geringem Maße gebessert, doch läßt das Erbrechen etwas nach.

Aus äußeren Gründen wird Pat. am 30. Aug. für einige Zeit entlassen, nachdem er während der klinischen Behandlung eine Gewichtszunahme von 9 Pfd. erfahren hatte.

Am 10. Sept. läßt er sich wieder aufnehmen und gibt an, daß in der Zwischenzeit das Erbrechen wiedergekommen sei und die Magenschmerzen an Intensität zugenommen haben.

Die Mageninhaltsuntersuchung ergibt nach Probefrühstück eine Gesamtacidität von 55, freie Salzsäure +. Sarcine und Hefe in Sprossung sind vorhanden.

Pat. wird von neuem einer Eiweißfettdiät unterzogen, die zum Nachlassen der Schmerzen und des Erbrechens führt.

Am 29. Sept. werden dem nüchternen Magen etwa 150 ccm Rückstand entnommen mit freier Salzsäure und einer Gesamtacidität von 64. Hefe in Sprossung sowie Sarcine sind vorhanden. Spezifisches Gewicht 1010.

Am 7. Okt. wird Pat. wieder in erheblich gebessertem Zustande entlassen.

Am 24. Okt. kommt Pat. wieder zur Aufnahme und zwar, weil ihm hier geraten worden war, sich eine Magendarmfistel anlegen zu lassen. Er wird in die chirurgische Klinik von Herrn Geh.-Rat König aufgenommen, wo am 31. Oktober die Operation vorgenommen wird. Im Journalblatte ist verzeichnet:

Lösung zahlreicher Verwachsungen in der Umgebung der Gastrotomienarbe. Es besteht eine Dilatation des Magens. Eine Pylorusstenose ist nicht wahrnehmbar. Es wird eine vordere Gastroenterostomie mit Drehung des Duodenums um 180° mittels Naht angelegt.

Am 13. Nov. ist die Wunde verheilt.

Am 24. Nov. wird Pat. wieder zur inneren Klinik zurückverlegt. Er ist völlig beschwerdefrei, sieht ausgezeichnet aus und verträgt alles.

Am 26. Nov. werden nach Probefrühstück ca. 200 ccm Mageninhalt mit freier Salzsäure und einer Gesamtacidität von 63 gewonnen. Sarcine und Hefe sind nicht mehr vorhanden.

Am 29. Nov. ergibt die Magenausheberung 45 ccm nüchternen Sekretes,

das freie Salzsäure enthält und eine Gesamtacidität von 30 zeigt. Die mikroskopische Untersuchung des minimalen Bodensatzes ergibt Leukocytenkerne mit verdautem Protoplasmarande, ganz vereinzelte kleine Bakterien, Oesophagusepithelien, Schleimfetzchen, keine Sarcine, keine Hefe in Sprossung.

Pat. hat in einer Woche 5 Pfd, zugenommen, fühlt sich andauernd wohl. Auch in der zweiten Woche seines Aufenthaltes hat er wieder 5 Pfd. zugenommen, ist andauernd beschwerdefrei und wird am 13. Dez. entlassen.

Einen Monat später stellt er sich in völlig beschwerdefreiem Zustande wieder vor. Bei der nüchternen Ausheberung erweist sich der Magen leer.

Epikrise.

Es handelt sich hier um einen Fall von Ulcus ventriculi, der infolge einer zur Entnahme eines verschluckten Magenschlauches notwendig gewordenen Gastrotomie perigastritische Verwachsungen und dadurch eine motorische Insufficienz erfuhr. Nach Ausführung der Gastroenterostomie schwanden die Beschwerden; es konnte jedoch 4 Wochen nach Ausführung der Gastroenterostomie trotz Fehlens aller klinischen Symptome einer gestörten Motilität im nüchternen Magen einwandsfreies Sekret nachgewiesen werden. In diesem Falle war also nach der Gastroenterostomie an Stelle der (verschwundenen) motorischen Insufficienz vorübergehend eine Zeitlang ein typischer Magensaftfluß zu beobachten; trotz normaler Bedingungen für die Motilität war also eine Zeitlang ein Uebermaß von Sekret im Magen vorhanden.

Unter den von mir beobachteten Fällen von Magensaftfluß, die sich an die Abheilung einer auf internem Wege zum Verschwinden gebrachten motorischen Insufficienz angeschlossen haben, dürften vor allem folgende 2 Fälle interessieren, die auch ein therapeutisches Interesse deshalb besitzen, weil sie nicht mit Magenausspülungen, sondern einzig und allein mit der von mir in die Therapie der motorischen Insufficienz eingeführten Eiweißfettbehandlung zur Heilung gebracht worden sind.

J. N., 54-jähr. Töpfer, am 3. März 1900 aufgenommen. Die frühere Krankengeschichte des Pat. ist bereits p. 37 wiedergegeben.

Nachdem Pat. mit 20 Pfd. Gewichtszunahme die Charité verlassen hatte, ging es ihm bis Anfang Februar 1900 gut. Nur hatte er ab und zu über Druck in der Magengegend zu klagen. Mitte Februar 1900 stellten sich wieder saueres Aufstoßen, Erbrechen, Magenschmerzen und Appetitlosigkeit, sowie Kopfschmerzen ein. Das Erbrechen ist seit dieser Zeit fast täglich erfolgt, ab und zu auch nüchtern. Die erbrochenen Massen sollen braun und schaumig ausgesehen haben.

Die objektive Untersuchung ergibt, daß Pat. in der Zwischenzeit wieder abgemagert ist. Die Haut ist in Falten abhebbar. Die sichtbaren Schleimhäute sind gut gerötet. Die Haut ist feucht, die Zunge etwas belegt. Die Thoraxorgane zeigen keine Veränderung gegenüber dem ersten Befunde. Das Abdomen ist weich. Vom linken Rippenbogen bis über den Nabel hinweg sind die Konturen des Magens sichtbar. Häufig sind peristaltische Wellen von der linken Regio hypochondriaca bis zur rechten

Regio iliaca zu konstatieren. Auch ist häufig eine spontane Aufblähung des Magens zu beobachten, namentlich dann, wenn man den Magen etwas anstößt. Ueber die Magengrenzen gibt Fig. 4 Auskunft:

Das Körpergewicht beträgt 120 Pfd.

Am 4. März werden über $^1/_4$ l einer trüben, braunen Flüssigkeit mit einer Gesamtacidität von 48 und einem Gehalt an freier Salzsäure von 30 ausgehebert. Sie zeigt die Charaktere des nüchternen Rückstandes mit Mostgeruch und Dreischichtung. Hefe und Sarcine sind in Masse vorhanden, die erstere in Sprossung. Korinthenkerne sind gleichfalls vorhanden.

Am 5. März können aus dem nüchternen Magen $^3/_4$ l einer leicht getrübten Flüssigkeit gewonnen werden, die Dreischichtung zeigt und Korinthenreste enthält. Die Gesamtacidität beträgt 74, freie Salzsäure 40.

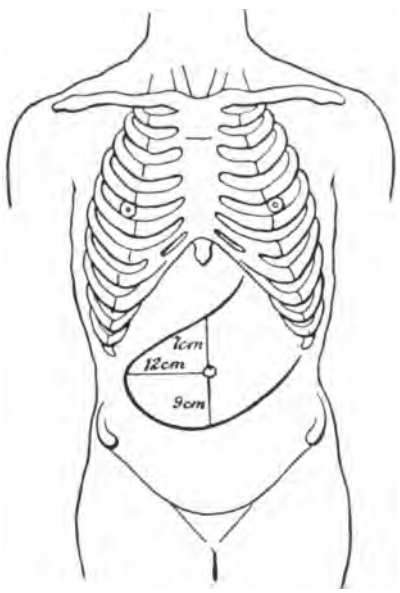

Fig. 4.

Bei Anstellung der Brutofengärung ist das gesamte Röhrchen nach 24 Stunden ausgegoren. Die mikroskopische Untersuchung des Bodensatzes ergibt zahlreiche Muskelfasern, Fetttröpfchen, Amylumkörner, Gemüsezellen.

Am 6. März können nur 400 ccm einer gleichartig beschaffenen Flüssigkeit gewonnen werden, die Korinthenreste, sowie massenhaft Hefe in Sprossung und Sarcine enthält. Die Gesamtacidität ist 66, freie Salzsäure 40.

Am 7. März beträgt der nüchterne Rückstand 450 ccm. Er zeigt wie bisher Mostgeruch und Dreischichtung. Die Gesamtacidität beträgt 80, freie Salzsäure 55. Es sind Korinthenreste vorhanden, sowie massenhaft Hefe in Sprossung und Sarcine. Bei der Brutofengärung ist das Röhrchen nach 24 Stunden völlig vergoren.

In der Zwischenzeit hat sich das Befinden des Pat., der mit Dionin und Belladonna behandelt wurde, etwas gebessert. Er hatte per rectum 3mal täglich ein Klystier von 300 ccm Wasser mit einer Messerspitze Kochsalz, einem Eßlöffel Traubenzucker und 2 Eßlöffel Mixtura alcoholica erhalten. Per os wurde die Kohlehydratzufuhr erheblich herabgesetzt und Pat. hatte eine fast nur aus Eiweiß und Fett bestehende Nahrung erhalten.

Vom 7. März an erhält Pat. eine reine Eiweiß-Fettdiät, die aus 160 g Butter, 1 l Diabetikermilch, 4 Eiern, 80 g Rindfleisch und 100 ccm einer Mischung von Ol. olivarum und Ol. amygdalarum dulcium besteht. Bis zum 13. März wird er nicht mehr ausgehebert.

Am 13. März werden aus dem Magen 270 ccm eines Dreischichtung und Mostgeruch darbietenden Rückstandes gewonnen, der viel sprossende Hefe und Sarcine enthält. Die Gesamtacidität beträgt 60, freie Salzsäure 30. Im Brutofenversuche ist nach 24 Stunden das ganze Röhrchen vergoren.

Pat. erhält auch weiterhin reine Eiweißfettdiät.

Eine neue Ausheberung ergibt am 19. März bei nüchternem Zustande 250 ccm eines Rückstandes mit spärlichen Korinthenresten. Hefe ist noch

in Sprossung vorhanden, aber nicht mehr so reichlich wie früher. Die Sarcine ist erheblich spärlicher geworden. Bei der Brutofengärung ist nach 24 Stunden noch das ganze Röhrchen vergoren. Der Bodensatz hat in allen bisherigen Ausheberungen ca. 20—25 Proz. betragen und beträgt auch jetzt wieder 20 Proz. Das spezifische Gewicht hat andauernd zwischen 1008 und 1010 geschwankt. Auffällig ist das Herabgehen der Acidität, sowie der Umstand, daß das Filtrat jetzt durchaus wasserfarbig aussieht.

Das subjektive Befinden hat sich in den letzten 14 Tagen ganz erheblich gebessert. Pat. erbricht nicht mehr, hat guten Appetit, und die Magenbeschwerden sind völlig verschwunden. Die Diät besteht jetzt aus 200 g Butter, 150 g Oel, 160 g Rindfleisch, 4 Eiern und 1 l Diabetikermilch.

Am 21. März wird nüchtern eine gegen früher sehr veränderte Flüssigkeit gewonnen. Es finden sich ca. 200 ccm einer gleichmäßig milchig gefärbten Flüssigkeit, die nach längerem Stehen keinen Bodensatz zeigt. Das spezifische Gewicht ist 1005. Die Gesamtacidität beträgt 38, freie Salzsäure 22. Korinthenreste sind nicht vorhanden. Sarcine fehlt. Hefezellen sind wohl noch an Menge vermehrt, aber nicht mehr in Sprossung zu sehen. Nach 24 Stunden findet sich bei der Brutofengärung knapp $^1/_2$ Röhre Gas. Bei der mikroskopischen Untersuchung erweist sich die Trübung nur aus verdauten Leukocyten bestehend.

Pat. hat in der Zwischenzeit über 10 Pfd. zugenommen, befindet sich andauernd wohl und klagt nur ab und zu über leichtes Aufstoßen.

Am 26. März ergibt eine neue Ausheberung 250 ccm eines wasserfarbigen, nur ganz leicht getrübten Sekretes. Die Gesamtacidität beträgt 28, freie Salzsäure 18. Sarcine ist nicht vorhanden. Hefe ist nicht in Sprossung zu sehen. Nach 24 Stunden zeigt das Gärungsröhrchen nur eine Luftblase.

Am 1. April werden im nüchternen Zustande etwa 150 ccm einer leicht milchig getrübten Flüssigkeit ohne makroskopisch sichtbare Nahrungsreste ausgehebert. Die Gesamtacidität beträgt 23, freie Salzsäure 4. Sarcine ist nicht vorhanden. Seit dem 30. März ist die Eiweißfettdiät abgesetzt und Pat. erhält probeweise eine gemischte Kost ($^1/_2$ l Milchkaffee, 1 l Milch, 2 Brötchen, 80 g Kalbfleisch, 250 g Kartoffelbrei, Milchsuppe). Es geht ihm jetzt auch bei dieser Diät gut, doch zeigt eine am 7. April vorgenommene Mageninhaltsuntersuchung wieder das Vorhandensein von Sarcine, Hefegruppen und Amylumkörnern. Die Gesamtmenge der Flüssigkeit, die etwas durch Speisereste getrübt ist, beträgt jedoch nur etwa 50 ccm. Die Gesamtacidität ist 48. Die Magengrenzen haben sich bei der objektiven Untersuchung kaum verändert. Die peristaltischen Wellen sind kaum noch sichtbar, und es tritt keine spontane Aufblähung mehr auf. Pat. wird beschwerdefrei entlassen.

Pat. ist gut im stande, zu arbeiten, bis er am 10. Sept. 1900 die Charité wieder aufsucht, da er über Magenschmerzen, Appetitlosigkeit und Erbrechen großer Massen von Speiseresten, sowie über Verstopfung zu klagen hat.

Bei der objektiven Untersuchung ergibt sich ein ganz ähnlicher Befund wie bei der letzten Aufnahme.

Die im nüchternen Zustande vorgenommene Ausheberung ergibt fast 1 l eines Rückstandes, der zahlreiche Korinthenreste, Sarcine und Hefe-

gruppen enthält und einen Schichtungsquotienten von ca. 45 Proz. zeigt. Das spezifische Gewicht ist 1008. Die Gesamtacidität beträgt 83. Freie Salzsäure ist vorhanden. Bei der Brutofengärung ist das ganze Röhrchen in 24 h vergoren.

Pat. erhält jetzt wieder reine Eiweißfettdiät, die seinen Zustand etwas bessert, doch sind nach 14tägiger Durchführung derselben noch spontane Aufblähung und peristaltische Wellen zu beobachten.

Am 27. Okt., also nach 14-tägiger Dauer der Eiweißfettdiät, finden sich noch 600 ccm eines nüchternen Rückstandes mit 50 Proz. Bodensatz. Das spezifische Gewicht beträgt 1010. Hefe in Sprossung sowie Sarcine sind vorhanden.

Nach 48 Stunden ist $^3/_4$ Röhre vergoren. Die Gesamtacidität beträgt 100, freie Salzsäure ist vorhanden.

Am 3. Nov. sind etwa 400 ccm eines nüchteren Rückstandes vorhanden. Es finden sich wieder Hefegruppen und Sarcine. Die Gesamtacidität beträgt 90, freie Salzsäure +.

Am 17. Nov. finden sich nüchtern 675 ccm eines Rückstandes, der Sarcine und Hefe enthält. Die Gesamtacidtität beträgt 103.

Die Beschwerden des Pat. sind in der letzten Zeit geringer geworden, doch ist er noch nicht völlig beschwerdefrei. Aus häuslichen Gründen wünscht Pat. seinen Austritt aus der Charité und erhält ihn. Sein Zustand bessert sich zu Hause derartig, daß er in den folgenden 3 Jahren gut arbeiten kann.

### Epikrise.

Wenn wir diese Krankengeschichte überblicken, so finden wir, daß es sich hier um eine intermittierende Form von motorischer Insufficienz handelt, die bei dem Aufenthalte im Frühjahr 1900 unter dem Einflusse einer Eiweißfettdiät eine vorübergehende Heilung erfuhr. Mit Eintritt der Besserung verschwanden Hefe und Sarcine, sowie der nüchterne Rückstand, es trat an die Stelle desselben vom 21. März an das Auftreten nüchternen Sekretes, das in 3 Untersuchungen vom 21. März bis 1. April festgestellt wurde. Interessant ist, daß in der Zeit, in welcher der nüchterne Rückstand dem nüchternen Sekret Platz machte, der Wert für die Gesamtacidität und die freie Salzsäure nicht unerheblich absank. Die Wiedereinführung einer gemischten Diät hatte eine Verschlimmerung der motorischen Insufficienz zur Folge, so daß wieder nüchterner Rückstand auftrat, ohne daß dieser jedoch in ausgeprägtem Maße eine reichliche Sekretbeimengung zeigte (cf. Schichtungsquotient).

Ganz ähnlich wie der eben mitgeteilte Fall verhielt sich der folgende:

Der 61-jähr. Stellmacher H. F. trat am 24. November 1902 in die III. medizinische Klinik der Charité ein und gab an, seit 10—12 Jahren am Magen gelitten zu haben. Es soll Druckgefühl nach dem Essen, Aufstoßen, Uebelkeit und Brechreiz — letzterer auch morgens im nüchternen Zustande — sowie Stuhlverstopfung bestanden haben. Im September 1902 trat eine Verschlimmerung der vorhandenen Beschwerden ein in Form von häufigen Schmerzen in der Magengegend, Kreuzschmerzen, Erbrechen nach dem Essen, Würgen im nüchternen Zustande, sowie von Schlaflosigkeit. Seit einigen Monaten will Pat. stark abgemagert sein und an hochgradiger Stuhlverstopfung gelitten haben. In potu will Pat. stets mäßig gewesen sein.

Der objektive Befund ergibt einen abgemagerten, seinem Alter

entsprechend aussehenden Mann mit schlaffer Muskulatur und blasser Gesichtsfarbe.

Die Untersuchung der Thoraxorgane ergibt nichts Auffälliges. Puls 76, regelmäßig, die Arterien etwas rigide.

Der Leib ist in den unteren Partien flach und eingezogen. Die Regio gastrica ist etwas vorgewölbt und zeigt zuweilen peristaltische Wellen, die von links oben nach rechts unten verlaufen. Zuweilen tritt Spontanaufblähung des Magens ein, wobei man bemerkt, daß der Magen ganz erheblich über den Nabel hinabreicht. Die Aufblähung des Magens mit $CO_2$ ergibt ein Bild wie in Fig. 5.

Bei der Betastung ist im Epigastrium und in der Gegend des linken Rippenbogens Druckempfindlichkeit zu konstatieren und im nüchternen Zustande deutlich Plätschern nachzuweisen.

Milz und Leber ergeben keinen auffälligen Befund.

Rechts und links besteht eine Hernia inguinalis.

Der Urin zeigt keine abnorme Beschaffenheit, an Menge ist er etwas vermindert.

Das Nervensystem ist gleichfalls frei von Besonderheiten.

Das Körpergewicht beträgt 100 Pfund.

Am 25. Nov. ergibt die Untersuchung des im nüchternen Zustande gewonnenen Mageninhaltes 230 ccm eines nur mäßig gut verdauten, mostartig riechenden Rückstandes, der freie Salzsäure enthält und eine Acidität von 64 zeigt. Korinthen sind vorhanden, ebenso sind Hefe in Sprossung, sowie Sarcine reichlich vorhanden.

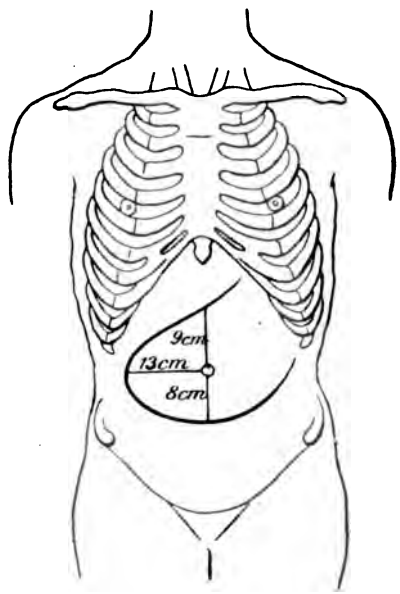


Fig. 5.

Am darauffolgenden Tage ist der Befund fast identisch.

Es wird darauf eine reine Eiweißfettdiät eingeleitet, bestehend aus 6 Eiern, 300 g Fleisch, 100 g Butter, sowie etwas Kaffee. Während derselben nehmen die Magenschmerzen des Pat. ab. Er klagt nur noch über Uebelkeit und saures Aufstoßen. Das Erbrechen hat völlig aufgehört, doch besteht noch Verstopfung und zuweilen Kopfschmerz.

Am 13. Dez. ergibt die nüchterne Ausheberung ca. 120 ccm Rückstand, der freie Salzsäure enthält; die Gesamtacidität beträgt 53. Es sind Korinthen vorhanden, ebenso Hefe in Sprossung und reichlich Sarcine.

Vom 15. Dez. an ist Pat. ohne irgendwelche Beschwerden. Am 20. Dez. ergibt die Magenausspülung im nüchternen Zustande reines Sekret, das nur wenig getrübt ist und einen Bodensatz von kaum 4 Proz. ausfallen läßt. Seine Menge beträgt 120 ccm. Das spezifische Gewicht ist 1004. Die Gesamtacidität beträgt 40, freie Salzsäure 15. Hefe in Sprossung sowie Sarcine sind nicht vorhanden. Die Trommersche und Jodprobe fallen negativ aus. Es besteht

eine Linksdrehung von 0,2 Proz. Das Sediment besteht aus Schleimflöckchen mit Zellkernen, deren Protoplasmarand verdaut ist.

Am 24. Dez. werden aus dem Magen im nüchternen Zustande etwa 100 ccm reinen, grauweiß aussehenden Sekretes gewonnen. Das spezifische Gewicht ist 1004. Gesamtacidität 39, freie Salzsäure +. Trommersche und Jodprobe negativ. Sarcine fehlt, Hefe ist nur paarig vorhanden. Korinthen nicht vorhanden. Linksdrehung 0,2 Proz.

Es geht dem Pat. andauernd gut. Vom 4. Jan. an erhält er wieder gewöhnliche Krankenhausdiät.

Am 13. Jan. ergibt die Ausheberung ca. 220 ccm Mageninhalt vom spezifischen Gewichte 1019, mit einer Gesamtacidität von 84 und freier Salzsäure. Es ist wieder Sarcine und Hefe in Sprossung vorhanden. Infolgedessen wird wieder zur Eiweißfettdiät zurückgekehrt.

Am 19. Jan. ergibt das Probefrühstück ca. 300 ccm Mageninhalt, mit einer Gesamtacidität von 62 und freier Salzsäure. Sarcine und Hefe sind nicht mehr vorhanden.

Am darauffolgenden Tage erweist sich der Magen im nüchternen Zustande leer.

Am 23. Jan. wird infolgedessen wieder zur gewöhnlichen Krankenhausernährung übergegangen, die Pat. ohne irgendwelche Beschwerden verträgt.

Am 2. Febr. enthält das Probefrühstück keine Sarcine, und am 3. Febr. erweist sich der Magen bei nüchterner Ausheberung wieder vollkommen leer. Dasselbe ist am 6. Febr. der Fall, und am 7. Febr., dem Tage der Entlassung, ergibt das Probefrühstück, das eine Gesamtacidität von 74 zeigt, Fehlen von Sarcine sowie von sprossender Hefe.

### Epikrise.

In dem vorliegenden Falle handelt es sich um eine erhebliche Form von motorischer Insufficienz, die durch Eiweißfettdiät in 3—4 Wochen derartig beeinflußt wurde, daß die motorische Insufficienz verschwunden war und einem Zustande von reinem Magensaftfluß Platz gemacht hatte. Die Besserung war jedoch nur vorübergehend und wich einem Rezidiv der motorischen Insufficienz, wie die Untersuchung vom 13. Jan. ergab. Auf Wiedereinführung der Eiweißfettdiät verschwand auch das Rezidiv bald, um einem völligen Verschwinden der motorischen Insufficienz Platz zu machen, ohne daß dieses Mal das Vorhandensein von nüchternem Sekrete festgestellt werden konnte.

Wenn wir die hier mitgeteilten Beobachtungen überblicken, bei welchen auch die Tatsache interessant ist, daß wiederholt synchron mit der Abnahme der Sekretmenge des nüchternen Magens auch die Gesamtacidität sank, so zeigt sich zur Evidenz, daß eine von motorischen Störungen freie Form des Magensaftflusses gewissermaßen als **Nachklang** einer motorischen Insufficienz eine Zeitlang vorhanden sein kann. Eine solche kann nicht nur nach einer operativ sondern auch nach einer durch interne Behandlung zur Heilung gelangten motorischen Insufficienz eine Zeitlang auftreten. Wie die mitgeteilten Kranken-

geschichten zeigen, war der nüchterne Inhalt des Magens der hier in Rede stehenden Fälle stets frei von Hefe, Sarcine oder sonstigen Indikatoren einer Motilitätsstörung, was eine besondere Beachtung im Hinblick auf eine Bemerkung von COHNHEIM verdient. Dieser sieht nämlich in der Beobachtung, daß zuweilen an die Stelle einer typischen motorischen Insufficienz ein Zustand tritt, bei dem große Mengen von Magensaft mit wenig krümligen Speiseresten und viel Sarcine vorhanden sind, den Beweis für einen innigen Zusammenhang der Gastrektasie mit dem Magensaftflusse, der ja auch darin zu erblicken sei, daß bei leichten Fällen die Stagnation mit dem Magensaftfluß abwechsele und daß leichte Fälle über die Etappe des Magensaftflusses ausheilen. COHNHEIM glaubt deshalb, daß der Magensaftfluß nur ein sekundäres Stauungsphänomen sei. Die Schilderung meiner eigenen Vorstellung hierüber würde mich veranlassen, hier alles das zu wiederholen, was ich über die Beziehung der Motilitätsstörung zur Entstehung eines Magensaftflusses — und auch über die Umgrenzung der Begriffe — schon ausgeführt habe. Ich muß jedoch hierauf verzichten, mich aber in diesem Zusammenhange mit einem weiteren Momente beschäftigen, das gleichfalls die Entstehung des Magensaftflusses durch eine Motilitätsstörung auf dem Wege der Sekretretention beweisen soll, nämlich dem Verschwinden des Magensaftflusses nach Gastroenterostomie. Hier muß ich sagen, daß, wenn der Magensaftfluß nur ein einfaches Belastungssymptom wäre, der Nachweis erbracht sein müßte, daß der Magensaftfluß in dem Augenblicke verschwunden ist, wo nach einer Operation eine Magendarmfistel richtig funktioniert oder sonstwie eine normale Motilität plötzlich wiederhergestellt ist. Ein solcher Nachweis ist aber nach Lage der Dinge in der Mehrzahl der Fälle nicht zu erbringen, weil eine Sondierung des Magens direkt nach der Operation nicht gut möglich ist und weil ein plötzlicher Uebergang einer Motilitätsstörung in eine normale Motilität zu den größten Seltenheiten gehört; ja wir finden sogar bei KAUSCH die Angabe, daß in 4 Fällen der Magensaftfluß nach der Operation nicht völlig verschwand. In 3 dieser Fälle war die Motilität allerdings nach der Operation nicht völlig zur Norm zurückgekehrt, aber in einem Falle war dies erfolgt und trotzdem war noch nach 2 Monaten Magensaftfluß und Hyperacidität vorhanden. Es darf also wenigstens in einer Anzahl von Fällen, in welchen der Magensaftfluß nach vollzogener Gastroenterostomie verschwand, nach dem von uns an einem Gastroenterostomierten erhobenen Befunde sowie nach demjenigen von KAUSCH mit der Möglichkeit gerechnet werden darf, daß zwischen der Ausführung der Gastroenterostomie und dem Verschwinden des Magensaftflusses einige Zeit vergangen ist. Diese kann aber für die Rückbildung funktioneller

oder vielleicht auch anatomischer Veränderungen in der Magenschleimhaut genügt haben, die wir als Folge des dauernden Kontaktes eines stagnierenden Inhaltes mit der Magenwand annehmen.

Es sind also auch die Beobachtungen, die über das Verschwinden des Magensaftflusses nach vollzogener Gastroenterostomie gemacht worden sind, nicht ohne weiteres geeignet, die von uns auf Grund klinischer Beobachtungen gewonnene und auch früher schon geäußerte Anschauung zu widerlegen, daß der Magensaftfluß an sich einen einheitlichen Zustand, die Folge eines **irgendwo am sezernierenden Apparate des Magens lokalisierten und irgendwie bedingten Reizzustandes** darstellt. Da aus unserer Annahme einer multiplen Aetiologie eines solchen Reizzustandes sich sowohl die akuten, wie die chronischen Fälle erklären lassen, so sehen auch wir keinen prinzipiellen Unterschied zwischen akuten und chronischen Fällen. Ebenso wie der Antipode des Magensaftflusses, die Apepsia gastrica, ein Zustand ist, der durch die verschiedenartigsten Ursachen bedingt werden kann, so ist nach unserer Meinung auch der Magensaftfluß ein ätiologisch verschiedenartiger Zustand. Von der Eigenart der Ursache hängt nicht nur die Dauer und Intensität des Zustandes, sondern auch manche sonstige Eigentümlichkeit des klinischen Bildes ab. Daß es neben manifesten Formen auch latente gibt, wundert uns nicht, wenn wir bedenken, daß dies beispielsweise bei der dem Magensaftfluß nicht gerade sehr ferne stehenden Hyperacidität nicht allzu selten vorkommt. Mit einer solchen Auffassung der Dinge, mit welcher wir dem Begriffe Magensaftfluß eine ähnliche nosologische Stellung einräumen, wie sie z. B. die Begriffe Hydrops oder Glykosurie besitzen, nähern wir uns den Anschauungen Bouverets u. a., ohne daß wir jedoch dem Gedankengange Bouverets bezüglich der durch die dauernde funktionelle Ueberanstrengung des Parenchyms schließlich auftretenden anatomischen Veränderungen am Magenparenchym prinzipiell beitreten. Auch Kausch folgt einem ähnlichen, wenn auch keineswegs identischen Gedankengange, wenn er sagt: „Der kontinuierliche Magensaftfluß ist wohl nicht ein Krankheitsbild für sich, sondern nur ein Symptom eines Ulcus, einer Ektasie, eines Katarrhs, einer Neurose, er kommt aber keiner dieser Affektionen ausschließlich zu, wie es einige wollen.“ Eine Multiplizität der ätiologisch wirksamen Momente finden wir auch bei Linossier, der 1) eine primäre Gastrosuccorrhöe ohne Pylorusstenose, 2) eine solche mit Pylorusstenose, 3) eine solche mit Ulcus und Stenose des Pylorus und 4) eine sekundäre Gastrosuccorrhöe infolge Retention durch Pylorusstenose unterscheidet. Bouveret hat schon eine „protopathische“ und eine „deuteropathische“ Form unterschieden, und Albu und Koch trennen einen symptomatischen Magensaftfluß bei motorischer Insufficienz des Magens von einer selbständigen

Form, als deren primären Grund sie eine nervöse Störung ansehen.

Da alle diese Einteilungen das Mißliche haben, daß sie entweder unzureichend oder direkt unrichtig sind — keineswegs alle Fälle ohne motorische Insufficienz sind „nervösen" Ursprunges — so verzichten wir auf eine detaillierte Anführung aller Entstehungsmöglichkeiten und unterscheiden, soweit die Aetiologie bekannt ist, je nach dem Orte des Angriffspunktes des Reizes am sezernierenden Apparate Fälle mit **intraventrikulärem**, und Fälle mit **extraventrikulärem** Ursprunge. Bei der Entstehung der Fälle der ersteren Art spielt nicht nur die in ihrer Bedeutung bereits erörterte, durch die dauernde Belastung des Magens erzeugte chronische, die Anwesenheit der Ingesta im Magen überdauernde, Reizung des sezernierenden Parenchyms eine Rolle, sondern wir halten es auch für durchaus wahrscheinlich, daß das bei Fällen von Magensaftfluß — auch nach eigenen Erfahrungen — so häufige Ulcus ventriculi in einer ganzen Reihe von Fällen für die Entstehung des Magensaftflusses eine nicht zu unterschätzende ätiologische Bedeutung besitzt. Kann man sich doch sehr gut vorstellen, daß entweder der Reiz, den ein Geschwür als solches auf die nächste Umgebung ausübt, oder — wie es beispielsweise Fleiner u. a. annehmen — daß die Reizung, welche auf dem Geschwürsgrunde frei liegende Nerven durch auf dem Geschwüre liegen gebliebene Nahrungspartikel erleiden, oder auch neuritische oder perineuritische vom Ulcus angeregte Affektionen den Anlaß zu einer dauernden Abscheidung von Magensaft abzugeben vermögen. Kausch betont besonders, daß er bei Hyperacidität und Hypersekretion häufig ein offenes Geschwür vorfand. Auch Soupault spricht von einem „ulcère en activité" und denkt an — vom Ulcus ausgelöste — „reflektorische" Vorgänge. Auf der anderen Seite ist aber auch die Möglichkeit nicht zu bestreiten, daß die dauernde Anwesenheit von Sekret im Magen ihrerseits wieder eine Geschwürsbildung veranlassen kann. So war z. B. der Magen, den ich seiner Zeit mit Myer genauer untersucht habe, mit Hunderten kleiner Geschwürchen übersät, so daß der pathologische Anatom damals die Frage stellte, ob in dem betreffenden Falle nicht eine Verätzung mit Salz- oder Schwefelsäure vorausgegangen sei, die der Kenntnis der Aerzte entgangen wäre. Das Vorkommen solcher kleiner Geschwüre als Folge des Magensaftflusses erscheint um so begreiflicher, wenn man bedenkt, daß jeder Mensch im Laufe seines Lebens wohl häufig Erosionen und vielleicht auch tiefer gehende Zerstörungen der Magenschleimhaut erfährt, daß diese aber eine große Neigung zur glatten Abheilung zeigen, wenn nicht durch eine abnorme Verstärkung der Säureproduktion ein Hindernis für die Heilung gegeben wird. Wie aber auch im Einzelfalle der Zusammenhang zwischen

Ulcus und Magensaftfluß sein mag — es ist sowohl das Verhältnis der auslösenden Ursache als dasjenige der Folge möglich — so muß hier doch energisch gegen die von einer Reihe von Autoren häufig ohne Begründung vertretene Auffassung protestiert werden, daß in jedem Falle von Magensaftfluß Ulcus ventriculi und motorische Insufficienz identische Begriffe seien; denn wenn wir auch gern zugeben, daß ein Ulcus oder eine einfache Erosion in der Nähe der Pars pylorica geeignet ist, einen Pyloruskrampf und damit eine Erschwerung der Austreibung des Mageninhaltes zu bewirken, so dürfte doch die Existenz eines derartig langdauernden Pyloruskrampfes, welcher wochen- und monatelang zur Retention von Magensaft — ohne Speisereste — zu führen vermag, noch für gar manchen Fall, in welchem er als Ursache des Magensaftflusses angesprochen wird, erst zu beweisen sein.

Die durch extraventrikuläre Momente erzeugten Formen von Magensaftfluß sind vorwiegend neurogen bedingt, indem an irgend einer zur Magensaftabscheidung in Beziehung stehenden Stelle des Nervensystems eine Noxe ihren Angriffspunkt nehmen kann. Ob und inwieweit es hämatogen wirkende Faktoren gibt, die durch eine bestimmte Beeinflussung des sezernierenden Apparates einen Magensaftfluß bewirken können, ist erst noch durch weitere Untersuchungen festzustellen. Neuere Studien von Riegel über den Einfluß des Morphiums auf die Magensaftsekretion lassen derartige Formen wenigstens möglich erscheinen. Ob es primär in der Epithelzelle ohne Zuleitung eines Reizes von außen oder innen her entstehende Formen von Magenfluß gibt, ist zu diskutieren, aber nicht gerade sehr wahrscheinlich.

Die Beurteilung aller hier in Betracht kommender Fragen wäre naturgemäß erheblich leichter, wenn uns die pathologische Anatomie brauchbare Fingerzeige an die Hand geben würde. Dies ist aber nach den bisher vorliegenden, unter einwandsfreien Bedingungen ausgeführten Untersuchungen keineswegs der Fall, und es ist auch theoretisch nach all dem, was hier ausgeführt ist, eine einheitliche pathologisch-anatomische Grundlage des Magensaftflusses kaum zu erwarten.

### C. Therapeutische Gesichtspunkte.

Die hier entwickelten Anschauungen entbehren nicht eines gewissen therapeutischen Interesses. Denn unser therapeutisches Vorgehen ist nicht nur von dem Grade und der Dauer des Magensaftflusses abhängig, sondern es wird auch von der Frage beeinflußt, wohin wir im konkreten Falle die Entstehung des Magensaftflusses verlegen. Der Erfolg einer solchen ätiologischen Unterscheidung der Fälle ist bei den akuten und intermittierenden Formen des Magensaftflusses in der Regel größer, als bei den langdauernden, sehr intensiven Formen von

Magensaftfluß, welche die Gesamternährung des Patienten sehr schädigen und deshalb von vornherein zu einer Reihe gegen den Magensaftfluß selbst gerichteter Maßnahmen Veranlassung geben. Wie uns vielfache eigene Erfahrungen gezeigt haben, sucht man diese am besten:

1) in der Entleerung des Magens von überschüssigem Sekret;
2) in einer zweckmäßigen Ernährung;
3) in dem Versuch einer medikamentösen Beeinflussung;
4) in schweren Fällen in einem chirurgischen Eingriff.

Ad 1. Für die Entleerung des Magens von überschüssigem Sekret genügt — falls Motilitätsstörungen fehlen — die täglich in nüchternem Zustande vorgenommene Entleerung des Magens durch Einführung des Magenschlauches. Manche Autoren empfehlen auch eine nach der Entleerung folgende Spülung mit Wasser. Wenn man eine solche auch in all den Fällen vornehmen wird, in welchen eine motorische Störung mit Stagnation von Speiseresten vorliegt, so erscheint sie doch in Fällen von reinem, von motorischen Störungen freiem Magensaftfluß, nicht direkt notwendig, ja es spricht gegen ihre Vornahme sogar die Möglichkeit, daß ein Teil des Spülwassers im Magen zurückbleiben und hierdurch die Motilität belasten kann. Für gründliche Magenausspülungen, bei welchen es darauf ankommt, den letzten Rest des Spülwassers aus dem Magen zu entfernen, möchten wir einen jüngst von Neck gemachten Vorschlag empfehlen, der die Patienten am Schlusse der Magenausspülung in steile Beckenhochlagerung bringt, so daß bei langsamem Herausziehen der Sonde auch die letzten Reste von Mageninhalt dem Gesetz der Schwere folgend abfließen. Die Entleerung des nüchternen Sekretes kommt natürlich für die klinisch latenten Fälle gar nicht in Frage, und auch für diejenigen Fälle, in welchen nur geringe Mengen von nüchternem Sekret vorhanden sind, besteht nur eine fakultative Indikation zur Entleerung.

Ad 2. In Bezug auf die Diät wollen wir hier Bekanntes nicht wiederholen, indem wir auf die Schädlichkeit größerer Mengen von Amylaceen hinweisen, sondern nur den Nutzen einer zeitweilig, d. h. eine Reihe von Wochen hindurch durchgeführten reinen oder fast reinen Eiweißfettdiät und eines dauernd hohen Fettgehaltes der Nahrung betonen. Die Darreichung größerer Fettmengen erscheint wegen der speziellen, die Salzsäuresekretion herabsetzenden Eigenschaft des Fettes indiziert, sowie deshalb, weil das Fett die Motilität nicht mehr belastet, als ein „äquikaloriales“ Quantum anderer Nahrungsstoffe. Nach eigenen auf diesem Gebiete bis zum Jahre 1896 zurückreichenden Untersuchungen und klinischen Beobachtungen müssen wir für die praktische Durchführung der Eiweißfettdiät vor allem das

Milchfett in Form von Milch, Fettmilch, Sahne, Butter, sowie die Anwendung von Oel — Olivenöl, Sesamöl, Ol. nucum persicarum oder Ol. olivarum und Ol. amygdal. dulc. āā — dem Gebrauch anderer Fette, speziell des Specks vorziehen. Schon Akimow-Perez berichtet über einen Fall von Hypersekretion und Hyperacidität, bei dem er täglich vor der Speiseaufnahme eine Emulsion von 80—100 g Mandelöl verabreichte. Nach 8 Tagen verschwanden die Schmerzen, auch verringerte sich die Hypersekretion und die Hyperacidität. Nach einer einen Monat lang durchgeführten Fettbehandlung sank die Gesamtacidität von 94 auf 34 und der Gehalt an freier Salzsäure von 3,31 ‰ auf 1,01 %. Der Kranke nahm in dieser Zeit über 8 kg zu. Auch Bakmann hat eine Reihe von Fällen von chronischem Magensaftfluß der Eiweißfettdiät mit einem günstigem Erfolge unterzogen. Ich selbst habe über meine Erfahrungen auf dem Gebiete der Eiweißfettbehandlung des Magensaftflusses schon vor 3 Jahren berichtet und dabei mitgeteilt, daß ich bei einem Falle von Magensaftfluß ohne motorische Störung unter dem Einfluß einer Eiweißfettdiät das nüchterne Sekret innerhalb 10 Tagen an Menge zwar nicht abnehmen, aber doch die Gesamtacidität von 46 auf 30 abfallen sah. Dabei sank die Acidität für freie Salzsäure von 28 auf 22. Bei einem anderen Falle, bei welchem gleichzeitig eine motorische Störung vorlag, sank innerhalb derselben Zeit die Menge des Sekrets von 196 ccm auf 20 ccm, und während in diesem Falle im Anfang die Gesamtacidität 38 und die Acidität der freien Salzsäure 28 betragen hatte, waren die betreffenden Werte am Schluß des Versuchs derartig gesunken, daß nur Lakmus, aber nicht Kongopapier eine Reaktion zeigte. In beiden Fällen waren pro die 100 g Oel, 100 g Butter, 1 l Milch, 4 Eier mit im ganzen über 250 g Fett verabreicht worden. Weitere Belege für den Erfolg einer kürzere oder längere Zeit durchgeführten Eiweißfettdiät ergeben sich ferner aus den hier mitgeteilten Krankengeschichten. Auch v. Aldor, mit welchem ich seiner Zeit meine ersten Untersuchungen über den Einfluß einer an Milchfett reichen Diät auf die Magensaftsekretion ausgeführt hatte, empfiehlt die Darreichung einer fettreichen Diät gegen den Magensaftfluß. Konzentrierte Zuckerlösungen, auch in Form von Honig, Malzextrakt etc., deren sekretionsvermindernder Einfluß und diätetische Bedeutung seiner Zeit von mir nachgewiesen und von Clemm am Fistelhunde späterhin genauer studiert worden ist, möchten wir nur für solche Fälle empfehlen, die sich einer ausgezeichneten Motilität erfreuen, da immerhin mit der Möglichkeit zu rechnen ist, daß konzentrierte Zuckerlösungen. eventuell einen Flüssigkeitsstrom von der Magenwand zum Magencavum anregen und damit zu einer stärkeren Belastung des Magens Veranlassung geben können, und da ferner auch zu berücksichtigen ist, daß schon bei beginnender Motilitätsstörung Zuckerlösungen durch

Steigerung etwa vorhandener Magengärungen eine Verschlimmerung des Zustandes bewirken können.

Daß man den Genuß von Gewürzen und von Fleischextrakt bei der Ernährung von an Magensaftfluß leidenden Kranken möglichst einschränken soll, ergibt sich aus dem, was die PAWLOWschen Untersuchungen und die von verschiedenen Seiten am Menschen gemachten Erfahrungen über die Wirkung aller die Appetenz steigernden Zubereitungsmethoden der Speisen auf die Magensaftsekretion zu Tage gefördert haben.

Die Verhütung einer übermäßigen Belastung des Magens durch die Nahrung erscheint deshalb geboten, weil die durch die dauernde Anwesenheit von Sekret im Magen gesetzte Belastung an sich schon zu einer Schwächung der Motilität und zu einer Senkung des Organes disponiert. Man gebe also kleine und häufige Mahlzeiten und sei vor allem mit der Zufuhr von Flüssigkeit zurückhaltend, von welch letzterer man einen Teil per rectum verabreiche. Der letztere Rat gilt namentlich für die Fälle mit reichlichem Erbrechen, besonders dann, wenn gleichzeitig eine Motilitätsstörung vorliegt. Man beschränke sich hierbei jedoch nicht bloß auf physiologische Kochsalzlösung, sondern verwende auch Bouillon, Wein und Zuckerlösungen zur rektalen Zufuhr.

Kommt man mit diesen diätetischen Grundsätzen sowie mit den sonstigen für die Behandlung des Magensaftflusses bekannten Ernährungsprinzipien nicht zum Ziele, so versuche man den Einfluß einer mehrtägigen ausschließlichen Rektalernährung auf das Verhalten des Magensaftflusses.

Die hier skizzierte Behandlung hat in manchen Punkten eine gewisse Aehnlichkeit mit der Behandlung der Hyperacidität und des Ulcus ventriculi. Ueberhaupt ist für zahlreiche Fälle von vornherein eine typische Ulcuskur anzuraten, weil, wie im Vorstehenden auseinandergesetzt ist, das Ulcus nicht bloß bei Fällen von Magensaftfluß sehr häufig, sondern für manche, wie es scheint, auch direkt von ätiologischer Bedeutung ist. Deshalb soll man in jedem Falle, welcher der Behandlung Schwierigkeiten darbietet, vor einem chirurgischen Eingriffe stets eine typische Ulcuskur versuchen.

Bezüglich der systematischen Darreichung von Oel bei Ulcuskranken haben uns eigene Erfahrungen gelehrt, daß das Gelingen einer Oelkur, wie sie COHNHEIM u. A. empfohlen haben, wesentlich davon abhängt, wie der Gaumen auf die Zufuhr von Oel reagiert. Zeigt der Patient Widerwillen dagegen — in manchen Fällen wird Leinöl oder Sesamöl oder eine Mischung von Ol. olivar. und Ol. amygd. dulc. oder brausendes Olivenöl oder das relativ dünnflüssige Ol. nucum persicarum dem Olivenöl vorgezogen — so kann man nach WALKO das Oel eventuell

durch den Magenschlauch eingießen, doch empfehlen wir diesen Weg nur dann, wenn das Ulcus in einem torpiden, wenig vulnerablen Zustande ist.

Ad 3. Von Medikamenten haben wir zur Erfüllung der Indicatio morbi das Argentum nitricum sowohl nach der Reichmannschen Vorschrift intern, als nach Rosenheim, Rost und anderen in Form von Spülungen mit Lösungen von 1:1000 angewandt. Wir haben jedoch nicht den Eindruck gewonnen, daß das Argentum nitricum ein so mächtiges und zuverlässiges Therapeuticum für die Bekämpfung des Magensaftflusses ist, wie es von einzelnen empfohlen wird. Denn der Erfolg der Behandlung war in den einzelnen Fällen verschieden und erstreckte sich mehr auf die Bekämpfung der Schmerzen als auf die Herbeiführung einer Verminderung der Sekretion oder der Acidität. Auch vom Wismut und von der Bimutose haben wir nur wechselnde Erfolge gesehen. Trotzdem möchten wir nicht raten, auf die hier genannten Medikamente ganz zu verzichten, so sehr wir auch vor einem kritiklosen Gebrauche der hier genannten Mittel warnen möchten. Bei Spülungen mit Argentum nitricum vergesse man nicht, eine eventuelle Nachspülung mit Wasser vorzunehmen, da durch größere Argentumretentionen Schädigungen auftreten können.

Von sonstigen Medikamenten haben sich auch uns subkutane Atropininjektionen (1—2 mg pro die) zur Bekämpfung von Paroxysmen der Krankheit (Pylorospasmen?) wiederholt nützlich erwiesen. Leider kann man große Dosen von Atropin, welchen nach Riegels Untersuchungen eine sekretionshemmende Wirkung zukommt, nicht wochenlang gebrauchen, ohne die Gefahr einer Atropinintoxikation in Kauf zu nehmen. Allerdings weisen uns die mit Atropin im Experiment gemachten Beobachtungen und die Erfahrungen am Krankenbette in gleicher Weise darauf hin, den Belladonnapräparaten bei der Behandlung der Schmerzen von an Magensaftfluß leidenden Kranken gegenüber dem Morphium den Vorzug zu geben, namentlich wenn man bedenkt, daß das letztere nach Riegels Untersuchungen die Sekretion anzuregen vermag.

Daß die Alkalien, die man nicht verzettelt, sondern erst bei Eintritt von Schmerzen, dann aber in voller Dosis verabreicht, für die symptomatische Behandlung sehr wirksam sind, ist zu bekannt, als daß es hier einer Erwähnung bedürfte.

Auch das Karlsbader Salz oder die Karlsbader Quellen selbst, die sich für die Behandlung der Hyperacidität so außerordentlich dienlich erweisen, können in denjenigen Fällen versucht werden, in welchen keine Motilitätsstörung zu befürchten ist, namentlich dann, wenn eine Stuhlverstopfung oder eine Neigung zu einer solchen vorhanden ist. Ueberhaupt bedarf der Stuhlgang bei chronischem Magensaftflusse einer sehr genauen Ueberwachung und Regelung.

Kommt man mit einer monatelangen, nach den hier besprochenen Grundsätzen durchgeführten Behandlung nicht zum Ziele, so kommt

Ad. 4. ein chirurgischer Eingriff in Frage. Das ist vor allem dann der Fall, wenn Körpergewicht und Urinmenge trotz zweckentsprechender Behandlung progredient absinken. Von den einzelnen Eingriffen dürfte aus verschiedenen hier nicht näher zu erörternden Gründen die Gastroenterostomie in erster Reihe in Frage kommen. Dieselbe vermag nicht nur die Ernährung des Patienten erheblich zu verbessern, indem sie das Erbrechen einschränkt, sondern sie vermag auch durch Verbesserung der Bedingungen für den Abfluß des im Uebermaß abgesonderten Magensaftes die Reizwirkung, die ein stagnierender Magensaft auf die Magenwand ausübt, zu vermindern oder ganz zu beseitigen, ferner eine etwa bestehende Hyperacidität zum Abklingen zu bringen und schließlich der Gefahr vorzubeugen, welche die dauernde Belastung des Magens mit Sekret nach der Richtung der Erzeugung einer Gastroptose in sich birgt. Bezüglich der letzteren haben wir uns an anderer Stelle dahin geäußert, daß ich die bei Magensaftfluß so häufige Gastroptose in der Mehrzahl der Fälle als eine mechanische, nicht konstitutionelle, durch die dauernde Belastung des Magens sekundär entstandene Gastroptose aufzufassen geneigt sind. Wie bereits oben ausgeführt ist, kann man es in der Tat erleben, daß durch Verbesserung der Bedingungen für die Abfuhr von Mageninhalt in den Darm ein in der Magenwand vorhandener Reizzustand sich über kurz oder lang völlig zurückbildet. Trotzdem wird man sich zu einem chirurgischen Eingriffe nur in den chronischen Fällen entschließen, die einer wochen- und monatelang durchgeführten rationellen Behandlung getrotzt haben, auch wenn Erscheinungen von gröberer Motilitätsstörung völlig fehlen. Unter unseren eigenen Fällen ohne gröbere Motilitätsstörung wurde die Gastroenterostomie bisher nur bei dem Falle H. ausgeführt, doch starb Patient bald darauf, so daß genauere Untersuchungen über den Einfluß der Operation auf den Magensaftfluß nicht ausgeführt werden konnten. Bei denjenigen Fällen, welche mit einer gröberen Motilitätsstörung kombiniert sind, entschließt man sich zu einer Operation rascher, während bei den vorübergehenden, kurz dauernden Formen ein chirurgischer Eingriff nur unter besonderen Umständen in Frage kommen wird. Hier ist es, wie gesagt, die erste Aufgabe des Therapeuten, die Behandlung der Eigenart der Aetiologie anzupassen, und es muß deshalb die Behandlungsmethode solcher Fälle vor allem dem Grundleiden Rechnung tragen.

Wenn wir den letzteren Standpunkt für die Therapie chronischer Fälle nicht so sehr in den Vordergrund gerückt haben, weil hier die Bekämpfung des Zustandes als solchen eine Reihe spezieller therapeutischer Aufgaben stellt, so muß hier besonders betont werden,

daß bei der ätiologischen Bedeutung, die wir selbst dem Ulcus ventriculi (cf. früher) und der motorischen Insufficienz in dieser Frage beimessen, gerade diese beiden Zustände auch bei der Behandlung des Magensaftflusses ein spezielles therapeutisches Interesse verdienen. In 2 Fällen, in welchen die motorische Insufficienz durch eine narbige Pylorusstenose bedingt war, haben wir die neuerdings zur Dehnung von Narben mehrfach empfohlene Thiosinaminbehandlung angewandt, aber bis jetzt keine deutlichen Erfolge gesehen. Nach den beim Patienten T. gemachten Erfahrungen dürfen wir vielleicht auch bei vorhandenen Hernien von deren chirurgischer Beseitigung einen Erfolg erwarten. Bezüglich der internen Behandlung der motorischen Insufficienz sei hier speziell bemerkt, daß diese nach den üblichen Grundsätzen (Ausspülungen etc.), sowie mit der durch den Magensaftfluß an sich schon indizierten Eiweißfettdiät durchzuführen ist. Ist diese doch, wie wir an anderer Stelle gezeigt haben, und wie auch aus einzelnen hier mitgeteilten Krankengeschichten (cf. p. 65 u. 68) noch besonders ersichtlich ist, auch gegen die motorische Insufficienz besonders empfehlenswert.

Aber auch Folgeerscheinungen — vorhandene oder erst drohende — hat ein vorsichtiger Therapeut zum Gegenstande seines Interesses zu machen. So ist insbesondere in chronischen Fällen stets das Tragen einer Leibbinde anzuraten, um dem Entstehen einer Gastroptose entgegenzuwirken. Weiterhin erwächst die Aufgabe, den Folgen der Chlor- und Wasserverluste entgegenzuarbeiten, weil diese für die Dauer keineswegs gleichgiltig sind. Für schwerere Fälle dürften sich hier Salzwassereingießungen in der von Wernitz angegebenen Methodik besonders empfehlen. Unter Befolgung dieser Methodik haben wir erst neuerdings in einem einschlägigen Falle mehrere Tage lang täglich 2—3 l physiologischer Kochsalzlösung von dem betreffenden Patienten im Rektum zurückhalten und — wie der Urin zeigte — resorbieren sehen. Daß daneben die Sorge für das Allgemeinbefinden eine große Rolle spielt und daß die Therapie nach dieser Richtung hin noch manche Aufgabe zu erfüllen hat, soll hier nur angedeutet, aber nicht im einzelnen ausgeführt sein.

## Literatur.


1) Akimow-Peretz, Wratsch, 1898, No. 4.
2) Albu u. Koch, Virchows Archiv, Bd. 157, 1899.
3) v. Aldor, Berl. klin. Wochenschr., 1901, No. 31.
4) Baer, A., Berl. klin. Wochenschr., 1899, No. 32.
5) Bakman, Arch. f. Verdauungskrankh., Bd. 5.
6) Boas, Berl. klin. Wochenschr., 1895, No. 46, u. Diagnostik u. Therapie der Magenkrankh., 2. Teil, 4. Aufl., 1901.
7) Bouveret et Devic, La dyspepsie par hypersecretion gastrique. Paris 1892.
8) Bouveret, Maladies de l'estomac. Paris 1893.
9) Brunner, Beitr. zur klin. Chir., Bd. 29.
10) Carle et Fantine, Sem. méd., 1897, T. 17.
11) Clemm, Ther. Monatsh., Aug. 1901.
12) Cohnheim, Arch. f. Verdauungskrankh., Bd. 5.
13) Debove, Acad. de méd. de Paris, Mai 1897.
14) Doyen, Méd. moderne, 1897, No. 43.
15) Engelhardt, Petersburger med. Wochenschr., 1893.
16) Ewald, Klinik der Verdauungskrankh., Bd. 2, Berlin 1893.
17) Fleiner, Krankheiten der Verdauungsorgane I.
18) Gintl, Münch. med. Wochenschr., 1897, No. 23
19) Honigmann, Münch. med. Wochenschr., 1887, No. 48.
20) Hoffmann, A., Berl. klin. Wochenschr., 1899, No. 12.
21) Hayem, Acad. de méd. de Paris, Mai 1897.
22) Huber, Korrespondenzblatt f. Schweizer Aerzte, 1894, No. 19.
23) Kausch, Mitteilungen aus den Grenzgebieten, 1899.
24) Kinnicut, zit. nach Ewalds Klinik der Verdauungskrankh. l. c.
25) Leo, Berl. klin. Wochenschr., 1888, No. 49.
26) Lichtheim, Dtsch. med. Wochenschr., 1893, No. 37.
27) Linossier, Sem. méd., 1898.
28) Martius, Dtsch. med. Wochenschr., 1894, No. 32.
29) Meinel, Centralbl. für inn. Med., 1903, No. 13.
30) Michaelis, W., Zeitschr. f. klin. Med., Bd. 34.
31) v. Mikulicz, Handbuch d. prakt. Chir., Bd. 3.
32) Minkowski in Naunyns Mitteilungen aus der med. Klinik zu Königsberg, 1887.
33) Naunyn, Dtsch. Arch. f. klin. Med., 1882.
34) Neck, Centralbl. f. Chir., 1902, No. 52.
35) Pawlow, Die Arbeit der Verdauungsdrüsen, Wiesbaden.
36) Penzoldt in Penzoldt-Stintzings Handbuch, 1898 u. 1902/03.
37) Pick, Prager med. Wochenschr., 1889.
38) Reichmann, Berl. klin. Wochenschr., 1882, No. 40; 1884, No. 48; 1887, No. 12.
39) Riegel, Zeitschr. f. klin. Med., Bd. 11 u. 12, sowie Bd. 40; Münch. med. Wochenschr., 1885, No. 45 u. 46; Dtsch. med. Wochenschr., 1887, No. 29; Volkmanns Sammlung klin. Vortr., No. 289; Dtsch. med. Wochenschr., 1892, No. 21; Die Krankheiten des Magens, 2. Teil in Nothnagels Handbuch, Wien 1897 u. a. a. O.

40) Robin, Acad. de méd. de Paris, Mai 1897.
41) Rosenheim, Eulenburgs Realencyklop., Bd. 14 und Pathologie und Therapie der Magenkrankheiten, 1896; Berl. klin. Wochenschr., 1899, No. 32.
42) Rosin, Dtsch. med. Wochenschr., 1888, No. 47.
43) Rost, Berl. klin. Wochenschr., 1899, No. 30.
44) Roux, Gazette des hôpitaux, Mai 1897.
45) Sahli, Korrespondenzblatt f. Schweizer Aerzte, Bd. 15, 1885.
46) Schneyer, Wiener klin. Rundschau, 1896, No. 4.
47) Schnitzler, Wiener med. Wochenschr., 1898, No. 15.
48) Schoumow-Simanowsky, Archiv für experimentelle Pathol. u. Pharm., Bd. 33.
49) Schreiber, Dtsch. Arch. f. klin. Med., Bd. 53; Arch. f. exp. Path. u. Pharm., Bd. 24; Dtsch. med. Wochenschr., 1893 u. 1894; Arch. f. Verdauungskrankh., Bd. 2.
50) Schüle, Zeitschr. f. klin. Med., Bd. 33.
51) Soupault, Le Bulletin médicale, 1902, No. 101.
52) Strauss, H., Berl. klin. Wochenschr., 1894, No. 41; Dtsch. Klinik, Bd. 5, Vortrag 13; Zeitschr. f. klin. Med., Bd. 26, 27, sowie Bd. 29; Therapie der Gegenwart, Sept. 1900; Grundsätze der Diätbehandlung Magenkranker. Würzburger Abhandl., 1901.
53) Strauss, H. und Myer, Virchows Arch., Bd. 154, 1898.
54) Talma, Berl. klin. Wochenschr., 1895.
55) Tuchendler, Dtsch. med. Wochenschr., 1899, No. 24.
56) Walko, Centralbl. f. inn. Med., 1902, No. 45.
57) Wernitz, Centralblatt für Gynäkologie, 1902, No. 6 u. No. 23, und a. a. O.
58) Wilkens, Arsberöffelse fran sabbatsberg's sjuklus för 1886.

---

## Anhang.

### Einige Beiträge zur Kenntnis des Stoffwechsels beim Magensaftfluß.

In folgendem sollen in der hier gebotenen Kürze anhangsweise einige Stoffwechseluntersuchungen mitgeteilt werden, die über die Urinmenge, den Kochsalz- und Phosphorsäuregehalt des Urins, über die Harnacidität und über die Ausscheidung der Aetherschwefelsäuren im Urin an den p. 44 u. 54 genauer beschriebenen Fällen V. und H. angestellt sind.

Ueber das Verhalten der Chloride im Harn von Fällen von Hyperacidität und Hypersekretion liegen eine Reihe hierhergehöriger Untersuchungen (Rosenthal, Sticker, Gluzinski, Stroh, Bouveret u. a.) vor, dagegen ist die Phosphorsäureausscheidung bei reinem Magensaftfluß nur wenig studiert. A. Robin fand eine Vermehrung der Phosphorsäure-

ausscheidung auf 5 g pro die bei Hyperchlorhydrie und Lyon fand in einem ähnlichen Fall 3,2 g auf 1 l. Demgegenüber konnte Sticker bei Hyperacidität keine Erhöhung der Phosphorsäureausscheidung konstatieren. Was die Harnacidität betrifft, so ist diese bisher mit nur wenig einwandsfreien Methoden (insbesondere nicht mit der Freund-Liebleinschen Methode) bestimmt worden. Da Patient H. stets einen alkalischen Urin zeigte, so wurden Bestimmungen der Harnacidität an diesem Falle nicht, sondern nur bei dem Patienten V. vorgenommen. Aetherschwefelsäurebestimmungen, welche für die Beurteilung der desinfizierenden Kraft der Magensalzsäure eine prinzipielle Wichtigkeit besitzen, sind bisher nur an solchen Fällen von Magensaftfluß vorgenommen worden, welche gleichzeitig eine starke Motilitätsstörung zeigten (Wasbutzki). Wenn wir in folgendem die Ergebnisse eigener Untersuchungen mitteilen, so bemerken wir, daß in den Tabellen nur solche Tage verzeichnet sind, an welchen beide Patienten gleiche Ernährung erhielten und kein Erbrechen stattfand. Die Ernährung bestand aus $^1/_2$ l Milchkaffee, $^2/_8$ l Milch, 160 g Braten, 400 ccm Suppe, 400 ccm Milchsuppe, 2 Schrippen, $^1/_8$ l Cognac. Bei Patient V. kamen noch 50 g Kartoffelbrei hinzu. Eine spezielle Kochsalzzulage erfolgte nicht. Patient V. befand sich in einem leidlichen Ernährungszustande (Gewicht 102 Pfund) und verließ die Klinik mit einem Gewichtsverlust von 1 Pfund. Patient H. trat im Zustand hochgradiger Unterernährung (Gewicht 93 Pfund) in die Klinik ein und verließ dieselbe mit einer Gewichtszunahme von 9 Pfund.

Die Bestimmungen der Chloride und der Phosphorsäure erfolgten nach bekannten Methoden. Die Bestimmungen der Aetherschwefelsäuren wurden nach Salkowski, diejenigen der Harnacidität nach Freund-Liebleiн ausgeführt.

Tabelle A. Untersuchungen bei Patient V.

| Datum | Entnommene Sekretmenge in ccm | Gesamte Urinmenge | Spez. Gew. | NaCl-Gehalt | Gesamtphosphorsäure | Zweifachsaures Phosphat | Gesamtphosphorsäure / Zweifachsaures Phosphat | Urinmenge während der Nacht | Spez. Gew. | NaCl-Gehalt | Gesamtphosphorsäure | Zweifachsaures Phosphat | Gesamtphosphorsäure / Zweifachsaures Phosphat |
|---|---|---|---|---|---|---|---|---|---|---|---|---|---|
| | | ccm | | g | g | g | g | ccm | | g | g | g | g |
| **I. Es wird abends nicht ausgespült und morgens kein Sekret entnommen.** | | | | | | | | | | | | | |
| 2. Nov. | nichts | 2200 | 1012 | 14,52 | 2,046 | 0,825 | 1 : 0,404 | 1130 | 1013 | 8,10 | 1,017 | 0,506 | 1 : 0,497 |
| 3. Nov. | „ | 2400 | 1011 | 16,91 | 1,824 | 0,958 | 1 : 0,525 | 1200 | 1012 | 8,21 | 0,828 | 0,527 | 1 : 0,636 |
| 11. Nov. | „ | 2450 | 1011 | 16,0 | 1,893 | 1,174 | 1 : 0,620 | | | | | | |
| 21. Nov. | „ | 2120 | 1013 | 17,61 | 2,061 | 1,237 | 1 : 0,601 | 1070 | 1012 | 9,70 | 0,877 | 0,498 | 1 : 0,567 |
| **II. Es wird abends nicht ausgespült, aber morgens Sekret entnommen.** | | | | | | | | | | | | | |
| 23. Nov. | 110 | 1790 | 1015 | 16,8 | 1,740 | 1,165 | 1 : 0,669 | 1110 | 1013 | 9,9 | 0,877 | 0,520 | 1 : 0,593 |
| 24. Nov. | 120 | 2260 | 1011 | 16,3 | 1,723 | 1,227 | 1 : 0,712 | 1210 | 1012 | 9,2 | 0,726 | 0,555 | 1 : 0,764 |
| **III. Es erfolgt abends 7 h eine Magenausspülung mit 6—10 l Wasser und morgens 9 h erfolgt die Entnahme von Sekret aus dem Magen.** | | | | | | | | | | | | | |
| 4. Nov. | 170 | 2260 | 1012 | 13,40 | 1,695 | 1,015 | 1 : 0,598 | 1200 | 1012 | 6,40 | 0,828 | 0,538 | 1 : 0,649 |
| 5. Nov. | 190 | 1525 | 1011 | 8,10 | 1,920 | 0,638 | 1 : 0,332 | 800 | 1017 | 4,10 | 1,040 | 0,342 | 1 : 0,328 |
| 6. Nov. | 86 | 1800 | 1016 | 9,60 | 1,314 | 0,538 | 1 : 0,409 | 1100 | 1014 | 5,30 | 0,760 | 0,240 | 1 : 0,316 |
| 25. Nov. | 90 | 1650 | 1016 | 11,40 | 1,514 | 0,923 | 1 : 0,599 | 920 | 1016 | 6,10 | 0,819 | 0,412 | 1 : 0,503 |
| 26. Nov. | 80 | 1675 | 1015 | 11,0 | 1,491 | 0,882 | 1 : 0,591 | 1125 | 1013 | 7,08 | 0,798 | 0,498 | 1 : 0,624 |

Ausscheidung der Aetherschwefelsäuren.

| Datum | Gesamt-$H_2SO_4$ in g | Aether-$H_2SO_4$ in g | Mittlere tägliche N-Ausscheidg. in g |
|---|---|---|---|
| 13. Nov. | 2,700 | 0,174 | |
| 14. Nov. | 2,798 | 0,235 | 11,82 g |
| 15. Nov. | 2,981 | 0,109 | |
| 16. Nov. | 2,147 | 0,107 | |
| 17. Nov. | 2,400 | 0,175 | 10,21 g |
| 18. Nov. | 3,052 | 0,214 | |
| 19. Nov. | 2,477 | 0,093 | |
| 20. Nov. | 2,144 | 0,084 | 12,83 g |
| 21. Nov. | 2,015 | 0,116 | |
| 22. Nov. | 2,519 | 0,136 | |
| 23. Nov. | 2,058 | 0,142 | 11,81 g |
| 24. Nov. | 2,203 | 0,168 | |

Arithmetisches Mittel der Gesamtschwefelsäure = 2,452 g
" " " Aetherschwefelsäuren = 0,146 g
Verhältnis 1 : 17
bei einer mittleren N-Ausscheidung von 11,67 g N pro die.

Am 23. und 24. Nov. wurde morgens Sekret entnommen, und zwar am 23. Nov. in toto 110 ccm, am 24. Nov. in toto 120 ccm.

Wenn wir die Ergebnisse der bei dem Patienten V. ausgeführten Untersuchungen überblicken, so zeigen die Tabellen folgendes:

I. Wenn kein Sekret aus dem Magen entnommen wurde, so war
   1) die Urinmenge in keiner Weise abnorm niedrig;
   2) die Chloridausscheidung in keiner Weise abnorm niedrig;
   3) die Phosphorsäureausscheidung nicht erhöht, sondern eher etwas niedriger als normal;
   4) die Acidität des Urins kaum irgendwie herabgesetzt;
   5) die Menge der ausgeschiedenen Aetherschwefelsäuren relativ niedrig.

II. Wurde morgens Sekret aus dem Magen entnommen (und zwar in der Menge von 110—120 ccm), so war in 2 Versuchen an diesen Verhältnissen wenig geändert.

III. Wurde abends der Magen gründlich ausgespült und am Morgen noch Sekret entnommen, so sank
   1) die Urinmenge;
   2) die Menge der ausgeschiedenen Chloride;
   3) die Menge der ausgeschiedenen Phosphorsäure;
   4) in geringem Grade auch die Harnacidität.

(Bestimmungen der Aetherschwefelsäuren wurden bei dieser Versuchsanordnung nicht gemacht, da die Magenausspülung die Verhältnisse für diese Tage komplizierte.)

Bei Patient H. ergab die Untersuchung das aus Tabelle B ersichtliche Resultat.

Bei Betrachtung dieser Tabelle zeigen sich bei relativ normalen Urinmengen:

1) außerordentlich niedrige Werte für die Chloride;
2) niedere Werte für die Gesamtphosphorsäure;
3) niedere Werte für die ausgeschiedenen Aetherschwefelsäuren.

Die Reaktion des Urins war stets alkalisch.

Tabelle B. Untersuchungen bei Patient H.

| Datum | Entnommene Sekretmenge | Gesamte Urinmenge in ccm | Spez. Gew. | NaCl-Gehalt in g | Gesamtphosphorsäure in g | Gesamtschwefelsäure in g | Aetherschwefelsäure in g | Gesamtstickstoff in g |
|---|---|---|---|---|---|---|---|---|
| 14. Nov. | 205 ccm | 1220 | 1012 | 1,22 | 0,915 | 1,415 | 0,091 | 7,06 |
| 15. Nov. | 342 „ | 2000 | 1013 | 2,40 | 1,320 | 1,689 | 0,118 | 8,52 |
| 16. Nov. | 70 „ | 1550 | 1013 | 2,32 | 1,023 | 1,732 | 0,062 | 7,73 |
| 17. Nov. | 240 „ | 1650 | 1013 | 1,65 | 1,068 | 2,082 | 0,099 | 9,13 |
| 18. Nov. | 390 „ | 1700 | 1013 | 1,70 | 1,386 | 1,867 | 0,085 | 9,22 |
| 19. Nov. | 260 „ | 1750 | 1012 | 1,75 | 0,985 | 1,701 | 0,126 | 8,96 |
| 20. Nov. | 298 „ | 2050 | 1012 | 1,62 | 1,435 | 1,845 | 0,153 | 7,75 |
| 21. Nov. | 614 „ | 1660 | 1012 | 1,51 | 1,282 | 1,022 | 0,128 | 7,69 |
| 26. Nov. | 390 „ | 2650 | 1010 | 3,38 | 1,755 | 2,597 | 0,139 | 12,52 |
| 27. Nov. | 80 „ | 2050 | 1012 | 4,51 | 1,227 | 2,111 | 0,118 | 10,04 |
| 28. Nov. | 180 „ | 1380 | 1013 | 3,04 | 0,828 | 1,271 | 0,068 | 6,33 |
| 29. Nov. | 0 „ | 1600 | 1013 | 3,84 | 0,961 | 1,501 | 0,096 | 7,86 |

Arithmetisches Mittel der Gesamtschwefelsäure 1,736
„ „ „ Aetherschwefelsäuren 0,107
Verhältnis 1 : 16
bei einer mittleren N-Ausscheidung von 7,73 g N pro die.

Ueberblicken wir beide Versuchsreihen, so ergibt sich:

1) Hinsichtlich der Chloridausscheidung eine prinzipielle Uebereinstimmung der erhaltenen Befunde mit denjenigen von Rosenthal, Sticker, Gluzinski, Stroh, Bouveret u. a. Bezüglich der Behauptung Bouverets, daß beim Magensaftfluß in dem Bruch $\frac{\text{Harnstoff}}{\text{Kochsalz}}$ der Zähler größer wird, als in der Norm, so entspricht Patient V. diesem von Bouveret aufgestellten Satz kaum, indem er Kochsalzwerte zeigte, welche durchaus im Bereiche des Physiologischen liegen.

Dieses Verhalten von Patient V. entspricht auch ganz dem klinischen Bilde des Falles und hat, was die Gesamtmenge des ausgeschiedenen Chlors anlangt, in dem Verhalten eines der Bouveretschen Fälle eine Parallele, da bei diesem in Zeiten subjektiver Euphorie gelegentlich auch Tageswerte von 14,1—17,8 g NaCl gefunden wurden. Die Tatsache, daß bei dem Patienten H. niedrige Werte für die Chlorausscheidung im Harn zu konstatieren waren, führt zur Annahme einer Chlorretention, denn der Patient, der nicht erbrach, verlor durch den Kot nur wenig Chlor. In 100 g frischen Kotes fand sich nach der Veraschung nur 0,034 g Chlor. Ferner konnte Patient durch Entnahme des Magensaftes auch nicht dasjenige Chlorquantum verloren haben, das im Urin fehlte. Auch auf dem Wege der Schweißbildung erfolgte kein nennenswerter Chlorverlust. Eine Chlorretention ist bei diesem Patienten auch sehr wohl verständlich, wenn man bedenkt, daß er vor seiner Aufnahme lange Zeit erbrochen hatte, so daß er sich im Zustande hochgradigen Chlorhungers befand. Bis zu welchem Grade dieser den Kochsalzgehalt des Urins beeinflussen kann, zeigte u. a. ein Fall von motorischer Insufficienz mit leichter Hypersekretion, bei welchem nach einer Periode hartnäckigen Erbrechens das Kochsalz im Harn fast ganz fehlte, trotzdem der betreffende Patient in 2 Tagen 4 l 0,91-proz. NaCl-Lösung, also ca. 40 g Kochsalz, per rectum, und außerdem noch ca. $^3/_4$ l einer gleichkonzentrierten NaCl-

Lösung subkutan erhalten hatte. Der Harn des betreffenden Patienten enthielt erst nach 3 Tagen wieder einen Gehalt von ca. 4 g NaCl in 24 Stunden. Für die Auffassung, daß Patient H. sich zur Zeit des Versuches im Stadium des Stoffansatzes überhaupt befand, spricht übrigens nicht nur die Gewichtszunahme, sondern auch der Umstand, daß er erheblich weniger N ausschied, als er aufnahm, trotzdem die Ausnutzung der Nahrung, wie eine über 3 Tage durchgeführte Bestimmung des Kotstickstoffes ergab, eine durchaus normale war. Leider haben wir bei unseren Versuchen keine länger dauernden Stuhluntersuchungen vornehmen können, doch können wir hinzufügen, daß der Stuhl stets normal oder stärker eingedickt als normal, nie aber breiig oder flüssig war. Die Tatsache, daß Patient trotz vorhandenen Chlorhungers einen sehr sauren Magensaft abschied, zeigt, wenn man die Cahnschen Untersuchungen über das Verhalten der HCl im Chlorhunger berücksichtigt, wie mächtig bei dem Patienten der in der Magenschleimhaut sitzende Reiz zur HCl-Absonderung gewesen sein muß, und wie wenig diejenigen im Recht sind, welche bei der Produktion der Magensalzsäure nicht vitale Vorgänge an der Drüsenzelle in die erste Reihe stellen.

Tabelle C.

| Datum | Nahrungszufuhr | | | Erbrochenes | | | Urin | | | | | | Bemerk. |
|---|---|---|---|---|---|---|---|---|---|---|---|---|---|
| | | N g | NaCl g | Menge ccm | N g | NaCl g | Menge ccm | Spez. Gew. | Ges.-N g | Ü-N g | NaCl g | $P_2O_5$ g | |
| 26. 2. | 1200 ccm Milch, 400 ccm Bouillon, 4 Eier, 50 g Nutrose, 12 g Salz, 2 Sherry, 2 Selters | 17,20 | 19,84 | 830 | 0,90 | 6,37 | 2120 | 1014 | 9,32 | 0,121 | 2,58 | 2,14 | |
| 27. 2. | 800 ccm Milch, 3 Sherry, 2 Selters, 900 ccm 0,6-proz. Kochsalzlösung subkutan | 4,34 | 7,16 | 2550 | 2,68 | 22,40 | 2150 | 1014 | 3,86 | 0,146 | 0,60 | 1,19 | Tetanieartiger Zustand |
| 28. 3. | 1200 ccm Milch, 400 ccm Bouillon, 4 Eier, 50 g Nutrose, 12 g Salz, 2 Sherry, 2 Selters | 17,29 | 19,84 | 1520 | 1,76 | 10,64 | 1230 | 1013 | 4,31 | 0,100 | 1,18 | 1,21 | |
| 1. 3. | 1000 ccm Milch, 3 Eier, 75 g Rindfleisch, 50 g Nutrose, 20 g Butter | 17,47 | 2,90 | 1200 | 0,97 | 15,12 | 2150 | 1011 | 8,82 | 0,158 | 4,35 | 1,66 | |
| 2. 3. | 1 l Milch, 3 Eier, 2 Sherry, 2 Selters, 7 g Salz | 7,82 | 9,50 | 1620 | 0,85 | 19,05 | 1300 | 1012 | 6,83 | 0,100 | 3,64 | 1,30 | |
| 3. 3. | 1200 ccm Milch, 3 Eier, 400 ccm Bouillon, 3 Sherry, 2 Selters. | 10,2 | 5,04 | 3530 | 2,84 | 38,13 | 1230 | 1015 | 5,90 | 0,069 | 1,81 | 1,22 | |
| 4. 3. | 1600 ccm Milch, 3 Eier, 400 ccm Bouillon, $^3/_8$ l Sherry, 2 Selters | 11,20 | 6,61 | 1750 | 2,21 | 19,18 | 1450 | 1015 | 6,45 | 0,085 | 0,72 | 1,57 | |

2) Hinsichtlich der Phosphorsäureausscheidung stimmen unsere beiden Versuchsreihen insofern überein, als sie eine Erhöhung der Phosphorsäureausscheidung, wie sie von Robin und Lyon bei der Hyperchlorhydrie konstatiert wurden, vermissen lassen und sich mit den Befunden decken, welche Schoumow-Simanowsky bei Hunden nach Entnahme größerer Quantitäten von Magensaft erhob. Denn Schoumow-Simanowsky sah die Menge der Phosphorsäure trotz ganz erheblicher Abnahme des Kochsalzes im Harn nicht ansteigen. Das nach Erbrechen oder nach Magensaftentnahme in den beiden Fällen beobachtete Sinken der Gesamtphosphorsäureausscheidung wird bis zu einem gewissen Grade erklärlich, wenn man bedenkt, daß der Magensaft selbst nach Schmidt fast 0,2 Proz. phosphorsaure Salze enthält. Im großen und ganzen war das Verhalten der Ausscheidungen im Urin in der Versuchsperiode, die sich direkt an eine Periode reichlichen Erbrechens angeschlossen hatte, nicht viel anders als zur Zeit reichlichen Erbrechens. Ueber das Verhalten der Ausscheidungen im Urin an solchen Tagen, an welchen ein sehr reichliches Erbrechen stattfand, gibt nebenstehende Tabelle C genauere Auskunft.

In dieser Tabelle ist besonders interessant zu ersehen, welch enorme Chlorverluste der Organismus bei Fällen schwersten Magensaftflusses durch Erbrechen erfahren kann. Der Inhalt dieser Tabelle besitzt noch ein besonderes Interesse im Hinblick auf die Tatsache, daß während der Versuchszeit der tetanieartige Zustand erfolgte, über welchen in der Krankengeschichte des Patienten H. Genaueres berichtet ist.

Ein Ausfall von Phosphaten war im Urine vom Patienten H. trotz alkalischer Reaktion nur sehr selten zu beobachten[1]). Interessant ist ferner auch eine Betrachtung der Ausscheidungen bei Patient H. an den Tagen, an welchen er ausschließlich per rectum ernährt wurde. Hier ergab sich folgendes:

Tabelle D.

| | Urinmenge ccm | Kochsalzgehalt g | Gesamt-Schwefelsäure g | Aether-Schwefelsäure g | Ges.-N g |
|---|---|---|---|---|---|
| 1. Tag | 440 | 0,44 | 0,625 | 0,079 | 2,57 |
| 2. Tag | 850 | 0,45 | 0,796 | 0,063 | 4,50 |

Es war also an diesen Tagen der Kochsalzgehalt auf ein Minimum geschwunden. Der Gesamtstickstoffgehalt hatte dasjenige niedrige Niveau erreicht, das wir bei rektaler Ernährung stets antrafen, wo wir, wenn nicht ein pathogener Stickstoffzerfall vorlag oder retinierte Stickstoffmengen

1) Bezüglich der („gastrogenen") Phosphaturie, die wir in ähnlichen Fällen, sowie auch bei Hyperacidität auf der Höhe der Verdauung („digestive" Phosphaturie) häufig beobachtet haben, wollen wir hier speziell betonen, daß wir trotz zahlreicher Beobachtungen auf diesem Gebiete bei derartigen Patienten nie eine Bildung von Phosphatsteinen beobachtet haben, was wir bei der anderen „idiopathischen", — wohl meist neurogen bedingten — Form von Phosphaturie einige Male beobachtet haben. Man darf also, was hier nebenbei bemerkt sein soll, beide Formen der Phosphaturie in keiner Weise konfundieren.

ausgeschwemmt wurden, selten mehr als 3 bis höchstens 4 g Stickstoff im Urin vorfanden. Die Aetherschwefelsäuren waren an Menge niedriger als an den Tagen der Ernährung per os, aber doch waren sie im Verhältnis zum Gesamtstickstoffgehalt des Urins ähnlich wie an den sonstigen Tagen des Versuchs. (Die Erhöhung des Gesamtstickstoffs am zweiten Versuchstage kam daher, daß Patient nachmittags wieder geringe Mengen von Nahrung per os zu sich nahm.) Der Quotient Aetherschwefelsäure: Gesamtschwefelsäure entsprach ungefähr dem normalen Verhalten.

Hinsichtlich der Acidität des Urins sind die vorliegenden Beobachtungen insofern lehrreich, als Patient V. entsprechend seinem übrigen Verhalten Werte zeigte, welche dem Mittelwert, den Lieblein aus 71 Harnen für den Gesunden berechnete (zweifachsaures Phosphat = 56,88 Proz. der Gesamtphosphorsäure), sehr nahe kamen und sich auch nur wenig von denjenigen Werten unterschieden, die ich selbst in längerer Versuchsreihe bei einem Fall von Apepsia gastrica mit perniciöser Anämie antraf. Wird die beim Magensaftfluß im Uebermaß sezernierte HCl dauernd wieder resorbiert, so kommt es also nicht zu einer Herabsetzung der Urinacidität, dagegen tritt eine solche ein, wenn das betreffende Individuum einen großen HCl-Verlust nach außen erleidet oder wenn es sich — was bei Patient H. der Fall war — bei bestehendem Magensaftfluß im Chlorhunger befindet. Wenn wir die Tabellen III und I unseres Patienten V. vergleichen, so können wir aus den Werten für die Kochsalzausscheidung des Urins entnehmen, daß die HCl-Entziehung durch Magenausspülung bei diesem Patienten sicherlich so groß gewesen sein muß, als die HCl-Entziehung, welche bei unserem zweiten Patienten durch eine täglich zweimal ausgeführte Sekretentnahme stattgefunden hat. Trotzdem war bei dem ersten Patienten zur Zeit einer ungefähr gleichgroßen Chlorentziehung ein Alkalischwerden des Urins nicht zu beobachten.

Die Menge der ausgeschiedenen Aetherschwefelsäuren war in beiden Fällen niedrig. Sie betrug pro die im Fall V. im Mittel von 12 Untersuchungen = 0,146 g, im Fall H. im Mittel von 12 Untersuchungen = 0,107 g. Auch das Verhältnis der Aetherschwefelsäuren zur Gesamtschwefelsäure war ziemlich niedrig = 1 : 16, bezw. 1 : 17. Dieses Ergebnis schließt sich an dasjenige von Wasbutzki an, welcher zeigte, daß bei „Ektasien“ mit erhöhter HCl-Abscheidung die Auscheidung der Aetherschwefelsäuren im Verhältnis zur Gesamtschwefelsäure niedriger ist, als bei Fällen mit intensiver bakterieller Gärung, wie er sie bei Magencarcinomen mit Stagnation antraf.

Wir selbst verfügen über eine Reihe von Versuchen über die Ausscheidung der Aetherschwefelsäuren bei Fällen von Apepsia gastrica — dieselben sind in unserer mit Philippsohn gefertigten Arbeit mitgeteilt — und müssen bei einem Vergleiche mit den betreffenden Ergebnissen sagen, daß die Werte für die Aetherschwefelsäuren im Urin der Fälle von Magensaftfluß auch bei Berücksichtigung des Stickstoffgehaltes des Urins in der Tat niedrig zu nennen sind. Solche Befunde haben von jeher Veranlassung zu Erörterungen über die desinfizierende Wirkung des Magensaftes auf die Mikroparasiten des Magendarmkanales gegeben. Eine solche kann — wenigstens soweit gewisse Bakterienarten in Frage kommen — in der Tat nicht geleugnet werden. Zeigt uns doch das Phänomen der Milchsäuregärung, das nur bei Subacidität auftreten kann, daß der Magensaft ge-

wissen Bakterien gegenüber eine erhebliche Desinfektionskraft auszuüben vermag. Dieselbe ist jedoch nicht allen Mikroparasiten gegenüber in gleichem Grade vorhanden. Denn wer den Mageninhalt von Fällen von motorischer Insufficienz mikroskopiert hat oder den Gärungsversuch im Brutofen bei Fällen von motorischer Insufficienz angestellt hat, weiß sehr gut, daß die Desinfektionskraft der Magensalzsäure im Gegensatze zu gleichkonzentrierten reinen Salzsäurelösungen (Kuhn, H. Strauss) beispielsweise der Hefe gegenüber völlig unzureichend ist. Letzteres gilt auch für die Sarcine und auch für eine ganze Reihe von Bakterien. Das wissen wir nicht nur aus den Erfahrungen der Bakteriologen, sondern das zeigt u. a. auch der hier mitgeteilte Befund von Bakterienfäden im Magensafte des Patienten V. und der Befund von Kokken, welche sich in den beiden hier erörterten Fällen nicht nur im Magen lebendig erhalten, sondern auch in dem an der Luft stehenden Magensafte derart entwickelt hatten, daß sie ein Sediment bildeten, aus welchem sie noch in Kultur dargestellt werden konnten. Nach 14-tägigem bezw. 4-wöchentlichem Stehen an der Luft war nämlich in dem Magensafte beider Fälle eine Zersetzung wahrzunehmen, welche einen nach Limburger Käse erinnernden Geruch zeigte, ohne daß es jedoch gelang, Leucin oder Tyrosin nachzuweisen. Der vom Patient H. stammende Magensaft zeigte hierbei einen Bodensatz, aus welchem Bakterien und Kokken gezüchtet wurden, die Gelatine verflüssigten und in Peptonwasser stinkende, durch Bräunung von Bleipapier nachgewiesene Fäulnis erzeugten. Die aus Peptonwasser oder aus den Gelatineplatten entnommenen und wieder in den Magensaft desselben Falles eingebrachten Kokken zeigten dabei eine solche Resistenz gegen den Magensaft, daß sie nach 15-stündigem Verweilen in ihm noch im stande waren, in Peptonwasser stinkende, durch Bräunung von Bleipapier nachgewiesene Fäulnis zu erzeugen und nach 30 Stunden im Magensafte selbst die beschriebene, nach Limburger Käse riechende, Bleipapier aber nicht bräunende Zersetzung zu bewirken. Sticker hat vor einer Reihe von Jahren auch auf eine andere Möglichkeit der Schwefelwasserstoffbildung im Magen hingewiesen, indem er zeigte, daß gewisse Nahrungsstoffe, z. B. schwarze Rettiche u. a. schon durch Speichelwirkung Schwefelwasserstoff frei werden lassen, und geäußert, daß der Schwefelwasserstoff im Magen wohl meistens diesen Entstehungsmodus habe. Diese Auffassung Stickers war für mich Veranlassung, in 2 Fällen von motorischer Insufficienz des Magens, in welchen Schwefelwasserstoff im stagnierenden Inhalte nachgewiesen war, auch den Ammoniakgehalt quantitativ zu untersuchen. Ich erhielt dabei Ammoniakwerte, die das 2—4fache derjenigen Zahlen betrugen, die ich in früheren Untersuchungen für den Inhalt des normalen Magens gefunden hatte. Mit Rücksicht auf diesen Nachweis einer Vermehrung des Ammoniakgehaltes halte ich darum für die Fälle von motorischer Insufficienz des Magens generell an einer mikroparasitären Entstehung des Schwefelwasserstoffes fest, wie ich sie schon früher an der Hand bakteriologischer Untersuchungen vertreten habe, und für welche auch Dauber bakteriologisches Beweismaterial beigebracht hat, ohne daß ich dabei leugnen will, daß daneben auch noch eine nicht-parasitäre Möglichkeit der Entstehung gegeben ist.

Da ich mich über die Rolle, welche die desinfizierende Kraft der Salzsäure für die Unterdrückung intestinaler Zersetzungsprozesse spielt, schon in der bereits genannten, mit Philippsohn gefertigten, Arbeit über „Die Ausscheidung enterogener Zersetzungsprodukte bei konstanter

Diät" geäußert habe, so kann ich mich hier nach dieser Richtung hin nur auf einige kurze Bemerkungen beschränken. Dieselben sollen nur die Auffassung bekräftigen, daß für den Ablauf der intestinalen Zersetzungsprozesse die desinfizierende Kraft der Salzsäure mit Rücksicht auf die hier angeführten Tatsachen zwar nicht völlig zu leugnen ist, aber doch für den Ablauf dieser Vorgänge keineswegs von irgendwie entscheidender Bedeutung ist. Denn für den Ablauf der Zersetzungsprozesse im Darmkanal sind die Bedingungen, unter welchen die im Darm vorhandenen Mikroparasiten leben, namentlich die Beschaffenheit des Nährbodens, von weit höherer Bedeutung. Auf die Beschaffenheit des letzteren besitzt die Art der Ernährung, vor allem die Menge und Löslichkeit der Kohlehydrate einen hohen Einfluß. Je mehr Kohlehydrate im Darminhalte vorhanden sind und auf je weitere Strecken des Darmkanales sich ihre Anwesenheit erstreckt, um so mehr herrscht die Kohlehydratzersetzung auf Kosten der Eiweißfäulnis und umgekehrt vor. Die zur Zersetzung beider Substanzen befähigten Bakterien sind in jedem Darmkanal vorhanden, gleichgültig, ob der Magen eine ausreichende oder eine nicht genügende Desinfektionskraft auszuüben vermag. Im übrigen besitzt jeder Magendarmkanal außer der Salzsäure nicht bloß eine ganze Reihe antiparasitärer, sondern auch antitoxischer Kräfte. Die ersteren sind nicht bloß bei der Untersuchung der Faeces von Fällen von motorischer Insufficienz auf das Vorhandensein einer Hefevermehrung zu beobachten, sondern speziell auch von Schütz in einer Reihe von Versuchen nachgewiesen worden, die er mit dem Vibrio Metschnikoff am Hunde ausgeführt hat. Ueber die antitoxische Eigenschaft des Magendarmkanales haben uns die schönen Untersuchungen von Nencki u. a. belehrt, aus welchen wir wissen, daß nicht bloß der Magensaft, sondern auch der Pankreassaft auf das Diphtherie- und Tetanustoxin eine deletäre Wirkung auszuüben vermag. Eine wie große Rolle außerdem noch das histogene Moment für die Umformung und Unschädlichmachung zahlreicher im Magendarmkanal gebildeter Stoffe spielt, habe ich zusammen mit Philippsohn an anderer Stelle dargetan. Deshalb möchten wir trotz der in unseren Fällen von Magensaftfluß festgestellten Erniedrigung der Ausscheidung der Aetherschwefelsäuren der Magensalzsäure eine entwickelungshemmende Einwirkung auf gewisse im Magen befindliche und zur Weiterbeförderung in den Darm bestimmte Bakterien zwar nicht absprechen, ihr aber doch für die Verhinderung bestimmter Krankheitszustände, die heutzutage von Einzelnen auf eine durch Salzsäuremangel des Magens bedingte gastrointestinale Autointoxikation zurückgeführt werden, nur eine ziemlich untergeordnete Bedeutung beimessen. Wo Krankheitszustände auftreten, in welchen man mehr oder weniger Grund zu der Annahme hat, daß abnorme Zersetzungen im Magendarmkanal eine Reihe von klinischen Symptomen erzeugen, dürften primär wohl meist auch noch andere pathologische Vorgänge im Magendarmkanal vorhanden sein, die in erster Linie die Bildung toxischer Substanzen und deren Uebertritt ins Blut ermöglichen. Darum sind wir selbst für die Mehrzahl der Fälle von Salzsäuremangel im Magen, in welchen man eine gastrointestinale Autointoxikation mit mehr oder weniger Wahrscheinlichkeit annehmen darf, geneigt, in dem Salzsäuremangel des Magens ein noch anderweitigen, gleichzeitig vorhandenen, Störungen im Magen und namentlich im Darm koordiniertes Symptom zu sehen, und diesem Symptom zwar eine semiotische, aber keineswegs eine ätiologische und darum für die

Therapie wichtige Bedeutung beizumessen. Haben wir doch für die Therapie solcher Zustände von einer Aenderung des Nährbodens (reichliche Zufuhr von Kohlehydraten an Stelle von Eiweißkörpern) häufig bessere Erfolge gesehen, als von der Zufuhr von Salzsäure.

Von sonstigen, hier interessierenden Befunden möchten wir noch das Ergebnis einer kurz vor dem Ausbruche des tetanieartigen Zustandes ausgeführten Bestimmung der Blutalkaleszenz (nach Loewy) erwähnen, die hier mit Rücksicht auf die durch den Magensaftfluß erfolgte Säureentziehung aus dem Organismus ein Interesse besitzt. Dieselbe ergab eine Alkaleszenz von 417, also einen etwas höheren Wert, als wir ihn mit derselben Methode für normale Verhältnisse gefunden haben. Derartige Werte haben wir indessen, wie an anderer Stelle ausgeführt ist, auch ohne Magensaftfluß beobachtet. Aber auch darum möchten wir auf ihn vorerst keinen besonderen Wert legen, weil wir mit demselben Verfahren in einer früher ad hoc vorgenommenen Versuchsreihe einen Einfluß der während der Verdauung erfolgenden Abscheidung des Magensaftes auf die Blutalkaleszenz völlig vermißt haben.

Ein gewisses Interesse besitzt hier vielleicht auch noch die von uns schon an anderer Stelle erwähnte Tatsache, daß in dem während des tetanieartigen Zustandes und kurz nachher entleerten Urine mit dem Griffithsschen Verfahren keine ptomainartigen Körper nachzuweisen waren und daß nach einer subkutanen Salzwasserinfusion (in der Menge von 900 ccm) der tetanieartige Zustand alsbald verschwand, so daß Pat. sich so weit erholte, daß er etwa 14 Tage später einer Gastroenterostomie unterzogen werden konnte. Von einer Erörterung der Frage, wie diese Kochsalzinfusion gewirkt hat — durch Bekämpfung einer Gewebsaustrocknung (Fleiner u. a.) oder einer Gewebsvergiftung oder eines Kochsalzverarmung des Organismus — nehmen wir Abstand, da eine solche Erörterung hier zu weit führen würde.

---

## Literatur.


1) Bouveret, Revue de méd., 1891, No. 7.
2) Dauber, Arch. f. Verdauungskrankh., Bd. 3.
3) Fleiner, Arch. f. Verdauungskrankh., Bd. 1 u. a. a. O.
4) Gluzinski, Berl. klin. Wochenschr., 1887, No. 52.
5) Kuhn, Zeitschr. f. klin. Med., Bd. 21.
6) Lieblein, Zeitschr. f. phys. Chem., Bd. 20 u. 21.
7) Lyon, L'analyse du suc gastrique, Thèse de Paris, 1890.
8) Nencki in St. Petersb. med. Gesellsch. Ref. in Revue méd., 1898, 1. Juni.
9) Robin, cit. bei Lyon.
10) Rosenthal, Berl. klin. Wochenschr., 1887, No. 28.

11) Schoumow-Simanowsky, Archiv für experimentelle Pathol. u. Pharm., Bd. 33, 1894.
12) Schütz, Arch. f. Verdauungskrankh., Bd. 7.
13) Sticker, Berl. klin. Wochenschr., 1887, No. 41; Münch. med. Wochenschr., 1896, No. 24/26.
14) Strauss, H., Zeitschrift für klinische Medizin, Bd. 26/27, Bd. 30 und Bd. 41; Berliner klinische Wochenschrift, 1893, No. 17, 1896, No. 18.
15) Strauss, H. u. Philippsohn, Zeitschr. f. klin. Med., Bd. 40.
16) Strauss, H. u. Myer, Virchows Archiv, Bd. 154.
17) Stroh, Inaug.-Diss. Gießen, 1888.
18) Wasbutzki, Archiv für experimentelle Pathologie u. Pharm., Bd. 26, 1890.

Aus dem städtischen Krankenhause zu Erfurt (San.-Rat Dr. Bock) und der pathol. Abt. des Krankenhauses Moabit-Berlin (Prof. Langerhans).

Nachdruck verboten.

# III.

# Die Pathogenese der subkutanen Rupturen des Magen-Darmtraktus.

Von

Dr. **Sauerbruch.**

(Hierzu 3 Abbildungen im Texte.)

Im Jahre 1875 erschien im Bull. soc. anat. ein Aufsatz von Longuet über Darmrupturen nach Kontusionen des Abdomens, der die Ansichten über das Zustandekommen dieser Verletzungen erheblich änderte. Bis zum Erscheinen dieser Arbeit glaubten die Aerzte unter Berücksichtigung der Integrität der Bauchwandungen allgemein, daß die stumpfe Gewalt den durch Gase oder Fäkalmassen aufgetriebenen Darm sprenge, wie wir es jetzt noch bei der gefüllten Blase annehmen. L. wies damals experimentell nach, daß bei Bauchkontusionen die Quetschung des Darmes eine große Rolle spiele und viel häufiger als der „Druck von innen" zu Rupturen führe, daß es aber auf den Füllungszustand dabei nur wenig ankomme. Schon 1879 bestätigte dann Beck durch klinische Erfahrungen, daß bei stumpfen Bauchverletzungen in der Tat Quetschungen des Darmes vorkommen, daß aber gelegentlich die Darmwand auch von innen heraus zerrissen werde. Curtis und Ferrier-Adam erzielten experimentell ähnliche Resultate wie Longuet.

Moty unterschied zum ersten Male drei Formen der Darmverletzungen bei Kontusionen des Leibes. Erstens das Ecrasement — er verstand darunter die Durchquetschung, Zermalmung des Darmes zwischen Wirbelsäule und der pressenden Gewalt, wie schon Longuet und Beck; zweitens das Eclatement, hier sollte die Darmwand durch Erhöhung des Innendruckes nach allen Richtungen plötzlich gedehnt werden und platzen — drittens die von ihm zuerst als Ursache erwähnte Déchirure — hier erfolgt eine starke Zerrung des Darmes in der Längsachse und im Anschluß hieran eine Zerreißung. Petry erkennt auf Grund seiner großen kasuistischen Zusammenstellung diese Einteilung an und nennt die drei Modi: Zerquetschung, Berstung und Abriß durch Zug.

Die beiden letzten faßt er unter dem gemeinsamen Begriff der Dehnung zusammen.

Außer Petrys ausführlicher Arbeit sind dann noch andere Arbeiten über Darmrupturen erschienen (Neumann, Madelung, von Angerer, Lexer, Trendelenburg, Mac Cormac, Kahn, Tempel, v. Mikulicz, Trapp, Eichel, Thommen u. a.).

Sie berücksichtigen nur wenig die Pathogenese und gehen dafür in der Hauptsache auf die Therapie ein. Eichel und Thommen geben allerdings auch experimentelle Beiträge, auf die wir noch zu sprechen kommen. Beide halten die Quetschung für die fast ausschließliche Ursache der Darmverletzungen bei Bauchkontusionen.

Um die Pathogenese dieser Verletzungen klarzustellen, genügt keineswegs das Experiment allein. Ebensowenig können wir aus den klinischen und pathologisch-anatomischen Erfahrungen zuverlässig die physikalischen Bedingungen herauslesen, unter denen eine bestimmte Form der Darmruptur zu stande kommt. Man wird dann über Vermutungen und Hypothesen nicht herauskommen. Erst die Verbindung von Experiment, Klinik und Anatomie läßt in Bezug auf die Klärung der Frage der Entstehung von Darmrupturen bei stumpfen Gewalten mehr erwarten. Deshalb prüfte ich die bis zum Schlusse des Jahres 1902 veröffentlichten ca. 400 Fälle von Darm- und Magenruptur auf ihre Pathogenese und setzte außerdem die Versuche über die vorliegende Frage fort, die ich im Erfurter Stadtkrankenhause begonnen und ganz kurz, zugleich mit einem seltenen Fall von Rektumruptur bereits in Nr. 2 der Thüringer Korrespondenzblätter veröffentlicht habe. In dieser Arbeit kam ich zu dem Schlusse, daß die Einteilung Petry-Motys am meisten den verschiedenen physikalischen Möglichkeiten bei der Kontusion Rechnung trägt. Darum werde ich die klinischen Fälle und die entsprechenden Versuche nach diesem Prinzip zusammenstellen. Von den Krankengeschichten sind im Folgenden nur die wiedergegeben, die mir besonders prägnant den Mechanismus der Verletzung zu erläutern schienen.

## I. Quetschungen bezw. Zerquetschungen.

### A. Ohne äußere Verletzung der Bauchwand[1]).

1) Emil Blindow, Ueber Darmruptur. Diss. Berlin, 1885 (Petry 30). Ein 37-jähr. Schneidergeselle, der schon seit Jahren an beiderseitigen Leistenbrüchen litt, fiel um 8 Uhr abends beim Abspringen von einem Pferdebahnwagen der Länge nach auf der Straße hin, so daß er mit dem Bauch auf das Steinpflaster aufschlug. Bei der Operation quillt nach Durchtrennung des Peritoneums eine tiefblau verfärbte Darmschlinge hervor, mit einzelnen fibrinösen Auflagerungen bedeckt. Außerdem an einer

---

Die Krankengeschichten sind zum Teil nur im Auszuge wiedergegeben, zum Teil im Originale fragmentarisch.

Aus dem städtischen Krankenhause zu Erfurt (San.-Rat Dr. Bock) und der pathol. Abt. des Krankenhauses Moabit-Berlin (Prof. Langerhans).

Nachdruck verboten.

# III.

# Die Pathogenese der subkutanen Rupturen des Magen-Darmtraktus.

Von

Dr. **Sauerbruch.**

(Hierzu 3 Abbildungen im Texte.)

Im Jahre 1875 erschien im Bull. soc. anat. ein Aufsatz von Longuet über Darmrupturen nach Kontusionen des Abdomens, der die Ansichten über das Zustandekommen dieser Verletzungen erheblich änderte. Bis zum Erscheinen dieser Arbeit glaubten die Aerzte unter Berücksichtigung der Integrität der Bauchwandungen allgemein, daß die stumpfe Gewalt den durch Gase oder Fäkalmassen aufgetriebenen Darm sprenge, wie wir es jetzt noch bei der gefüllten Blase annehmen. L. wies damals experimentell nach, daß bei Bauchkontusionen die Quetschung des Darmes eine große Rolle spiele und viel häufiger als der „Druck von innen" zu Rupturen führe, daß es aber auf den Füllungszustand dabei nur wenig ankomme. Schon 1879 bestätigte dann Beck durch klinische Erfahrungen, daß bei stumpfen Bauchverletzungen in der Tat Quetschungen des Darmes vorkommen, daß aber gelegentlich die Darmwand auch von innen heraus zerrissen werde. Curtis und Ferrier-Adam erzielten experimentell ähnliche Resultate wie Longuet.

Moty unterschied zum ersten Male drei Formen der Darmverletzungen bei Kontusionen des Leibes. Erstens das Ecrasement — er verstand darunter die Durchquetschung, Zermalmung des Darmes zwischen Wirbelsäule und der pressenden Gewalt, wie schon Longuet und Beck; zweitens das Eclatement, hier sollte die Darmwand durch Erhöhung des Innendruckes nach allen Richtungen plötzlich gedehnt werden und platzen — drittens die von ihm zuerst als Ursache erwähnte Déchirure — hier erfolgt eine starke Zerrung des Darmes in der Längsachse und im Anschluß hieran eine Zerreißung. Petry erkennt auf Grund seiner großen kasuistischen Zusammenstellung diese Einteilung an und nennt die drei Modi: Zerquetschung, Berstung und Abriß durch Zug.

zwischen den Dünndarmschlingen mehrere Blutgerinnsel. Viele Verklebungen. In der Mitte des Dünndarms 2 m vom Coecum entfernt eine Frankstückgroße Perforationsöffnung, durch die Darminhalt ausgetreten war. Im Mesenterium drei Zerreissungen. In der Nähe des Coecums eine mit scharfen Rändern (5 Fr.), die zweite von der Größe eines Frankstückes war von der ersten 6 cm, die dritte, deren Ränder zerfetzt waren, von der zweiten 7 cm entfernt. Zwischen den Rißstellen ist das Mesenterium mehrfach gequetscht. An der ersten Perforation des Mesenteriums fand man das klaffende Lumen eines ziemlich bedeutenden Astes der Art. mes.

Art der Gewalt: Hufschlag.

Effekt der Gewalt: Perforation des Darmes und Mesenteriums.

7) William Walker, Lancet, 1882, 15 (Petry 87).

Ein 19-jähr. Mensch fiel in trunkenem Zustand vom Wagen und es ging ihm ein Rad über den Unterleib. Sektion: Injektion der Darmserosa, Erguß von einigen Unzen klaren Serums im Unterleibe. Im Darm eine Ruptur mit scharfen, einwärts gerollten Rändern, die nicht übereinander lagen und nicht ulceriert waren.

Art der Gewalt: Ueberfahren.

Effekt der Gewalt: Ruptur des Darmes.

8) Beck, Deutsche Zeitschr. f. Chir., Bd. 15, Heft 152.

Ein Dragoner erhielt einen Hufschlag gegen die rechte Seite des Unterleibes, keine Bewußtlosigkeit. Bauchdecken vollkommen intakt. Im Bauchraum viel übelriechendes, nicht brennbares Gas. 1 l gelbbraune fibrinöse Flüssigkeit. Perit. par. mäßig gerötet, am meisten rechts unten, mit Fibrin bedeckt. Ruptur in der Nähe der Valv. Bauhini an einer rechts gelegenen Schlinge lang verlaufend, $1^1/_2$ cm lang, Ränder teils glatt, teils gezackt. Verklebung mit den Nachbarschlingen.

Art der Gewalt: Hufschlag.

Effekt der Gewalt: Riß des Dünndarms.

9) Ebenda.

Ein Soldat erhielt einen heftigen Hufschlag gegen das Abdomen. An den Bauchdecken keine Zeichen von Quetschung. Die Därme in der ganzen Bauchhöhle durch reichliches gelbliches eitriges Exsudat verklebt. An vielen Stellen verfärbt und dunkelrot. In der Bauchhöhle $1^1/_2$ l trübes fäk. Exsudat. In der Mitte des Dünnndarms an einer oberflächlich liegenden Schlinge neben und etwas nach unten vom Nabel entsprechend einer während des Lebens am meisten empfindlichen Stelle ein 1 cm langes scharfrandiges Loch, in dessen Umgebung die Schleimhaut blutig verfärbt war. Verklebung mit der Umgebung.

Art der Gewalt: Hufschlag.

Effekt der Gewalt: Loch in einer auf der Wirbelsäule liegenden Darmschlinge.

10. Ebenda.

Ein Soldat erhielt einen Hufschlag gegen den Unterleib. 6 Tage p. tr. Sektion: Erguß gelber flüssiger Kotmassen in die Unterleibshöhle. Netz mit der Bauchwand und den Därmen vielfach verlötet. Im Grunde eines abgekapselten Abcesses 274 cm vom Coecum entfernt eine Dünndarmruptur von mehr als 10 Pfg.-Größe mit gewulsteten Rändern und gangränös verfärbter Umgebung.

Art der Gewalt: Hufschlag gegen den Unterleib.

Effekt der Gewalt: Dünndarmruptur.

11) Niemer, Fall 2 (Petry 101).

Am 16. Dez. 6 Uhr abends erhielt ein Mann einen Hufschlag. Sektion: Die Bauchwand intakt. Aus dem Abdomen entweichen fötide Gase und es entleert sich eine reichliche Menge trüber, blutiger Fäkalmassen enthaltender Flüssigkeit. Allgemeine Peritonitis. Etwas hinter dem Nabel, gerade in der Medianlinie, findet man hinter dem Colon transversum eine Dünndarmschlinge, welche an ihrem freien Rande 2 frankstückgroße Oeffnungen zeigt. 3 andere Dünndarmschlingen zeigen Ecchymosen, Infiltrationen und Schorfe, welche am freien Rande sitzen und in der Längsachse des Darmes verlaufen.

Art der Gewalt: Hufschlag.

Effekt der Gewalt: Kontinuitätstrennung des Dünndarms auf der Wirbelsäule.

12) Ebenda, Fall 3.

Ein Soldat erhielt am 4. Dez. 1892 abends Pferdehufschlag, der den Pat. auf den Rücken warf. Sektion: Allgemeine Hyperämie des Peritoneum parietale. Eitrige Pseudomembranen, besonders entsprechend der großen Kurvatur des Magens. In der Bauchhöhle Eiter. Im Winkel der Flexura lienalis zeigt sich an einer Dünndarmschlinge, 1 cm von der Mesenterialinsertion eine Perforationsöffnung mit zerfetzten Rändern, 2 Frankstückgroß.

Art der Gewalt: Hufschlag.

Effekt der Gewalt: Ruptur des Dünndarms.

13) Monnier X, Mém. de méd. chir. pharm. milit., 1861, VI, 2. sér. (Petry 103)

Ein Mann erhielt gegen 3 Uhr nachts in bewußtem Zustand Pferdehufschlag etwas unterhalb des Nabels. Sektion 29 Std. p. tr. In den Leistengegenden und im kleinen Becken beträchtlicher Erguß flüssiger Kotmassen untermischt mit fibrinösem Exsudat. In der Höhe der vom Hufschlag betroffenen Stelle des Abdomens zeigt das Ileum zwei 1 cm im Durchmesser haltende, wie mit einem Locheisen ausgeschlagene 5 cm voneinander entfernte Offnungen.

Art der Gewalt: Hufschlag.

Effekt der Gewalt: Perforation des Ileum, genau der Aufschlagstelle gegenüber.

14) Chapat, Bull. soc. anat., Févr. 1884, Coillot 4 (Petry 109).

Ein 41-jähr. Kärrner wurde auf der Straße aufgefunden, sein Wagen war ihm wahrscheinlich über den Leib gegangen. Sektion 8 Stunden p. tr. Erguß schwarzen flüssigen Blutes, ca. 2 l, kein Darminhalt ausgetreten. Darm gerötet, aber keine Membranen oder Exsudat. Das linke Blatt des Mesenteriums zeigt bei seiner Ansatzstelle an der Wirbelsäule einen unregelmäßigen Riß von 8 cm Länge und 5 cm Breite. In der Nähe zwei in verschiedene Abschnitte geteilte, aber nicht glattrandige Risse im Darm, in deren Umgebung aber kein Kot ausgetreten ist.

Art der Gewalt: Ueberfahren.

Effekt der Gewalt: Risse des Mesenteriums und des Darmes.

15) Wachsmann, Ruptur des Darmes infolge eines Stoßes (Petry 111).

Ein 35-jähr. gesunder Mann wurde vom Hengst mit dem Fersenhöcker gegen den Bauch gestoßen. Autopsie: Körperoberfläche intakt, im Bauche eine trübe gelbliche, mit schmutzigen Flocken gemengte fäkulente Flüssigkeit. Darm gerötet. An einer ungefähr 8″ vom Pylorus entfernten Stelle

des Darmes gegenüber dem Mesenterialansatz eine wickenkorngroße Oeffnung mit nach außen umgeworfenen Rändern. Das Peritoneum viscerale im Umkreis der Oeffnung mit weißlichem Exsudat belegt. Am Peritoneum parietale eine gleich große und mit gleichem Exsudat belegte Stelle gerade gegenüber der am Darm befindlichen Exsudatplatte.

Art der Gewalt: Hufschlag gegen den Bauch.

Effekt der Gewalt: Ruptur des Darmes.

16) Wilhelm Volk, Zwei Fälle von traumatischer Ruptur des Colon transversum. München 1890.

Ein 40-jähr. Tagelöhner stieß abends beim Laufen mit solcher Gewalt gegen einen Pfahl, daß er zusammenstürzte. Netzbruch mit Verwachsungen. Aus der eröffneten Bauchhöhle entleert sich Gas von üblem Geruch und mit Blut gemischte Flüssigkeit. Im Querkolon eine Perforation von länglich ovaler Form, 2 cm lang und $^1/_2$ cm breit, gewulstete nach außen umgestülpte Ränder. Im Bruchsack ein Stück Netz.

Art der Gewalt: Stoß.

Effekt der Gewalt: Perforation des Querkolon.

(Auf diesen Fall komme ich noch zurück.)

17) W. Koster, Ruptur des Coecum. S. J., Bd. 105, p. 82 (Petry 123).

Ein 71-jähr. Mann wurde von einem schwer beladenen Wagen an einen Baum gepreßt. Tod $8^1/_2$ Stunde p. tr. Sektion: Bauchwand normal. Subkutane traumatische Ruptur des Coecum, Bauch ungewöhnlich aufgetrieben, in der Lendengegend ein beträchtliches Extravasat, ebenso zwischen den Ursprüngen der Lendenmuskeln, besonders rechts. Vorn rechts das Peritoneum parietale und der darunter liegende Darm stark injiziert. In der Bauchhöhle Eiter von fäkulenter Beschaffenheit. Am Coecum eine Oeffnung, aus der bei Druck Luft und Flüssigkeit drang. Die aus Schleimhaut gebildeten Ränder waren nach außen umgestülpt. Das Loch wurde nach der Darmhöhle zu trichterförmig enger. Die Wände dieser Darmteile rot. Von innen erscheint das Loch als linienförmiger Spalt mit glatten Rändern, 1 cm lang und in der Querrichung des Darmes verlaufend. Rings um den Spalt waren in der Umgebung eines 10 Kreuzerstückes die Darmhäute infiltriert. Sitz der Verletzung: 9 cm oberhalb der Valv. Bauhini. In der Mitte des Kolon transversum ein guldengroßes Extravasat.

Art der Gewalt: Quetschung zwischen 2 Körper.

Effekt der Gewalt: Perforation des Coecum, Extravasat des Colon transversum.

18) Mac Ewen (Petry 136).

Ein 30-jähr. Polizist erhielt einen Stoß gegen den Bauch. Tod 12 Wochen (?) p. tr. Dünndarm und Netz verklebt. Dünndarm in etwa 1 m langer Ausdehnung mißfarbig und in der Mitte dieses Darmstückes verschiedene gangränöse Stellen, von denen eine den Darm durchbohrt hat.

Art der Gewalt: Stoß gegen den Bauch.

Effekt der Gewalt: Sekundäre Perforation des Darmes.

19) Blaudin, Gaz. des Hôp., 1841 (Petry 137).

Ein Mann erhielt einen Pferdehufschlag gegen das Abdomen. Am 12. Tage schien Pat. vollkommen genesen, aber es traten plötzlich die Symptome der Peritonitis auf und führten rasch den Tod herbei. Bei der Sektion fand man eine Perforation des S romanum, bedingt durch Loslösung eines Kontusionsschorfes.

Art der Gewalt: Hufschlag.

Effekt der Gewalt: Kontusion des S romanum mit sekundärer Perforation.

20) Joh. Peter Albrecht, S. J., Bd. 105, p. 74 (Petry 142).

Ein 40-jähr. Soldat war zu Boden geworfen und mit den Füßen auf den Leib getreten worden. Nach einigen Tagen fühlte er bei heftigem Pressen, daß etwas in den Mastdarm gerückt war, und als er weitere Anstrengungen machte, trat eine häutige Masse aus dem Anus, welcher Faeces, Blut uud Eiter nachfolgten. Das abgegangene Stück war das 6 cm lange Endstück des Ileum mit der erkennbaren Valv. Bauh. Die Ränder des Stückes waren franzig, die Schleimhaut entzündet und brandig. 3 Tage lang ging eitriger Schleim ab, dann natürlicher Stuhl. Vollständige Heilung.

Art der Gewalt: Tritte gegen den Leib.

21) Oberst, Centralblatt f. Chir., Mai 16, 1886.

Ein 48-jähr. Mann mit einer durch eine Bandage zurückgehaltenen Hernie, fiel. Riß des Bruchbandes, plötzliches Heraustreten des Bruches.

Sofort heftige Schmerzen. Am 4. Tag (nach Taxisversuchen) vorgeschrittener Kollaps.

Am 4. Tag p. tr. Eröffnung des Bruchsackes, Erweiterung des Schnittes gegen den Nabel. Quere Durchtrennung des Darmes in der Höhe der Läsion, Anlegung eines Anus praeternat., Reinigung und Drainage der Bauchhöhle. Bei der Incision des Bruchsackes ergießt sich aus letzterem Eiter. Man findet an einer Darmschlinge eine Oeffnung.

Nach der Operation bedeutende Besserung. Bald tritt aber Abmagerung und bedeutende Schwäche ein infolge der schlechten Ernährung (Anus praeternat.). Tod an Erschöpfung 9 Wochen p. op. Bei der Sektion konnte man keine frische Peritonitis nachweisen.

Art der Gewalt: Fall.

Effekt der Gewalt: Perforation des Darmes.

22) Riegner (Fall 12), Dtsch. Zeitschr. f. Chir., Bd. 62, 1902, p. 381.

Ein 16-jähr. Bäckerlehrling J. S. war am 24. März 1898 früh 7 Uhr von einem Pferde gegen den Bauch geschlagen und nachmittags auf meine Abteilung gebracht worden. Schmerzhaftigkeit und Dämpfung in der rechten Regio hypogastrica, wo auch die Haut etwas blutig verfärbt war.

Am selben Nachmittag 4 Uhr legt ein rechtsseitiger Schrägschnitt 3 querfingerbreit über dem Lig. Pouparti ein Konvolut verklebter und eitrig fibrinös belegter Därme bloß, nach dessen Entwirrung sich im Dünndarm eine 50-Pfennigstück große Perforationsöffnung findet. Die entzündeten Darmschlingen waren durch einen Zipfel des darüber liegenden Netzes gegen die übrige Bauchhöhle abgeschlossen.

Art der Gewalt: Hufschlag.

Effekt der Gewalt: Perforation des Dünndarms.

23) Collot, Thèse, Obs. 23. Bouilly, Bull. Soc. Chir., 1883 (Petry 1).

Ein 29-jähr. Mann erhielt gegen $12^1/_2$ Uhr vormittags 2 Pferdehufschläge gegen den Bauch, etwas unter dem Nabel. Sofort heftige Schmerzen und Erbrechen.

Spitalsaufnahme. Laparotomie ca. 20 Stunden p. tr. Incision unter dem Nabel 10—12 cm. Befund bei der Operation: Bei Eröffnung des Abdomens entquillt eine reichliche Menge einer bräunlich-schwarzen, fäkulent riechenden und mit Fäkalpartikelchen untermischten Flüssigkeit. Brandige Stelle in der Nähe des Mesenteriums am Darme. Mesenterium hier

verdickt, mit schwärzlichem Blute infiltriert. Beginnende Gangrän, 50 cm weiter entfernt ein 50-centimesstückgroßer Substanzverlust. Die Umgebung schwärzlich ekchymosiert.

Art der Gewalt: Hufschlag.

Effekt der Gewalt: Sekundäre Gangrän des Darmes und des Mesenteriums.

24) Riegner 9, l. c.

Der 42 Jahre alte Kutscher E. R. erhielt am 17. Juli 1892 einen Hufschlag gegen den Unterleib; er klagte über heftige Schmerzen unter dem rechten Rippenbogen, wo die Haut blutig unterlaufen. Lebergrenzen normal, in den abhängigen Partien des nicht aufgetriebenen Bauches keine Dämpfung. Shokerscheinungen, aber kein Erbrechen. Am 29. Juli steht Patient, der sich schon ganz wohl fühlt, ohne Erlaubnis auf und kollabiert plötzlich unter mehrmaliger Entleerung reichlich Blut enthaltender diarrhoischer Stuhlgänge. Danach vorübergehender Ikterus. Wiederholung des Kollapses und der Darmblutung am 8. August unter Schmerzen in der rechten Oberbauchgegend. Weiterer Verlauf günstig. Am 10. September geheilt entlassen.

Art der Gewalt: Hufschlag.

Effekt der Gewalt: Wahrscheinlich hat es sich hier nur um eine partielle Darmquetschung gehandelt, welche sekundäre Nekrose der Schleimhaut und dadurch die Darmblutungen herbeiführte.

25) Riegner 10, l. c.

Ein 25 Jahre alter Stallmann A. Z., der am 20. Juni 1897 früh 4 Uhr einen Hufschlag gegen den Unterleib bekommen hatte, suchte erst spät abends das Hospital auf, nachdem sich Erbrechen eingestellt hatte. Am nächsten Morgen war das Abdomen wenig aufgetrieben, oberhalb der Symphyse, namentlich links, leicht gedämpft und druckempfindlich. Musculi recti stark gespannt. Bei der Operation fand sich bereits diffuse Peritonitis und ein pfennigstückgroßes Loch im Dünndarm, welches nach Excision der gequetschten Ränder quer vernäht wurde. Tamponade der offen gelassenen Bauchhöhle. Tod am Abend des folgenden Tages.

Art der Gewalt: Hufschlag.

Effekt der Gewalt: Perforation des Dünndarms.

26) Neumann 15, Deutsche Zeitschrift für Chirurgie, Bd. 64, 1902, p. 176.

F. J., 45-jähr. Arbeiter, erhielt am 21. Dez. 1895 abends 7 Uhr von einem Pferde einen Hufschlag gegen den Leib. Darauf heftige Schmerzen im Leib, Aufstoßen und Erbrechen. 7 Stunden nach dem Unfalle in das Krankenhaus eingeliefert.

Schwerer Kollaps. Puls klein, unregelmäßig, 108. Temperatur 35,5. Lautes Aufstoßen und Brechreiz. Abdomen leicht gespannt, auf Druck schmerzhaft, besonders an der unteren Hälfte. In beiden abhängigen Partien handbreite Dämpfung. Laparotomie in der Mittellinie, ca. $1^1/_2$ l trüber, nicht kotig riechender Flüssigkeit in der Bauchhöhle untermischt mit einigen festeren, schwarzbraunen Bröckeln. Darmschlingen wenig aufgetrieben, mit dünnen fibrinösen Belägen besetzt. Etwa $^3/_4$ m oberhalb der Bauhinschen Klappe 2 cm lange Perforation mit vorgestülpter Schleimhaut, aus welcher Darminhalt ausfloß.

Perforation übernäht. Bauchhöhle mit sterilisiertem Wasser ausgespült. Bauchdeckenwunde durch Etagennaht geschlossen. Nach der Ope-

ration stark kollabiert, Puls 120. Am 22. Dez. 1895 Delirium, 1/2 4 Uhr nachmittags Exitus.

Art der Gewalt: Hufschlag.

Effekt der Gewalt: Perforation des Ileum.

27) Neumann 12, l. c.

Der 40-jähr. Arbeiter M. H. war am 11. Aug. 1896 damit beschäftigt, Steine aus dem Pflaster herauszubrechen. Dabei rutschte das Eisen, ein langer Hebel, am Pflaster aus und schlug mit aller Gewalt auf das „Gemächte".

Pat. konnte sich noch zur Arbeitsbude allein begeben. Hier blieb er, bis eine Droschke ihn nach Hause schaffte. Nachts 1/2 2 Uhr suchte er das Krankenhaus auf. — Er hatte stechende Schmerzen im Unterleib, die quer verliefen, dabei das Gefühl, „als ob sich alles herauspressen wollte". Er klagte über heftiges Brennen beim Urinieren. Der spontan entleerte Urin war normal. Sensorium frei, Puls 80, Temperatur 37,8. Eine äußere Verletzung nicht zu sehen. Bauchdecken bretthart gespannt, bei der Palpation oberhalb der Symphyse äußerst empfindlich. Leberdämpfung vorhanden. Am 12. August früh 1/2 8 Uhr heftiges Erbrechen, das sich in den folgenden Stunden häufig wiederholte. Um 1/2 12 Uhr in Chloroformnarkose Laparatomie in der Mittellinie. In einer unteren Jejunumsschlinge 3 cm lange Perforation. Die Darmschlingen durchweg dunkelrot injiziert und besonders in der Nähe der Perforation, mit dicken, fibrinös-eitrigen Belägen besetzt.

Uebernähung der Perforation, Ausspülung und Verschluß der Bauchhöhle. Nach der Operation bis zum 13. August früh 1/2 3 Wohlbefinden, dann erneutes Erbrechen und Aufstoßen. Am 14. und 15. August bildete sich immer mehr das Bild der diffusen eitrigen Peritonitis heraus. Am 15. Aug. 1896 nachmittags 5 Uhr Exitus.

Bei der Sektion fand sich eine markstückgroße Gangrän in der Umgebung der Perforation und eine stecknadelknopfgroße zweite Perforation neben der Darmnaht, mit der die erste Perforation des Jejunum operativ geschlossen war. Freies stinkendes Gas in der Bauchhöhle.

Art der Gewalt: Schlag auf das Scrotum.

Effekt der Gewalt: Darmperforationen.

28) Berndt, Zur Diagnose der Darmruptur. Dtsch. Zeitschr. f. Chir., 1894, Bd. 39., p. 516.

Ein 31-jähr. Arbeiter ging über das Bahngeleise, stolperte dabei und fiel mit dem Bauch auf das Steinpflaster, wobei er nicht angeben kann, ob er auf einen hervorragenden Stein auffiel (11. Juni nachmittags).

Pat. fühlte gleich heftige Schmerzen im Bauch, konnte sich nicht mehr erheben, blieb 1 1/2 Stunden lang liegen, ging darauf nach Hause, aber sehr langsam und legte sich wegen großer Schmerzen und Uebelkeit zu Bett. Abends Abdomen aufgetrieben und diffus schmerzhaft. Urin spontan entleert. Nachts Erbrechen, das den ganzen folgenden Tag hindurch andauerte (meist galliger Schleim). Tags darauf am Abend: Gesichtszüge verfallen, blaß, Augen tiefliegend, Nase spitz, Puls klein, frequent, Zunge trocken, kein Fieber. Bauch gleichmäßig, doch nicht stark aufgetrieben, auf Druck und spontan diffus schmerzhaft, Perkussion überall tympanitisch, nirgends eine Dämpfung, auch die Leberdämpfung fehlt vollständig.

28—30 Stunden p. tr. Laparotomie. Eröffnung des Bauches durch Schnitt vom Processus xiphoideus zur Symphyse. Bei der Eröffnung der

Bauchhöhle zischte Gas hervor und es entleerte sich eine große Menge kotig riechender, trüber, gelblicher Flüssigkeit, welche einzelne Speisebrocken (Kartoffeln) enthielt. Der Darm war in großer Ausdehnung dunkelrot, mit dickem Fibrinbelag bedeckt; in einer Dünndarmschlinge am freien Rande eine knapp 1 cm lange, in der Längsachse des Darmes verlaufende Oeffnung, aus der die Schleimhaut wulstig prolabiert ist. Beim Anfassen entleeren sich Gasblasen und eine trübe Flüssigkeit. Sonst keine Läsion zu finden. — Tod 6 Std. p. op. — Sektion (12 Stunden p. m.): Bauchdecken schon grün, starke Fäulniserscheinungen. In der Bauchhöhle trübe, stinkende Flüssigkeit, Darmschlingen mit schleimigem Belag bedeckt, locker miteinander verklebt. Die Rupturstelle liegt ca. 2 m über der Ileocökalklappe.

Art der Gewalt: Fall auf den Bauch.
Effekt der Gewalt: Ruptur des Ileum.
Darm: gefüllt.

29) Riegner 1, l. c.

Dem 53 Jahre alten Arbeiter W. M. fiel am 12. Dez. 1893 $3^1/_2$ Uhr nachmittags beim Verladen ein schweres Eisenstück auf den Bauch.

Bei der bald darauf erfolgten Aufnahme war der Puls ziemlich kräftig, nicht beschleunigt. Kein Erbrechen. Leib aufgetrieben, gespannt, druckempfindlich in der Nabelgegend und im rechten Mesogastrium, wo eine 2 handtellerbreite Dämpfung besteht. Urin ohne Blut. Erst am nächsten Tage nachmittags 5 Uhr trat zum ersten Male Erbrechen ein; die Leibschmerzen wurden heftiger, der Puls wurde schwächer und frequenter. Respiration beschleunigt und oberflächlich, starke Unruhe. Exitus 9 Uhr abends.

Die (gerichtliche) Sektion ergab eine Perforation im Dünndarm 20 cm oberhalb der Valvula Bauhini, Peritonitis diffusa, Fraktur des horizontalen Schambeinastes.

Art der Gewalt: Fall eines Eisenstückes auf den Leib.
Effekt der Gewalt: Perforation des Ileum.

30) Riegner 6, l. c.

Einem 36 Jahre alten Arbeiter B. St. wurde am 9. Okt. 1900 8 Uhr früh von der von ihm bedienten Fräsmaschine ein $2^1/_2$ cm dickes, 70 cm langes Brett so heftig gegen den Leib geschleudert, daß er hinfiel. Laparotomie. Es entleert sich trübe gelblich-braune Flüssigkeit. Die Durchsuchung des mäßig aufgeblähten, eitrig-fibrinös belegten, ausgepackten Dünndarms ergibt keine Verletzung desselben. Dagegen findet sich jetzt an der Vorderseite des Coecum ein etwa kirschkerngroßes Loch mit unregelmäßigen Rändern, aus welchem mit Gas gemischter Darminhalt vorquillt.

Art der Gewalt: Stoß gegen den Leib.
Effekt der Gewalt: Perforation des Coecum.

31) Neumann 12, l. c.

Der 40-jähr. Arbeiter A. N. wurde am 1. Juni 1901 bei Erdarbeiten von Sandmassen bis an den Hals verschüttet. Er wurde 2 Stunden nachher in starkem Shok in die Anstalt eingeliefert.

Fraktur der rechten 4. und 5. Rippe. Die Bauchdecken straff gespannt, eingezogen, in ganzer Ausdehnung druckempfindlich. In den abhängigen Partien des Abdomens schmale Dämpfung. Der mit dem Katheter entleerte Urin enthält etwas Albumen, kein Blut. Respiration stöhnend, be-

schleunigt. Puls leidlich gut, 108. Sofort nach der Einlieferung schleimiges Erbrechen, welches sich am Nachmittage und in der Nacht wiederholt, häufiges Aufstoßen. Operation am ersten Tage nicht gestattet. Eisblase. Am 2. Juni früh das Befinden etwas besser. Leib weicher, nur der Puls mehr beschleunigt, 120, Temperatur 37,2. $^1/_2$10 Uhr morgens wiederholtes Erbrechen, starkes Durstgefühl, Leberdämpfung verschmälert. Nachmittags 4 Uhr: Der Leib wieder mehr gespannt, tympanitisch aufgetrieben, nicht mehr empfindlich, Leberdämpfung verschwunden. Puls klein, 128. Gesicht cyanotisch. Nachmittag $^1/_2$6 Uhr: Operation gestattet.

Nach Magenausspülung wurde in der Mittellinie die Bauchhöhle eröffnet. Es quoll sehr viel bräunliches, geruchloses Exsudat hervor. Darmschlingen gebläht, injiziert, mit fibrinösen Belägen besetzt. An einer hochsitzenden Jejunumschlinge nahe dem Mesenterialansatze eine erbsengroße Perforation, aus welcher grünlicher, breiiger Kot hervordrang, und in deren Umgebung die Darmwand in der Ausdehnung eines 10 Pfennigstücks stark kontundiert war.

Resektion des Darmes in 3 cm Ausdehnung. Auspülung der Bauchhöhle mit warmem sterilisierten Wasser. Naht der Bauchwunde. Pat. erholte sich nur vorübergehend nach der Operation, dann trat schnell zunehmender Kollaps und am 3. Juni 1901 2 Uhr nachts der Tod ein.

Art der Gewalt: Verschüttung.

Effekt der Gewalt: Perforation des Jejunums. Rippenfraktur.

32) Neumann 14, l. c.

Chr. E., 49-jähr. Rangierer, erhielt am 1. Mai 1894 früh 4 Uhr einen Hufschlag gegen den Unterleib. Er blieb bei Besinnung, mußte aber sofort erbrechen und ging unter heftigen Schmerzen im Unterleib und in der Magengegend nach Hause. Wegen Zunahme der Schmerzen suchte er abends 9 Uhr das Krankenhaus auf.

Er hatte 9 Stunden vor dem Unfall Stuhlgang gehabt, $^1/_2$ Stunde vorher Urin gelassen. — Hautfarbe leicht ikterisch. Sensorium leicht benommen. Starke Unruhe. Klagen über unerträgliche Schmerzen, sowie über Neigung zum Erbrechen; Puls 96, kräftig. Temperatur 38,2. Leib nicht aufgetrieben, im allgemeinen auf Druck etwas schmerzhaft, besonders empfindlich in der Gegend über dem linken horizontalen Schambeinaste und in der Regio epigastrica. In beiden Regiones pubicae starke Schallverkürzung. — Linksseitiger reponibler Leistenbruch mit großer, freier Bruchpforte.

11 Uhr abends in Chloroformnarkose Laparotomie, in der Mittellinie. Reichliche, trübseröse, nicht übelriechende Flüssigkeit in der Bauchhöhle. Darmschlingen fibrinöseitrig belegt, vielfach verklebt. Am Ileum $1^1/_2$ m oberhalb der Bauhinschen Klappe eine fingerkuppegroße, längs gestellte Perforation gegenüber dem Mesenterialansatze. Perforation durch Schleimhaut- und Serosanähte geschlossen.

Trockene Säuberung der Bauchhöhle. Zweietagige Bauchdeckennaht. Dauer der Operation $^3/_4$ Stunden. — Nach der Operation Pat. leicht benommen. In der Nacht darauf etwas Schlaf. Am 2. Mai, 30 Stunden nach der Operation, schnell zunehmende Verschlimmerung: Erbrechen, Aufstoßen, Jaktation. Am 3. Mai 1892 $^1/_2$6 Uhr morgens Exitus.

Art der Gewalt: Hufschlag.

Effekt der Gewalt: Perforation des Ileum.

33) Neumann 11, l. c.

Der 44-jähr. Arbeiter G. N. erhielt am 9. Dezember 1898 von der

Deichsel eines mit Steinen beladenen Handwagens einen Stoß gegen die rechte Bauchseite.

Bald darauf stellte sich Erbrechen und heftige Schmerzen ein. Das Erbrechen wiederholte sich, er mußte fortwährend aufstoßen, die Schmerzen steigerten sich. Doch erst am 11. Dezember suchte Pat. das Krankenhaus auf. Er war äußerst verfallen, Gesichtsausdruck blaß, cyanostisch. Augen eingesunken, Nase spitz, Puls 128, fadenförmig. Atmung thorakal, „Lufthunger". Bauchdecken straff gespannt. Abdomen stark aufgetrieben, äußerst druckempfindlich, in beiden Seiten, besonders in der Ileocökalgegend gedämpft. Hier auch leichte Sugillation. Leberdämpfung verschmälert. Urin mit Katheter entleert, trübe, aber ohne Blut. Temperatur 37,8.

Bei der sofort vorgenommenen Laparotomie fand sich in der Bauchhöhle reichlich dünnflüssiger Eiter, die Darmschlingen fest untereinander verklebt.

Von einer Aufsuchung der verletzten Darmschlinge wurde wegen des desolaten Zustandes des Pat. Abstand genommen. Es wurde je ein Drainrohr nach dem kleinen Becken und nach der Ileocökalgegend geführt, und durch dieselben die Bauchhöhle mit sterilem Wasser ausgespült. Tamponade der Bauchdeckenwunde. Pat. erholte sich nicht mehr nach der Operation. Am 12. Dezember 1899 Exitus.

Bei der Sektion fand sich 100 cm oberhalb der Bauhinschen Klappe ein rundliches, 1 cm im Durchmesser betragendes Loch mit geschwollenen wie abgenagten Rändern.

Art der Gewalt: Stoß mit der Deichsel gegen die rechte Bauchseite.

Effekt der Gewalt: Ruptur des Ileum.

34) Neumann 10, l. c.

Der 53-jähr. Bauerngutsbesitzer F. Sch. stieß am 28. November 1892 mit dem Bauche gegen die Ecke eines Billards.

Er verspürte sofort sehr heftige Schmerzen und mußte nach Hause und zu Bette gebracht werden. Hier mußte er häufig aufstoßen, nicht erbrechen. Stuhl und Winde gingen ihm nicht mehr ab. Er wurde zusehends elender. Am 30. November wurde er nach 4-stündiger Wagenfahrt in das Krankenhaus eingeliefert. Er sah äußerst verfallen aus, Gesichtsausdruck schmerzhaft verzogen, Gesichtsfarbe leicht ikterisch, Respiration stöhnend, Temperatur 38,7; Puls 116. Permanentes Aufstoßen, Abdomen aufgetrieben, links mehr als rechts, die Haut desselben überall intakt. Im Bereiche der linken Abdominalhälfte von Nabelhöhe bis zur Leistenbeuge Perkussionsschall gedämpft. Links eine kleine reponible Leistenhernie. — 4 Stunden nach der Aufnahme Operation. Gleich nach Beginn der Narkose intensiv schwarzes, blutiges Erbrechen.

Probeeinschnitt auf die Hernie ergab keine Zeichen einer lokalen Verletzung. Daher Laparotomie in der Mittellinie. Bauchhöhle voll freien Dünndarminhalts. Darmschlingen miteinander verklebt, eitrig belegt. An einer hochsitzenden Jejunumsschlinge eine erbsengroße Perforation.

Verklebungen wurden gelöst, Auflagerungen abgewischt, die perforierte Darmschlinge in die Bauchdeckenwunde eingenäht, Perforationsöffnung erweitert und durch dieselbe in den Darm ein Darmrohr eingelegt. Die Bauchwunde wurde zum großen Teil offen gelassen und tamponiert. — Pat. erholte sich kurze Zeit nach der Operation, um dann schnell zu verfallen. Am 1. Dezember 1892 nachmittags Exitus.

Art der Gewalt: Stoß gegen das Abdomen.

Effekt der Gewalt: Perforation des Jejunum.

35) Neumann 5, l. c.

C. L., 25-jähr. Kutscher, wurde am 5. November 1886, wenige Stunden, nachdem er einen Hufschlag vor das Abdomen erhalten hatte, in das Krankenhaus eingeliefert. Er starb am Kollaps noch am selben Tage.

Bei der Sektion fanden sich in der Bauchhöhle ca. 2 Liter fäkulenter, braunroter Flüssigkeit, die Darmschlingen untereinander verklebt, mit frischen eitrig-fibrinösen Belägen. Im Jejunum, etwa 60 cm unterhalb des Pylorus eine 10 Pfennigstückgroße, neben dem Mesenterialansatz gelegene Perforationsöffnung mit unregelmäsigen, etwas verdickten Rändern. Am unteren Ende der Milz ein Kapselriß.

Art der Gewalt: Hufschlag

Effekt der Gewalt: Perforation des Jejunum, Milzkapselriß.

36) Neumann 7, l. c.

33-jähr. Kutscher, C. W., erhielt am 10. Mai 1887 von einem Pferde einen Hufschlag gegen den Unterleib. Er wurde sofort ohnmächtig und ins Krankenhaus geschafft. Im Kollaps wird in leichter Chloroformnarkose eine kleine Incision in der Mittellinie des Bauches gemacht.

Aus der Bauchhöhle drang fäkulentes Sekret. Die ersten hervorgeholten Darmschlingen zeigten eine 20 Pfennigstückgroße Perforation. Exitus während der Operation.

Bei der Sektion wurde nicht weit von der ersten Perforation noch eine zweite im Dünndarm konstatiert.

Art der Gewalt: Hufschlag gegen den Unterleib.

Effekt der Gewalt: Perforationen des Darmes.

37) Neumann 4, l. c.

Einem 26-jähr. Arbeiter B. P. wurde am 15. Oktober 1888, 2 Uhr nachmittags, ein $1^1/_2$ Zoll dickes, langes Brettende von einer Kreissäge mit großer Gewalt gegen den Leib geschleudert, so daß er hintenüber fiel.

Er ging unter sehr starken Schmerzen zu einem Arzt, welcher ihn in die Anstalt schickte. Hier warf er sich im Bette wild umher, stöhnte laut und klagte über heftige Schmerzen, namentlich in der Gegend zwischen Nabel und Schwertfortsatz.

Daselbst war die Haut exkoriiert und unter derselben eine Resistenz fühlbar.

Die Bauchdecken waren gespannt. Er konnte spontan nicht Urin lassen; der mit dem Katheter entleerte Urin war frei von Eiweiß. Pat. mußte unmittelbar nach der Einlieferung wiederholt aufstoßen und erbrechen. Dann erhielt er 0,5 g Tinctura opii per os und 0,06 g Extractum opii als Suppositorium. Danach subjektives Wohlbefinden bis zum 16. Okt. 10 Uhr abends. Jetzt trat von neuem heftiges Erbrechen auf, der Puls, welcher bis dahin gut gewesen war, wurde sehr klein und frequent.

Bei der nun ausgeführten Laparotomie fanden sich 2 Perforationen am Dünndarm. Dieselben wurden sorgfältig vernäht, die Bauchhöhle, welche voll Kot war, mit dünner Kreolinlösung ausgespült, durch die Bauchdeckenwunde hindurch und durch eine Incision vom Damm gegen den Beckenboden hin drainiert und mit einer ganz dünnen Kreolinlösung permanent irrigiert.

Der Kranke war nach der Operation etwas ruhiger, das Erbrechen ließ nach, Puls 84. Doch schon am Nachmittage des folgenden Tages trat eine erhebliche Verschlechterung ein. Er wurde benommen, phantasierte viel und starb am 17. Oktober, 11 Uhr abends.

Bei der Sektion fand sich eine allgemeine putride Peritonitis, neben

den beiden übernähten Perforationsöffnungen im Darm noch eine dritte und außerdem je eine 10 Pfennigstückgroße Perforationsöffnung an der vorderen und hinteren Blasenwand.

Art der Gewalt: Stoß gegen den Leib.

Effekt der Gewalt: Drei Perforationen des Dünndarms und zwei der Blase.

38) Postemski Paolo, Roma Morgagni, 1888, und Gaz. Lombard, 22, 23 V. J. 89. II. 514. 1. Fall (Petry 8).

Stoß einer Deichsel gegen den Unterleib. Koterguß durch Perkussion und Probepunktion nachweisbar. Nach 9 Stunden wurde die Laparotomie vorgenommen. Bei derselben findet sich eine Dünndarmschlinge an 4 Punkten gerissen, Tod an Peritonitis.

Art der Gewalt: Stoß gegen den Unterleib.

Effekt der Gewalt: Perforation einer Dünndarmschlinge.

Auf diesen Fall komme ich noch zurück.

39) H. Niemer, Fall 7 (Petry 17).

Ein Kanonier erhielt am 17. Januar 1893, 8 Uhr früh einen Pferdehufschlag gegen die rechte Seite des Abdomens in der Höhe der Fossa iliaca. Patient wurde durch den Stoß umgeworfen, blieb aber bei Besinnung. Keine Wunde, kein äußeres Zeichen einer Verletzung der Bauchwand.

73 Stunden p. tr. Laparotomie. Es ergoß sich nach Eröffnung des Bauchfellsackes eine gelbliche, seropurulente Flüssigkeit mit Pseudomembranen. Nach Erweiterung des Schnittes konnte man ein enormes Konvolut Dünndarmschlingen in der rechten Fossa iliaca zu einem Paket zusammengebacken mit der Digitaluntersuchung nachweisen. Vom Coecum ausgehend, untersuchte man den mit Pseudomembranen besetzten Dünndarm und fand 1,20 m vom Proc. vermiform. entfernt eine 2—3 cm lange Perforation mit schwärzlichen, geschwollenen Rändern; sie ließ Faeces und Gas austreten. Die fortgesetzte Untersuchung konnte keine weitere Perforation nachweisen. Die Darmschlingen wurden gelöst. Die Perforation wurde gewaschen und mit feiner Karbolseide nach Lembert vereinigt.

Sektion: Die ganze Regio subumbilicalis ist der Sitz einer Peritonitis, welche die obere Etage der Bauchhöhle noch nicht befallen hatte. Coecum und Processus verm. unverletzt, Colon transversum mit Gas, Colon descendens mit Fäkalmassen erfüllt. Flexura sigmoidea normal. Dünndarm mit Gas gefüllt, besonders in seinem oberen Anteil. Seine dilatierten Schlingen bedecken das Colon transversum von oben. Die Perforation sitzt am Dünndarm 1,20 cm vom Coecum entfernt. Sie scheint geschlossen zu sein. Bei Eintreibung von Wasser in die oberhalb derselben gelegene Darmschlinge läßt dieselbe einen dünnen Strahl durch.

Art der Gewalt: Hufschlag.

Effekt der Gewalt: Perforationen des Dünndarmes.

Darm: Gefüllt.

40) Schmitt: Ueber Verletzungen des Unterleibs durch stumpfe Gewalt. Münchener med. Wochenschrift 1898.

H., Josef, 27 Jahre alt, wurde am 29. September 1896 zwischen einen Eisenbahn- und Möbelwagen in der Nabelgegend gepreßt. Befund: Blutsugillationen am Colon transversum und Netz. Ca. 10 cm vom Magen entfernt, nahe der Wirbelsäule, ein Darmlumen mit gequetschten Rändern (gequetschter Teil des Duodenums); das frei bewegliche Jejunum

zeigt sich vom Duodenum abgerissen, auch hier Quetschung der prolabierten Schleimhauträuder.

Art der Gewalt: Kompression zwischen 2 Wagen.

Effekt der Gewalt: Abquetschung des Jejunum (Wirbelsäule).

41) Ebenda.

D., Joh., 29 J. alt, wurde am 9. Dezember 1897 von einem Pferde mehrmals gegen den Leib geschlagen, er konnte nicht ausweichen und fiel beim ersten Schlage zu Boden. Befund: Dicht an der Wirbelsäule, dieser aufliegend, findet sich im Dünndarm eine ca. pfenniggroße Perforationsöffnung mit stark gequetschten Rändern. Vielfach eiteriges, kotiges Exsudat.

Art der Gewalt: Hufschläge.

Effekt der Gewalt: Quetschung und Perforation des Dünndarms.

42) Demon, Congr. franç. de chir., 1885 (Petry 39).

Ein Erwachsener wird von einem Wagenrad gewaltsam gegen eine Mauer gepreßt. Man diagnostiziert eine Darmruptur. Laparotomie. Man findet einen zirkulären Darmriß. Bei der Sektion wird ein zweiter, bei der Operation unbeachtet gebliebener gefunden.

Art der Gewalt: Kompression zwischen 2 Körper.

Effekt der Gewalt: Zirkulärer Darmriß.

43) Cormack, Lancet, 1852, Vol. 1, p. 78 (Petry 66).

Ein 50-jähr. Mann erhielt, ehe er gegessen hatte, einen Hufschlag gegen den Leib. Aeußerlich keine Verletzung. Schmerz dicht unterhalb des Nabels. Tod 36 Stunden p. tr. Jejunum an der Verbindungsstelle des mittleren und unteren Drittels 12 eingerissen. Flüssige Fäkalmassen, reichliches Exsudat. Peritonitis.

Art der Gewalt: Hufschlag.

Effekt der Gewalt: Einriß des Dünndarms.

44) Bouley, Progrès méd., IX, 42, 1881. S. J., Bd. 198, p. 67 (Petry 86).

Ein 65-jähriger Mann wurde von einem Wagenrad, das ihm über das Abdomen ging, überfahren. Heftige Schmerzen auf der linken Seite des Abdomens. Keine Ekchymose wahrzunehmen; oberhalb der linken Spina ilei. ant. sup. kleine Hautabschürfung und Druckempfindlichkeit. Allgemeinzustand anfangs gut. Nach 4—5 Stunden (p. tr.) trat heftige Peritonitis auf. Tod 2 Tage p. tr.

Purulente Peritonitis, Ruptur in der Mitte des Dünndarmes. Ein Teil einer Darmschlinge fast ganz abgetrennt und nur noch durch das ebenfalls in der Länge von 1 cm eingerissene Mesenterium festgehalten, welches gleichsam als Stiel diente. Das abgetrennte Darmstück mit den darüber liegenden Schlingen durch einen Fetzen Serosa und Muscularis verbunden. Alle Rißränder glatt, wie Schnittwunden aussehend. Die Wundränder des Peritoneums eingerollt. Darm und Mesenterium an den Rißstellen rot, blutig infiltriert, doch war kein wirklicher Bluterguß vorhanden.

Art der Gewalt: Ueberfahren.

Effekt der Gewalt: Abquetschung des Dünndarmes.

45) William Mac Ewen, Glasgow med. Journ., 1872 (Petry 135).

Ein 14-jähr. Knabe wurde überfahren. Ein Rad ging in der Höhe des Nabels über den Unterleib. Im Abdomen objektiv nichts wahrzunehmen.

Gefühl der Steifheit in den Lendengegenden. In den nächsten Tagen traten dort Blutextravasate und hohes Fieber auf.

Der Leib wurde empfindlich, Erbrechen. Diese Symptome schwanden in den nächsten Tagen, aber es blieb eine Parese der Blase und der unteren Extremitäten zurück; auch dies verschwand und Pat. wurde nach 11 Tagen entlassen. 5 Wochen später nahm er eine starke Mahlzeit ein, nach der er heftige Bauchschmerzen fühlte. Erbrechen, Bewußtlosigkeit, 5 Stunden später Tod.

Sektion: Im Bauchraume $^1/_2$ Quart seröser dunkler Flüssigkeit. Zwischen Peritoneum, Netz und Gedärmen zahlreiche Adhäsionen. Der Dünndarm in großer Ausdehnung chokoladefarbig, stellenweise aschgrau gefärbt. Die Adhäsionen befanden sich an Stellen, über die das Rad gegangen war.

Art der Gewalt: Ueberfahren.

Effekt der Gewalt: Quetschung des Darmes.

46) Poland, Guys Hosp. Rep. (Petry 163.)

Ein 9-jähr. Knabe, dem ein Wagenrad über den Leib gegangen war, starb 9 Stunden p. tr.

Sektion: Mehrfache Durchreißung der Leber mit Blutergnß und fetzige Abreißungen und Lappenlostrennungen der Magenschleimhaut nach allen Richtungen hin.

Art der Gewalt: Ueberfahren.

Effekt der Gewalt: Leberrupturen und Loslösung der Magenschleimhaut.

47) Gendron, Quetschwunden des Mesenterium und des Dünndarms ohne Läsion der Bauchwandungen. Progrès méd., 48, 1882, zit. S. J. d. Med., Bd. 198, 1883, p. 66.

Ein 25-jähr. Stallknecht bekam von einem Pferde einen Hufschlag, worauf er sofort zur Erde stürzte.

Bei der Sektion fand man die Haut und das Unterhautzellgewebe vollkommen intakt und ohne jedes Blutextravasat; auch in den Bauchmuskeln und in den Scheiden der Mm. recti abdom. zeigte sich keine Spur von Veränderung. Bei Eröffnung der Bauchhöhle drang eine große Quantität Gas hervor und in derselben fanden sich etwa 2 l flüssiges Blut, außerdem auf dem großen Netz, zwischen den einzelnen Dünndarmschlingen und in der Beckenhöhle eine große Zahl von Blutgerinnseln. Das Netz und die Darmschlingen waren schon zum Teil durch Adhäsion miteinander verklebt, ebenso mit dem Parietalblatt des Peritoneum und am Zwerchfell; alle Adhäsionen waren nicht wahrzunehmen. Die ganze äußere Fläche des Dünndarms erschien rot und injiziert und zum Teil mit Pseudomembranen bedeckt. In der Mitte des Dünndarms fand sich eine Perforation und an dieser Stelle waren auch Fäkalmassen in das Cavum abdom. ausgetreten. Beim Aufheben des Mesenteriums nahm man 3 Zerreißungen an demselben wahr; die eine derselben, nicht weit vom Coecum entfernt, hatte scharfe Ränder und die Größe eines 5 Frankstückes; die zweite Zerreißung, von der ersten 6 cm entfernt, hatte die Größe eines 1 Frankstückes, und die dritte, von dieser etwa 7 cm entfernt, zeigte zerfetzte Ränder. Zwischen diesen Rißstellen fanden sich mehrere stark gequetschte Stellen. Die Perforation des Dünndarms hatte die Größe eines 1 Frankstücks und war 2 cm vom Coecum entfernt. An der ersten Perforationsstelle des Mesenteriums, welche eine halbbogenförmige Gestalt hatte, fand man das klaffende Lumen eines ziemlich bedeutenden Astes der Art. mesaraica. Alle übrigen Organe waren gesund.

Art der Gewalt: Hufschlag.
Effekt der Gewalt: Quetschung des Mesenteriums und Darms.

48) Neumann 3, p. 170, l. c.
Der 50-jähr. Schuhmachermeister P. fiel am 25. Juni 1887 von einem Wagen herunter auf die linke Bauchseite.

Es stellten sich sofort heftige Schmerzen im Leibe und in den folgenden Tagen Erbrechen, Auftreibung des Leibes und ein hochgradiges Angstgefühl ein. Stuhl und Flatus sollen nach dem Unfalle nicht abgegangen sein. Urin hat Pat. mehrmals zu Hause spontan gelassen. Am 30. Juni 1887 kommt Pat. mit Trachealrasseln in die Anstalt. Gesicht verfallen, mit kaltem Schweiß bedeckt, Puls klein, frequent. Das Abdomen ist sehr stark meteoristisch aufgetrieben, in der Regio hypo- und epigastrica sin. gedämpft und druckempfindlich. Urin kann spontan nicht gelassen werden, durch den Katheter entleeren sich nur einige Tropfen, frei von Eiweiß und Blut. Pat. wurde behufs Anlegung einer Dick- oder Dünndarmfistel sofort auf den Operationstisch gebracht.

Nach einem Schnitt im linken Hypogastricum zeigte sich das Fettgewebe und die Muskulatur stark ödematös durchtränkt. Es wurde deshalb eine Blasenruptur vermutet und die Sectio alta gemacht. Doch erwies sich die Blase als intakt. Mittlerweile war der Zustand des Pat. so schlecht geworden, daß von einer weiteren Operation Abstand genommen werden mußte. Pat. starb kurze Zeit darauf. Bei der Sektion fand sich außer einer ausgedehnten Lungenphthise eine allgemeine, eitrige Peritonitis und eine Perforation im Colon transversum.

Art der Gewalt: Fall.
Effekt der Gewalt: Perforation des Colon transversum.

49) Petry 151.
Ein 36-jähr. Mann wurde mit seinem Bauch zwischen 2 Waggons gepreßt.

Große Prostration. Puls klein, Gesicht blaß. Abdomen etwas schmerzhaft, ohne Zeichen von Kontusion (äußerlich). Tags darauf Prostration noch sehr groß, Puls klein, Bauch aufgetrieben, ohne abnorme Dämpfung.

Tod $1^1/_2$ Tage p. tr.

Autopsie: Bluterguß in die Bauchhöhle von ca. 1 l, Mesenterium von seiner Darminsertion in einer Ausdehnung von ca 75 cm abgetrennt. Mesenterialgefäße durch Gerinnsel obliteriert.

Art der Gewalt: Quetschung zwischen 2 Waggons.
Effekt der Gewalt: Abtrennung des Mesenterium vom Darm.

50) Neumann 6, l. c.
A. K., 18-jähr. Arbeiter, war am 31. Juli 1894 mit dem Bauch platt auf den mit Fliesen bedeckten Fußboden aufgeschlagen.

Kurz nachher Schmerzen im Leibe. In der Nacht darauf Aufstoßen und galliges Erbrechen, im Laufe des folgenden Tages sichtliche Verschlimmerung, abends im bedrohlichsten Kollaps eingeliefert. Gesicht verfallen, Haut äußerst blaß, fahl, Extremitäten kühl, cyanotisch. Atmung mühsam, beschleunigt. Puls kaum fühlbar, sehr frequent. Temperatur normal. Leib kaum aufgetrieben. Bauchdecken sehr gespannt, überall druckempfindlich, Perkussionsschall in den abhängigen Partien, namentlich rechts, gedämpft. Leberdämpfung normal. — Seit dem Unfalle weder Stuhl noch Urin. Aus der Blase 1 l Urin per Katheter entleert. — In der Nacht noch öfter Erbrechen und Aufstoßen. Gegen Morgen Exitus.

Bei der Sektion strömte bei Eröffnung der Bauchhöhle freies Gas heraus. In der Bauchhöhle ca. 1 l bräunlich-gelber, kotiger Flüssigkeit. Därme miteinander verklebt, eitrig belegt. An den Darmschlingen sieht man durch die normale Serosa an mehreren Stellen zehnpfennigstückgroße Hämorrhagien durchschimmern. Im Bereiche einer derselben, etwa 1 m von der Bauhinschen Klappe entfernt, fand sich ein etwa erbsengroßes, alle Schichten der Darmwand durchdringendes Loch.

Art der Gewalt: Fall auf den Fußboden mit dem Bauche.

Effekt der Gewalt: Loch im Ileum, Quetschungserscheinungen im Ileum.

51) Beck, 4. Fall, l. c.

Ein Infanterist stürzte beim Sprunge über den Sprungkasten mit dem Unterleibe gegen eine gepolsterte Ecke des Kastens.

Nach einigen Minuten hatte der Schmerz nachgelassen und nun vermochte Patient aufzustehen. Am folgenden Tage war er etwas verfallen, mäßige Temperatursteigerung, eine zirkumskripte Stelle in der Gegend des Nabels schmerzhaft, Erbrechen; allgemeine Peritonitis, Meteorismus.

Tod nicht ganz 3 Tage nach der Verletzung.

Das große Netz ließ sich von den Darmschlingen erst nach Lösung stärkerer Verklebungen abheben; nun zeigte sich eine taubeneigroße, mit eitrig-kotiger Flüssigkeit angefüllte Höhle deren Wandungen verklebte Darmschlingen bildeten. Die die obere Wand bildende Schlinge zeigte einen bohnengroßen Riß mit zackigen morschen Rändern von grauer Farbe.

Art der Gewalt: Stoß gegen das Abdomen.

Effekt der Gewalt: Quetschung des Darmes.

52) Neumann 21, l. c.

J. S., 52 Jahre alt, stieß am 7. Sept. 1901 morgens $^1/_2$7 Uhr mit einem schweren eisernen Handkarren gegen einen Pfeiler und mit der rechten Bauchseite gegen den Karrenhandgriff. Laparotomie in der Mittellinie. Erguß, verklebte Darmschlingen und an einer Darmschlinge eine ca. 1 cm lange quergestellte Perforation.

Art der Gewalt: Stoß gegen den Leib.

Effekt der Gewalt: Perforation des Darmes.

53) Eichel 4.

Dem 20 Jahre alten Kanonier G. geht am 4. Febr. 1898 nachmittags 3 Uhr das Pferd durch. Dasselbe rennt gegen eine Barriere und überschlägt sich mit dem Reiter über dieselbe hinweg. Das Pferd kommt mit dem Sattel auf den Bauch des Mannes zu liegen. Operation: In Chloroformnarkose der Leib in der Mittellinie eröffnet. Es entfernt sich trübseröse Flüssigkeit, die mit Fibrinflocken vermischt ist. Nachdem die Wunde auf 20 cm erweitert ist, zeigen die stark geröteten Darmschlingen Verklebungen durch Fibrin. Aus einer entleert sich Kot. Einriß $1^1/_2$ m vom Zwölffingerdarm entfernt, dicht am Mesenterialansatz durch die ganze Wand, 10 cm von diesem entfernt ein zweiter, nur die Serosa betreffend.

Art der Gewalt: Stoß mit dem Sattel gegen den Leib.

Effekt der Gewalt: Perforation des Dünndarms.

54) T. Micheaux, Bull. et mém. de Soc. de Chir. Paris, T. 19, p. 217 (Petry 6).

Ein 33-jähr. Mann erhielt durch eine Maschine einen Stoß gegen den Leib unterhalb des rechten Rippenbogens. Bei der Laparotomie entleert sich ca. 1 l schwarzes Blut, jedoch steht die Blutung. An der Ueber-

gangsstelle des Colon ascendens ins Transversum an der Rückseite ein 15 mm langes Loch, demgegenüber ein kleiner Einriß der Seromuscularis. Daneben zwischen Netzfalten etwas harter Kot eingekapselt. Sonst keine Zeichen von Peritonitis. Heilung ohne jede Störung.

Art der Gewalt: Stoß gegen den rechten Rippenbogen.

Effekt der Gewalt: Loch der Flex. colic. dextra.

55) Maschka, Zeitschrift f. gerichtl. Med. u. s. w., N. F. XXX, April 1879, p. 234.

Ein rüstiger 50-jähr. Mann wurde von einer Deichsel gegen den Leib gestoßen und vom Wagen überfahren. Erscheinungen hochgradiger Peritonitis. Tod im Kollaps am nächsten Morgen nach der Verletzung.

Aeußerlich keine Verletzung; in der linken Darmbeingegend eine Suffusion. Bauch aufgetrieben, enthält viel blutige, mit Flocken und Kot gemischte Flüssigkeit. Peritoneum gerötet, Pseudomembranen, Verklebungen; im großen Netze ein thalergroßer Riß mit blutunterlaufener Umgebung. Eine vom Coecum 4 cm entfernte Dünndarmschlinge war vollkommen durchrissen, der Riß erstreckte sich noch 5 cm weit ins Mesenterium. Ränder gewulstet, umgestülpt, blutig suffundiert. Die anderen Bauch-eingeweide unverändert. Fraktur des Femur.

Art der Gewalt: Stoß mit Deichsel

Effekt der Gewalt: Durchriß des Jejunum.

56) André, Arch. méd. pharm. milit., 1888, No. 12 (Petry 93).

Hufschlag. Diagnose leicht zu stellen. Die Bauchdecken zeigten keine Zeichen der Verletzung. Tod 30 Stunden p. tr.

Die verletzten Dünndarmschlingen fanden sich in der Nähe der Wirbelsäule. Die eine zeigte eine Lücke im Durchmesser von 1 cm. In der Umgebung derselben fehlte der Länge nach und an der Vorderfläche des Darmes das Peritoneum 10 cm weit. Die anderen Schichten der Darmwand waren kontusioniert und von brandiger Beschaffenheit. Eine zweite Darmverletzung stellte sich als fast vollständig quere, glattrandige Durchtrennung des Darmrohres dar.

Art der Gewalt: Hufschlag.

Effekt der Gewalt: Durchquetschung des Dünndarmes.

57) Poland, l. c.

Ein 45-jähr. Mann wurde von einem Wagen überfahren. Kollaps. Erbrechen mit Blut, blutiger Stuhl, großer Schmerz, Peritonitis. Tod 2 Tage p. tr.

Beim Eröffnen des Abdomens entströmte viel Gas. Jejunum dicht unterhalb des Nabels vollständig durchtrennt, die Enden hatten sich $1^1/_4$ " voneinander entfernt, das Mesenterium war eingerissen. Die getrennt liegenden Darmenden waren auch seitlich verschoben und an andere Schlingen durch Exsudat angeheftet. Intensive Peritonitis, bedeutender Blut- und Fäkalerguß in die Bauchhöhle.

Art der Gewalt: Ueberfahren.

Effekt der Gewalt: Durchtrennung des Jejunums dicht unterhalb des Nabels.

58) Eichel 5, l. c.

Ein 31-jähr. Schreiner hat, angeblich seit 12 Jahren, einen rechtsseitigen Leistenbruch. Er hält denselben durch Bruchband leicht zurück. Am 9. April 1898 morgens 9 Uhr — eine Stunde vorher hat Pat. Stuhl und Urin entleert — trifft ihn beim arbeiten an der Kreissäge ein 1 m großes

Brett, als er es von der Kreissäge losmachen wollte, mit der Kante der Schmalseite, mit großer Gewalt gegen die rechte Unterbauchgegend.

Bei der Laparotomie quellen reichliche Mengen fäkulent riechenden, gelblich gefärbten Exsudates hervor. Zunächst liegt eitrig-fibrinös entzündetes Netz, dann mit fibrinösen Massen bedeckter Dünndarm. In unmittelbarer Nachbarschaft von der Spina ilei anter. dextr. findet sich eine Dünndarmschlinge, die an ihrer Konvexitätsseite ein Loch hat. Dasselbe von umgekrempelter Schleimhaut umgeben, ist schlitzförmfg, ca. 1,3 cm lang.

Art der Gewalt: Stoß.

Effekt der Gewalt: Perforation des Darmes.

59) Med.-Rat Dr. Krieg, Württemberg. Korr. Bl., Bd. 48, H. 2, 1878. S. J., Bd. 180, 1878, p. 164).

Ein 70-jähr. Mann, der bis auf ein leichtes Emphysem gesund war, hielt ein leichtes $^3/_4$ cbm haltendes, je ein Drittel mit Sägespänen gefülltes Holzkistchen vor dem Bauche und stieß damit nur leicht gegen die Wand an, so daß er den Gegenstoß, den er dadurch gegen die rechte Unterbauchgegend bekam, kaum beachtete. Er ging noch einige Treppen herunter, spürte aber nach 10 Minuten heftige Schmerzen im Unterleibe, es trat Erbrechen, Kollaps ein, die Extremitäten wurden kühl; die Perkussion des ganzen Abdomen ergab leeren Schall; an den Bauchdecken war aber keine Abnormität nachzuweisen. Pat. starb nach etwas über 24 Stunden. Die Obduktion ergab eine frische Peritonitis in der rechten Unterbauchgegend, wässerigen und breiigen Kot zwischen den Darmschlingen; in einer Schlinge des Ileum fand sich eine 17 mm lange knopflochartige Perforationsöffnung in der Querrichtung des Darmes, mit nicht ganz glatten, nach außen etwas umgestülpten Rändern, die die 3. Phalanx des kleinen Fingers durchließ. Die Schleimhaut in der unmittelbaren Nähe der Perforationsstelle erwies sich als ganz gesund.

Das ätiologische Moment erscheint in diesem Falle fast zu geringfügig, um eine sonst gesunde Darmschlinge zur Perforation zu bringen, zumal die außerdem auch harte Spur einer Kontusion an der Bauchdecke fehlte. Prof. Schüppel untersuchte ein Stück des Darmes und gab sein Urteil dahin ab, daß derselbe zwar atrophisch sei, aber selbst nach Eintritt der Fäulnis dem Zerreißen einen ziemlich heftigen Widerstand entgegensetzte, auch mikroskopisch ließ sich eine Degeneration nicht nachweisen. Ebenso reicht die Annahme zur Erklärung der Ruptur nicht aus, daß die betreffende Darmschlinge im Moment des Stoßes durch Anhäufen von Gasen sich im Zustande großer Spannung befunden habe.

60) Neumann 1, l. c.

Ein 32-jähr. Arbeiter, E. Sch., verunglückte in der Weise, daß ihm eine schwere eiserne Kette auf den Leib fiel. Er stürzte hin und hatte starke Schmerzen in der linken Bauchseite, konnte aber sogleich wieder aufstehen und einige Schritte gehen. Er wurde 5 Stunden nachher in unser Krankenhaus aufgenommen.

Bei der noch in derselben Stunde ausgeführten Laparotomie fand sich reichlich eitrig-seröse, flockige Flüssigkeit in der Bauchhöhle, dicke Fibrinauflagerungen auf den Därmen, eine 2 cm lange Perforation an einer Dünndarmschlinge und ein fingerstarkes Loch in der Radix mesenterii.

Art der Gewalt: Stoß.

Effekt der Gewalt: Perforation einer Dünndarmschlinge und des Mesenteriums.

## B. Quetschungen mit äußeren Verletzungen.

### a) Leichtere Verletzungen.

61) Neumann 19, l. c.

Der 45jähr. Böttchermeister H. Sch. erhielt am 9. August 1898 früh 7 Uhr von einem Pferde einen Hufschlag gegen die rechte Bauchseite.

Er hatte gleich nachher Schmerzen im Bauche, den Tag über Uebelkeit und Brechreiz. Nachts 11 Uhr wurde er in das Krankenhaus gebracht. Gesicht bleich, leicht cyanotisch, Extremitäten kühl, Respiration thorakal und angestrengt. Puls klein, flatternd, 132. Bauchdecken etwas gespannt, in der Regio iliaca dextra stark sugilliert, unterhalb des linken Rippenbogens einige Erosionen. Abdomen im ganzen sehr schmerzhaft, besonders im rechten Hypochondrium und Epigastrium. Perkussionsschall in der Regio pubica dextra gedämpft, sonst normal. Leberdämpfung vorhanden. Urin kann spontan nicht gelassen werden, normal. Häufiges Aufstoßen.

Sofort Laparotomie; aus der Bauchhöhle stürzt literweise dünnflüssiger, trüber, faderiechender Darminhalt. Darmschlingen sämtlich stark injiziert, fibrinös-eitrig belegt, ausgedehnt miteinander verklebt. An einer Ileumschlinge 2 m oberhalb der Bauhinschen Klappe eine 10-pfennigstückgroße Perforation nahe dem Mesenterialansatze.

Resektion des perforierten Darmstückes im Gesunden mittels Murphyknopfes. Ausspülung und Austupfung der Bauchhöhle mit sterilisiertem Wasser, Tamponade derselben, einige Haltnähte über den Tampons. Pat. erwachte nach der Operation schnell aus der Narkose und war vollkommen klar, doch traten bald die Zeichen der allgemeinen Peritonitis mehr in den Vordergrund, unter denen er bereits $^1/_4$1 Uhr morgens starb.

Art der Gewalt: Hufschlag.

Effekt der Gewalt: Perforation des Ileum, Sugillationen der vorderen Bauchwand.

62) Neumann 9, l. c.

K. W., 26-jähr. Kutscher, wurde am 5. April 1890 von einem Pferde gegen die rechte Unterbauchgegend geschlagen.

Umgesunken war Pat. dabei nicht, auch hatte er nicht die Besinnung verloren, vielmehr nach kurzer Pause weiter gearbeitet, trotzdem er mäßige Schmerzen im Unterleib verspürte. Am 6. April früh das erste Mal Erbrechen. In der Nacht vom 6. zum 7. April Aufstoßen, am 7. April 1890 früh das zweite Mal und zwar schleimiges Erbrechen. Da die Beschwerden, Schmerzen im Unterleib und unterem Teil der Brust, allgemeines Unbehagen, Aufstoßen, Uebelkeit zunahmen, suchte er am 7. April nachmittags $7^1/_2$ Uhr zu Fuß die Anstalt auf. Blähungen und Stuhlgang waren seit dem Unfalle nicht mehr abgegangen.

In der Ileocökalgegend war die Haut diffus bläulich verfärbt, geschwollen, über dem äußeren Drittel des Lig. Pouparti zwei kleine Exkoriationen.

Der Leib im ganzen nicht aufgetrieben. Die Bauchdecken straff gespannt, besonders auf der rechten Seite, die Palpation derselben äußerst schmerzhaft. Die Perkussion ergab nur in der Regio ileocoecalis minimale Dämpfung, die Leberdämpfung verschmälert, das Herz nach aufwärts gedrängt.

Sofort Laparotomie in Morphium-Aether-Chloroformnarkose. Die Bauchhöhle enthält überall dünnflüssigen, kotig riechenden Eiter. Die Darm-

schlingen waren injiziert und belegt. An einer in der Regio ileocoecalis liegenden Dünndarmschlinge, nahe dem Mesenterialansatze, eine erbsengroße, unregelmäßige Perforation mit fetzigen Rändern, aus welcher breiiger Kot hervorquoll.

Art der Gewalt: Hufschlag gegen den Unterleib.

Effekt der Gewalt: Perforation des Ileum und Quetschung der vorderen Bauchwand.

63) Robert Jamin, Progrès méd., X, 6, 1882 (Petry 90).

Ein 46-jähr. Fuhrmann wurde mit dem Leibe zwischen 2 Wagen eingeklemmt.

Leib stark aufgetrieben, überall heller, sonorer Schall, sehr heftige spontane und Druckschmerzen. Keine Wunde oder stärkere Kontusion der Bauchwand; auf der rechten Seite des Abdomens einige kleine Hautabschürfungen; Puls klein, frequent, unregelmäßig, Temperatur 37. Mehrfaches Erbrechen, Zunahme der Auftreibung des Leibes. Keine Defäkation. 3 Stunden vor dem Tode 36,0 Temperatur, $^1/_2$ Stunde vor demselben unter 35,0. Tod 22 Stunden p. tr.

Bauchhaut leicht ekchymosiert; auf der rechten Bauchhälfte leichte, 5—6 cm breite Abschürfungen. In der Bauchhöhle viel fötides Gas und fast 1 l teils flüssiges, teils geronnenes Blut, keine Faeces. Netz und Mesenterium stark kontusioniert, blutig. An einer Dünndarmschlinge, die etwas stärker vaskularisiert, befand sich eine 7—8 mm im Durchmesser haltende Perforationsöffnung mit scharfen, wie mit einem Locheisen ausgeschnittenen Rändern. Die Schleimhaut hatte sich nach außen aufgerollt und überragte das Bauchfell wulstartig. Um die Rupturstelle war im Durchmesser von 1 cm eine ekchymotische Zone.

Art der Gewalt: Einklemmung zwischen 2 Wagen.

Effekt der Gewalt: Quetschung des Netzes und des Mesenteriums, Ruptur des Dünndarms, Ekchymosen der vorderen Bauchwand.

Füllung des Darmes: Wahrscheinlich leer.

64) Eichel, Fall 3, Beitr. z. klin. Chir., Bd. 22, 1898, p. 223.

Ein 63-jähr. Mann führte am 8. Nov. 1897, 5 Uhr nachmittags einen mit 2 Petroleumfässern beladenen Wagen und zwar ging er zu Fuß neben dem Pferde, das er am Zügel hielt. Das Pferd wurde scheu, bäumte sich und warf den Pat. um; der Hinterteil des Wagens fuhr ihm dabei über den Unterleib; auch behauptet er, das Pferd sei ihm auf die Brust getreten. Nach 3 Stunden Aufnahme in die Klinik.

Von dem angeblichen Fußtritt des Pferdes auf die Brust ist äußerlich nichts zu sehen, dagegen findet sich ein etwa 2 Finger breiter, etwas geschwollener, blutunterlaufener Streifen an der Bauchhaut, in der Gegend der Crista ossis ilei sinistri. Tod 40 Stunden p. tr. durch Blutung in die Bauchhöhle und Fettembolie der Lungen. Sektion: Fettembolie der Lungen. Bluterguß im Abdomen. Perforation des Dünndarms. Mehrere Einrisse des Mesenteriums zum Teil total, zum Teil nur die obere Serosa treffend.

Art der Gewalt: Ueberfahren.

Effekt der Gewalt: Perforation des Dünndarmes und Sugillation der rechten Bauchwand.

65) Beck l. c.

Ein Soldat erhielt einen Hufschlag gegen den Unterleib, sank bewußtlos zusammen, kam aber bald wieder zu sich. Kollaps, große Schmerzhaftigkeit des Leibes. Anderen Tages Schmerzen geringer. Allgemeinbefinden besser,

Sensorium frei, Puls und Respiration normal. Aber vollkommene Ischurie. Auch der nächste Tag verläuft leidlich. Am 3. Tage wurde Pat. unruhig, Dämpfung und Erbrechen. Temperatur sank am 4. Tage auf 36,8 bei 92 Schlägen, der Bauch wurde stark gespannt. Abends 37,8, 132 Puls. Pat. kollabiert allmählich. Tod 90 Stunden p. tr. Im subkutanen Zellgewebe der Bauchdecken 2-Markstückgroßes Extravasat. Bauchhöhle enthält eine mäßige Menge serös blutiger Flüssigkeit mit Fibrinflocken. Am Peritoneum kapillare Blutungen, stellenweise dicker Belag. Ruptur im Dünndarm in der Gegend der linken Fossa iliaca 1 cm in der Längs-, 1,75 cm in der Querrichtung. Gleich daneben ein zweiter kleiner, 5 mm langer Riß. In der Umgebung der Rupturstellen keine Ablagerung von Exsudatmassen, daher auch keine Verklebungen.

Art der Gewalt: Hufschlag.

Effekt der Gewalt: Ruptur im Dünndarm, Extravasat in den Bauchdecken.

66) Longuet, Bull. Soc. anat. 1873 (Petry 162).

Ein 65-jähr. Mann wurde von einem schweren Wagen überfahren, dessen Rad ihm über das linke Bein ging und dasselbe frakturierte. Pat. erklärt, von Seite des gebrochenen Beines nicht zu leiden, jedoch habe er in der rechten Leistengegend, welche der Sitz einer alten, nie durch ein Bruchband zurückgehaltenen, doch immer leicht reponiblen Hernie, die im Momente der Verletzung nicht ausgetreten gewesen sei, große Schmerzen. Man findet tatsächlich auf dieser Seite einen Bruchsack, jedoch das Orificium internum läßt den kleinen Finger passieren. Sonst vollständiges Wohlbefinden. Appetit. Tags darauf Unwohlsein, Beklemmung, Nausea. Bauch leicht aufgetrieben, auf Druck schmerzhaft, besonders im rechten Hypochondrium. Unter Tags einige Male grünliche Massen erbrochen, abends ganz plötzlich große Beklemmung und Erbrechen.

$^1/_2$ Stunde später Tod (24 Stunden p. tr.).

Autopsie: Bauchhöhle enthält ca. 200 g Blut. In der Gegend des Coecum hängen die Dünndarmschlingen mit der Bauchwand durch Pseudomembranen zusammen; an dieser Stelle finden sich auch einige Gerinnsel. Beim Auflösen des Dünndarmkonvoluts findet man das Mesenterium in einer Ausdehnung von 7—8 cm parallel dem Rand des sich inserierenden Darmes vollständig durchrissen; der zugehörige Darmteil ist schwärzlich, blutig infiltriert, aber ohne Kontinuitätstrennung. Rechter Leistenbruchsack. Bauchwand um den Ring herum beträchtlich blutig infiltriert. Im übrigen stellenweise Peritonitis.

Art der Gewalt: Ueberfahren.

Effekt der Gewalt: Zerreißung des Mesenterium. Bauchwand blutig infiltriert.

67) William Walker, Lancet II, 15. Okt. 1881, Schmidts Jahrb. d. Med., Bd. 198, 1883, p. 67.

Ein 19-jähriger Mensch sollte in trunkenem Zustande von seinem Wagen gefallen und das Rad ihm über den Unterleib gegangen sein. Die Untersuchung ergab eine leicht gequetschte Stelle in der Regio iliaca sinistra.

Bei der Autopsie fand man Injektion des peritonealen Ueberzuges des Darmes und Erguß von einigen Unzen klaren Serums im Unterleib. Im Darme zeigte sich eine rupturierte Stelle mit scharfen einwärts gerollten Rändern, welche dicht aneinander lagen und keine Ulceration darboten.

Art der Gewalt: Ueberfahren.

Effekt der Gewalt: Ruptur des Darmes. Quetschung der vorderen Bauchwand.

68) Schreiber, S. J., Bd. 123, p. 200.

Ein berauschter Soldat erhielt einen Fußtritt gegen den Bauch. Am Morgen nach dem Trauma Erscheinungen von Peritonitis, außer einer kleinen, über dem linken Lig. Pouparti befindlichen lividen Verfärbung der Haut (der Ekchymose im M. obl. ext. entsprechend) nichts zu finden. Tod 36 Stunden p. tr.

Sektionsbefund: Bauchdecken unverletzt, im Musc. obliquus extern. eine Ekchymose, in der Bauchhöhle einige Pfund Serum mit gelblich-eitrigen Flocken. Das Peritoneum parietale und viscerale durchaus verdickt und an den meisten Stellen mit eitrigem Belag überzogen, der sich leicht in Fetzen abziehen ließ. Darm durch Gase prall ausgedehnt, seine Gefäße mit Blut überfüllt. Im Exsudat auch Fäkalmassen, als deren Quelle die Oeffnung einer auf der Wirbelsäule aufliegenden Darmschlinge erkannt wurde. Die Oeffnung verlief quer übers Darmrohr, dessen Mitte sie ungefähr einnahm, hatte einen mißfarbigen, wenig gezackten, gewulsteten, klaffenden Rand, dessen Umgebung gesunde Schleimhaut besaß.

Art der Gewalt: Fußtritt gegen den Bauch.

Effekt der Gewalt: Perforation einer Darmschlinge, Ekchymose im Musc. obliquus extern..

b) Schwerere Verletzungen.

69) Hildreth, Injuries of the abdomen. Philad. med. and surgic. Rep. (Petry 107).

Der Unterleib eines Mannes wurde durch die Wucht zweier aufeinanderstoßenden Wagen bis auf einen Raum von 2—3 Zoll zusammengequetscht und die Bauchdecken an mehreren Stellen förmlich geborsten. Alle Erscheinungen einer Darmincarceration: Permanentes Erbrechen, Kolik, Tympanites, endlich Ileus. Von den gequetschten Bauchwandungen stießen sich nekrotische Fetzen ab und am 4. Tage eröffnete der Verfasser eine nekrotische Darmpartie. Am 12. Tage Tod an Erschöpfung.

Kontusion des Leibes mit Verletzung der Bauchdecken, Darmnekrose und Ruptur.

Art der Gewalt: Quetschung zwischen 2 aufeinanderstoßende Wagen.

Effekt der Gewalt: Quetschung der Bauchwand und des Darmes, Darmnekrose und Ruptur.

70) Reick, Aerztl. Mitteil. aus Baden, XIII, 28, 1859 (Petry 56).

Ein kräftiger 25-jähr. Mann fiel vom Wagen mit dem Bauch auf einen zackigen Markstein. $^1/_2$ Stunde nach der Verletzung fand sich in der Ileocökalgegend eine begrenzte, runde, elastische Geschwulst von 1 Zoll Höhe und $3^1/_2$ Zoll Durchmesser, darüber war die Haut exkoriiert; Unterleib weich, nur im Bereiche der Geschwulst schmerzhaft. In der Ileocökalgegend eine Geschwulst, in deren Bereiche die Bauchwand von innen nach außen 3 Zoll weit zerrissen war; in diesem Risse, über dem die Bauchhaut beutelartig ausgedehnt war, lagen eingeklemmt ein Teil des Colon ascendens, ein Stück Netz und eine Ileumschlinge, alles durch plastisches Exsudat verklebt. Das eingeklemmte Ileumstück zeigte ein rundes, von schiefergrauen Rändern begrenztes Loch von 8 Zoll Durchmesser, hinten ein kleines

von 4 Zoll Durchmesser. Aus beiden Löchern waren flüssige Fäkalmassen und Spulwürmer in eine durch das Mesenterium gebildete Höhle getrieben; an diesem Teile zeigten sich keine entzündlichen Erscheinungen. In der Bauchhöhle kein Exsudat. Peritoneum parietale und Darmschlingen injiziert und subkutane Gewebe in der Umgebung der Geschwulst von zahlreichen Eiterherden durchsetzt.

Art der Gewalt: Fall auf einen Markstein.

Effekt der Gewalt: Riß der vorderen Bauchwand; Perforation des Ileum.

71) Beck l. c.

Ein Kanonier wurde von einem Geschütz überfahren, wobei die Räder über das rechte Bein, die linke Hüfte und den Unterleib gingen. Fraktur des rechten Femur und der rechten Tibia; außerordentlich heftige Leibschmerzen, besonders in der Unterbauchgegend neben der Blasengegend, wo sich eine Schwellung mit bläulicher Verfärbung der Haut bemerkbar machte.

Normaler Harn wurde spontan entleert.

Subkutane, traumatische Ruptur des Colon descendens. In der linksseitigen Bauchmuskulatur ein bedeutendes Blutextravasat, in der Bauchhöhle teils flüssiger, teils breiiger Kot; im Colon descendens, dicht über der Flexura sigmoidea, an seiner nach außen gewendeten und vom Peritoneum freien Fläche ein unregelmäßiges Loch in der Größe eines 50-Pfennigstückes. In der Umgebung des Risses war das Bauchfell in größerer Ausdehnung rupturiert und somit konnte der Kot sich frei in die Bauchhöhle ergießen.

Art der Gewalt: Ueberfahren.

Effekt der Gewalt: Quetschung in der Bauchmuskulatur. Links unregelmäßiges Loch in der Flexur.

c) Quetschungen mit Verletzung der hinteren Bauchwand.

72) Campbell, S. J., Bd. 181, p. 167.

Der Pat. war im Schiffsraume aus einer Höhe von 12 Fuß auf einen vorstehenden Balken mit der rechten Seite aufgefallen. In der rechten Hüftgegend war eine starke Quetschung und eine außerordentlich heftige Schmerzhaftigkeit aufgetreten. Dagegen war die Rücken und Lebergegend vollkommen frei.

Tod noch am selben Tage der Verletzung.

Subkutane, traumatische Ruptur des Colon ascendens. — Die Sektion ergab 1 Liter flüssigen, mit Faeces untermischten Blutes in der Bauchhöhle; an mehreren, auf der rechten Seite gelegenen Dünndarmschlingen bemerkte man Epithelabschürfungen. Auf der vorderen Fläche des Colon ascendens zeigte sich in der Nähe des Coecums eine runde Oeffnung, die die Spitze des Zeigefingers eintreten ließ. Das Coecum und ein großer Teil des Colon war leer. Die Teile hinter dem Colon ascendens waren stark gequetscht, doch war kein anderes Eingeweide verletzt, auch kein Knochen gebrochen.

Art der Gewalt: Fall auf einen Balken.

Effekt der Gewalt: Ruptur des Colon ascendens. Quetschung des Gewebes hinter dem Colon ascendens.

73) Tissier, Bull. Soc. Anat., Mai 1883 (Petry 108).

Ein kräftiger und frischer junger Mann wurde bei völlig nüchternem

Magen (gegen 7 Uhr vor seiner Mahlzeit) von einem nicht sehr schweren leeren Möbelwagen überfahren, dessen Rad ihm über dem Bauch zwischen Rippen und Becken ging. Am Bauch nicht die geringste Sugillation oder Erosion.

Sektion: In der vorderen Bauchwand rechts in der Höhe des Nabels eine kleine Ekchymose (wahrscheinlich erst postmortal). In den Bauchmuskeln kein Blutinfiltrat. Beim Eröffnen des Bauches quellen ca. 2 Liter Blut ohne Gerinnsel hervor. Keine Spur von Peritonitis. Leber, Magen, Milz u. s. w. intakt. Aber an der hinteren unteren Partie der Netzfalte, welche das Colon transversum an die hintere Bauchwand heftet, eine Blutsuffusion von Zweifrancstückgröße mit unregelmäßiger Begrenzung. Das Jejunum 3 mm vom Duodenum entfernt total abgerissen; der Riß erstreckt sich noch auf 2—3 mm ins Mesenterium hinein. Die Ränder scharf, wie mit der Schere geschnitten. Die Schleimhaut stülpt sich leicht vor und gibt den beiden Enden ein geschwollenes, gefaltetes Aussehen. Weder Galle noch Nahrungsmittel in der Umgebung. Die Art. mesenterica ist unverletzt, die Aorta jedoch 4 mm von der Bifurkation in ihrer äußeren Lage zerrissen und blutig infiltriert. Die beiden Darmrißwunden zeigen nicht die mindeste entzündliche Reaktion.

Art der Gewalt: Ueberfahren.

Effekt der Gewalt: Ekchymose der Bauchwand, Blutsuffusionen im Netz, Totalabquetschung des Jejunum vom Duodenum. Die Aorta zerrissen und blutig infiltriert.

Füllungszustand des Darmes vor der Verletzung: Absolut leer.

74) Chavasse, Bull. et mém. de la Soc. de chir. de Paris, T. 11, p. 123 (Petry 47).

Ein 23-jähr. Soldat erhielt 2 Hufschläge gegen den Bauch. Laparotomie am 3. Tage p. tr. Befund: Keine Perforation der Eingeweide, nur eine starke Injektion derselben. Das Colon transversum war an 2 Stellen stark kontundiert. Tod am 4. Tage p. tr. (am Tage nach der Laparotomie). Keine Darmzerreißung, nur eine peritonitische Injektion sämtlicher Teile; am Colon transversum einzelne Kontusionen. Sugillationen des Mesocolons infolge Ruptur einer Mesenterialarterie. Auch das Pankreas ist rechts suffundiert, über den gequetschten Teilen des Pankreas ist die Peritonitis am intensivsten.

Art der Gewalt: Hufschläge.

Effekt der Gewalt: Quetschung des Colon transversum ohne Ruptur und Quetschung des Pankreas.

75) Thommen, Klinische und experimentelle Beiträge zur Kenntnis der Bauchkontusionen. Diss. Basel, 1902.

M. J., 6 Jahre alter Knabe, wurde von einem schweren Holzfuhrwerk überfahren. Das Rad ging quer über den Bauch. Schwerer Shock. Spitaleintritt 3 Stunden nach der Verletzung.

Status: Pat. zeigt die Symptome eines schweren Shocks, ist aber nicht bewußtlos. Puls sehr klein, frequent. In der Lendengegend eine Schürfwunde. Abdomen wenig aufgetrieben, diffus druckempfindlich; am intensivsten in der Gegend rechts vom Nabel. Leberdämpfung fehlt. Dämpfung in der Fossa iliaca dextra.

Diagnose: Darmverletzung. Sofort Laparotomie in Aethernarkose. Schnitt am äußeren Rand des Musculus rectus. Aus der Fossa iliaca entleert sich Blut. Ileum zirkulär vom Coecum abgerissen, ebenso der Appendix an seiner Einmündungsstelle ins Coecum total abgerissen. Wundränder zackig.

Entfernung des Wurmfortsatzes. Naht der offenen Darmstellen in 3 Etagen. Anlegung einer seitlichen Anastomose zwischen Ileum und Coecum. Spülung der Bauchhöhle. Naht der Bauchdecken. Pat. erholt sich nicht. Exitus 6 Stunden nach der Operation.

Sektionsbefund: Im Abdomen wenige Tropfen blutiger Flüssigkeit; keine Peritonitis. Darmnähte halten. Kleiner Riß im rechten Leberlappen. Hämorrhagie im Musculus ileopsoas rechts und im retroperitonealen Zellgewebe. Abbruch des Processus transversus des 2. Lendenwirbels.

Art der Gewalt: Ueberfahren.

Effekt der Gewalt: Abriß des Ileum vom Coecum, ebenso Abriß des Appendix. Quetschung des M. ileops. und Fraktur des Processus transversus des 2. Lendenwirbels.

76) Von einem Hufschlag auf den Leib berichtet J. E. Saldana (Presse méd., XXXIII, 15, 1881) bei einem 6-jähr. Knaben.

Bei der nach 36 Stunden gemachten Autopsie fand man leicht grünliche Färbung der Reg. epigastrica, während die anderen Teile blaß aussahen. Die Schädelhöhle war normal. An der linken Hälfte des Thorax, besonders nach hinten, bestand eine starke Kontusion und der mittlere Teil des unteren Lappens der linken Lunge war von der Zwischenlappenfurche bis zur Pleura zerrissen. Beim Einschnitt in die Bauchdecken fand man in der Mitte des Epigastricum eine kaum rosige Färbung des subkutanen Bindegewebes an dieser Stelle, wie auch sonst überall, waren die oberflächliche Fascie, Aponeurosen und Muskeln intakt, während in dem subperitonealen Bindegewebe in dem Peritoneum selbst eine leichte Ekchymose bemerkt wurde. In der Bauchhöhle war ein starkes Blutextravasat und eine bedeutende Ekchymose in der ganzen Ausdehnung des Zwerchfells, soweit es die Reg. hypochondr. sin. überzog, wahrzunehmen. Der Magen, der mit Speisen erfüllt war, zeigte an verschiedenen Stellen seiner Oberfläche Ekchymosen, von denen drei, vollkommen begrenzt, die Mitte bildeten. Diese Stelle scheint der Läsionsstelle zu entsprechen, die Oberfläche des Duodenum war ekchymosiert, auch ein großer Teil des Dünndarms zeigte Ekchymosen; solche fanden sich auch in geringer Zahl und oberflächlich am Colon transversum; das Omentum gastrohepat. war zerissen; das Lig. suspensorium hepat., sowie der untere Rand des linken Leberlappens ließen ebenfalls Ekchymosen erkennen; die Milz und die linke Niere waren zerrissen.

Die vordere Bauchwand ist hiernach durch einen Hufschlag zurückgedrängt worden und hat die bei der Autopsie verletzt gefundenen Organe in einer schrägen Richtung, von vorn nach hinten, von unten nach oben und links vor sich hergetrieben, bis der Stoß schließlich am unteren Teile der hinteren und seitlichen Fläche der linken Thoraxhälfte endete. Hierdurch erklärt sich die geringe Verletzung der Leber, während Magen, Duodenum, Milz und linke Niere, sowie der betreffende Teil des Netzes sehr bedeutend getroffen wurden. Daß so ausgedehnte Verletzungen der Bauch- und Brustorgane ohne Rippenfraktur zu stande kommen konnten, erklärt S. aus der Elastizität der Rippen in dem jugendlichen Alter des Pat. Der Hufschlag, der das Epigastrium traf, bewirkte eine Inflexion der Rippenknorpel, welche mit dem gleichzeitigen Hinaufdrängen des Zwerchfells in der Richtung der Gewalt einen Einriß in die Pleura und die linke Lunge hervorrief.

Art der Gewalt: Hufschlag.

Effekt der Gewalt: Quetschung am Magen, Duodenum, Milz, linker Niere, Bauchfell.

77) H. Niemier, Archives de médecine et de pharmacie militaires, Paris 1893, T. 22, 1. Fall (Petry 100).

Am 4. Dez. 1891 um $11^1/_2$ Uhr mittags bekam ein Reiter einen Stoß vom Pferde gegen den Unterleib. Pat befand sich damals in vollkommen nüchternem Zustande. Sektion: Bei Eröffnung des Bauches entströmt eine gelbliche, gallige, trübe, leicht fäkulent riechende Flüssigkeit, aber es entweicht kein Gas. Darmschlingen leicht ausgedehnt, ein wenig injiziert, sind durch gelbliches, sehr zähes fibrinöses Exsudat verklebt. Nach Entfernung der oberflächlichen Dünndarmschlingen und des flüssigen Inhalts der Bauchhöhle (durch Schwamm) stößt man in der Mitte zwischen Nabel und den letzten Lumbalwirbeln auf eine breit klaffende Wunde einer Darmschlinge von der Größe eines 5 Frankstückes. Diese Zerreißung, deren Ränder gefranst waren, verläuft quer und nimmt mehr als $^3/_4$ des Darmumfanges ein; sie sitzt im Jejunum 1,50 m von seinem Ursprung entfernt. Der Rest des Dünndarms und die übrigen Baucheingeweide sind unverletzt. Die Bauchhöhle zeigt nach Entfernung ihres Inhalts eine zweiflachhandgroße subperitoneale Blutinfiltration, welche den größten Teil der rechten Seite der hinteren Bauchwand einnahm. Diese Infiltration besteht in ihrem Zentrum, das der Höhe der Aponeurosen des Psoas und Quadrat. lumborum entsprach, aus einem teppichartig ausgebreiteten Coagulum, welches in der Peripherie in einfache Ekchymosierung überging. Die hinter dem Gerinnsel gelegenen Venae cava inferior und iliaca comm. zeigen keine Veränderung. Im Thorax zeigt sich eine am stärksten im rechten Unterlappen ausgesprochene hypostatische außerordentlich markierte Lungenkongestion.

Art der Gewalt: Hufschlag gegen den Unterleib.

Effekt der Gewalt: Quetschung des Darmes auf der Wirbelsäule und der rechten hinteren Bauchwand.

Füllungzustand des Darms: Leer.

78) Foster, The Lancet, 1876, Vol. 2, p. 572 (Petry 91).

Verschüttung. Klares Bewußtsein. Schmerz in der Brust. Cyanose und Anämie, Pupillen ungleich und reaktionslos. Puls kaum fühlbar. Harndrang, Strangurie und Dyspnoë. Tod 2 Stunden p. tr.

Ruptur des Zwerchfells links. Der mit Speise gefüllte Magen lag im Brustraum; linke Lunge teilweise kollabiert. Leber an 3 Stellen eingerissen. Venae iliacae an beiden Seiten gerissen. Blutaustretungen in ihrer Umgebung. Ein Bandwurm im Bauch. Darmruptur im unteren Drittel des Jejunum.

### d) Verletzung der vorderen und hinteren Bauchwand.

79) Monnier 18, l. c. (Petry 104).

Ein 40-jähr., sehr kräftiger, gesunder Gasarbeiter verstrickte sich mit seinem Fuße in Stricke und fiel von seiner ganzen Höhe herab mit der linken Bauchseite auf einen stumpfen Pflock.

Er konnte sich nach der Verletzung nicht erheben, fühlte sofort einen von Brechen gefolgten wütenden Bauchschmerz und wurde ins Spital gebracht. Dort fand man: Leidender Ausdruck, Züge verzerrt, Nase kalt, Haut kalt, Frösteln, Patient ist stuporös, antwortet schwer. Kleiner fadenförmiger Puls, schwere Atmung, ununterbrochenes Erbrechen flüssiger grünlicher Massen. Kein Stuhl. Harn frei von Blut und Eiweiß. Bauch leicht aufgetrieben, sehr schmerzhaft. Druck der Hand und der Bedeckung werden nicht ertragen. Aeußerlich keine Ekchymosen; der Ort der Ver-

letzung nicht sicher anzugeben. Perkussion wegen der Schmerzen unmöglich. Abends Verschlechterung, Frösteln, Erbrechen. Bauch mehr ausgedehnt. Empfindlichkeit vermehrt.

Tod 23 Stunden p. tr.

Blutinfiltrationen in dem rechten M. obliquus und transversus abdominis. Im Bauchraume 2 Liter einer blutiggefärbten Flüssigkeit und einige Blutgerinnsel. Allgemeine Peritonitis; Blutinfiltrationen im M. psoas und iliacus. In der Mitte des Duodenums zwei Perforationen, deren eine vorn, die andere hinten gelegen ist; die Rißränder sind zackig und umgestülpt. Es fließt intensiv gallig gefärbte Flüssigkeit heraus. Die übrigen Organe sind unverletzt.

Art der Gewalt: Fall auf einen Pflock.

Effekt der Gewalt: Quetschung des Musc. obliq. et transv. abd. et psoas et iliacus. Riß des Duodenums.

80) Riegner 7, l. c.

Ein 4-jähr. Knabe F. Sch. war am 15. Mai 1900 nachmittags 2 Uhr von einem Bierwagen überfahren und bald ins Spital gebracht worden.

Anfangs hochgradiger Shock. Mehrfaches Erbrechen. Abdomen nicht aufgetrieben und ziemlich schlaff, auf Druck sehr schmerzhaft.

Quer über das Abdomen in Nabelhöhe verläuft eine 20 cm lange, 6 cm breite Sugillation, in deren Bereich die Haut leicht arrodiert ist.

Leberdämpfung normal. In der linken Bauchseite in der abschüssigen Partie und bis in die Milzgegend hinauf Perkussionston absolut gedämpft. Operation. Bei derselben (Medianschnitt in der Aethernarkose) findet sich der obere Teil des Colon descendens in 7 cm Ausdehnung von der Serosa vollständig entblößt, welche nach beiden Seiten zurückgestreift ist. Das entsprechende Mesocolon ist radiär weit eingerissen und sugilliert. An der Rückwand in beiden Retroperitonealräumen ausgedehnte, unter der unverletzten, nur sulzig-blutig infiltrierten Serosa gelegene Blutansammlungen (rechts stärker), welche durch Incision des Parietalperitoneums entleert werden. Nieren abgetastet, erweisen sich unverletzt, ebenso Milz, Leber, übriger Intestinaltraktus.

Resektion eines 23 cm langen Stückes des Colon descendens; doppelreihige Darmnaht. Tampons in die beiden Retroperitonealräume und auf die Darmnahtstelle, die zum unteren Wundwinkel herausgeleitet werden. Kochsalzinfusion. Erbrechen hört auf, Puls hebt sich, doch tritt am anderen Morgen der Tod ein.

Bei der (gerichtlichen) Sektion fand sich: Keine Peritonitis, die Nieren nicht verletzt, dagegen die Musculi psoas in ziemlich großer Ausdehnung zerrissen, etwas flüssiges Blut im kleinen Becken.

Art der Gewalt: Ueberfahren.

Effekt der Gewalt: Quetschung des Colon desc., Riß im Mesocolon und Musc. psoas.

81) Villeneuve, 20. Session de l'Assoc. franç. pour l'avancement des sciences. Marseille 1891, p. 796).

Eine 42-jähr. Frau erhielt einen heftigen Stoß gegen den Bauch mit einer Omnibusdeichsel). Laparotomie 26 Stunden p. tr. Quere Zerreißung der Bauchmuskel und der Fascien der Bauchwand. 20 cm langer Riß des Mesenteriums und sehr ausgesprochene Kontusion im entsprechenden Schnitt des Ileum. Tod am Abend nach der Operation. Bei der Obduktion fand man noch eine Verletzung der Leber und Niere (rechts).

Art der Gewalt: Stoß einer Deichsel.

Effekt der Gewalt: Riß des Mesenteriums, Kontusion des Ileum, der Leber und der vorderen Niere, Zerreißung der Bauchdecken.

Versuche: a) an der Leiche.

1) 45-jähr. männliche Leiche (sehr straffe Bauchdecken) wird in der Mittellinie oberhalb und unterhalb des Nabels mit einem etwa 4 cm im Durchmesser messenden Holzklotz in sagittaler Richtung kontundiert. Befund: An zwei Stellen 80 und 170 cm von der Flexura duodenojejunalis entfernt Darmverletzungen; die obere längsverlaufend, oval, 1 cm lang, Serosa und Muscularis einnehmend, die zweite schräg verlaufend durch die ganze Darmwand, mit wulstigen, durch die prolabierende Schleimhaut gebildeten Rändern. 1,5 cm lang. Der Darm war ziemlich leer.

2) 27-jähr. weibliche Leiche, stark fettreiche Bauchdecken, Kontusion in derselben Richtung und derselben Weise auf beiden Seiten der Mittellinie in Höhe des Nabels. Der Darm mäßig gefüllt. Befund: Nihil. Schluß der Bauchwunde.

2a) Jetzt wird durch Unterschieben eines breiten Leichenklotzes die hintere weiche Bauchwand gestützt. Kontusion wie in 2. Befund: Riß einer Dünndarmschlinge mit gequetschten Rändern.

3) Kontusion einer 43-jähr. weiblichen Leiche, aber in der Mittellinie. Befund: 55 cm von der Fl. entfernt ein totaler Einriß der Darmwand. Die Darmschlinge liegt auf der Wirbelsäule.

4) 47-jähr. weibliche Leiche mit sehr starkem Meteorismus. Kontusion wie in 1 und 2 in der Mittellinie. Befund: Riß im linken Leberlappen, am Darm nihil.

5) Nochmalige Kontusion auf der linken Seite der Wirbelsäule, dann Befund ein zweiter kleiner Leberriß.

6) Nochmalige Kontusion auf beiden Seiten zu gleicher Zeit. Befund: rechts und links an der konvexen Seite zweier oberflächlich liegender Schlingen 2 vier bezw. 1 cm lange Risse durch die ganze Darmwand.

7) Das Gas wird durch die Quetschungswunde ausgedrückt und nach Schluß des Bauches Kontusion in der Mittellinie. Befund: Ruptur einer mittleren Dünndarmschlinge.

8) 60-jähr. männliche Leiche. Der Darm wird vorher mit Gas gefüllt (nach Laparotomie vom Duodenum aus). Der Leib in der Mittellinie kontundiert. Befund: Nihil.

9) Ebenso ist der Befund negativ bei seitlicher Kontusion.

10) 37-jähr. männliche Leiche. Bauchdecken ziemlich schlaff, der Darm wird nach Laparotomie eröffnet, der Inhalt herausgespült und geleert. Kontusion in der Mittellinie. Befund: 90 cm von der Fl. duod. jej. entfernt ist der Darm bis auf ein Fünftel der Circumferenz abgequetscht. Die Musc. recti, namentlich der rechte, stark gequetscht.

11) Nach Schluß der Bauchwunde Kontusion in der rechten Beckenschaufel mit sehr starker Gewalt. Befund: Das Coecum zeigt an der Oberfläche mehrfache Serosaeinrisse.

12) Tuberkulöse 40-jährige männliche Leiche, Leib kahnförmig eingezogen. Stoß in Nabelhöhe senkrecht auf die Wirbelsäule. Befund: Perforation des Darmes an einem tuberkulösen Geschwür etwa 60 cm von der Flex. duod. jej. entfernt. Schlinge auf der Wirbelsäule.

13) 73-jähr. weibliche Leiche. Die Lebergegend wird durch einen senkrechten Stoß kontundiert. Es fand sich in dem Magendarmkanal nicht die geringste Verletzung, dagegen war die Gallenblase durch den Stoß gegen die Wirbelsäule gedrückt, ein harter kirschgroßer, kantiger Gallenstein hatte dabei die hintere Wand durchbohrt.

14) 48-jähr. weibliche Leiche. Stoß senkrecht zur Wirbelsäule in der Mittellinie, handbreit oberhalb der Symphyse. Befund: In der Bauchhöhle ca. 500 ccm Urin. Riß an der hinteren Blase oberhalb der Umschlagstelle.

b) Am Tiere.

I) Einer 2-jähr. Hündin werden in Chloroformnarkose mit einem Holzstab von 2 cm Durchmesser senkrechte Stöße versetzt. Laparotomie. Befund: Nihil. Der Darm ist leer.

Wir hatten, um die nach Eichels Erfahrungen bestehende zu starke Anspannung der Bauchmuskeln zu vermeiden, die Hinterbeine locker gelassen, so daß dieser negative Erfolg nicht darauf geschoben werden kann.

II) Bei senkrechter Stoßrichtung war es auch in einem zweiten Falle (Foxterrier) unmöglich, auf diese Weise Verletzungen zu erzielen, wenn der Stoß zu beiden Seiten der Wirbelsäule die Bauchdecken traf.

III) Dagegen zeigte sich bei einem Kaninchen nach senkrechter Kontusion in der Mittellinie ein etwa 2 cm langer, schräg verlaufender Riß der Totalwand und gleichzeitig ein Loch im Mesenterium mit zerquetschten Rändern.

IV) Hündin: In Chloroformnarkose Kontusionen nach allen Richtungen. Befund: Am Darm außer einigen Sugillationen an der Radix mesenterii nihil. Die Blase vollständig ihres serösen Ueberzugs beraubt, so daß die Muscularis oberflächlich liegt.

Die meisten dieser Fälle wurden von den beobachtenden Aerzten schon als Quetschungen gedeutet. In der Tat, die physikalischen Verhältnisse liegen hier einfach. Zwischen zwei Kräften, von denen die in Bewegung befindliche sich der ruhenden schnell nähert, ist der menschliche Körper, und mit ihm der Darm eingeschaltet; letzterer hat auf der einen Seite teilweise knöcherne Unterlage (Wirbelsäule und Becken) und auf der anderen schützt ihn eine muskulöse Schicht. Die muskulöse Wand wird eingestülpt, der Darm[1]) sucht bis zu einem gewissen Grade auszuweichen, wird dann zusammengepreßt; die Gewalt wirkt weiter, die Grenze der Zusammendrückbarkeit ist überschritten und es erfolgt die Quetschung gegen die knöcherne Wand. Daß die Bauchdecken in den meisten Fällen intakt bleiben, liegt meines Erachtens viel weniger an ihrer anatomischen Struktur (Aponeurose und elastische Fasern, Longuet l. c. und Beck l. c., u. A.), als an den physikalischen Verhältnissen. Die Bauchdecken sind über der weichen „federnden", in

1) Im Folgenden ist mit „der Darm" stets der ganze Verdauungstraktus, von der Cardia an gerechnet, gemeint.

ihrer Gesamtheit einem Luft- oder Wasserkissen nicht unähnlichen Abdominalhöhle ausgespannt, in der die Därme selbst dagegen zum Teil auf harter Unterlage ruhen. Der Stoß pflanzt sich von der Bauchwand schnell und leicht auf die Darmschlingen fort, diese nehmen ihn auf, ohne ihn an die hintere Wand weitergeben zu können; diese reflektiert ihn vielmehr. Infolge dieser federnden Nachgiebigkeit wird die Bauchwand wesentlich geschont. Daß die Elastizität der Bauchwand an sich nicht die geringere Verletzlichkeit begründet, beweist der Versuch 10. Die Bauchdecken über dem absolut leeren Darm, dem das Polster fehlte, wurden nicht unerheblich gequescht. Ein anderer Versuch kann noch deutlicher machen, wie wichtig bei einem Stoß auf einen Körper die Unterlage ist. Eine Glasplatte von 2—3 mm Dicke, die man auf einen sehr dünnwandigen, mit Gas gefüllten Gummiballon legt, wird durch ein aus bestimmter Höhe auf sie fallendes Gewicht nicht zerschlagen. Bei entsprechender Stärke gelingt es dagegen durch die unversehrte Platte hindurch den Ballon zum Platzen zu bringen. Legt man die Platte auf harte Unterlage, so genügt schon ein kleineres Gewicht aus geringerer Höhe, um die Platte zu zerschlagen. Die spröde Glasplatte wird eben durch die Unterlage geschützt. Mutatis mutandis gilt dies auch für die Bauchdecken mit den darunter liegenden Därmen. Die anatomische Struktur mag noch hinzukommen, macht es aber nicht allein aus.

Aus unseren Versuchen geht hervor, eine wie große Rolle die knöcherne hintere Wand, speziell die Wirbelsäule, spielt (1., 2., 3., 11., 12. und 13.). In Versuch 3 und 12 liegen die verletzten Teile direkt auf der Wirbelsäule, bei 13 hat ein Stein die Gallenblase durch Druck gegen die Wirbelsäule zur Perforation gebracht.

Daß in der Linea alba die Bedingungen für die Quetschungen am günstigsten sind, liegt auf der Hand, denn durch die Prominenz der Wirbelsäule wird hier sehr bald die kontundierende Gewalt auf festen Widerstand stoßen und die dazwischenliegenden Därme, namentlich aber das Mesenterium pressen. Auch aus mehreren Krankengeschichten geht diese Bedeutung der Wirbelsäule hervor. In den Fällen 9, 11, 13, 40, 41, 56, 68, 77 standen die verletzten Darmschlingen in unmittelbarer Beziehung zu derselben und in Fall 30 spielt funktionell die Beckenschaufel dieselbe Rolle. In Fall 14 u. a. lesen wir von Quetschungen des Mesenteriums auf der Wirbelsäule und bei den Totalabquetschungen der Fälle 40, 42, 73 u. a. scheint auch die Abtrennung direkt auf der Wirbelsäule zu stande gekommen zu sein. Vor allem aber gehören hierher die Fälle, bei denen die Kontusionsgewalt so stark war, daß selbst die der Wirbelsäule und den Beckenschaufeln retroperitoneal aufliegenden Organe lädiert wurden (Fall 73, bei dem die Aorta zerrissen wurde, und die anderen Krankengeschichten dieser Gruppe). THOMMEN berichtet sogar in seinem Falle (75) von einem Abbruch des Querfortsatzes des 2. Lendenwirbels.

Hier müssen wir auch einen Fall von ARNOULD (Bull. de la Soc. anat., 1845) erwähnen, bei dem die Wandungen der Vena cava gequetscht waren. Für den Quetschungsmechanismus sind die Krankengeschichten der Gruppe D. ganz besonders charakteristisch. Die Gewalt hinterläßt hier auf dem ganzen Wege Spuren ihrer Wirkung, so daß man sich überzeugen kann, wie der Darm gerade zwischen vorderen und hinteren Bauchwandverletzungen liegt. In einem Falle von VILLEMIN, den PETRY l. c. erwähnt, waren Musc. psoas und Musc. rectus verletzt. Bei uns vollzieht sich die Quetschung einmal zwischen Musc. psoas und iliacus einerseits und Musc. obliquus und transversus andererseits (Fall 79). In Fall 80 zwischen den medianen Partien der vorderen Bauchwand und dem Musc. psoas.

Uebrigens scheinen die vorderen Bauchdecken bei den Kontusionen des Abdomens doch mehr verletzt zu werden als man im allgemeinen annimmt. Wir haben in Gruppe B. eine Reihe Fälle zusammengestellt, bei denen mehr oder minder ausgedehnte Verletzungen der Bauchwand von der einfachen Sugillation bis zum totalen Einriß sich finden. Ob wir mit unserer Vermutung, daß die Bauchdecken nur bei einigermaßen gefüllten Därmen intakt bleiben, recht haben, läßt sich aus diesen Krankengeschichten nicht ersehen. Jedenfalls spricht der Versuch mit der Glasplatte und No. 10 dafür. Die Verletzungen der vorderen Bauchwand, die sich in Verbindung mit solchen der hinteren finden, sind natürlich nur die Folge einer kolossalen Gewaltwirkung.

Auf Grund ihrer experimentellen Untersuchungen legten auch schon FERRIER l. c. und ADAM das Hauptgewicht auf die Kompression des Darmes zwischen dem verletzenden Körper und der Wirbelsäule. Sie erzeugten bei Tieren subkutane Darmperforationen und fanden den Sitz derselben in einer vom Angriffspunkte der Gewalt an den Bauchdecken gegen die Wirbelsäule gezogenen Linie; und LONGUET wies nach (an von Leichen entnommenen Darmstücken), daß dasselbe Gewicht, welches auf ein leeres Darmstück aus einer bestimmten Höhe herabfallend, dieses durchquetscht, eine mit Luft erfüllte Schlinge bei derselben Höhe intakt läßt. L. schloß daraus, daß es sich bei den Darmrupturen nicht um eine Sprengung der mit Gas gefüllten Schlingen, sondern um eine Durchquetschung der leeren Schlinge handele. Die Versuche wurden im großen und ganzen von anderen bestätigt. So betonte z. B. BECK, daß bei der Quetschung der insultierte Teil gegen eine feste Unterlage gepreßt werden muß, wie z. B. beim Ueberfahrenwerden, beim Auffallen schwerer Gegenstände, beim Aufschlagen grober Geschosse es der Fall ist.

EICHEL gelang es nur schwer (infolge Spannung der Bauchdecken?), durch Schlag mit Stock oder Hammer bei Hunden Verletzungen zu erzeugen. In den Fällen aber, wo er solche erzielte, lagen die Teile der Wirbelsäule gegenüber. Auch THOMMEN fand dasselbe.

Neben der Wirbelsäule kommen, wie schon gesagt, die Beckenschaufeln als physiologische feste Unterlagen in Betracht, wie z. B. in Fall 30. Unter besonderen Verhältnissen können auch die weichen, nachgiebigen Partien der hinteren Bauchwand eine feste Unterlage erhalten: Zwei seitlich von der Wirbelsäule das Abdomen komprimierende Eisenbahnpuffer werden den Darm ebenso quetschen können, wie ein Stoß gegen die Wirbelsäule, und ein vorwiegend die lateralen Partien des Abdomens überfahrendes Wagenrad findet bei hartem Straßenpflaster eine zur Quetschung des Darmes ausreichende Druckfläche, die ihm in weichem Sandboden fehlen würde. Experimentell bestätigt dies der Versuch 2a.

Nun die Richtung der Gewalt. In unseren Krankengeschichten handelt es sich meist um Gewalten wie Ueberfahrenwerden, Stoß gegen oder Fall auf den Leib, Hufschlag etc. Die Tatsache, daß in so vielen Fällen der gequetschte Darm direkt auf der Wirbelsäule lag, beweist, daß die Kraft gegen die Wirbelsäule gerichtet gewesen ist, oder gegen die ihr physikalisch gleichwertigen Beckenschaufeln. Je senkrechter zur Wirbelsäule oder die Beckenschaufeln die Kraft wirkt, desto größer wird das für die Quetschung in Betracht kommende Kraftmoment sein; vielleicht sind am häufigsten und am besten diese Bedingungen beim Ueberfahrenwerden erfüllt.

Ueber die Bedeutung des Füllungszustandes erfahren wir aus Versuch 4, 7, 10, daß Meteorismus die Quetschung verhindert oder wenigstens erschwert. Curtis macht folgende Erfahrung: Um das Verhalten einer mit Luft erfüllten, im Abdomen befindlichen Darmschlinge einem Stoße gegenüber festzustellen, eröffnete er den Leichen den Bauch, blähte isolierte Darmschlingen auf und fixierte sie dann im Abdomen und zwar einige an der vorderen Fläche der Wirbelsäule, andere an den seitlich gelegenen, nach hinten nicht von knöchernen Wandungen begrenzten Partien. Nun ließ er nach Vereinigung der Bauchwunde Gewichte gegen die vordere Bauchwand sowohl medial als seitlich auffallen. Diese Versuche ergaben, daß die Auftreibung mit Luft die auf der Wirbelsäule gelegenen Schlingen einigermaßen geschützt hatte, während sie die nicht auf einer knöchernen Unterlage aufruhenden zur Ruptur disponiert machte. Inwieweit für die letzteren die Unterlage in Betracht zu ziehen ist, hat der Experimentator nicht berücksichtigt; auch äußert er sich über die Möglichkeit der Berstung nicht (s. u.). In den Krankengeschichten ist über den Füllungszustand meistens nur sehr wenig gesagt. Mehrfach wird betont, daß der Darm leer gewesen sei, niemals wird von abnorm starker Füllung gesprochen. Theoretisch ist anzunehmen, daß bei leerem Darm die Bedingungen günstiger sind, und zwar nach dem Prinzip des Glasplattenversuches (Fall 77 u. a.).

Für den Effekt der Kontusion spielt auch der Bewegungszustand sowohl der verletzenden Gewalt als des getroffenen Körpers eine Rolle.

Beide können in demselben Sinne in Bewegung sein, dann wird sich die Wirkung der Gewalt auf den Körper abschwächen. Der zweite kann in Ruhe sein, dann kommt die verletzende Gewalt, mit der ihr eigentümlichen Kraft zur Wirkung; drittens können aber auch beide im entgegengesetzten Sinne sich bewegen, also aufeinander zukommen und der Effekt der verletzenden Gewalt wird sich vergrößern. Oft ändert sich durch die Schnelligkeit der Bewegung die Art der Gewalt. Bei einem langsam fahrenden Wagen, der einen am Boden liegenden Körper überfährt, wird für die Verletzung hauptsächlich nur die Quetschung durch das Gewicht in Betracht kommen. Für einen in schneller Fahrt befindlichen Wagen ändert sich die Sache aber sofort. Der Wagen hat jetzt ein praktisch in Betracht zu ziehendes Beharrungsvermögen, es kommt also zur Wirkung der Schwere die des Stoßes. Jede von beiden kann für sich zu einer Quetschung führen. Es könnte aber vorkommen, daß die Bewegungsenergie nur tangential auf den Darm einwirkt und oberflächliche Rißverletzungen hervorruft. Schließlich ist auch die Größe der Angriffsfläche der Kraft nicht gleichgültig. Bei einer kleinen Angriffsfläche konzentriert sich die Wirkung der Gewalt allein auf diese und der Effekt muß an dieser Stelle ganz besonders groß sein. Andererseits liegen die Verhältnisse insofern günstiger, als der Darmschlinge mehr Gelegenheit gegeben ist, in eine von der Gewalt nicht getroffene Partie des Abdomens auszuweichen. Im konkreten Falle läßt sich die Gewalt nicht so genau analysieren, da wir meistens für die Pathogenese nur auf den pathologischen Befund angewiesen sind. Es finden sich bei den Quetschungen des Darmes oft scharfe Ränder (wie mit der Schere geschnitten) der Wunde mit oder ohne Sugillationen in der Umgebung. Bald kommt es zu Rißverletzungen, bald sieht man lochförmige Kontinuitätstrennungen. Daneben zeigt das Mesenterium Quetschungen (Sugillationen und Kontinuitätstrennungen) oder Einrisse oberflächlich oder tiefer gehend. Es ist aus dem Aussehen der Darmwunde von Vielen mit Bestimmtheit ein Rückschluß auf die „Quetschung" gemacht worden; wohl mit Unrecht, denn ein für eine Quetschung typisches Aussehen des Darmes gibt es nicht.

Gelegentlich kommt es bei Kontusionen des Bauches zu einer Quetschung ohne Kontinuitätstrennung des Darmes. Es handelt sich dann selbstverständlich nur um einen geringeren Grad der Einwirkung. In der Folge kommt es entweder sekundär zur Perforation, wenn sich die gequetschten und brandig gewordenen Teile abstoßen, ehe es zu einer abschließenden Verklebung gekommen ist oder aber zur Narbenbildung eventuell mit Stenose. Beck hielt diesen Grad der Darmquetschungen für ausgeschlossen. Daß sie wirklich vorkommen, beweisen Fall A. 18 und 19. Gegenüber steht die totale Abquetschung eines Darmstückes wie in den oben angegebenen Fällen. In diesen Fällen ist dieser Effekt die Folge einer besonders stark und zirkum-

skript aufsetzenden Gewalt gewesen, wo die Wirbelsäule das Widerlager bildete. Resumierend sind die günstigsten Bedingungen für eine „Quetschung“:

1) Stoß gegen die Wirbelsäule, die Beckenschaufeln oder eine funktionell gleichartige Unterlage;

2) Stoßrichtung, die die Wirbelsäule oder das Becken trifft;

3) nicht zu gefüllter Darm;

4) Zirkumskripte Einwirkung der Gewalt.

Die Quetschungen des Magens müssen nach dem Dargelegten sehr seltene Verletzungen sein. Denn einmal hindert die geschützte Lage (Rippenbogen) die zur Quetschung notwendige Kompression, und zweitens fehlt das Widerlager. Höchstens kann der Pylorusteil gequetscht werden, und solche Fälle sind in der Tat beobachtet worden. Experimentell sind von vielen Autoren (s. u.) Magenverletzungen erzeugt worden, die, wie unten näher auseinandergesetzt wird, Berstungsverletzungen sind, wie auch die sogenannten Spontanrupturen.

## II. Berstung.

### a) Des Darmes.

1) Beck 2, l. c.

Der Dragoner Pfaff von der 3. Eskadron des 2. Bad. Dragonerregiments No. 21, Garnison Rastatt, wollte am 18. März 1880, nachmittags 3 Uhr einem Pferde eine Decke überwerfen und erhielt hierbei einen Schlag gegen den Unterleib.

Sektion: 9 Stunden p. tr. Bei Eröffnung der Brust- und Bauchhöhle entweicht aus letzterer eine mäßig reichliche Menge übelriechenden Gases. Die Eingeweide, vom Netz bedeckt, drängen sich aus der Schnittöffnung hervor; in der Höhle des kleinen Beckens befinden sich an 100 g trüber, mit grauen eitrigen Flocken untermischter Flüssigkeit. Das Netz ist mit der Unterlage leicht verklebt, fühlt sich beim Aufheben schwer an und zeigt sich an verschiedenen Stellen mit einer dünnen, grünlich-gelblichen Schicht bedeckt, die sich ohne Mühe abziehen läßt. Die vorliegenden dünnen Därme sind miteinander verklebt durch einen eiterig-fibrinösen Belag von etwa 1 mm Dicke, lassen sich aber leicht voneinander trennen; an verschiedenen Stellen ist der Ueberzug des Darmes stark gerötet durch diffuse Flecken und injizierte Gefäße, was besonders nach Abziehen der Auflagerung hervortritt.

Hierzu bemerkt Beck selbst: „Von großem Interesse ist der Befund an der Rupturstelle, weil man bei der Besichtigung deutlich das Bild gewinnt und sich überzeugen kann, wie hier durch allzu großen internen Druck die Wandung des Darmes einriß, wie sich deshalb die Ränder zackig gestalteten, nach außen umlegten und sich in der Mucosa blutiges Infiltrat nachweisen ließ.

2) W. Scholz, Zur Kasuistik der Unterleibsverletzungen, S. J., Bd. 137, p. 196.

Ein 23-jähr. Dragoner erhielt einen Hufschlag in die rechte mesogastrische Gegend. $^1/_2$ Stunde nach dem Trauma war er bewußtlos, darauf Schmerz im linken Hypochondrium und Erbrechen. Am folgenden Tage Apathie, große Schmerzen im Abdomen, kleiner Puls, Respiration beschleu-

nigt, oberflächlich. Unterleib meteoristisch aufgetrieben, an den Bauchdecken keine Spur einer äußeren Verletzung, aber sehr empfindlich besonders im linken Epi- und Mesogastrium. Ueberall, auch in der Lebergegend, tympatischer Schall. Diagnose: Perforationsperitonitis durch Darmruptur. Tod am 2. Tage nach der Verletzung.

Autopsie: In der Bauchhöhle stinkendes Gas; die Eingeweide untereinander und mit der Bauchwand durch mürbe, gelblichgraue Massen verklebt. Etwa 3" vom Anfang des Jejunum fand sich in demselben eine 10"' lange, 6"' breite Oeffnung mit unregelmäßigen Rändern, die Schleimhaut war ausgestülpt. Im oberen Teile des Jejunums dünnbreiige, gelbliche Massen, die sich auch zwischen den Darmwandungen und im kleinen Becken fanden. Der Darmriß lag in der rechten mesogastrischen Gegend, also entgegengesetzt der Stelle der Verletzung, was sich daraus erklärt, daß die durch Gas und Kot ausgedehnte Darmschlinge an der Ein- und Ausmündungsstelle zusammengepreßt und so gesprengt wurde.

3) Volk, Zwei Fälle von traumatischer Ruptur des Kolon transversum. Diss. München, 1890.

Ein 50-jähr. Taglöhner fiel beim Holzabladen von einer Höhe von 2 m mit voller Wucht mit dem Abdomen auf einen Holzklotz. Bei der Verletzung ging in der linken Leistengegend ein Bruch heraus. Im Anschluß an den Fall empfand Pat. sehr große Schmerzen im Unterleib. In der Nacht erbrach er mehrmals und begab sich am anderen Morgen ins Krankenhaus. Meso- und Epigastrium mäßig druckschmerzhaft, in der linken Leistengegend eine eingeklemmte Hernie, die sich ins Skrotum hinein fortsetzt, Puls sehr klein, frequent, Extremitäten kühl, Brechreiz, Cyanose. Pat. kollabiert immer mehr. Nachmittags Taxis, Hernie geht auf leichten Druck zurück. In der Nacht bekommt Pat. einen sehr fäkulent riechenden Stuhl, verfällt in starken Kollaps mit kaum mehr fühlbarem Puls. Tod ca. 40 Stunden p. tr.

Körper groß, kräftig gebaut, gut genährt. Linke Leistengegend vorgewölbt, linker Teil des Skrotums gänseeigroß. Bei Eröffnung der Bauchhöhle entweicht viel Gas mit zischendem Geräusch, in der Bauchhöhle viel schmutzige, rotbräunliche Flüssigkeit. Magen und Darm durch Gase ausgedehnt, verklebt. Beiderseitige Pleuritis serofibrinosa. Am Querkolon, nahe dem Uebergang in die Flexura coli sinistra, findet sich eine hämorrhagische submuköse Verfärbung und inmitten derselben ein $1^1/_2$ cm großer Riß entlang der Taenia omentalis in der Schleimhaut mit zerfetzten, zackigen, in der Serosa mit glatten Rändern, die scharf sind und von da direkt in den kotig infiltrierten Netzbeutel führen. In der Nähe des Risses herdförmige, rötlich gefärbte Stellen. — Die nachträgliche Untersuchung ergab, daß der Verlauf der Kontinuitätstrennung in Serosa und Mucosa sich nicht deckt, indem der mehr schlitzförmige Riß im Querdurchmesser des Darmes, während die wie mit einem Ecraseur erzeugte Schleimhautwunde mehr in der Längsachse verläuft. Kein brandiges Darmgewebe in der Umgebung der Wunde.

4) E. Moritz, S. J., Bd. 189, p. 172. l. c.

Ein 44-jähriger Fuhrknecht hob ein volles Faß auf den Wagen. Während des Hebens des schweren Fasses fühlte er einen plötzlichen Schmerz im Leib. Der allgemeine Kollaps, die plötzlichen heftigen Schmerzen, ließen Darmruptur vermuten. Tod am 3. Tage nach der Verletzung.

Spontane Darmruptur durch forcierte Bauchpresse. Sektion: In der

Bauchhöhle eine beträchtliche Menge eiterigen Exsudats und Kotmassen. 4 Fuß über dem Coecum im Dünndarm eine 1 cm lange Perforation mit injizierter Umgebung. Parallel mit dieser Oeffnung an den seitlichen Teilen des Darmes fanden sich longitudinale Risse der Schleimhaut, ähnlich oberflächlichen Einschnitten, nirgends Ulceration.

## b) des Magens.

### α) Traumatisch.

1) J. Groff-Harleisville (Petry 155).

Ein 50-jähr. Mann erhielt unmittelbar nach dem Frühstück von seinem Pferde einen Hufschlag in die Magengegend. Nach der Verletzung konnte er noch nach seinem etwas entfernter gelegenen Hause gehen; später lag er im Bette mit angezogenen Extremitäten auf der rechten Seite in äußerster Agonie; erbrach von Zeit zu Zeit ohne Kraftanstrengung; von außen (abgesehen von einigen Blutstropfen in der Fossa umbilicalis) nichts zu sehen. Tiefer Shock, Radialpuls kaum zu fühlen. Pat. beruhigte sich, das Erbrechen ließ nach, die Schmerzen jedoch bestanden fort. Tod 16 Std. p. tr.

Subkutane traumatische Magenruptur. Contenta des Magens frei in der Bauchhöhle. Dünn- und Dickdarm unverletzt, der Magen aber zeigte eine große, unregelmäßige Oeffnung von ca. 5 cm. Länge quer zur kleinen Kurvatur. Mit Ausnahme des serösen Ueberzuges, der mit einzelnen Zügen noch zusammenhing, beteiligten sich alle Schichten der Magenwand am Riß. Omentum und benachbarte Teile hyperämisch.

2) Rohmer, Mém. de la soc. méd. de Nancy 1879—1880, p. 114 (Petry 160).

Ein 38-jähr. Maurer fiel von einer Höhe von 12 m (1 Stunde nach der Mahlzeit). Fast unmittelbar danach heftige Schmerzen im Epigastrium. 1 Stunde nach Spitalsaufnahme verliert Pat. das Bewußtsein.

Tod 4—5 Std. p. tr.

Traumatische Magenruptur. Multiple Frakturen. Erguß von Mageninhalt in die Bauchhöhle. Der Magen zeigt an seiner oberen vorderen Fläche, 3 cm vom Pylorus entfernt, eine runde Oeffnung von der Größe eines 5 frcs-Stückes, wie mit einem Locheisen ausgeschlagen.

3) R. L., ein 37 Jahre alter Fuhrmann, erhielt einen Deichselschlag in die Magengegend. Starke Leibschmerzen, kein Erbrechen.

Spitaleintritt $2\,^1/_2$ Stunden nach der Verletzung.

Chloroformnarkose. Laparotomie. Medianschnitt. Aus der Peritonealhöhle entweicht Gas, und von der Magengegend her entleert sich Blut. Im Magen findet sich, ca. 4 cm vom Pylorus entfernt, ein ca. 7 cm langer Riß, aus welchem sich Mageninhalt in die Bauchhöhle entleerte. Naht des Risses in 3 Etagen. Zeichen von Peritonitis fehlen. Ausspülung und Austupfen der Bauchhöhle. Naht der Bauchdecken.

Exitus 4 Tage nach der Operation.

Sektionsbefund: Peritonitis und retroperitoneale Eiterung, ausgehend von einer Verletzung der Pars descendens duodeni. Magennaht hält gut. Das Duodenum ist nicht vollständig perforiert, sondern die Darmwand und ein handtellergroßes Stück des angrenzenden Mesenteriums sind in ein erweichtes fetziges Gewebe verwandelt. Därme und Netz fibrinös belegt. Im kleinen Becken ca. 40 ccm Eiter. Hypostatische Pneumonie.

β) Spontan.

4) H. Brusch, New York med. Record, June 6, V. J. 85, II, 4—3, 5 p.

Ein 23-jähr. Mann versuchte nach einer guten Mahlzeit einen schweren Stein zu heben. Nach dem Versuch bekam Pat. heftige Leibschmerzen und litt dann 40 Jahre (?) an denselben. Subkutane traumatische Magenruptur durch Bauchpresse. Loch in der hinteren Magenwand, durch welches der Finger in den stark erweiterten Duct. pancreaticus gelangt. Der Pylorus ließ keine Sonde durch.

5) E. Hofmann, Spontane Magenruptur. Anzeiger der Ges. der Aerzte in Wien, 12, V. J. 81, II, 178.

Ein 24-jähr. Pat., scheint früher an Magenerweiterung gelitten zu haben. Tod.

Spontane Magenruptur. Magen enorm ausgedehnt, seine Wandungen verdickt, an der oberen Kurvatur ein 3 Querfinger breiter Riß, frisch, wie mit einem Messer geschnitten.

6) L. Lantschner, Ein Fall von spontaner Magenruptur. Wiener med. Blätter, No. 4 u. 5. V. J., 81, II, 177.

Eine 72-jähr. Frau mit enormer Nabelhernie trank wegen enormen Durstes 8 Glas Wasser und 2 Tassen Tee und aß kaltes Fleisch. $1^1/_2$ Stunden nach der forcierten Mahlzeit hörte, nachdem schon vorher Uebelkeiten, Hinfälligkeit und Erbrechen aufgetreten war, die Umgebung der Pat. plötzlich einen heftigen Knall während der heftigsten Brechbewegungen. Von da an starker Kollaps.

Tod 13 Stunden nach der Perforation.

Sektion. Subkutane Magenruptur durch Ueberfüllung des Magens mit Flüssigkeit. Im Bruchsack sämtliche Dünndarmschlingen und der Pylorusteil des Magens; an der hinteren Wand des kollabierten Magens ein mehrere Centimeter langer, alle Schichten der Magenwand durchdringender Riß, durch den Speisereste in die Bauchhöhle gelangt waren.

7) Chiari, Ueber einen Fall von spontaner Zerreißung des Magens. Wiener med. Blätter, No. 3 und Wiener med. Jahrb., Anzeiger der Gesellschaft der Aerzte, No. 12.

Eine 53-jähr. Frau, welche schon lange Symptome eines Magengeschwürs dargeboten hatte und nach reichlicher Nahrungsaufnahme unter Zeichen von Perforationsperitonitis starb.

Sektion. Subkutane Magenruptur, bedingt durch übermäßige Ausdehnung des Magens durch Gase. Allgemeines Emphysem unter dem Peritoneum, am Halse, im Mediastinum etc. Der Magen war abnorm ausgedehnt und an seiner 15 cm langen kleinen Kurvatur mittels eines 10,2 cm langen Längsrisses geborsten, der mitten durch eine 15 cm große, alte, an der kleinen Kurvatur gelegene Narbe ging (nach Ulcus), welche nur durch das narbig verdichtete Peritoneum gebildet war (Schwund der übrigen Schichten). Nirgends zeigten die Ränder des Risses Spuren peptischer Auflösung.

8) Kay-Aberg, Zur Lehre von der spontanen Magenruptur. Vierteljahrsschr. f. gerichtl. Med., III. Folge 1891, p. 42.

Einem Selbstmörder, der Opium genommen hatte, wurde der Magen 3mal mit $^1/_2$ l Wasser ausgespült.

Tod durch subkutane Magenperforation, bedingt durch Ueberfüllung des Magens mit Flüssigkeit (Wasser). Im Magen fanden sich 400 ccm schleimiger, blutiger Flüssigkeit; im Umkreise von 2—4 cm in der Gegend

der kleinen Kurvatur mehrere klaffende, gerissene Längswunden mit scharfen Rändern, zum Teil durch Schleimhautbrücken miteinander verbunden. Diese Verletzung war sicher nicht durch Druck oder Stoß der Sonde entstanden.

9) Révilliot, Rupture de l'estomac. Revue méd. de la Suisse Romande, No. 1, V. J., 85, II, 193.

Eine 28-jähr. Magd, die schon öfters an schmerzhaften Magenbeschwerden gelitten hatte, erkrankte plötzlich unter den Erscheinungen einer Perforationsperitonitis.

Tod wenige Stunden nach der Perforation.

Spontane subkutane Magenruptur (vermutlich durch Ueberfüllung mit Luft). Enorme Luftansammlung im Peritonealsack, starke Rötung der Serosa, aber weder Adhäsionen noch Eiter, starke Erweiterung des Magens, an dessen Vorderfläche ein wie durch ein Messer hervorgebrachter, bis auf die Muscularis reichender Substanzverlust der Serosa. Aehnliche Risse an der Hinterfläche; einer derselben, 4 Finger breit, längs der kleinen Kurvatur verlaufend, durchdringt die ganze Magenwand. Magenschleimhaut verdickt, mammeloniert, läßt nirgends Ulceration, Narbe oder Ekchymosen erkennen.

Die Annahme, daß ein durch Gas oder Flüssigkeit gefüllter Teil des Verdauungskanals durch Kontusion des Abdomens leicht platzen kann, ist die älteste Erklärung der Darmrupturen. Es sollte der einfache Anprall des Inhalts gegen die Darmwand genügen, um diese zu zerreißen. Man übersah offenbar die dem Inhalt gegebene Möglichkeit, nach den Seiten auszuweichen, so daß also noch Bedingungen hinzukommen müssen. Man stellte sich die Berstung vor wie das Platzen eines Gasballons, vergaß aber, daß bei ihm der Inhalt sich in einem allseitig geschlossenen Raume befindet, der kein Ausweichen, sondern nur eine Kompression gestattet. Der erste, der scharf als notwendige Bedingung der Berstung des Darmes den Abschluß des zu- und abführenden Schenkels betonte, war Petry l. c. Er sagt darüber folgendes:

„Eine Berstung der Darmwand läßt sich nur, theoretisch betrachtet, in doppelter Weise erklären, einmal durch erhöhte Spannung der eingeschlossenen Gase, dann aber auch durch heftigen Anprall der in lebhafter Bewegung sich befindlichen Inhaltmassen. Die Möglichkeit einer Darmberstung der ersten Art muß zunächst in jenen Fällen zugegeben werden, wo gar keine traumatische Einwirkung auf die vordere Bauchwand stattgefunden hat, z. B. bei den spontanen und bei den durch übermäßige Aktion der Bauchpresse bedingten Rupturen. Die rasche, plötzliche, bedeutende Verkleinerung des Volumens der Bauchhöhle erhöht die Spannung der im Darme eingeschlossene Gase derart, daß die Darmwand diesem erhöhten Drucke nicht mehr Widerstand zu leisten vermag. Wenn schon bei solch einfacher Veränderung des Bauchvolumens derartige Rupturen entstehen, so sind wir gewiß berechtigt, auch bei den traumatischen Rupturen einige auf Rechnung dieses Mecha-

nismus zu setzen, um so mehr, als bei den traumatischen Einwirkungen der Bauchraum in sehr erheblicher Weise verkleinert wird, und zwar durch die ungewöhnliche Sistierung der Atmung mit Anspannung des Zwerchfells (BERNDT) und die mit jeder traumatischen Einwirkung auf das Abdomen verbundene Einstülpung der Bauchdecken. Durch diese Momente wird die Möglichkeit der Ruptur vorbereitet, der Darm wird in erhöhte Spannung versetzt, die Schlinge fixiert, so daß sie dem verletzenden Körper nicht mehr ausweichen können. Die eigentliche endliche Ursache ist dann in der Einwirkung des verletzenden Körpers selbst auf die unter hohem Drucke stehenden Darmschlingen zu suchen. Voraussetzung dabei ist der Abschluß der Schlinge nach ab- und aufwärts."

Die Ansicht BECKS, wonach die Berstungen nur eine Folge zu heftiger Erschütterungen der gespannten Darmwand sein sollen, halte ich für unwahrscheinlich. Die Dehnung entsteht nach BECK dadurch, „daß die durch den Fall, Stoß oder Schlag und dergleichen ausgelösten Erschütterungsschwingungen von der äußerlich getroffenen Körperstelle aus auf solche in der Nähe oder Ferne gelegenen Gebilde und Organe in heftiger Weise übertragen und fortgesetzt werden und dadurch ohne gegen eine harte Unterlage gedrängt, also wirklich zusammengepreßt zu werden, ihren Zusammenhang einbüßen und einreißen". So erklärte er sich die Rupturen der verschiedensten inneren Organe beim Auffallen des Körpers auf harten Boden, ferner bei ungeschickten heftigen Bewegungen. Den Füllungszustand, von dem der Spannungsgrad der Wand abhängig ist, hält er auch für wichtig. Den genaueren physikalischen Vorgang gibt er nicht an.

Daß der Abschluß des Darmes in der Tat von ausschlaggebender Bedeutung ist, lehren folgende Versuche, die zum Teil bei der „Quetschung" schon erwähnt wurden.

## Versuche.

### a) an der Leiche.

1) 47-jähr. weibliche Leiche mit sehr starkem Meteorismus, Kontusion in sagittaler Richtung in der Mittellinie. Befund: Riß im linken Leberlappen, am Darm nihil.

2) Nochmalige Kontusion auf der linken Seite der Wirbelsäule. Darm ohne Befund; aber ein zweiter kleiner Leberriß.

3) Nochmalige Kontusion auf beiden Seiten. Befund: rechts und links an der konvexen Seite zweier oberflächlich liegender Schlingen 2, 4 bezw. 1 cm lange Risse durch die ganze Darmwand.

4) An derselben Leiche werden nach maximaler künstlicher Ausdehnung durch Gas drei Darmschlingen durch Ligaturen abgebunden und der Leib in der Mittellinie senkrecht kontundiert. Befund: zerfetzter Einriß von Y-Form, der eine Schenkel 4, der andere 3 cm lang.

### b) am Tier.

I) Kaninchen, dem nach reichlicher Nahrungszufuhr der Darm außerdem vom After aus durch Flüssigkeit sehr stark gefüllt worden war, wurde das Abdomen zu gleicher Zeit rechts und links von der Wirbelsäule heftig kontundiert. Befund: 2 cm langer Riß an der Ansatzstelle des Mesenteriums im Dünndarm.

II) Einem anderen Tiere wurde nach Tötung durch Chloroformnarkose der Darm vom Duodenum aus sehr stark durch Gase aufgetrieben. Kontusion in der Mittellinie ergab keine Verletzung des Darmes, erst nach Abknickung einer Darmschlinge an zwei Stellen und Fixation in dieser Stellung gelang es durch Stoß auf dieselbe eine Ruptur zu erzeugen.

Wodurch im konkreten Fall der Abschluß des Darmes bedingt wird, ist schwer zu sagen; parallele Lagerung der Schlingen war in einem von LANDSBERG (zit. b. PETRY) beschriebenen Falle die Ursache. Daß durch Parallellagerung zweier Darmschlingen ein Darmstück abgeschlossen werden kann, widerspricht der theoretischen Vorstellung nicht. PETRY glaubt, daß die bei dem Trauma entstehende Verkleinerung der Bauchhöhle durch Verlagerung des Darmes zu Knickungen desselben führen kann.

Knickungen treten besonders leicht bei stark mit Gas gefüllten Därmen ein, wovon man sich gelegentlich bei Laparotomien überzeugen kann. Auch bei Leichen, Versuch 2, konnte ich stark aufgeblähte Därme durch Kompression und Verlagerung einknicken. Besteht eine solche Knickung bei Eintritt eines Traumas an 2 Stellen, so ist damit ein Darmstück abgeschlossen, das eventuell zur Berstung gebracht werden kann; es wird gesprengt wie eine mit Luft oder Wasser gefüllte tierische Blase (Fig. 1).

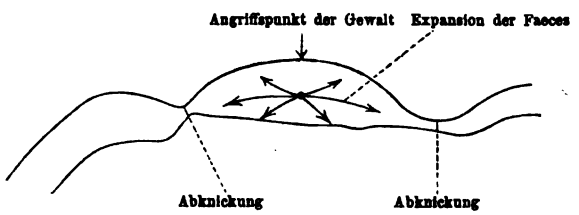


Fig. 1.

Besteht nur an einer Stelle eine Knickung, so kann das Trauma selbst an einer anderen den zweiten Verschluß bilden: Wiederum wird ein Gas- oder Flüssigkeitsvolumen in einen engen Raum getrieben mit einem Druck, der unter Umständen die Wand zersprengen kann (Figur 2).

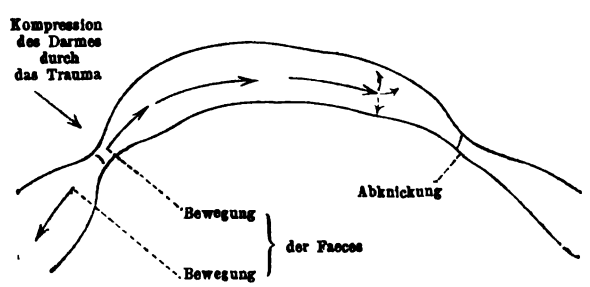


Fig. 2.

Schließlich ist bei entsprechender Gewaltwirkung überhaupt keine Abknickung des Darmes nötig. Denn läßt man, wie in Versuch 3 und I dieses Abschnittes, zu gleicher Zeit das Abdomen an verschiedenen Stellen durch die Gewalt kontundieren, so kann es auch zur Berstung kommen und zwar aus einem einfachen physikalischen Grunde. Es wird jetzt durch die doppelt wirkende Kraft ein Darmabschnitt an zwei Stellen abgeschlossen. Der Inhalt zwischen den Kontusionsstellen kann also nicht mehr frei nach zwei Seiten ausweichen, sondern nach der einen Seite wird er in einen abgeschlossenen Raum getrieben, in den von der anderen Seite ebenfalls Darminhalt herein gepreßt wird (Fig. 3).

Da wo die beiden mit starker Gewalt sich nähernden Flüssigkeits- oder Gasvolumina sich treffen, kommt es zu einer zentrifugalen Expan-

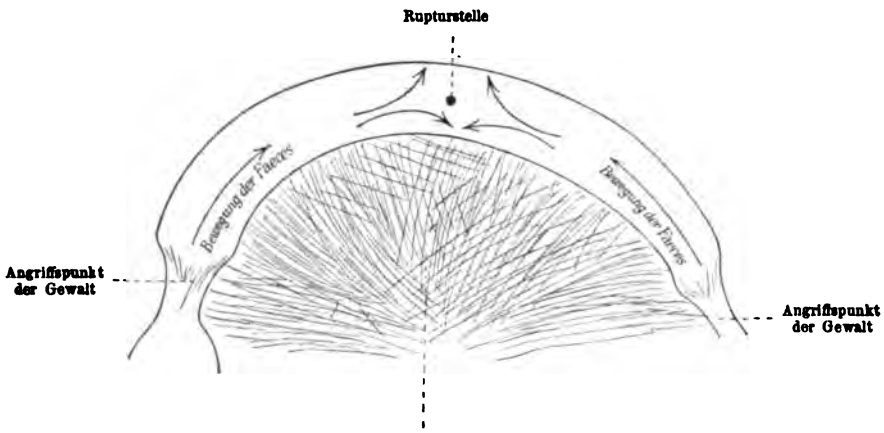


Fig. 3.

sion, der die Darmwand zirkulär entgegensteht. Diese wird dadurch gedehnt und unter Umständen gesprengt. Auch bei der Berstung ist die Unterlage (Wirbelsäule und Becken oder eine funktionell gleichwertige) nicht gleichgültig, insofern als sie ein Ausweichen des Darmes verhindert und die Bildung eines Abschlusses begünstigt, wenn auch nicht von derselben Wichtigkeit, wie bei den Quetschungen.

Praktisch können solche Berstungen vorkommen bei Verschüttungen, bei breit aufsetzenden Gewalten, die zu gleicher Zeit verschiedene Stellen der Bauchwand komprimieren und damit den Darm abschließen. Vielleicht ist hierher Fall 3 zu rechnen. In den beiden anderen Fällen handelt es sich um Hufschlag, der sonst gerne Quetschungen verursacht. Es muß sich überall aber um einen stark gespannten, durch irgend welche Umstände partiell abgeschlossenen Darmabschnitt gehandelt haben. Zwar läßt sich in keinem der Fälle genau der Mecha-

nismus der Verletzung angeben; nur sind die Beobachter alle überzeugt, daß hier wirklich Berstungen vorgelegen haben.

Eine besondere Besprechung verlangt Fall 4. Hier ist es zu einer Darmruptur lediglich durch plötzliche kräftige Anspannung der Bauchmuskulatur gekommen. Wahrscheinlich wird der Darm sehr stark gefüllt und abgeknickt gewesen sein (vgl. Spontanrupturen des Magens).

Hinsichtlich des Aussehens der Wunde gilt für die Berstungen im Allgemeinen dasselbe, wie für die Quetschungen. Bei unseren Versuchen an Tier und Leiche war das Aussehen der Wunde durchaus wechselnd. Es dürfte die Entscheidung, ob die Mucosa oder die Seromuscularis zuerst einreißt, sehr schwer fallen. Der jeweilige Kontraktionszustand der Darmmuskulatur wird hierauf von größtem Einfluß sein. Theoretisch ist anzunehmen, daß bei einem kontrahierten Darme dio gefaltete Schleimhaut noch nachgiebt, wenn die Seromuscularis bereits einreißt, und in diesen Fällen mag es zu der so oft beobachteten Prolabierung der Schleimhaut über die Wundränder kommen.

Zum Schluß möchte ich noch 3 Fälle von eigentümlicher Darmruptur erwähnen, die ich in der Literatur fand. 2 sind von Dr. J. Christian, der 3. von Brodie de Mary beschrieben. In allen 3 Fällen kam es durch mächtige Aktion der Bauchpresse bei der Defäkation zur Ruptur des Rectum mit Kotaustritt. Hier handelt es sich auch um eine Berstung insofern, als der Druck der Faeces von innen heraus die Wand des Darmes zersprengt hat. (Ob nicht Erkrankungen der Darmwand vorgelegen haben?)

Ein in unserem Sinne abgeschlossener Darmteil ist der Magen. Der enge Pylorus und die Cardia gestatten im Verhältnis zu der Größe des Organs nur eine kleine Kommunikation mit dem übrigen Darmrohr unter normalen Verhältnissen. Bei starker Füllung des Organes kommt es direkt zu einem Verschluß des Pylorus, wie Maurer nachwies. Nach einer Mahlzeit soll der Pylorus eine Zeit lang fest verschlossen bleiben. Dasselbe bestätigen andere, wie Kussmaul und Ziemssen. Oser gelang es oft, erst durch Druck von 200 mm Hg den Schluß des Muskels zu überwinden.

## Versuche II.

1) 48-jährige männliche Leiche. Der Magen von der Speiseröhre aus mit Wasser (4 l) gefüllt, so daß er sich deutlich auf den Bauchdecken abzeichnet. Kontusion ziemlich senkrecht zum Abdomen auf der Höhe des Magens. Befund: Der Magen vollständig kollabiert, die Flüssigkeit in die Bauchhöhle ausgetreten, an der kleinen Kurvatur ein fast 6 cm langer Riß mit zerfetzten Rändern der Schleimhaut.

2) Der Magen einer 60-jährigen weiblichen Leiche wird durch Gastroenteroanastomose mit zwei Darmschlingen verbunden. Magen maximal (4500 ccm) gefüllt, der Bauch geschlossen, kräftige Kontusion wie in 1).

Befund: Der Magen sehr viel weniger, die oberen Darmschlingen dagegen sehr stark gefüllt; keine Ruptur.

3) Nach Naht der Kommunikationsöffnung an derselben Leiche wiederum maximale Füllung des Magens (4300) und nach Schluß des Bauches abermalige Kontusion. Befund: Der Magen zeigt oberhalb der großen Kurvatur an der Nahtstelle einen 1 cm langen Serosariß, und an der kleinen Kurvatur einen längs verlaufenden, 2 cm langen Totaleinriß.

4) 63-jährige weibliche Leiche. Kontusion wie in 1, ohne Auffüllung des Magens. Befund: Magen leer, auf der Oberfläche der oberen Magenwand in der Nähe des Pylorus ein längs verlaufender Serosariß.

5) 50-jähriger Mann. Derselbe Versuch wie in 4. Befund: In der Bauchhöhle etwa 2 l einer milchigen, trüben Flüssigkeit, aus einem Riß der hinteren Wand des Magens oberhalb der Kurvatur ergießt sich auf Druck noch mehr solcher Flüssigkeit. Zackiger Einriß an der Stelle eines alten Ulcus.

6) 40-jährige männliche Leiche. Aspiration des Mageninhaltes. Kontusion. Befund: negativ, trotzdem der Magen bis unter den Nabel im leeren Zustand herabreichte.

In allen Fällen, wo ein stark gefüllter Magen einem plötzlichen Ruck ausgesetzt wurde, kam es zur Ruptur und zwar stets zur Ruptur an der kleinen Kurvatur, mit Ausnahme von Fall 5, wo durch das alte Ulcus ein locus minoris resistentiae geschaffen war. Kay-Aberg erklärt dies rein physikalisch: „Der Magen gleicht einem Konus, der an der kleinen Kurvatur abgeplattet ist; hier ist der Druck am stärksten, da die Expansion die Tendenz hat, den Querschnitt zirkulär zu gestalten." Diese Erklärung erscheint zutreffend, zumal wenn man bedenkt, daß die Wand des Magens an der kleinen Kurvatur eher stärker als schwächer ist und es trotzdem an dieser Stelle zur Ruptur kommt.

War, wie bei Versuch 2, durch Anlegen einer Anastomose für reichliche Abflußmöglichkeit gesorgt, so gelang es nicht, eine Berstung zu erzielen. Der Inhalt des Magens konnte dann eben leicht ausweichen und die Verhältnisse wurden dadurch ähnlich wie beim Darm, der ohne Abknickung seiner Schenkel ja auch nicht zur Berstung zu bringen ist. Wie schnell der Druck auf den Magen erfolgt, ist dabei keineswegs gleichgültig. Besteht ja doch eine, wenn auch minimale Kommunikation nach zwei Seiten, durch die der Inhalt ausweichen kann, wenn ihm die nötige Zeit dazu gelassen wird. Einen bis auf das äußerste gefüllten Magen kann man selbst durch stärkste Gewalt nicht zur Berstung bringen, wenn man sie nicht plötzlich, sondern langsam und allmählich einwirken läßt.

Nach dem bei der „Quetschung" Gesagten können beim Magen nur selten Quetschungen vorkommen und liegen dann stets am Pylorus. In der Tat stimmt damit auch die klinische Erfahrung überein, und es passen dazu der negative Ausfall des Versuches 6 und

die Mitteilungen von RITTER und VERMIN, die auch am leeren Hundemagen keine Quetschung hervorrufen konnten. Die Gegend des Pylorus nimmt eine Ausnahmestellung ein; sie liegt der Wirbelsäule auf und kann gegen diese gedrückt werden, wie der größte Teil des Darmes. Daß gelegentlich auch andere Partien des Magens einmal gequetscht werden, will ich nicht bezweifeln; bei Verlagerung des Magens bei enormer Kraftwirkung, die den Widerstand der Rippen überwindet (vgl. Fall von BEESTEN) ist dies wohl denkbar, ebenso bei eventuellen Fremdkörpern desselben. Gewöhnlich werden aber die Magenrupturen Berstungsrupturen sein und sind als solche physikalisch verständlich. Vorbedingung ist die starke Füllung; diese hat in dreifacher Hinsicht Bedeutung. Der Magen verläßt durch die Füllung seine geschützte Lage und schmiegt sich der vorderen Bauchwand mehr an. Die Füllung bedingt, wie wir sehen, einen Verschluß des Pylorus und schließlich wird die Wand durch die Dehnung gespannter und zerreißbarer. Von einigen ist auf die Art des Inhaltes Wert gelegt worden. Da Gase in nennenswerter Weise nur bei Störungen, aber nicht normalerweise vorkommen, hätte man nur zwischen breiigem und flüssigem Inhalt zu unterscheiden; ich glaube, daß es mehr auf die Quantität als die Qualität ankommt.

Nicht unerwähnt will ich die isolierten Schleimhautverletzungen des Magens lassen, wie sie mehrere Autoren (REHN, BIRCH-HIRSCHFELD, ZIEGLER) schildern. Hierher gehört auch ein aus dem LANGERHANSschen Institut von v. BEESTEN beschriebener Fall von Schleimhautverletzung des Magens nach Trauma. Es handelt sich in diesen Fällen um kleinere oder größere Schleimhautein- und -abrisse, die intra vitam wenig oder gar keine Erscheinungen machen; in der Folge geben sie dann den Boden für ein Ulcus ventriculi ab (EBSTEIN, STERN, LEVY u. a.), wenn Anämie oder Hyperacidität hinzukommen (GROSS), oder vernarben vollständig. In dem LANGERHANSschen Falle fand sich bei einer Sektion eines 62-jährigen Schmiedes eine 13 cm lange Narbe, die von v. BEESTEN auf ein lange vorher abgelaufenes Trauma zurückgeführt wird. Daß gerade die Schleimhaut isoliert einreißen kann, scheint mir auch für den Berstungsmechanismus zu sprechen, bei dem die Ruptur durch Druck von innen heraus eintritt. Die Schleimhaut zerreißt, die anderen Schichten sind widerstandsfähiger und bleiben intakt. KAYABERG bewies durch seine Versuche, daß die Berstung beim Magen stets von innen heraus erfolgt, während HESCHE und VOLK beim Darme das Gegenteil gefunden haben wollen. Aus meinen Versuchen läßt sich mit Bestimmtheit darüber nichts folgern. Beim Darm mögen die Verhältnisse durch die andere Anordnung der Muskulatur und der stärkeren Faltung der Schleimhaut anders liegen. Manche halten die Längsrichtung der Wunde und ihr Aussehen für Berstung beweisend. In einigen Fällen ist zweifellos mit Recht aus der Beschaffenheit der Ruptur des Magens die

Entstehung gefolgert worden; so spricht REHN in einem Falle von Rissen, „die wie Messerschnitte aussahen"; PETRY beschrieb sie als Schlitze mit glatten und unveränderten Rändern. Aber ab und zu werden diese Schlüsse unmöglich sein. So schreiben MIKULICZ und KAUSCH: „Die Risse sind gewöhnlich mehr oder weniger glattwandige Längsrisse, doch kommen auch in Fällen zweifelloser Berstung Risse mit unregelmäßigen und scheinbar gequetschten Rändern vor. Es gibt so alle Uebergänge in der Form und Beschaffenheit zwischen Riß und Quetschungen, so daß das Aussehen der Läsion einen absolut sicheren Schluß auf den Entstehungsmodus nicht erlaubt."

Die Literatur beweist, daß Magenverletzungen nicht gerade häufig sind. PETRY fand unter 219 subkutanen Verletzungen des Magendarmtraktus nur 21mal den Magen betroffen und von diesen nur 13mal durch Trauma, die anderen entstanden spontan.

Diese sogenannten Spontanrupturen entstehen bei sehr stark gefülltem Magen, meist nach einer Mahlzeit.

Oben habe ich 5 Fälle (4—9) von spontaner Magenruptur zusammengestellt, denen — mit Ausnahme von Fall 4 — die Längsrichtung und der Sitz des Risses an der kleinen Kurvatur gemeinsam ist.

## Versuche.

1) 57-jährige weibliche Leiche. Auffüllung des Magens mit 5080 ccm Wasser. Aus dem Fülltrichter fließt kein Wasser mehr ab. Ansetzen einer 200 ccm-Spritze und weiteres Einfüllen. Der auf der Bauchwand deutlich abgezeichnete Magen kollabiert: 4 cm Längsriß an der Vorderseite der Wand parallel zur kleinen Kurvatur.

2) 71-jährige männliche Leiche. Auffüllung des Magens mit 7000 ccm Wasser. Fülltrichter etwa 2,50 m hoch. Plötzliches, schnelles Ablaufen des Wassers. 6 cm langer Längsriß genau an der kleinen Kurvatur.

3) 31-jährige kräftige Leiche. Magen mit 6 l aufgebläht. Es gelingt selbst mit der Spritze nicht, weitere Mengen zu injizieren. Leichter Schlag auf die Magengegend bei verschlossenem Einfüllungsrohr. Längsriß in einem Winkel von 30° zur kleinen Kurvatur von 3 cm Länge.

Experimentell lassen sich also durch Ueberfüllung des Magens Berstungsrupturen erzeugen, die in ihrem Aussehen den klinisch beobachteten Fällen identisch sind: Längsrisse in der Nähe der kleinen Kurvatur, genau wie bei den traumatischen Rupturen (wie wir es fanden). Auch das deutet auf gemeinsame Pathogenese.

Uebrigens machten LEFÈBRE, KAY-ABERG und SCHÖNWERTH ähnliche Versuche bei Leichen bezw. Tieren. KAY-ABERG brauchte, um den Magen zu rupturieren, 6—7 l, und fand, daß stets die Schleimhaut zuerst einriß.

Daß intra vitam diese enorme Füllung, die allein den Magen rupturiert, vorkommt, bezweifle ich; es wird sich um geringere Füllung handeln und eine plötzliche Verkleinerung des Magens durch Kom-

pression hinzukommen. Vielleicht gehen der Ruptur physiologische Kontraktionen der Bauchwand (Husten, Niesen, Defäkation, Bücken etc.) vorher, die dem Patienten als besondere Veranlassung nicht auffallen: so scheinen in Fall 6 die heftigen Brechbewegungen schuld zu sein. Eine Füllung des Magens intra vitam mit 6—7 l halte ich für ausgeschlossen.

Daß solche Berstungen beim Darm viel seltener sind, rührt daher, daß hier noch eine Bedingung — der doppelte Abschluß — hinzukommen muß, die beim Magen durch die Füllung a priori gegeben ist. Dann kommen außerdem so kolossale Auftreibungen mit Flüssigkeiten nicht vor; höchstens durch Gase, die aber bedeutend leichter komprimierbar sind.

Für die Berstung des Darmes sind die Vorbedingungen:

1) starke Füllung des Darmes;
2) Abschluß der Darmschlinge nach beiden Seiten,
   a) durch Knickung an zwei Stellen,
   b) durch Knickung an einer Stelle und Verschluß durch das Trauma an einer zweiten Stelle,
   c) durch doppelt wirkende Gewalt;
3) Kontusion des Abdomens in der Gegend der aufgetriebenen Schlingen.

Da diese Bedingungen beim Darme selten eintreffen, sind Berstungsrupturen desselben ebenfalls selten.

Für den Magen ist die Hauptsache die starke Füllung, zu der bei den traumatischen Berstungen noch ein stärkeres, bei den Spontanrupturen nur ein kleines auslösendes Moment hinzukommen muß.

### III. Abriß durch Zug.

Wenn ein elastischer Körper durchrissen werden soll, so muß er an einem Ende befestigt sein und durch eine Kraft von dieser Fixationsstelle entfernt werden. An Stelle der Fixation kann eine andere entgegengesetzt wirkende Kraft treten. Zunächst kommt es dabei zu einer Streckung in der Längsrichtung, ihr folgt eine Dehnung, die sich bei fortwirkender Kraft zu einer Ueberdehnung — eventuell mit partiellen Einrissen — steigert und schließlich zur Zerreißung führt. Vorbedingung für diese Art der Ruptur sind demnach: Fixation und eine von der Fixationsstelle fortwirkende Gewalt oder zwei sich entgegenwirkende Kräfte. Diese müssen auch beim Darm erfüllt sein, wenn er „zerreißen“ soll.

Petry fand schon, daß in all den Fällen von Darmruptur, wo es sich nach seiner Ansicht um Abriß durch Zug gehandelt hat, die Rupturstelle (meist Querrisse) in nächster Nähe von den physiologischen Be-

festigungspunkten des Darmes liegen; also in der Nähe der Flexura duodena jejunalis, der Flexura sigmoidea und des Coecums. Die fortbewegende, zerrende Kraft soll in einem von ihm erwähnten Falle der Schlag eines Hufes gewesen sein. Es war nämlich deutlich an einer Darmschlinge das Einschlagen des scharfen Hufkammes — ein nach oben konvexer Sugillationsbogen — zu sehen. Der Huf hatte sich hier eingehakt, natürlich, ohne Bauch- und Darmwand zu perforieren. Diese Stelle bildete den Angriffspunkt der Kraft, die den Darm an einer anderen durch Zug zum Zerreißen brachte. In der Tat scheint diese Art der Gewalt zum Abriß des Darmes durch Zug führen zu können.

1) Hermes, Beiträge zur klin. Chirurgie, Bd. 16, 1896, p. 677.

Ein 40-jähr. Arbeiter fiel aus der Höhe von 3 Stockwerken in die Tiefe und schlug in der Höhe des 1. Stockwerkes noch einmal an einen vorspringenden Balken auf. Nach 20 Stunden hochgradiger Kollaps. Anfangs Bewußtlosigkeit. Später kommt er zu sich. Beide Oberschenkel gebrochen. Heftige Schmerzen zwischen Nabel und Brustbein. Bauchdecken nicht sugilliert, unverändert. Ueber dem ganzen Abdomen heller tymp. Schall, der die Leber- und Herzdämpfung verdrängt. Die Perkussion um den Nabel herum schmerzhaft. Katheterismus. Urin klar, ohne Blut. Tod nach 30 Minuten.

Sektion. Bauchdecken unverletzt. Netz zwischen mittlerem und unterem Drittel quer durchrissen und mit Blut imbibiert. Bis auf kleine Stellen ist der ganze Dünndarm vom Mesenterium losgerissen, das am Darm zurückgebliebene Mesenterium überall mit Blut imbibiert. In der Bauchhöhle selbst liegen verschiedene aus Fett und Blutkoagula bestehende Klumpen. Der Dünndarm zeigt 3 cm vom Magen entfernt einen Riß, der ein Drittel der Cirkumferenz beträgt. Die übrigen inneren Organe gesund. Oberschenkelbruch.

2) Poland, Dublin Hosp. Rep., Vol. 1, p. 311 (Petry 61).

Ein 2-jähr. starker Knabe hatte reichlich Nahrung zu sich genommen, als er von einem hohen Stuhle herabfiel. Der Knabe schrie heftig und fing sogleich an zu erbrechen. Schmerzen nahmen zu, Brechen hielt an, Bauch tympan. aufgetrieben, sehr empfindlich. Diagnose: Metallvergiftung. Tod wenige Stunden p. tr. Der obere Teil des Jejunums war vollständig vom Duodenum abgerissen und die Enden lagen über 1 Zoll weit auseinander; Magen und Dünndarm leer und kontrahiert. In die Bauchhöhle hatte sich 1 Quart dünner Speisebrei, mit Blut vermischt, ergossen. Beginnende Peritonitis. Bei der Eröffnung des gesamten Abdomens entströmte viel Gas.

3) E. Holland, Brit. med. Journ., 21. Juni 1873 (Petry 113).

Ein junges Mädchen von 11 Jahren fiel. Pat. erbrach sofort nach dem Trauma, schlief dann und ging umher; sie aß, klagte nur über Schmerzen im Leibe, fiel aber, als sie nach 24 Stunden wieder beim Essen war, nachdem sie noch einige Male erbrochen hatte, tot um.

Tod 24 Stunden p. tr.

Bauchhöhle erfüllt mit flüssigen, gallig gefärbten Massen, Peritoneum injiziert und mit frischen Pseudomembranen bedeckt. Ruptur des Jejunums in der halben Cirkumferenz, 12 Daumen vom Pylorus entfernt.

4) Riegner, l. c.

45-jähriger Kutscher H. hatte am 25. Okt. 1901, morgens 6 Uhr einen Hufschlag gegen den Leib erhalten und wurde um $12^1/_2$ Uhr auf meine Abteilung gebracht. Er hatte mehrmals gebrochen, sein Puls war unregelmäßig, sonst von guter Beschaffenheit, der Leib stark meteoristisch aufgetrieben und überall druckschmerzhaft. Spannung der Recti bestand nicht. Leberdämpfung normal. In der rechten Skrotalhälfte eine doppelmannsfaustgroße, stark gespannte, gedämpfte, Perkussionston gebende, schmerzhafte Geschwulst, die sich in den Leistenkanal fortsetzt. Oberhalb des letzteren war die Hautbedeckung in geringer Ausdehnung leicht blutig verfärbt. Pat. hat nach seiner Angabe schon seit langer Zeit einen Bruch und ein Bruchband getragen. Er behauptete, das Pferd habe ihn gegen dieses so heftig getreten, daß die Pelottenfeder zersprang, und danach sei der Bruch plötzlich erheblich größer und schmerzhafter geworden. Da nach dieser Angabe eine Verletzung des Bruchinhaltes wahrscheinlich war, wurde derselbe um 2 Uhr nachmittags, also 8 Stunden nach der Verletzung, durch den gewöhnlichen Bruchschnitt im Bereiche des Leistenkanals freigelegt. Aus dem eröffneten Bruchsack entleerte sich eine graurötliche, trübe, nicht fäkulent riechende Flüssigkeit, die bei leichtem Druck auch aus dem Abdomen weiter nachströmte. Die vorliegende, relativ kleine Dünndarmschlinge war zwar gebläht und stark gerötet, aber weder eingeklemmt noch irgendwie verletzt. Der Hauptanteil der Hodengeschwulst bestand aus einer großen Hydrocele, welche zunächst durch eine breite Incision entleert wurde. Es war jetzt klar, daß die Verletzung innerhalb der Bauchhöhle zu suchen sei und bereits eine Peritonitis veranlaßt hatte. Daher sofort seitliche Laparotomie vom Bruchschnitt aus bis über Nabelhöhe. Es entleerte sich nun massenhafte Flüssigkeit von der oben beschriebenen Beschaffenheit, mit einzelnen Kartoffelstückchen gemischt, ohne Beimengung von Blut. Es mußte also eine Darmruptur vorliegen. Bald stellte sich die verletzte Partie ein, der Darm war hier in seiner ganzen Zirkumferenz bis auf eine ca. $^1/_2$ cm breite, dem Mesenterialrande entsprechende Partie durchgerissen. Die Ränder klafften weit auseinander, ihre Schleimhaut prolabierte. Darminhalt entleerte sich aus dem offenbar ziemlich leeren Darm kaum, da Pat. zum Glück zur Zeit des Unfalles noch nüchtern gewesen war und kurz vorher Stuhlgang gehabt hatte.

Den Mechanismus der Darmverletzung denke ich mir folgendermaßen: Der Mann gibt zuverlässig an, daß ihn der Hufschlag direkt an das Bruchband getroffen habe. Dafür sprach auch die große Schmerzhaftigkeit der Hodensackgeschwulst und der Umstand, daß die Haut über der Leistenpforte etwas blutig verfärbt war; da das Bruchband wegen der gleichzeitig bestehenden großen Hydrocele nicht ordentlich reponierend gewirkt haben kann, so hat sich wohl sicher auch im Moment des Hufschlages eine Darmschlinge im Bruchsack gefunden. Dieselbe war teils durch die Bruchpforte, teils durch den Druck der Bruchbandspelotte festgehalten und von dieser fixierten Schlinge ist der im Bauchraum befindliche bewegliche Darm durch die plötzlich einwirkende Gewalt abgerissen worden. Für diese Annahme spricht auch die fast totale Durchtrennung des Darmes; freilich könnte man sich auch

vorstellen, daß die ausgetretene Darmschlinge durch die vom Huf getroffene Bruchbandpelotte total durchgequetscht wurde, wobei der horizontale Schambeinast als Widerhalt gedient hätte und nachträglich in die Bauchhöhle zurückgeschlüpft sei.

5) Ibidem.

Ein junger Mann (genauere Krankengeschichte leider abhanden gekommen) wurde ebenfalls von einem Hufschlag getroffen und am 2. Tage trat plötzlich Exitus ein. Die Sektion ergab eine totale Querdurchreißung des Dünndarms dicht hinter der Flex. duod. jej.

Hier handelt es sich wiederum um einen Hufschlag und um Abriß von einem der physiologischen Fixationspunkte. Am charakteristischsten ist aber zweifellos ein von mir selbst im Erfurter Stadtkrankenhause beobachteter einziger Fall von Rectumruptur.

Der 65-jährige Handarbeiter L. wurde am 22. Aug. 1902 mittags mit einem Wagen in das Krankenhaus zu Erfurt eingeliefert. Er sollte am am Abend vorher unmäßig viel Kartoffeln gegessen haben, dann aber vergnügt und gesund zu Bette gegangen sein. Am anderen Morgen in der Frühe aber habe er, wie alle Tage, seinen Stalldienst getan, sei dann aber gegen 9 Uhr plötzlich erkrankt unter Erbrechen und heftigen Leibschmerzen. Zweifellos ist von der Umgebung des Pat. die Ursache absichtlich oder unabsichtlich auf die Unmäßigkeit des vorigen Abends zurückgeführt und nicht ernst genommen worden. Die Schmerzen haben dann aber sehr zugenommen, so daß man ihn gegen 11 Uhr in das Krankenhaus schaffen mußte.

Der Mann war aufs äußerste kollabiert; der Puls klein, jagend. Im Gesicht eine letale Cyanose, die Respiration oberflächlich und sehr frequent und die Psyche leicht benommen. Der Pat. stöhnte ängstlich, schien aber sonst apathisch. Der Leib war hochgradig aufgetrieben, bei der geringsten Berührung empfindlich. An den Bauchdecken keinerlei sichtbare Verletzungen. In der linken Fossa iliaca, oberhalb des Leistenbandes, ist die Schmerzempfindlichkeit am stärksten, hier findet sich auch geringe, nicht deutlich abgrenzbare Schallverkürzung gegenüber links. Die Untersuchung vom Mastdarm aus ergibt viel Blutgerinnsel in demselben und wenig festen normalen Kot. Urin, der durch Katheter entleert wird, klar, unblutig, eiweiß- und zuckerfrei. Der eigentümliche Kontrast zwischen Anamnese und Befund veranlaßte uns sofort, den Pat. trotz seiner äußersten Erschöpfung nach näheren Angaben zu fragen. Er gab lallend an, daß er am Morgen bei der Fütterung von einer Kuh gegen den Unterleib gestoßen worden sei, und daß seitdem die Schmerzen beständen.

Wir stellten die Diagnose: Darmruptur, ohne Bestimmtes über den Sitz derselben anzunehmen.

Sofortige Laparotomie; aus der eröffneten Bauchhöhle ergießt sich eine fäkulent riechende Blutmasse, ca. 500 ccm, Austupfen der Bauchhöhle, Absuchen des Darmes. Die Uebersicht wird durch starke Blutungen aus dem kleinen Becken sehr erschwert. Schließlich findet man tief unten, unmittelbar vor der Umschlagsstelle des Bauchfelles, auf der vorderen Seite des Rectums einen 4 cm langen Schrägriß von links oben nach rechts unten verlaufend. Es gelingt durch Fassen einer stark spritzenden Arterie

die Blutungen zu stillen. Der Puls des Pat. war dann nicht mehr fühlbar, die Atmung sistiert. Von einer Naht wird angesichts des Zustandes des Pat. abgesehen, die Rupturstelle wird durch Tamponade von der Bauchhöhle abgeschlossen, der Bauch partiell genäht. Pat. erholt sich nicht mehr, geht unter dem Bilde des Kollapses zu Grunde.

Sektionsergebnis: Beginnende Peritonitis. Außer der bei der Operation gefundenen Verletzung des Mastdarmes findet sich etwa 3 cm von der Flexura duodeni jejunalis ein zweiter querverlaufender totaler Einriß des Dünndarmes.

In diesem Falle kann man eine Quetschung des Darmes wohl mit Sicherheit ausschließen; denn wie sollte an dieser tiefen Stelle, wo der knöcherne Beckenring jeden direkten Insult unmöglich macht, durch eine Gewalt eine Quetschung zu stande kommen? und daß der Mastdarm durch Berstung von innen heraus geplatzt wäre, kann man auch nur schwer annehmen. Für Abriß durch Zug spricht dagegen:

1) die Lage des Risses nahe einer Fixationsstelle;

2) die quere oder vielmehr schräge Richtung desselben;

3) der Mechanismus der Verletzung: der Stoß einer Kuh erfolgt erfahrungsgemäß gewöhnlich nicht in horizontaler Ebene, sondern meist von unten herauf in einem mehr oder minder spitzen Winkel zur Senkrechten. Das Horn der Kuh wird die schlaffen Bauchdecken des alten Mannes eingestülpt, sich dann an einer Darmschlinge gewissermaßen eingehakt haben (wahrscheinlich der Flex. sigmoidea), und der Stoß der Kuh führte dann zur Zerreißung des Mastdarmes in dem Augenblicke, wo die Elastizitätsgrenze der Wand überschritten war. Derselbe Vorgang hat sich dann ceteris paribus bei einem zweiten Stoße oder in der Fortsetzung des ersten weiter oberhalb wiederholt und das Jejunum ist dann kurz hinter der physiologischen Fixation am Duodenum ebenfalls quer eingerissen.

## Versuche.

Vor Aufzählung der hierher gehörigen Versuche schicke ich voraus, daß es enorm schwierig war, typische Abrißverletzungen zu erzeugen. In einer ganzen Anzahl von Fällen blieben das Abdomen schräg von unten treffende Kontusionen ohne die geringste Wirkung. Bald zeigte der Darmtraktus überhaupt keine Verletzungen, bald sah man am Darm oder Mesenterium eine kleine Quetschung oder einen oberflächlichen Einriß. Das Verzeichnis dieser negativen Resultate übergehe ich und führe nur die Versuche an, wo unter offenbar günstigen Verhältnissen es zu einer Abrißverletzung kam.

I. 45-jähr. Leiche, bei der bei schlaffsten Bauchdecken ein Hängebauch bestand. Der Stoß wurde mit einem Holzklotz auf der linken Seite 60° gegen die Senkrechte geführt. Man sah ganz deutlich, wie der Leib an dieser Stelle, der Stoßrichtung folgend, gehoben wurde, ganz ähnlich,

wie man gelegentlich bei Palpation des Bauches die Därme in die Höhe schieben kann. Die Autopsie ergab einen totalen Abriß der Flexur am Uebergang in den Mastdarm. Der Riß wurde sorgfältig vernäht, der Bauch wiederum geschlossen, eine Partie der dünnen Bauchwand mit den darunter liegenden Därmen mit beiden Händen gefaßt und mit größter Gewalt ruckweise nach oben gezogen. Befund: Einriß auf der vorderen Seite des Mastdarmes, 2 cm oberhalb der Umschlagstelle des Bauchfelles.

II. 52-jähr. Leiche wie in I, aber an der rechten Leistengegend kontundiert. Es fand sich außer einigen Zerreißungen der Serosa, des stark gefüllten Dünndarmes ein Abriß des Ileums von dem Coecum an der oberen Seite der Einmündungsstelle vom Dickdarm.

III. 25-jähr. männliche Leiche (hochgradige Darmtuberkulose). Stoß rechts und links in der Leistengegend, 40° zur Senkrechten. Befund: großer Riß, 2 Querfinger von der Ileocökalklappe entfernt. An dieser Stelle befand sich ein tuberkulöses Darmgeschwür.

IV. 44-jähr. weibliche Leiche mit fast papierdünnen Bauchdecken und breiter Diastase der Recti und enormer Hängebauch. In senkrechter Stellung der Leiche, wodurch alle Därme gegen die vordere Bauchwand prolabierten, wurde das Abdomen mit dem Ende eines Besenstieles in spitzem Winkel zur Senkrechten mehrmals rechts und links kontundiert. Befund: Abriß des Ileums bis auf die hintere Wand, 4 Querfinger oberhalb der Einmündungsstelle in das Coecum entfernt.

Auch hier konnte man deutlich beobachten, wie in Versuch I, daß durch den Stoß ein ganzes Paket Därme in die Höhe getrieben wurde. An mehreren freiliegenden Därmen habe ich schließlich Zerrungsversuche unter Kontrolle des Auges gemacht. Bei gehöriger Gewalt war dann oft ein Abriß an dieser oder jener Fixationsstelle die Folge. Die Risse verliefen meist quer oder schräg, nicht selten sah man auch nur kleine Serosarisse, die längs verliefen und wohl die Folge eines nicht genau in die Achse des Darmes fallenden Zuges waren.

Daß es sich in unseren Versuchen um ein wirkliches Abreißen gehandelt hat, ist klar, allerdings muß man zugeben, daß die Angriffspunkte für die Kraft selten günstig waren, insofern, als die Bauchdecken ein tiefes Eindringen in das Abdomen gestatteten. Durch direktes Reissen an den Därmen erzielten wir in Versuch I dieselbe Form des Abrisses wie bei dem vorhergehenden Stoß.

Bei Hunden waren alle Versuche, Abrißverletzungen am Darme zu erzeugen, vergeblich. Gewöhnlich war der Befund überhaupt negativ oder es fanden sich kleine Quetschungen. Auffällig ist, daß nur die Leichen mit den schlaffen, leicht verschieblichen, dünnen Bauchdecken diesen Mechanismus zuließen, während bei straffen Bauchdecken (Hunde) alle Versuche resultatlos waren. Handelt es sich um muskulöse Individuen mit straffen Bauchdecken, so ist eben die Nachgiebigkeit und Verschieblichkeit der vorderen Bauchwand so gering, daß sie eher einreißt, als sich selbst und die darunter liegenden Intestina durch den

Stoß nach oben verschieben läßt. Die Verschiebung in dem Sinne der Entfernung der beweglichen Teile des Darmes von den unbeweglichen ist aber für das Zustandekommen der Zerreißung von ausschlaggebender Bedeutung; denn der Darm wird gleich einem an der einen Seite befestigten elastischen Rohre in die Länge gezogen und eingerissen, wenn der Zug an der anderen Seite so stark ist, daß die Elastizitätsgrenze überschritten wird.

Was die Fixationen angeht, so kommen neben den physiologischen auch andere in Betracht, zunächst Verwachsungen. Es kann ein an sich mobiler Darmteil durch chronische Entzündungen in seiner Umgebung so fixiert werden, daß gelegentlich eines Traumas in seiner Nähe eine Abrißverletzung zu stande kommt. Man denke z. B. an die oft vorkommenden Verwachsungen des Darmes oder Netzes im Bruchsack. So kann auch der Druck der Pelotte eines Bruchbandes (Fall 1) die Darmschlingen, die aus irgendwelchen Gründen ausgetreten sind, so fest halten, daß wiederum dadurch ein Fixationspunkt entsteht und der Darm von ihm abgerissen werden kann.

Für eine andere Gruppe von Abrißverletzungen durch Zug (es handelt sich meistens um Sturz aus erheblicher Höhe) nahm Petry an, daß während des Fallens und im Moment des Auffallens der durch flüssigen oder festen Kot beschwerte Darm von seinem Aufhängepunkt abreißt. Es würden nach Petry also die Fixationspunkte dieselben bleiben und nur die Art des Zuges sich ändern. Der genauere physikalische Vorgang scheint folgendermaßen zu sein:

Durch den Sturz aus einer erheblichen Höhe wird, wie dem ganzen Körper, so auch der einzelnen Darmschlinge, eine gewisse Bewegungsenergie verliehen. Da nun die Fixationsstellen des Darmes in demselben Sinne fortbewegt werden, tritt während des Fallens eine relative Ruhelage ein. Im Momente des Auffallens — meist auf das Gesäß oder die Beine — wird nun der Wirbelsäule und dem Becken — an denen die Därme ja doch fixiert sind — durch das Aufschlagen eine entgegengesetzte Bewegungstendenz zu teil, wenn die Kraft des Rückstoßes größer ist, als die erreichte Bewegungsenergie. Halten sich diese beiden Kraftmomente das Gleichgewicht, so kommt die Wirbelsäule plötzlich zum Halten. Der Darm bleibt dagegen noch eine kurze Zeit durch das Beharrungsvermögen infolge seiner Mobilität in seiner früheren Bewegung und wird nun plötzlich durch den Rückstoß der Wirbelsäule (Becken), mit der er durch das Mesenterium und die drei anderen Fixationen in Verbindung steht, zurückgehalten. An den Stellen, wo der Darm durch Inhalt beschwert war, ist natürlich das Beharrungsvermögen am größten und hier wird der Zug am

stärksten sein. An den Abschnitten, wo der Darm nur durch das Mesenterium befestigt ist (der größte Teil des Dünndarmes), hat dieses allein die Zugwirkung auszuhalten. Die Folge davon kann ein langer Abriß des Mesenteriums von der Ansatzstelle am Dünndarm sein oder auch von der Wirbelsäule, wie es sehr schön Fall 1 zeigt. Es setzt sich also hier in diesem Falle die Gewalt aus zwei Komponenten zusammen, einmal dem Zug des Darmes und ferner dem Gegenzug der Wirbelsäule bezw. des Beckens mit den Fixationsstellen.

Fall 2 und 3 sind Belege dafür, daß es in der Tat durch Fall zu Abreißungen des Darmes im oben beschriebenen Sinne kommen kann.

Aus den klaren Vorbedingungen für das Zustandekommen eines „Abrisses" läßt sich folgern, daß es beim Menschen nur unter bestimmten Verhältnissen zu solchen Verletzungen kommen kann. Da eine Dehnung und Zerrung dem Abriß vorhergeht, so wird man von vornherein alle die senkrecht zur Wirbelsäule auf das Abdomen auftreffenden Gewalten ausschließen müssen. Ferner müssen die Bauchdecken in einem nachgiebigen, möglichst schlaffen Zustand sein, damit die Därme Raum haben, nachzugeben. Da nur selten eine Gewalt unter so günstigen Verhältnissen wirkt, wird die typische Abrißverletzung auch selten sein. Oefter wird schon der „Abriß" sich mit der Quetschung kombinieren, wie es folgender Fall sehr deutlich zeigt.

Rieger, Fall 5.

Ein 28 Jahre alter Arbeiter W. H. wurde am 18. April 1899 $3^1/_2$ Uhr nachmittags von einem aufsteigenden Fahrstuhl erfaßt, zwischen diesen und die Mauer eingepreßt und etwa 4 m in die Höhe gezogen. Er konnte erst durch Ausstemmen der Wand nach einer halben Stunde aus seiner Lage befreit werden. Die Sektion ergibt: In der Bauchhöhle ca. 1 l blutiggefärbte, aus Darminhalt bestehende Flüssigkeit. Der Dünndarm ist 1 m unterhalb des Pylorus in seiner ganzen Zirkumferenz quer durchgerissen und weist darunter noch eine seitliche 50 pfennigstückgroße Perforation auf. Die Schleimhaut ist stark evertiert, im zugehörigen Mesenterium ein $3^1/_2$ cm langer Einriß, dessen Ränder blutfrei sind. 75 cm tiefer ein zweiter, 5 cm langer Einriß im Gekröse mit unebenen blutleeren Rändern. Oberhalb der Ruptur ist der Darm gebläht, unterhalb kollabiert. Auf dem Peritoneum zarte fibrinöse Beläge.

Neben der prävalierenden Quetschung hat hier offenbar der in die Höhe sich bewegende Fahrstuhl auf die eingepreßten Därme auch abreißend gewirkt (vergl. auch Fall 76 I).

Wie steht es nun mit der Füllung des Darmes? Aus unseren Versuchen und den Krankengeschichten haben wir darüber nichts erfahren können. Theoretisch muß angenommen werden, daß der Füllungszustand des Darmes nicht gleichgültig ist. Einmal wird dadurch, namentlich bei schlaffen Bauchdecken, der Darm mehr an die vordere Bauchwand des Abdomens angedrängt, dann bietet aber auch ein gefüllter Darm eine größere Angriffsfläche für die Gewalt. Kommt es bei sehr

starker Füllung zu Abknickungen des Darmes, so können gelegentlich dadurch die Bedingungen für eine Berstung entstehen, und ehe es zu einem Abriß durch Zug kommen kann, ist bereits diese eingetreten. Daß bei dem Mechanismus des Abrisses durch Zug das Mesenterium denselben Gesetzen wie der Darm unterliegt, geht aus der Tatsache hervor, daß es mit dem Darm fest verbunden ist und infolgedessen ebenso gezerrt und zerrissen werden kann, wie jener, vielleicht sogar leichter, da sein Bau ein anderer ist.

Uebersehen darf man nicht, daß die jeweilige Lagerung der Därme bei dem Stoße von Wichtigkeit ist. Ein Stoß gegen die leicht exkursionsfähigen mittleren Dünndarmschlingen entfernt von den Fixationsstellen wird nicht leicht zu einem Abriß durch Zug führen können, während beim Sturz gerade diese infolge der größeren Exkursionsfähigkeit am leichtesten abreißen. Auch beim Abriß durch Zug dürfte aus dem Aussehen der Wunde mit Sicherheit kein Rückschluß auf die Entstehung erlaubt sein; ein Quer- oder Schrägriß in der Nähe einer Fixationsstelle spricht indessen allemal dafür,

Die Bedingungen für den Abriß durch Zug sind demnach:

1) schlaffe und dünne Bauchdecken;

2) eine schiefe Stoßrichtung von unten nach oben im Winkel zur Wirbelsäule (vergl. Fall 76 I);

3) Stoß bezw. Zug an einer entweder physiologisch oder durch besondere Verhältnisse fixierten Darmschlinge.

In diese 3 Gruppen werden sich die meisten Fälle von Darmrupturen, die in der Praxis zur Beobachtung kommen, unterbringen lassen. Eine Reihe wird übrig bleiben, bei denen man sich schwer für die eine oder andere Art des Mechanismus entscheiden kann. Man darf nicht vergessen, daß diese 3 Typen sich sehr wohl miteinander verbinden können, z. B. kann eine Gewalt, die den Magen durch Berstung rupturiert hat, seine Wandungen in der Folge noch zerquetschen und die Gewalt, die durch Zug den Darm abreißt, kombiniert sich sehr oft mit einer anderen, die ihn zur Quetschung oder Berstung bringt. Oft finden sich Totalrupturen neben oberflächlichen Einrissen, die zum Teil sich in ihrer Entstehung unterscheiden, zum Teil aber auch nur quantitativ verschieden sind. Wir haben solche Fälle kennen gelernt. Es können Bedingungen bestehen, deren Konsequenzen wir nicht genau zu übersehen vermögen: die reflektorische Spannung der Bauchdecken, der Tonus der Muskulatur, der Zustand des Peritoneums (ob rauh, ob schlüpfrig), die Form des Beckens, besonderer Inhalt derselben (schwangerer Uterus) etc. sind alles Umstände, die den Verletzungsmechanismus beeinflussen. Natürlich hängt die Größe der Verletzung auch davon ab, ob die Gewalt einen gesunden oder kranken

Darm betrifft, ob in der Darmwand Geschwüre, ob allgemeine Ernährungsstörungen bestehen, ob Gefäßerkrankungen die Darmwand brüchiger gemacht haben, ob Verwachsungen bestehen oder nicht. Man denke nur an die Verdünnung der Darmwand durch tuberkulöse oder typhöse Geschwüre um dies zu verstehen (Quetschung A., Versuche II, Berstung 5, Versuche Abriß durch Zug, III). Für den konkreten Fall summiert sich stets eine Reihe von Momenten, die Art, Sitz und Größe der Verletzung bestimmt.

Die Resultate der vorliegenden Arbeit sind für die Frage der Pathogenese der Darmruptur nicht abschließend. Späteren Arbeiten bleibt ein genaueres Eingehen auf Fragen überlassen, die hier in der ersten allgemeinen Arbeit über die Pathogenese der Magen-Darmrupturen nur gestreift werden konnten.

Nun noch ein Wort über die Konsequenzen der Darmrupturen. Es wird für den ersten Moment das Bild im wesentlichen davon abhängen, ob größere Gefäße zerrissen sind oder nicht. In diesen Fällen werden der Shock und die Zeichen der inneren Blutung das Bild beherrschen. Es kann der Shock sofort in den Tod übergehen. Gelegentlich kann sogar eine Kontusion ohne Verletzung der Intestina durch den Shock allein zum Tode führen. Man hat diese Fälle durch Kompression des Plexus solaris erklärt.

Die gewöhnlichsten Todesursachen bei Darmrupturen sind Blutungen und Shock; es kann erstere so reichlich sein, daß in wenigen Minuten der Tod eintritt.

Abgesehen von diesem akutesten Verlauf der Bauchkontusionen, kommen nun als Folge der Verletzung natürlich viele Möglichkeiten in Frage. In erster Linie die Peritonitis. Sie wird wohl in der Mehrzahl der Fälle eine diffuse sein mit ganz akutem Verlauf, wo der Tod eintritt, ehe sie sich anatomisch scharf charakterisiert hat. Die Leute sind dann der Toxinwirkung erlegen. In anderen Fällen wird der Verlauf langsamer sein, es wird sich klinisch wie anatomisch eine bestimmte Form der Peritonitis herausbilden. Schließlich kann in einer kleinen Zahl von Fällen frühzeitig in den ersten Stunden nach der Verletzung eine Verklebung eintreten, so daß es nur zu einer umschriebenen Peritonitis kommt. Von großer Bedeutung ist hierbei der Füllungszustand des Darmes. Ein leerer Darm läßt eben höchstens geringe Mengen Inhalt austreten und wird auch sehr viel leichter mit der Umgebung verkleben als ein gefüllter.

Die sekundären Folgen, wie sie nach Bauchkontusionen durch Adhäsionen und Darmstenosen entstehen, sind durch zwei spezielle Arbeiten von Noack und Schloffer ausgiebig behandelt. Es würde den Rahmen dieser Arbeit überschreiten, darauf näher einzugehen.

Eine Behandlung hat wohl immer nur dann Aussicht auf Erfolg,

wenn frühzeitig genug ein chirurgischer Eingriff gemacht wird. Für die Frühdiagnose sind der Shock (der allerdings gelegentlich gerade bei Kontusionen ohne Verletzung stärker ist), die primäre Behinderung der Atmung, das Andauern der Respirationsbeschwerden, der Puls und der Schmerz von Bedeutung. Mehr Gewicht wird aber auf das Erbrechen gelegt. Nach TRENDELENBURG wird bei einfachen Kontusionen ohne Perforation des Darmes in der Regel nicht erbrochen, dagegen tritt bei Magen-Darmperforation und inneren Blutungen Erbrechen sofort oder innerhalb der ersten 3 Stunden auf. Derselbe Autor betont auch die brettharte, tetanusgleiche Spannung der Bauchdecken. In zweifelhaften Fällen wird man nach MAC CORMACS Angabe die Probelaparotomie vorschlagen, um dann eventuell die Naht folgen zu lassen. Jedenfalls gehören selbst die scheinbar leichten Fälle von vornherein in ein Krankenhaus, wo man die beste Garantie hat, daß der richtige Zeitpunkt zum Eingriff nicht verpaßt wird.

Herrn Sanitätsrat Dr. BOCK sowie Herrn Prof. Dr. LANGERHANS danke ich für Ueberlassung des Materials; Herrn Dr. VAN HUELLEN für Unterstützung bei der Korrektur.

## Literatur[1]).

1) v. ANGERER, Ueber subkutane Darmrupturen und ihre operative Behandlung. Verhandlungen der deutschen Gesellschaft für Chirurgie, 20. April 1900.
2) ARNOULD, Ein Fall von Darmruptur. Bulletin de la société anatom., 1885.
3) BECK, Ueber Darmzerreißungen nach Erschütterung und Quetschung des Unterleibes. Dtsch. Zeitschr. f. Chir., Bd. 11, 1879.
4) —, Weitere Mitteilungen über dasselbe Thema. Deutsche Zeitschr. f. Chir., Bd. 15.
5) v. BEESTEN, Beitrag zur Lehre von den Magenverletzungen. Diss. Leipzig, 1902.
6) BERNDT, Die Diagnose der Darmruptur. Deutsche Zeitschr. f Chir., Bd. 39, 1894.
7) BIRCH-HIRSCHFELD, Lehrbuch d. pathol. Anatomie.
8) CHRISTIAN, J., Zerreißung des Rektums und Prolaps des Dünndarmes. Ann. méd. physiol., 5. sér., T. 15, 1875, sept., p. 245.

1) Ein Teil der Quellen ist im Texte angegeben.

9) Curtis, Contusion of the abdomen with rupture of the intestine. Americ. Journ. of med. science, Vol. 44, 1887, Oct., No. 1.
10) Duplay, Contusions de l'estomac. Arch. générales de méd., 1881, T. 2, p. 339—343.
11) Eichel, Klinischer und experimenteller Beitrag zur Lehre der subkutanen Darm- und Mesenterialverletzungen. Beitr. zur klin. Chir., Bd. 22, 1898.
12) Ferrier u. Adam, Ueber Laparotomie bei Darmverletzung durch Kontusion des Abdomens. Franz. Chirurgenkongr., Lyon, 1894.
13) Gross, Ueber Ulcus ventriculi traumaticum. Grenzgebiete, Bd. 10, Heft 5, 1902.
14) Heschl, Zur Mechanik der diastatischen Darmperforationen. Wiener med. Wochenschr., Bd. 1, 1880.
15) Longuet, Rupture de l'intestin traumatique et remarques sur la rupture de l'intestin sans lésions des parois abdominales. Bull soc. anat., 1875.
16) Lefèvre, Recherches médicales pour servis à l'histoire des solutions de continité de l'éstomac, des perforations spontanées. Arch. génér. de méd., 3. sér., 1842, T. 15.
17) Lexer, Ueber Bauchverletzungen. Berliner klin. Wochenschr., Bd. 48, 1901.
18) Mac Cormac, Ueber den Bauchschnitt bei der Behandlung von intraperitonealen Verletzungen. Samml. klin. Vortr., 316, p. 3044.
19) Madelung, Einige Grundzüge der Behandlung der Verletzungen des Bauches. Beiträge zur klin. Chir., Bd. 17, Heft 3, 1902.
20) Maurer, Entfernung des Mageninhaltes. Diss. Erlangen, 1891.
21) Mikulicz u. Kausch, Handbuch der praktischen Chirurgie von v. Bergmann, v. Bruns u. v. Mikulicz.
22) Moty, De traitement des contusions de l'abdom. par coup de pied du cheval. Arch. de méd. et pharm. milit., T. 17, Paris 1891, p. 158—240.
23) Neumann, Ueber subkutane Darmrupturen nach Bauchkontusionen. Dtsch. Zeitschr. f. Chir., Bd. 64, 1902, H. 1—3, p. 198.
24) Noack, Ueber peritoneale Verwachsungen nach schwerer Bauchquetschung als Ursache andauernder schwerer Koliken und hochgradiger Stuhlverstopfung. Mitteil. a. d. Grenzgeb. d. Med. u. Chir., 1899, H. 5, p. 641.
25) Petry, Ueber die subkutanen Rupturen des Magendarmkanals. Beiträge zur klin. Chir., Bd. 16, 1896.
26) Kay-Aberg, Zur Lehre von der spontanen Magenruptur. Vierteljahrsschr. f. ger. Med., III, Bd. 1, 1891, p. 39—70.
27) Rehn, Die Verletzungen des Magens durch stumpfe Gewalt. Dtsch. Gesellsch. f. Chir., Bd. 25, p. 354—371.
28) Riegener, Darmzerreißungen durch Hufschlag. Dtsch. Zeitschr. f. Chir., Bd. 62, H. 3 u. 4, 1902, p. 375.
29) Sauerbruch, Ueber einen seltenen Fall von Rektumruptur. Korrespondenzbl. f. d. Aerzte Thüringens, Heft 2, 1903.
30) Schloffer, Traumatische Darmverengerungen. Mitteil. a. d. Grenzgeb. d. Med. u. Chir., 1901.
31) Schönwerth, Ueber die subkutanen Magenrupturen. Habilitationsschr. München.
32) Tempel, Ueber traumatische Darmrupturen ohne Verletzungen der Bauchdecken. Diss. München, 1898.

33) Thommen, Klinische und experimentelle Beiträge zur Kenntnis der Bauchkontusionen. Diss. Basel, 1902.
34) Trapp, Zur Kenntnis der Verletzung der Unterleibsorgane durch stumpfe Gewalt. Dtsch. Zeitschr. f. Chir., Bd. 44, 1897.
35) Trendelenburg, Ueber Milzexstirpation wegen Zerreißung der Milz durch stumpfe Gewalt und über die Laparotomie bei schweren Bauchkontusionen überhaupt. Dtsch. med. Wochenschr., 1899.
36) Volk, Zwei Fälle von traumatischer Ruptur des Colon transversum. Diss. München, 1890.
37) Villeneuve, X. Session de l'Assoc. franç. pour l'avancement des Sciences Marseille, 1892, p. 796.

Nachdruck verboten.

# IV.

# Zur Diagnostik und operativen Behandlung der Rückenmarkshautgeschwülste.

Von

Prof. **Fr. Schultze** in Bonn.

(Hierzu 6 Abbildungen im Texte.)

---

In den folgenden Blättern möchte ich alle meine Erfahrungen auf dem Gebiete der Rückenmarkshauttumoren seit dem Jahre 1889 zusammenfassend mitteilen, ohne irgenwelche zu verschweigen und ohne vor allem irgendwelche diagnostischen Irrtümer zu verhehlen, soweit sie zu meiner Kenntnis gelangt sind.

Früher Mitgeteiltes soll kurz skizziert, neuere Erfahrungen ausführlicher behandelt werden.

Dabei gedenke ich in Trauer meines so früh und unerwartet dahingeschiedenen Kollegen SCHEDE, dessen geschickter Hand es gelang, in einer verhältnismäßig großen Zahl von Fällen durch die Operation eine Heilung herbeizuführen, und mit dem vereint ich diese Arbeit veröffentlichen wollte.

## Erster Fall.

Den ersten Fall aus dem Jahre 1889 ließ ich im Jahre 1894 von meinem damaligen Assistenzarzt Dr. R. PFEIFFER[1]) (jetzt in Kassel) veröffentlichen. An dem Sektionstische war ich allerdings schon früher ein paar Fällen von extramedullären Tumoren begegnet. Den einen habe ich im Archiv f. Psych., Bd. 11, im Jahre 1881 veröffentlicht. Er war von ERB lange Zeit hindurch klinisch beobachtet worden; die anatomische Untersuchung führte zu der Auffindung von absteigender Hinterstrangdegeneration in Form von Kommafeldern[2]). Den anderen sah ich 1888 in

---

1) R. PFEIFFER, Zur Diagnostik der extramedullären Rückenmarkstumoren. Deutsche Zeitschr. f. Nervenheilk., Bd. 5, p. 62.

2) FR. SCHULTZE, Beitrag zur Lehre von der sek. Degeneration etc. Arch. f. Psych., Bd. 14, Heft 2.

Dorpat in dem schon sehr vorgeschrittenen Stadium einer „Myelitis transversa“ mit Cystitis und Dekubitus. Die Diagnose auf einen Tumor wurde nicht gemacht.

In dem von Pfeiffer publizierten und später besonders von Bruns genauer besprochenen Falle handelte es sich um einen 48-jährigen Mann, der sich früher syphilitisch infiziert hatte. Es stellten sich Interkostalneuralgien entlang der linken 6. Rippe ein, anfangs in Anfällen, später dauernd und äußerst heftig. Nach $2^1/_2$-jährigem Bestehen dieser Schmerzen traten gelegentlich Blasenstörungen hervor, in Form von Harnträufeln und Schmerzen bei der Entleerung der Blase. Die Untersuchung ergab: Druckempfindlichkeit des 6. und 7. Dorsalwirbelfortsatzes, deutliches Nachschleppen des linken Beines beim Gehen, Steigerung der Patellar- und Achillessehnenreflexe, allerdings besonders rechts und zwar hier bis zum Clonus. Im übrigen keine Störungen, vor allem auch nicht der Sensibilität. Die Blase funktionierte normal. Wie lange das Nachschleppen des Beines schon bestand, ließ sich nicht feststellen; jedenfalls war es dem Kranken nicht aufgefallen; wir können aber nach seinen Angaben etwa 4 Jahre Zeit zwischen dem Auftreten der Interkostalneuralgie und dem Auftreten von deutlicheren Gehstörungen annehmen.

Da mehrere Inunktionskuren nichts genützt hatten — nur die Blasenerscheinungen verschwanden — da ferner Jodkalium nicht vertragen wurde, erschien eine Operation um so gerechtfertigter, als wenigstens zur Stillung der heftigen Schmerzen ein paar hintere Wurzeln in dem Falle durchschnitten werden konnten, wenn kein extramedullärer Tumor vorlag. Die Anwesenheit eines solchen wurde mit Wahrscheinlichkeit, keineswegs mit Sicherheit, angenommen.

Die Operation, die Herr Kollege Trendelenburg vornahm, ergab keinen Tumor, nur wurde eine leichte Verdickung der zwischen Dura mater und dem Körper des 6. Brustwirbels gelegenen Spinalganglien wahrgenommen. Nach der Operation trat zwar Besserung der Schmerzen ein, da die extramedullären hinteren Wurzeln zwischen 5. und 7. Brustwirbel durchschnitten wurden, zugleich aber auch eine motorische und sensible Lähmung der Beine und der unteren Teile des Leibes bis zum Nabel herauf. Der Tod erfolgte 2 Monate nach der Operation. Die anatomische Untersuchung ergab eine mit Volumsverminderung einhergehende Erweichung des Rückenmarkes und eine entzündliche Infiltration der mäßig verdickten Spinalganglien der 6. Interkostalnerven.

Die Wahrscheinlichkeitsdiagnose war auf einen extramedullären Tumor gestellt gewesen und zwar auch nach den heutigen Erfahrungen mit Recht. Immerhin war auffällig die lange Dauer der vorausgehenden Neuralgie ohne Kompressionserscheinungen. Das kommt aber, wie besonders auch der folgende Fall lehrt, vor. Sodann kam es nicht zuerst zu halbseitigen Parästhesien, wie häufig, sondern zu vorübergehenden Blasenstörungen. Andererseits war aber eine leichte Gehstörung auf der Seite der Neuralgie ausgeprägt, während wieder auffallenderweise die Reflexerhöhung sich vornehmlich auf der entgegengesetzten Seite zeigte. Also um ein ganz typisches Bild handelte es sich nicht. Das vermissen wir aber auch, wie wir sehen werden, in anderen Fällen nach anderen Richtungen hin.

## Zweiter Fall.

Der zweite Fall (veröffentlicht in der Deutschen Zeitschrift für Nervenheilk., Bd. 16, p. 114)[1]) bot der Diagnose die größten Schwierigkeiten dar, weil anamnestisch schwer zu entwirren war, was unter den verschiedenen „Magenschmerzen", „Gallensteinkolikschmerzen", Schulter- und sonstigen Schmerzen auf eine Dorsalnervenneuralgie zu beziehen war.

Hier sei nur kurz erwähnt, daß es sich um eine 49-jährige unverheiratete Näherin handelte, die etwa 7 Jahre, ehe sie ein „unangenehmes, eigentümliches" Gefühl im rechten Beine bekam, sehr häufig, aber mit einer Unterbrechung von 2 Jahren, heftige Schmerzen in der unteren rechten Thoraxpartie und in der rechten Oberbauchgegend hatte. Vielleicht waren die vor der 2-jährigen Pause vorausgegangenen Schmerzen im Rücken, die beiderseits sich wie ein eiserner Ring um die Brust legten, auch ohne Zusammenhang mit den 2 Jahre vor den Parästhesien auftretenden neuen Schmerzen; es ist das aber unwahrscheinlich, da auch die zuletzt entstandenen Schmerzen während eines Jahres nur gering waren und zeitweilig ganz nachließen. Im Verlaufe von 1 Jahr nach dem Auftreten der Parästhesien in dem rechten Bein entstand allmählich eine vollständige motorisch-spastische Lähmung der Unterextremitäten mit Blasenlähmung und mit erheblicher Beteiligung der Sensibilität.

Die Operation wurde auf meinen Vorschlag an der vorher angegebenen Stelle von Herrn Kollegen Schede vorgenommen und zwar am 5. Aug. 1898, nachdem 17 Monate lang eine Lähmung bestanden hatte, die $13\,^1/_2$ Monate lang in motorischer Hinsicht eine vollkommene, in sensibler Beziehung eine erhebliche gewesen war.

Es wurde ein umschriebener harter Tumor entfernt, der nach hinten und seitwärts von der Dura lag und sehr leicht herausgelöst werden konnte. Er war 4 cm lang, 2,6 cm breit, $1\,^1/_2$—$1\,^2/_3$ cm dick, und erwies sich bei der mikroskopischen Untersuchung als ein Fibrosarkom.

Die Operationswunde heilte glatt aus. Nachdem bald nach der Operation die vorher vorhanden gewesenen Spasmen sich zuerst stark vermehrt hatten, waren 3 Wochen nach dem Operationstage die Zehen des rechten Fußes wieder spurenweise aktiv beweglich und auf sensiblem Gebiete die Schmerzempfindung wieder hergestellt.

Nicht ganz drei Monate nach der Operation ist die Motilität viel besser, etwa 5 Monate später können im Bette bereits alle Bewegungen der Beine gemacht werden, wenn auch durch Spasmen gehindert. Auch die Herstellung der Sensibilität hat große Fortschritte gemacht. Noch einen Monat später werden von der Kranken bereits 10 Schritte mit Unterstützung gemacht, nachdem die Kranke durch das Beispiel eines anderen Kranken mit gleichem Leiden angefeuert, ihre noch immer bei Bewegungen stark hervortretenden Schmerzen niederzukämpfen begonnen hatte. 9 Monate nach der Operation konnte die Kranke, auf einen Stock gestützt und geführt, $^1/_2$ Stunde lang gehen und ferner allein eine Treppe von 20 Stufen langsam hinauf- und hinabsteigen.

---

1) Vergl. auch Schede, Beiträge zur Operation der Geschwülste der Rückenmarkshäute. 73. Versamml. d. Gesellsch. deutscher Naturforscher und Aerzte in Hamburg, p. 100 ff.

Die Besserung hat sich in den folgenden Jahren noch sehr viel weiter entwickelt, wenn sie auch wohl dadurch etwas verzögert wurde, daß die Kranke ziemlich fett war und blieb.

Zwar blieben noch jahrelang mäßige Schmerzen im Rücken und in den Beinen zurück, aber Ende 1902 war nur noch ein Gefühl von Druck im Rücken vorhanden. Im Mai 1900 bestand auch noch ein Gefühl von Schwere im linken Bein.

Bei einer Untersuchung zu dieser Zeit (Mai 1900) ließ sich keine Herabsetzung der groben Kraft in den Beinen und keine Rigidität der Muskeln mehr nachweisen. Ebensowenig bestand Ataxie. Auch die Sensibilität läßt weder an den Beinen noch am Rumpfe mehr eine Veränderung erkennen. Dagegen waren die Sehnenreflexe an den Beinen noch immer lebhaft, beiderseits bestand noch Fußklonus. Das Babinskische Phänomen fehlte aber; ebenso die Bauchdeckenreflexe. Die Beweglichkeit der Wirbelsäule war nach allen Richtungen hin normal; die Narbe völlig reaktionslos.

Der Gang ist noch immer etwas spastisch; das linke Bein wird etwas nachgeschleift. Aber die Kranke kann im Zimmer ziemlich schnell auf und ab gehen, ohne Stock und ohne Unterstützung.

Es wurden 1901 und 1902 noch Kuren in Nauheim gebraucht, da noch Spannungsgefühle in den Oberschenkeln und Knien bestehen. Ende des Jahres 1902 kann sie aber eine Stunde lang ohne Stütze gehen und dabei weite Schritte machen. Sie kann längst wieder ihr Hauswesen versehen, so daß also, wie man jetzt, $4^1/_2$ Jahre post operationem, sagen kann, im wesentlichen eine bleibende Heilung erzielt ist.

## Dritter Fall.

In dem dritten Fall, der ebenfalls in der Zeitschrift für Nervenheilkunde, Bd. 16, veröffentlicht wurde, handelte es sich um einen 28-jährigen jungen Gärtner, bei dem durch die ebenfalls von Herrn Kollegen Schede vorgenommene Operation eine völlige Heilung dauernder Art herbeigeführt wurde.

Bei diesem Kranken war besonders bemerkenswert, daß er, als er sich mir am 23. Dez. 1898 vorstellte, im wesentlichen nur über Paresen und Parästhesien in den Beinen klagte. Erst nebenher wurde erwähnt und herausgefragt, das etwa 3 Jahre vor dem Beginne der Lähmung Schmerzen in der Gegend des rechten unteren Rippenbogenrandes bestandes hatten, die im ersten Jahre ihres Bestehens häufiger und stärker gewesen waren, als später, und die in den letzten 2 Jahren oft wochenlang ganz wegblieben. Nach diesem decrescendo verlaufenen 3-jährigen Vorstadium trat dann eine progressive spastische Parese der Unterextremitäten ein, die zuerst auf der rechten Seite sich entwickelte und sich mit Parästhesien, später mit Anästhesien, sowie mit zunehmenden Blasenlähmungen vergesellschaftete. Kurz vor der Operation konnte der Kranke wegen der starken Rigidität seine Beine überhaupt nicht mehr bewegen; das Gehen war nur mit größter Anstrengung und mit Hilfe von Stöcken ganz langsam und kurze Zeit möglich.

Die Grenze der Hyperästhesien ging dauernd bis in das 8. Dorsalsegment hinein; diesen entsprechend, schloß sich noch eine 2 Finger breite Zone von Hyperästhesie nach oben zu an. Im Bereiche des 7. Segments

erschien alles normal. Wirbelveränderungen fehlten, Lues und Tuberkulose ließ sich nicht nachweisen.

Es wurde operiert, nachdem das Lähmungsstadium der Krankheit 5—6 Monate gedauert hatte. Gegenüber dem 7. Brustwirbel, also gegenüber dem 6. Dornfortsatz, wo auf meinen Rat eingegangen wurde, fand sich zwischen Dura und Pia ein nach hinten zu gelegener ovaler Tumor vor, der mit Leichtigkeit hervorgeholt werden konnte. Er war nicht so lang wie der im vorigen Falle, $2^1/_2$—3 cm, und erwies sich als Fibromyxom.

In den ersten Tagen nach der Operation verschlimmerte sich der Zustand des Kranken. Die motorische Lähmung der Beine wurde vollständig, die Sehnenreflexe nahmen an Stärke ab bis zum partiellen Verschwinden, und es traten auch Schmerzen längs des linken Rippenbogens auf. Nur das Gefühlsvermögen blieb unverändert. Aber schon 14 Tage nach dem operativen Eingriff begann die Besserung, die dann in gleichmäßiger Weise fortschritt. Schon $7^1/_2$ Woche nach der Operation kann der Kranke besser gehen und stehen als vor derselben, und 4 Monate später (etwa 6 Monate nach der Operation) kann er $^1/_2$ Stunde lang ohne Ermüdung und ohne Stock gehen.

Als er sich im Jahre 1902 wieder einmal uns vorstellte, war er vollkommen arbeitsfähig, und schon seit Jahren wieder gewohnt, seinem früheren Berufe als Gärtner geradeso nachzugehen wie vordem. Die Untersuchung ergab keine andere Abnormität, als noch gesteigerte Sehnenreflexe an den Beinen. Die Wirbelsäule ist vollkommen beweglich und schmerzlos. Nur hatte sich vor einigen Monaten eine Kiefereiterung ausgebildet, die nach der Untersuchung des Herrn Prof. Walb von kariösen Zähnen ausging und nach Anbohrung und Durchspülung der Kieferhöhle wieder vollständig verschwand. Von irgend einem neuen Tumor war also keine Rede.

### Vierter Fall.

Auch der vierte Fall, der mir vorgekommen ist, wurde bereits an dem angeführten Orte mit den beiden letzten zusammen ausführlicher beschrieben.

Es handelte sich um einen 36-jährigen Grubenarbeiter, der früher stets gesund war und besonders nie Lues gehabt haben will, bei dem sich auch keinerlei Zeichen von Tuberkulose nachweisen ließen. Er bekam etwa zwei Jahre vor seinem Tode Taubheitsgefühl im linken Bein und zugleich heftige Schmerzen und Steifigkeitsgefühl im Nacken. Diese Schmerzen waren zuerst monatelang sehr stark, wechselten aber an Heftigkeit und ließen ein paar Wochen vor der Aufnahme ganz nach. Sie blieben auch während des $14^1/_2$-monatlichen Aufenthaltes des Kranken in der Klinik bis zum Tode verschwunden; im Nacken besteht keine Druckempfindlichkeit, und die aktive und passive Bewegbarkeit der Halswirbelsäule war bis zum Eintritte der späteren spastischen Erscheinungen eine recht ausgiebige und zugleich schmerzlose. Also auch in diesem Falle wieder ein Regressivwerden der Schmerzen vor der Progression der Lähmung. Daß ein solches Verhalten die Diagnose äußerst erschweren mußte, ist klar.

Zu den erwähnten Parästhesien im linken Beine gesellten sich bald die gleichen Erscheinungen am rechten, und es entwickelte sich allmählich eine spastische Parese der Beine, weniger der Arme, nebst Hyperästhesien an der Haut des ganzen Körpers, mit Ausnahme des Kopfes. Die ersten Erscheinungen von Parese des linken Beines hatten sich schon sehr bald oder sogar fast gleichzeitig mit dem ersten Auftreten der Nackenschmerzen eingestellt; es fehlte also ein deutlich ausgesprochenes Vorstadium neuralgischer Art.

Später schritten dann die spastisch-paretischen Erscheinungen immer weiter fort, ohne daß die Grenze der Hypästhesien im wesentlichen weiter nach oben hinaufgingen und indem sich Blasen- und Mastdarmlähmung sowie Dekubitus hinzugesellten. Die Gehirnnerven sowie das Gehirn blieben frei.

Eine stärkere Veränderung der Halswirbel ließ sich nicht finden; nur war in der Gegend der obersten Nackenwirbel eine leichte Vortreibung auf der linken Seite bemerkbar; eine RÖNTGEN-Untersuchung scheiterte leider an dem Widerstreben des Kranken.

Die Diagnose war zuletzt bei dem ehernen Fortschreiten des Leidens, ohne daß zugleich die Erkrankung weiter nach oben zu neue Erscheinungen machte, und trotz der schließlich fehlenden oder in den sonstigen Schmerzen vielleicht untergehenden örtlichen Wirbelschmerzen mit Wahrscheinlichkeit auf einen extramedullären Tumor des obersten Halsteiles gestellt worden. Eine Operation wurde von mir dem Kranken wegen des gefährlich hohen Sitzes seiner Krankkeit nicht vorgeschlagen.

Die Autopsie ergab in der Höhe des Atlas einen etwa walnußgroßen extraduralen Tumor, der das Foramen magnum in der rechten Hälfte verschloß und nur auf der linken Seite einen Spalt für die Medulla offen ließ. Seine Länge betrug 5 cm, seine größte Breite 2 cm und die größte Dicke $2^1/_4$ cm.

Die anatomische Untersuchung ergab, daß es sich um ein zellenreiches Fibrom oder Fibrosarkom handelte.

## Fünfter Fall.

Ueber einen weiteren fünften Fall hat SCHEDE bereits am angebenen Orte kurz berichtet. Es lohnt sich aber, Ausführlicheres mitzuteilen.

Der Kranke war ein 24-jähriger stud. chem., J. T. aus Münster, der aus gesunder Familie stammt.

Seine Eltern leben und sind gesund; ebenso zwei Geschwister. Er selbst war als Kind schwächlich, hatte viel Mandelentzündungen und außerdem Masern und Scharlach durchzumachen. Vom 16. Jahre wurde er kräftiger und ist jetzt ein durchaus kräftig entwickelter junger Mann.

Er wurde am 31. Okt. 1900 in die medizinische Klinik aufgenommen und datiert seine jetzige Erkrankung in ihrem ersten Beginne auf 5—6 Monate[1]) zurück. Damals bemerkte er zuerst einen gelinden Schmerz im Rücken und zwar links von der Wirbelsäule in der Lendengegend, besonders beim Bücken und morgens beim Aufstehen.

---

1) Bei SCHEDE steht wohl infolge eines Schreib- oder Druckfehlers: „Wochen".

Etwa 1 Monat später zeigte sich der Schmerz auch beim Liegen; Ende Juli oder Anfang August auch beim Sitzen, während er beim Gehen verschwand.

Am 9. Sept., also $7^1/_2$ Woche vor seiner Aufnahme, und 3—4 Monate nach dem ersten Beginne der Schmerzgefühle, entstand ein „dumpfes" Gefühl im linken Beine, das langsam an Stärke zunahm und sich mit Formikationsgefühl verband. Sodann trat Unsicherheit beim Gehen hinzu; die Schmerzen im Rücken wurden geringer, indessen äußerst heftig, sobald geniest und gehustet wurde.

Eine ärztliche Untersuchung 4 Wochen vor seiner Aufnahme stellte eine Herabsetzung des Gefühles im linken Beine fest. Damals begann auch das Gefühl im rechten Fuß, und zwar hauptsächlich in den Zehen, schwächer zu werden. Vor 8 Tagen bemerkte der Kranke, daß der Harn bei seiner Entleerung langsamer abfließe. — Die Unsicherheit im Gehen wird im Dunkeln stärker.

Lues und Blenorrhöe werden geleugnet, ebenso Potus; nur starkes Rauchen wird zugegeben. Ein Trauma hat nicht eingewirkt.

Die Untersuchung ergab, daß es sich um einen kräftig gebauten und in gutem Ernährungszustand befindlichen jungen Mann handelte, bei dem sich irgendwelche Drüsenschwellungen oder Zeichen von Tuberkulose nicht finden ließen. Im Nasenrachenraum werden adenoide Vegetationen konstatiert. Das Körpergewicht des 24-jährigen Kranken betrug $78^1/_2$ kg. Die Wirbelsäule ist im Brustteile stärker skoliotisch. Die stärkste Krümmung mit der Konvexität nach rechts befindet sich zwischen den Schulterblättern; zugleich ist die Wirbelsäule etwas um ihre Höhenachse gedreht. Eine Deviation einzelner Wirbel und einzelner Dornfortsätze besteht nicht. — Ein stärkeres Vorbeugen des Kopfes ruft Schmerz in der Lendengegend hervor, der nach vorne zu beiderseits etwas unterhalb des Rippenbogens ausstrahlt. Auch das Beugen des Rumpfes nach vorn und hinten ist an der gleichen Stelle schmerzhaft, während seitliche Bewegungen und Drehungen ziemlich frei sind.

Beklopfung der Wirbelsäule mit geschlossener Faust wird etwa vom 8. Brustwirbel an bis herab zum 3. und 4. Lendenwirbel als schmerzhaft angegeben.

Die Untersuchung des Schädels, der Gehirnfunktionen und der Hirnnerven läßt keine Abnormität nachweisen.

Dagegen besteht an den Unterextremitäten eine geringe Parese aller Muskeln, vor allem in den Ileopsoas, in den Peronei und den Kniebeugern, und zwar links stärker als rechts.

Der Gang ist unsicher, eher an Ataxie als an spastische Störung erinnernd. Bei Fußschluß tritt starkes Schwanken ein, auch bei offenen Augen.

Bei Zielbewegungen der Füße ganz geringe Unsicherheit, aber keine eigentliche Ataxie.

Die Sehnenreflexe sind von pathologischer Stärke; es besteht beiderseits Fuß- und Patellarklonus, sowie Dorsalflektion der großen Zehe bei Reizung der Planta pedis (Babinskischer Reflex).

Der Bauchreflex verhält sich eigentümlich: er läßt sich nämlich stets nur für die obere Hälfte der Bauchmuskulatur auslösen, während auch beim Querstreichen über die untere Hälfte keine Zusammenziehung der unteren Muskelabschnitte zu stande kommt.

Das Berührungsgefühl und in geringem Grade auch das Schmerzgefühl, ist sowohl an den Beinen als am Rumpfe gestört, während der Temperatursinn sich normal verhält.

Am Rumpfe ist diese Herabsetzung des Gefühlvermögens am stärksten in der Gegend unterhalb einer Horizontallinie, welche die Linie zwischen Nabel und Schambeinfuge in der Mitte durchschneidet, also dem 11. und 12. Segment entsprechend. Weniger stark tritt die Störung oberhalb dieser Gegend bis zur Nabelhöhle hervor, also dem 10. Segment entsprechend. Oberhalb dieser Zone findet sich in der Rückengegend, entsprechend der spontan schmerzenden Stellen, eine Zone der Hyperalgesie, also im 9. Segment.

Die Schmerzreize sollen aber noch weiter höher hinauf, bis etwa zu den Brustwarzen, weniger stark gefühlt werden, als unterhalb der hypalgetischen Zone.

An den Beinen ist das Berührungsgefühl stärker herabgesetzt als am Rumpfe, nach unten zu weiter zunehmend, und am stärksten am linken Unterschenkel, vor allem am linken Fuße. Dabei wird spitz und stumpf noch immer voneinander unterschieden und Streichen überall als solches empfunden. Schmerzempfindung ist vorhanden. Von einer Brown-Séquard-schen Lähmung nichts zu finden. Das Gefühl für die Lage und Stellung der Glieder ziemlich stark herabgesetzt. Störungen seitens der Blase nur in dem schon erwähnten Grade vorhanden. Mastdarmstörungen fehlen. Der Harn ist normal.

Die Untersuchung der übrigen Organe ergibt keine nachweisbaren Störungen; besonders sind die Lungen frei. Nirgends läßt sich ein Tumor oder ein Zeichen überstandener Lues vorfinden.

Versuchsweise wurde Jodkalium gegeben. Aber die Störungen nahmen im Verlaufe der nächsten Woche zu. Sowohl die Schmerzen als auch die Lähmungen wurden stärker. Bei dem Versuche zu gehen, fallen die Bewegungen des Kranken anders aus, als er will; „die Beine gehen nach der Seite".

Als der Kranke mit seiner Einwilligung am 11. Dez. in der Klinik vorgestellt wurde, konnte er nicht mehr allein stehen und gehen. In Bezug auf die Reflexe und die Sensibilitätsstörungen war der Status der gleiche geblieben, wie er soeben geschildert wurde. Auch die spontanen Schmerzen behielten stets die gleiche Stelle, und es ließ sich mit größter Bestimmtheit ein besonderer Schmerzpunkt links neben der Mittellinie des Rückens feststellen. Drückte man mit dem dorsal vorspringenden Winkel des ersten Phalangealgelenkes des in diesem Gelenke stark gebeugten Zeigefingers, so war regelmäßig zwischen dem 8. und 9. Dornfortsatz, gegenüber dem 9. Brustwirbel, ein starker Schmerz vorhanden. Aktiv konnte die Wirbelsäule gut nach allen Richtungen, wenn auch nicht ohne Schmerz, bewegt werden; irgend eine Deviation einzelner Wirbel hatte sich nicht eingestellt. Die Gefühlsstörung blieb während des 6-wöchentlichen Aufenthaltes des Kranken in der Klinik in Bezug auf die Ausdehnung dauernd die gleiche; nur ihre Intensität nahm allmählich zu. Es lag somit ein in gleicher Höhe fortschreitendes spinales Leiden vor.

Gegen eine mit einem myelitischen Herde einsetzende multiple Sklerose sprach mit Bestimmtheit der initiale und andauernde Schmerz, sowie die frühzeitig vorhandenen Sensibilitätsstörungen mit der geschilderten, sich gleichbleibenden Begrenzung nach oben.

Gegen eine einfache dorsale Myelitis mußte ebenfalls das spontane Schmerzgefühl sowie der umschriebene Druckschmerz ins Feld geführt

werden. Eher konnte an eine Meningomyelitis dorsalis gedacht werden.

Für diese kommt aber außer Erkältung, die nicht eingewirkt hatte, und außer anderen Infektionskrankheiten, von denen keine nachweisbar war, besonders die Lues als Ursache in Betracht. Diese wurde aber von dem intelligenten Kranken durchaus in Abrede gestellt; außerdem waren keine Reste dieser Erkrankung nachweisbar und das Jodkalium versagte völlig. Endlich pflegt eine syphilitische Meningomyelitis nicht in so gleichmäßiger Art, sondern in mehr unregelmäßiger Weise fortzuschreiten, beschränkt sich auch selten ausschließlich auf ein einmal ergriffenes Gebiet. Geschieht dies aber, so setzt sie von vornherein viel rascher und mit viel stärkeren Lähmungserscheinungen ein.

Es blieb also nur noch die Annahme einer Kompression übrig, für welche sowohl die beginnenden Schmerzen als die vorwiegende Beteiligung der motorischen Funktionen sprach. Daß etwa ein intramedullarer Tumor einen Druck ausgeübt habe, z. B. ein Gliom, war in hohem Grade unwahrscheinlich. Es sprach dagegen der Beginn der Erkrankung mit Schmerz und das Fehlen einer deutlichen, partiellen Empfindungslähmung im Sinne einer Beeinträchtigung der Schmerz- und Temperaturempfindung bei erhaltener Berührungsempfindlichkeit.

Von den extramedullär einwirkenden Tumoren kam natürlich zunächst die Wirbelcaries mit der zugehörigen Peripachymeningitis caseosa in Betracht. Es fehlte aber bei dem blühenden jungen Manne jedes Zeichen von Tuberkulose irgend eines Organes sowie jede Temperatursteigerung auch während der Zunahme der Lähmungserscheinungen. Ferner war die Wirbelsäule nicht steif, während das Fehlen jeder Deviation nach unseren sonstigen Erfahrungen nichts bewies. Anhänger der probatorischen Tuberkulininjektionen hätten vielleicht eine Tuberkulineinspritzung gemacht. Bekanntlich beweist aber der negative Ausfall bei derselben nichts gegen eine schleichende, chronische Tuberkulose, der positive höchstens, aber auch nicht sicher, etwas für das Vorhandensein von Tuberkulose überhaupt. Diese könnte aber in Fällen, wie dem unsrigen, irgendwo neben andersartigen komprimierenden Tumoren vorhanden sein. Endlich verbietet sich die Injektion bei fraglicher Pachymeningitis tuberculosa mit Kompressionerscheinungen deswegen, weil die Entzündung nebst ihren Folgen in unabsehbar starker Weise nach der Einspritzung zunehmen kann.

Es blieb also nur die Annahme einer wahrscheinlich von den Häuten des Rückenmarkes ausgehenden Geschwulst übrig, da an Metastasen irgendwelcher Art nicht gedacht werden konnte, eine Exostose der Wirbelsäule äußerst selten ist und viel langsamer wächst und da für Cysticerken oder Echinokokken keine Anhaltspunkte vorlagen.

Bei dem verhältnismäßig raschen Wachstum der angenommenen Geschwulst, deren erste Erscheinungen 6—7 Monate zurücklagen und

die in etwa 6 Wochen zu erheblicher Lähmung geführt hatte, lag es, unseren früheren Erfahrungen entsprechend, näher einen umschriebenen Tumor anzunehmen, der zwischen Dura und Pia mater sich befand, als einen extraduralen, da diese Tumoren nicht so rasch zu komprimieren pflegen. Indessen konnte über diesen Punkt nichts Sicheres ausgesagt werden; und auch die Möglichkeit mußte zugelassen werden, daß vielleicht der Tumor, von der Pia ausgehend, mehr nach innen zu gewachsen wäre.

Seine Längenausdehnung konnte keine erhebliche sein, da keine Anhaltspunkte für einen Druck auf die Lendenanschwellung vorlagen, eine Atrophie der Beinmuskeln fehlte und die Sehnen- und Hautreflexe vorhanden waren, bis auf den teilweise fehlenden Bauchdeckenreflex.

Die Lage des Tumors war durch die Bestimmung der befallenen Segmente gegeben. Da im Hautbezirke des 10. Dorsalsegmentes noch Hypästhesie bestand, in demjenigen des 9. nur noch Hyperalgesie, so mußte der Druck gegenüber dem erstgenannten Segmente stattfinden, möglicherweise schon in geringfügiger Weise gegenüber dem 9.; mithin sicher in der Höhe des 9. Brustwirbels. Selbstverständlich konnte aber auch dieser Tumor noch weiter nach abwärts reichen, sicherlich aber, wie schon erwähnt, nicht mehr bis zum 1. Lumbalsegment. Dem 9. Brustwirbel gegenüber liegt aber der 8. Dornfortsatz, und gerade zwischen ihm und dem 9. war, noch dazu auf der linken Seite, der Seite des neuralgischen Schmerzes, eine sehr deutliche Druckempfindlichkeit stets nachweisbar.

Anhaltspunkte für multiple Tumoren bestanden nicht.

Der Kranke ging auf unseren Vorschlag, sich operieren zu lassen, ein; die Stelle der stärksten Druckempfindlichkeit wurde mit Höllenstein bezeichnet und am 12. Dez. 1900 die Operation von Herrn Kollegen Schede vorgenommen.

Er entfernte, unserem Vorschlage entsprechend, die Dornfortsätze und Bögen des 8. und 9. Wirbels und fand gerade in der Höhe des 8. Wirbels zwischen Dura und Pia mater sofort eine Geschwulst, die im wesentlichen median nach hinten und etwas nach links lag und mit der größten Leichtigkeit entfernt werden konnte, nachdem noch der 10. Wirbelbogen entfernt worden war, da der Tumor etwas weiter nach unten reichte. Seine Länge betrug 3, die Breite 2, die Dicke 1,2 cm.

Er war ziemlich fest und zeigte bei der mikroskopischen Untersuchung den Bau eines Spindelzellensarkoms, das mit ziemlich vielen Nestern erweichter (schleimiger?) Substanz durchsetzt war.

Der Verlauf der Wundheilung war leider, wie das von Schede bereits genauer geschildert wurde, kein glatter. Es kam zu einer Eiterung in der Wunde, die von den Catgutnähten ausging. Da auch die Dura genäht war, so trat eine Erweiterung der kleinen Kanälchen ein, und es floß zeitweilig reichlich Cerebrospinalflüssigkeit aus, die im wesentlichen klar war, aber Staphylokokken enthielt. Schon am 3. Tage nach der Operation stieg die Temperatur auf 38,5, am 6. auf 39,2, und es stellten sich Zeichen einer akuten Meningitis ein, bestehend in sehr hef-

tigen Kopfschmerzen und in Nackenstarre. Hyperästhesien der Haut auch am Oberkörper. Zeitweilig stockte der Ausfluß der Spinalflüssigkeit, so daß eine Entleerung des Duralsackes nötig wurde, da der Zustand des Kranken große Bedenken für sein Leben hervorrief. Nachdem das geschehen war, sank die Temperatur auf das Normale und die Schmerzen verschwanden. Auch später, nach 4 Wochen, stockte der Ausfluß von neuem unter Aufsteigen des Fiebers, das wieder schwand, als sich der Abfluß wieder herstellte. Am 22. Jan. 1901, also etwa 6 Wochen nach der Operation, schloß sich die Fistel dauernd, und seitdem erfolgte zunehmende Besserung. Zeitweilig bestehen noch Schmerzen in den Beinen, besonders links. Aber die Beine sind in der Rückenlage des Kranken frei bewegbar, die Sensibilität überall wiedergekehrt; nur die Sehnenreflexe sind noch bis zum Fußklonus gesteigert.

Am 27. März 1901 ergibt die Untersuchung in allen Muskeln der Extremitäten normale Kraft, aber es besteht besonders rechts deutliche Ataxie, die ja auch vor der Operation schon so deutlich hervorgetreten war.

Die Untersuchung auf das Lagegefühl ergab besonders links noch eine starke Beeinträchtigung desselben, rechts anscheinend etwas weniger. Die übrigen Gefühlsarten im wesentlichen normal; an den rechten Zehen noch etwas Hyperästhesie.

Die Sehnenreflexe noch gesteigert; beiderseits mäßig starker Fußklonus. Beiderseits außerdem Babinskisches Phänomen. Die Cremasterreflexe schwach; der Bauchdeckenreflex in den unteren Partien des Abdomen noch nicht wiedergekehrt.

Im November 1901 geht der Kranke nach seinem Berichte wieder „absolut sicher“ und kann auch wieder gut laufen und springen. Ataxie bestehe gar nicht mehr; er könne mit geschlossenen Augen und aneinandergestellten Füßen ruhig stehen, so lange er will. Das Gefühl an den Beinen sei ganz normal; nur spüre er noch eine „Schwäche im linken Bein“. Im Rücken bemerkte er keinerlei Schmerzen oder Beschwerden; die Kniereflexe sind noch lebhaft.

Im Jahre 1902 fühlte er sich vollkommen nach allen Richtungen hin wiederhergestellt und gesund.

Wir haben uns im April 1903 von seinem Wohlbefinden selbst überzeugt. Auf einer Seite bestand noch ein leichter Fußklonus und manchmal eine gewisse Müdigkeit.

## Sechster Fall.

Der nun folgende sechste Fall konnte leider nur einmal von mir genauer untersucht werden. Dafür ist er aber von Herrn Kollegen J. Hoffmann in Heidelberg und von Erb häufiger untersucht und jahrelang behandelt worden. Die mir von Hoffmann gütigst überlassene Krankengeschichte gebe ich mit seiner Erlaubnis dem Inhalte nach im folgenden wieder[1]):

Herr W. W., 29 Jahre alt, von Barmen, stammt aus einer neuropathisch belasteten Familie. Sein Vater und seine Mutter waren nervös, ebenso eine Schwester. Ein Bruder epileptisch, eine Tante mütterlicherseits geisteskrank.

1) Vgl. auch Schede a. a. O., S. 104.

W. selbst war in seiner Jugend gesund, reiste sehr viel, bis zu 9 Monaten im Jahre.

1881 angeblich Ulcus molle. Keine Sekundärerscheinungen, eine Inunktionskur 3—4 Wochen nach der Infektion.

1884 Verheiratung. Ein gesundes Kind. Kein Abort.

Das jetzige Leiden begann Frühjahr 1885 mit Schmerzen in beiden Beinen und zwar im Ischiadicusgebiet. Im Sommer große nervöse Erregtheit.

Oktober 1885 Sublimatinjektionen ohne jeden Erfolg.

1886 im Frühjahr Inunktionskur, Behandlung mit dem faradischen Pinsel. Kein Erfolg. Die Schmerzen bestehen fort.

Zweite Inunktionskur im gleichen Jahre und Kaltwasserbehandlung.

Herbst 1886 Höhenluftkur (Elektrizität und Bäder).

1886 Weihnachten erste Spuren von Lähmung im rechten Peroneusgebiet.

Von März bis September 1887 in Sonnenburg Schmierkur (No. 3). Die heftigen Schmerzen dauern fort, darum nochmals eine Schmierkur (No. 4).

Im August 1887 Schmerzen in den unteren Rückenteilen, Weinkrämpfe, Angstzustände — Pilokarpininjektionen, danach Blasenhalskrämpfe und Enuresis, Obstipation.

1888—1891 Erholungskuren ohne wesentliche Besserung.

Die Lähmung wird im Herbst 1888 stärker. Der Kranke konnte mit dem rechten Fuße die Plantarbeugung nicht ausführen. Beginn von Sensibilitätsstörungen in beiden Füßen.

Ende 1891. Dorsalwärtsbewegung des linken Fußes erschwert. Abermals Quecksilberkur (No. 5) und Jodkalium.

Januar 1892 heftigste Schmerzen mit reflektorischen Zuckungen, stärkere Blasenstörungen, Weinkrämpfe. Durch die nötig gewordene Katheterisierung: Urethritis, Epididymitis dextr. und Cystitis. Nach Ablauf der Cystitis Blasenschwäche.

Sommer 1892 geschieht das Gehen nur mit Hilfe eines Stockes. Eine Kur in Wildbad lindert die Schmerzen. Gehen 1—2 Stunden möglich.

1893 April, von neuem lancinierende, schießende, heftige Schmerzen, danach Verlust der Abwärtsbewegung des linken Fußes.

1893, bei der erstmaligen Konsultation in Heidelberg bestehen folgende Klagen:

Schwäche in den Unterschenkeln mit Abmagerung der Wade, Kältegefühl im Unterschenkel. Das Gefühl vom oberen Drittel des Unterschenkels nach abwärts schlecht. Schwäche in der linken Hüfte. Schmerzen an der hinteren seitlichen Fläche der Oberschenkel. Schwierigkeit, im Dunkeln und bei geschlossenen Augen zu gehen und zu stehen. Schwäche in der Hüft- und Kreuzregion.

Arme etc. frei.

Kein Trauma. Raucht und trinkt mäßig.

Status. Kräftiger, wohlgenährter, geistig frischer Mann mit gesunden inneren Organen.

Urin ohne Eiweiß und Zucker.

Gang mit Stock, ähnelt dem Steppergang infolge der Unterschenkelmuskellähmung, verbunden mit Atrophie.

Rechts: Lähmung der Unterschenkelmuskeln, mit Ausnahme des M. tibialis anticus und Extensor hallucis longus. EaR.

Die beiden nicht gelähmten Muskeln indirekt erregbar. Achillessehnenreflex fehlt. Patellarreflex vorhanden und normal. Beuger am Oberschenkel (Semimembran., Semitendinosus, Biceps) und Glutäalmuskeln nicht sicher erkrankt.

Links: Lähmung aller Unterschenkelmuskeln mit kompletter EaR.

Parese des M. biceps femoris und der M. glutaei. Achillessehnenreflex fehlt. Patellarreflex normal. Sensibilitätsstörungen an der Außenfläche der Unterschenkel und der Füße. Plantarreflexe fehlen.

Ord.: Elektr. Behandlung.

Arsenik, Luftkuren, leichte Hydrotherapie etc. Diese Therapie übt keinen deutlichen Einfluß auf die Schmerzen und die Lähmung aus. Nur die allgemeinen hysterisch-nervösen Erscheinungen werden dadurch etwas gelindert.

1896. Der Prozeß ist seither fortgeschritten, die Schmerzparoxysmen werden durch nichts beeinflußt. Nur Jodkalium hat anscheinend zeitweise Einfluß gehabt und brachte Besserung. Allgemeinzustand gut. Abgesehen von den folgenden Störungen, keine Anomalien.

Die Atrophie und Parese der Beine hat zugenommen; Gang mit 2 Stöcken, durch Drehbewegungen des Rumpfes und durch Vorschieben je eines Beines ermöglicht.

Umfang der unteren Extremitäten:

| 1893 | 1896 |
|---|---|
| Wade r. 31,5 cm, l. 31,2 cm | r. 29,5 cm, l. 27,8 cm |
| Oberschenkel | |
| 8 cm ob. d. Patella. r. 41,5 cm, l. 40,8 cm | „ 38,5 „ „ 38,5 „ |
| 20 „ „ „ „ „ 54,0 „ „ 53,8 „ | „ 50,0 „ „ 50,0 „ |

Rechts: Lähmung aller Unterschenkelmuskeln bis auf den M. tibialis anticus, der noch indirekt erregbar ist. Links, wie früher, Lähmung aller Unterschenkelmuskeln.

Beiderseits Parese des M. biceps femoris mit EaR. Kräftig (ganz normal?), nur Semimembranosus und Semitendinosus. — Ebenso die Parese der Gefäßmuskeln beiderseits, EaR. Schwäche der Sphincter ani und vesicae. Hypästhesie der Harnröhre.

Keine fibrillären Zuckungen, die auch früher fehlten; keine Veränderungen der Wirbelsäule.

Patellarreflex rechts und links, jetzt nur bei Jendrassikschem Verfahren schwer auszulösen. Fehlen der Achillessehnenreflexe.

Ord.: Elektrizität ohne Erfolg, außer gegen das Wasserträufeln, das besser wurde. Bei den Schmerzparoxysmen, die volle Tage und Nächte anhielten, Morphium 0,02 subkutan. Baldriantropfen. — Später wieder Kal. jodatum c. Natrium bromat. und Arsenik.

Sensibilitätsstörung im ganzen Gebiet des Plex. sacralis sowohl an den Beinen wie am Damm, dem Scrotum, dem Penis. Kein Analreflex.

April 1897. Der Gang wird weniger gut. Schmerzen wie früher. Aetherinhalationen (in St. Blasien angeraten).

Status. Fehlen der Patellar- und Achillessehnenreflexe.

Sensibilitätsstörungen im ganzen Plexus sacralis rechts und links, streng lokalisiert.

Paralyse und Atrophie aller Unterschenkelmuskeln beiderseits,

nur rechts mit Ausnahme des M. tibial. anticus. Parese und Atrophie mit EaR. des M. biceps femor. links und rechts. Parese der Glutäalmuskeln mehr links als rechts.

Parese und Atrophie des rechten Quadriceps mit herabgesetzter elektrischer Erregbarkeit; nicht links. Hüftbeuger rechts normal (?), schwer zu prüfen.

Ord.: Arsenik, Jodkalium.

Von hier ab sah Hoffmann den Kranken meist nur im Hotel auf seiner Durchreise in Schmerzanfällen, wobei Morphium subkutan gegeben werden mußte. Die Bewegungen waren immer mangelhafter geworden; die Sphinkteren hielten ziemlich in früherer Weise, waren aber geschwächt.

Im Jahre 1896 stellte Hoffmann die Diagnose auf einen Tumor, der die Cauda equina komprimiere, und riet dem Kranken zur Operation. Erb acceptierte diese Diagnose und unterstützte den Vorschlag, doch zunächst auch ohne Erfolg.

1897 riet Hoffmann bei dem typischen Befund energischer zu.

Er verlegte den Sitz des Tumors nach dem damaligen Befund in die Höhe der 5. Lumbalnervenwurzel und dachte später an ein Fortschreiten nach oben im Wirbelkanal, wofür der ganze Verlauf sprach. Auch glaubt er dem Kranken gegenüber bei einer kurzen Besprechung am 2. Dez. 1900 auf diese Höhe des Sitzes hingedeutet zu haben. —

Ohne daß ich von dieser Diagnose etwas wußte, kam der Kranke am 11. Dez. 1900 zu mir in die Sprechstunde, nachdem er sich Herrn Kollegen Schede vorgestellt hatte. Der begleitende Herr Kollege teilte mir mit, daß es sich nach Angabe des seinerzeit behandelnden Arztes 1880 nicht um ein Ulcus molle, sondern um ein Ulcus durum gehandelt habe, so daß die vielen früheren entsprechenden Kuren vollständig gerechtfertigt waren.

Die Anamnese enthüllte mir nur im allgemeinen das Bild eines langsamen, aber sicheren Fortschreitens der außerordentlich schmerzhaften Krankheit. Der Kranke gab mir an, daß er zuerst (1885) neuralgische Schmerzen in der äußeren Seite eines Oberschenkels, links oder rechts, gehabt habe, also eine Meralgie, und daß dann zuerst im einen, dann im anderen Bein eine Lähmung eingetreten sei. Im Jahre 1886 habe die Schwäche in dem einen Bein, 1893 in dem anderen begonnen, seit Jahren bestehe außerdem Blasenschwäche. Die Untersuchung konnte nur einmal vorgenommen werden und deshalb sich nur auf das Wesentlichste beschränken.

Ich fand bei dem Kranken, der kräftig gebaut war und gesund aussah, vor allem eine motorische und sensible Lähmung in beiden Ischiadicusgebieten; nur auf der rechten Seite konnte noch immer mit Hilfe des M. tib. ant. der Fuß etwas dorsalflektiert werden. Dagegen konnten die Quadricipites femoris beiderseits leidlich und besonders die Adduktoren und Abduktoren der Oberschenkel gut innerviert werden; auch die Beugung der Unterschenkel gegen die Oberschenkel gelang noch gut. Aber es fehlten beide Patellarreflexe, ebenso wie die Achillessehnenreflexe sich bei der atrophischen Lähmung im Ischiadicusgebiet nicht auslösen ließen. Auch die Cremaster- und selbst die Bauchdeckenreflexe waren nicht zu bekommen. Die Sensibilität war für alle Arten im Gebiete der Ischiadici und am Damme herabgesetzt, im Saphenusgebiet dagegen nicht deutlich vermindert. Bei der Untersuchung der Wirbelsäule fand ich nur eine deutliche, wenn auch leichte Ver-

tiefung zwischen dem 12. Brustwirbel- und dem 1. Lendenwirbelfortsatz; ein deutlicher Druckschmerz fehlte.

Später, im Januar 1901, konstatierte Herr Kollege Schede während des kurzen Aufenthaltes des Kranken in seiner Privatklinik in der ganzen Genitalgegend, aber auch an der Haut des medialen Teiles der Glutaen eine völlige Anästhesie. Die Kraft der Quadricepsmuskulatur war sehr wesentlich herabgesetzt; auch die Iliopsoas erschienen nur noch wenig kräftig. Außerordentlich heftige, in die Fersen ausstrahlende Schmerzen quälten den Kranken von neuem auf das stärkste, so daß er auf rasche Operation drängte und ich ihn erst wieder auf dem Operationstische sah.

In Bezug auf die Diagnose war folgendes erwogen worden: Es mußte vor allem an eine chronische Meningitis gedacht werden, die entweder die Dura mater oder die Leptomeningen oder alle Häute zugleich befallen haben konnte. Derartige chronische Meningitiden umschriebener Art sind des öfteren gerade in der Höhe des unteren Teiles des Rückenmarkes und der Cauda equina beschrieben worden. Durch sie konnten die lebhaften Schmerzen und die atrophischen Lähmungen auf das beste erklärt werden; und die ärztlich festgestellte Lues konnte sie erzeugt haben.

Gegen diese Annahme sprach aber das dauernde Fortschreiten des Leidens, und erst recht das geradezu etappenmäßige Vorwärtsschreiten, das ich allerdings vor der Operation nicht in seiner ganzen Klarheit kannte. Gegen sie sprach ferner einigermaßen die Wirkungslosigkeit der so ausdauernd fortgesetzten antisyphilitischen Kuren, und gegen eine luetische Meningitis überhaupt der dauernde Mangel anderweitiger Erkrankungserscheinungen seitens höherer Abschnitte des Rückenmarkes oder des Gehirns und seiner Nerven. Allerdings fehlt auch bei der chronischen hypertrophischen Pachymeningitis cervicalis von Charcot gewöhnlich eine derartige ausgebreitetere Erkrankung, wenn auch sicher bei ihr ebenfalls die Syphilis eine Rolle spielen kann.

Man mußte also an einen komprimierenden Tumor denken. Tuberkulose der Wirbelsäule war bei dem sonst gesunden Manne und bei dem Mangel jeder entsprechenden Vorerkrankung, sowie bei der langen Dauer des Leidens ohne jede Absceßbildung u. s. w. so gut wie auszuschließen, ebenso eine Metastase irgend einer anderswo gelegenen Neubildung. Knochentumoren, wie Exostosen waren nicht unmöglich, wobei die von mir beobachtete leichte Deformität an dem unteren Teile der Wirbelsäule Beachtung verdiente. Eine Röntgen-Untersuchung wäre in dieser Richtung am Platze gewesen, aber sie unterblieb später wegen des heftigen Drängens des unglücklichen Kranken zur Operation. Viel wahrscheinlicher als Caries erschien die Annahme eines Tumors der Häute, da gegen einen intramedullaren Tumor der Mangel an dissociierten Empfindungslähmungen sowie der so ungemein langsame Verlauf des Leidens sprach. Nachdem nach der ersten Untersuchung

des Kranken in der Sprechstunde noch ein Versuch mit Hg-Injektionen angeordnet, und nachdem dieser ergebnislos verlaufen war, mußte kurz vor der Operation entschieden werden, wohin der Sitz des angenommenen Tumors zu verlegen sei.

Ich ging dabei von denjenigen Erfahrungen über diese Dinge aus, die ich früher einmal veröffentlicht hatte [1]), die sich aber auf rasch eingetretene Quetschungsverletzungen der unteren Rückenmarksabschnitte und der Cauda equina bezogen. Danach konnte die Kompression entweder in der Höhe der unteren Hälfte der Lendenanschwellung einwirken, die im wesentlichen dem Gebiete des Ischiadicus und der Sakralnerven überhaupt zugehört, oder in der Höhe des unteren Teiles der Cauda equina und zwar in diesem Falle noch mit Beeinträchtigung der Wurzeln für den N. cruralis, die durch den 3. Lendenwirbel hindurch den Wirbelkanal verlassen. In dem ersteren Falle mußte allerdings die zu Grunde liegende Veränderung schon über die untere Hälfte der Lendenanschwellung hinaufgegangen sein, da das Cruralisgebiet mitbefallen war, sie mußte aber im wesentlichen gegenüber dem 1. Lendenwirbel und dem 12. Brustwirbel liegen, konnte sich aber andererseits unbestimmbar weit nach unten erstrecken, wenn der Tumor sich verjüngend mehr in der Mitte lag und den Wirbelkanal nicht ganz ausfüllte. Bei einer Lokalisation in der Cauda equina dagegen kam hauptsächlich als obere Grenze die Höhe des 3. Lendenwirbels in Betracht, wobei nicht ausgeschlossen war, daß der Tumor zentral noch weiter in die Höhe gegangen war, vielleicht bis zum Conus selbst. Denn bei einem Drucke von der Mitte her konnten die seitlich gelegenen Wurzeln für die Crurales weniger stark getroffen sein, als die zunächst gelegenen Wurzeln für die Ischiadici.

Eine absolut sichere Entscheidung über den Ort der Kompression wagte ich bei der mangelhaften Kenntnis der Anamnese und bei dem Umstande, daß die ersten Krankheitserscheinungen sich im Gebiete eines der N. cutan. femor. externi abgespielt haben sollten, nicht zu treffen.

Ich riet darum, zumal in Berücksichtigung der leichteren Operierbarkeit in der Gegend der höher gelegenen Wirbel Herrn Kollegen Schede dazu, zuerst den Bogen des 1. Lendenwirbels fortzunehmen. Von dort aus konnte man immer noch sowohl nach unten als nach oben weitergehen, falls sich nach Eröffnung des Wirbelkanals kein Tumor zeigen sollte. Auch Bruns gibt in seinem Werke über die Geschwülste des Nervensystems p. 302 den gleichen Rat, daß man in schwierigen Fällen bei etwaigen Operationen so verfahren möge, daß

1) Schultze, Zur Differentialdiagnostik der Verletzungen der Cauda equina und der Lendenanschwellung. Deutsche Zeitschr. f. Nervenheilk., Bd. 5, 1894.

man „sowohl die Lendenanschwellung, wie die Cauda equina zu Gesicht bekommt".

Hätte ich die einzelnen Daten der Vorgeschichte genauer gekannt, so wäre es wohl richtiger gewesen, entsprechend der Anschauung des Herrn Kollegen HOFFMANN, zu raten, zunächst tiefer unten einzugehen, etwa dem 3. Lendenwirbel entsprechend, in dessen Höhe die Cruralnervenwurzeln austreten und von da entweder nach unten zu gehen oder, falls sich kein Tumor vorfand, alsdann den 12. Brustwirbel in Angriff zu nehmen.

Denn es durften die Erfahrungen, die von den einmaligen und plötzlich oder rasch eingetretenen traumatischen Läsionen des Rückenmarkes und der Cauda equina herrührten, nicht ohne weiteres auf diejenigen Verhältnisse übertragen werden, welche sich bei langsam zunehmenden Kompressionen ausbilden.

Bei der gewöhnlichen Natur der Neubildungen, die von den Häuten ausgehen, würde bei zuerst einseitigem Sitze in der Höhe der unteren Hälfte der Lendenanschwellung verhältnismäßig früh wohl wenigstens eine Andeutung von spastischen Phänomenen oder von fibrillären Zuckungen in den Beinmuskeln entstanden und sodann vor allem rascher als in unserem Falle eine Lähmung der gegenüberliegenden Seite eingetreten sein.

Denn obwohl schon im Jahre 1885 Schmerzen in beiden Ischiadicusgebieten eingesetzt und Ende 1886 die ersten Spuren von Lähmung im rechten Peroneusgebiet sich eingestellt hatten, wurde erst Ende 1891, also nach 5 Jahren, eine Lähmung im linken Peroneusgebiet bemerkbar.

Zwar meint BRUNS am angeführten Orte, daß, da das „Lendenmark den Uebergang des Tumors auf die andere Seite hindern", und bei den Tumoren in der Caudagegend dieses Hemmnis wegfalle, bei den letzteren von Anfang an doppelseitige Erscheinungen vorhanden zu sein pflegen. Aber er läßt mit Recht selbstverständliche Ausnahmen bei „besonderem Sitze" des Tumors zu; und in unserem Falle lag die Sache so, das einerseits doppelseitige Erscheinungen in Form doppelseitiger Schmerzen zuerst vorhanden waren, nachher aber jahrelang einseitige Erscheinungen überwogen.

Noch mehr sprach gegen einen Tumor in der Höhe der Lendenanschwellung der Umstand, daß Blasenerscheinungen erst 7 Jahre nach dem Beginne der Schmerzen sich einstellten, vielleicht auch, daß sich bis zur Operation kein Dekubitus entwickelt hatte; dazu kommt, daß bei der geringen Höhe der Lendenanschwellung ein zuerst gegenüber seinem unteren Abschnitte aufgewachsener Tumor viel früher als in unserem Falle Symptome seitens des Lumbalmarkes, also besonders auch im Gebiete des N. cruralis hervorgerufen haben müßte, es wäre denn ein ungemein langsam wachsender Tumor vorhanden gewesen.

Auch die erheblichen Schmerzen sprachen mehr für einen Caudatumor. Immerhin müßte man aber auch daran denken, daß ein sehr langsam wachsender Tumor sich in Form eines Neuromes an einer rechten Ischiadicuswurzeln in der Höhe der Lendenanschwellung entwickelt hatte, daß er dann mehr nach der Wirbelsäule hin durch die Dura hindurch gewachsen war, so daß keine Lendenmarkquetschung entstand, daß später ein gleicher Tumor an den Ischiadicuswurzeln der linken Seite entstanden wäre und somit der Druck auf das Lendenmark erst ein spät eintretender war.

Selbst damit mußte man rechnen, daß derartige Neurome in den Plexus sacralis selbst aufgewachsen sein konnten, zuerst rechts und dann links, und dann eventuell in den Wirbelkanal hineingewuchert waren und zwar dann selbstverständlich in der Höhe der Cauda equina. Jedenfalls ist gerade dann an solche Möglichkeiten zu denken, wenn in so langen Zwischenräumen wie bei unserem Falle ein Nervenstamm nach dem anderen erkrankt. Es konnte somit diese Art von Geschwülsten sowohl in der Höhe des Lendenmarkes als in der Höhe der unteren Abschnitte der Cauda equina entstanden sein und eine sichere topische Diagnose vereiteln. Der Umstand endlich, den Bruns hervorhebt, daß bisher lumbosacrale Symptome bei Caudatumoren nicht sicher beobachtet seien, konnte selbstverständlich keine Entscheidung geben, zumal Bruns mit Recht hervorhebt, daß der Beginn mit sakralen Symptomen auch bei Caudatumoren sehr wohl möglich sei.

Entscheidend konnte die Beschaffenheit der Wirbelsäule sein. Denn wäre eine deutlichere Druckempfindlichkeit an irgend einer Stelle der Wirbelsäule vorhanden gewesen, so hätte man an ihr einen Wegweiser gehabt; sie hat indessen bei den Untersuchungen gefehlt, wobei dahingestellt bleiben muß, ob das auch in den Zwischenzeiten stets der Fall war. Die von mir beobachtete anscheinende Einsenkung der Wirbelsäule oberhalb des 1. Lendenwirbels, die wohl durch die diffuse Erhebung der unteren Lendenwirbel hervorgebracht war, hätte allerdings mehr berücksichtigt werden können. Vielleicht hätte eine Röntgen-Untersuchung und noch mehr, wie Schede hervorhebt, eine sorgfältige Untersuchung der Wirbelsäule vom Rectum und von vorn her genauere Auskunft gegeben.

So wurde denn am 17. Jan. 1901 von Herrn Kollegen Schede zur Operation geschritten, deren Schilderung ich mit denjenigen Worten gebe, die er selber in seinem Vortrage in Hamburg gebraucht hat. Ich bemerke dabei, daß sich seine hier nicht mitgeteilten Ausführungen über die Lokalisation des Tumors oder der Tumoren nicht völlig mit den meinigen decken. Ich hatte mir aber die Sache so zurechtgelegt, wie ich berichtet habe, bis auf die Möglichkeit, an die ich erst später dachte, daß auch multiple Nervenwurzelgeschwülste vorliegen könnten. Auch den Umstand hatte ich schließlich in Erwägung gezogen, gerade wie in dem ersten hier mitgeteilten Falle, daß, falls doch eine chronische Meningitis vorliegen sollte,

man vielleicht zur Beseitigung der Neuralgien die hinteren Wurzeln aufsuchen könnte, um sie zu durchschneiden.

Zu ergänzen ist in dem Schedeschen Bericht auch das Folgende: Als nach der Entfernung des Bogens des 1. Lendenwirbels kein Tumor sichtbar wurde und atrophisch erscheinende Nervenbündel zum Vorschein kamen, riet ich zur Entfernung des Bogens des 12. Brustwirbels, da ich annahm, daß die Atrophie der Nervenbündel zum Teil eine absteigende sein konnte und da ich die Entfernung des genannten Wirbels für weniger eingreifend hielt, als die des 2. Lendenwirbels. Erst als auch nach dieser Operation kein Tumor sichtbar wurde, erfolgte die Entfernung des Bogens des 2. Lendenwirbels, nachdem Herr Kollege Schede allmählich in der Tiefe ganz nach unten zu eine eigentümliche „Einkerbung" entdeckt hatte, die mit den Augen nicht zu erkennen war.

Schede berichtet folgendes:

„Die Operation war zunächst durch eine ungemein heftige parenchymatöse Blutung aus den durchschnittenen Weichteilen erschwert. Dieselbe wurde noch stärker nach Wegnahme des Bogens des 1. Lendenwirbels und erfolgte aus zahllosen kleinen Gefäßen zwischen Wirbelkanal und Dura. Schließlich, nach längerer Kompression, stand sie. Außerhalb des Duralsackes war indes von Tumor nichts zu sehen. Nach Eröffnung desselben erschien ein Gewirr atrophischer Nervenfäden, die zunächst keinen weiteren Einblick zuließen. Erst allmählich gelang es mir, durch das Gefühl eine quere Einkerbung zu entdecken, die der Grenze zwischen mittlerem und unterem Drittel des 1. Lendenwirbels entsprach und im Rückenmark selbst zu liegen schien. Ich nahm nun auch den Bogen des 2. Lendenwirbels noch fort und konnte nun feststellen, daß ich in der Tat die obere Spitze eines von unten her andrängenden Tumors gefühlt hatte. Die Einkerbung entsprach der Grenze zwischen dem heraufgedrängten Rückenmark und Tumor.

Vorsichtig suchte ich die letzteren nun aus den Caudafäden zu isolieren, mußte mich aber bald überzeugen, daß er sich nach unten sehr verbreiterte und den Wirbelkanal gewaltig erweitert hatte. Indes drängte eine heftige Blutung zur Eile, und in wenigen Augenblicken gelang es mir, einen etwa hühnereigroßen birnförmigen Tumor von glatter Oberfläche herauszubefördern, dessen oberstes verjüngtes Ende ich zuerst gefühlt hatte. Die jetzt noch stärkere Blutung wurde durch eine feste Tamponade mit Jodoformgaze gestillt. Sorgfältige Naht der Dura.

Der Erfolg der Operation war ein ungünstiger. Anfänglichen heftigen Schmerzen im Hacken folgte totale Anästhesie und totale Lähmung der Beine sowie der Blase. Die am 4. Tage versuchte Entfernung des Tampons rief eine so heftige arterielle Blutung hervor, daß die Tamponade wieder erneuert werden mußte. Dazu gesellte sich nun ein massenhafter Ausfluß von Liqu. cerebrospinalis vom untersten Wundwinkel her, wo die Dura offenbar durch den Tumor zerstört gewesen war, der nicht gestillt werden konnte. Am 11. Tage nach der Operation erlag der Kranke, der zuletzt sehr hoch gefiebert hatte (bis 40,2), seinem Leiden.

Die Sektion ergab, daß noch bei weitem nicht der ganze Tumor entfernt worden war. Derselbe war in dem Sakralkanal hineingewuchert und hatte denselben in die enorme Höhe verwandelt, deren Höhe $13^1/_2$, deren Tiefe $9^1/_2$, und deren Breite 8 cm beträgt. Dieselbe ist, dem knollig gebauten Tumor entsprechend, buchtig und durch leistenförmige Knochenvorsprünge in zahlreiche Recessus geteilt. Besonders stark ist die Usur der Knochen nach der Vorderseite hin. Variköse Venen

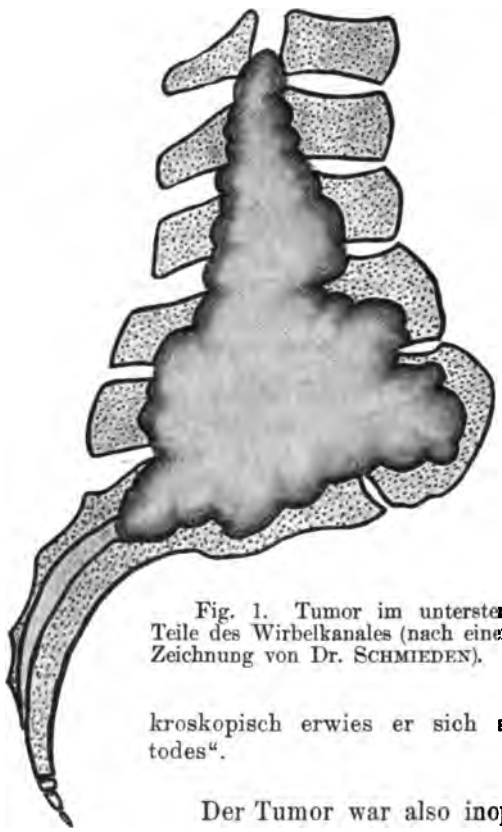

Fig. 1. Tumor im untersten Teile des Wirbelkanales (nach einer Zeichnung von Dr. SCHMIEDEN).

umspannen in Menge die Geschwulst. Zwischen 4. und 5. Lendenwirbel setzte sich dieselbe durch die stark erweiterten Intervertebrallöcher beiderseits in den entsprechenden Muscul. psoas hinein fort, so daß jeder Psoas einen hühnereigroßen Tumor aufwies.

Die Lendenwirbel, besonders der 5., springen mächtig in die Bauchhöhle hinein vor. Letzterer ist vorn mit knolligen Osteophyten besetzt.

Nirgends fanden sich Metastasen. Nirgends die Spur einer allgemeinen Sepsis. Auch die Wunde war völlig aseptisch.

Der Tumor war von braungelber Farbe und erinnerte makroskopisch sehr stark an das Riesenzellensarkom des Unterkiefers. Mikroskopisch erwies er sich als ein Angiosarcoma myxomatodes".

Der Tumor war also inoperabel. Er wäre es auch gewesen, wenn man von vornherein auf den 3. oder 4. Lendenwirbel eingegangen wäre, da er schon durch den Knochen hindurch gewuchert war. Höchst wahrscheinlich war er aber im Jahre 1896 noch operabel, als HOFFMANN und ERB dem Kranken zur Operation rieten.

Denn höchst wahrscheinlich ist er innerhalb des Wirbelkanales selbst entstanden und nicht etwa von außen her hineingewuchert. Dafür spricht der Umstand, daß im Beginne der Erkrankung eine doppelseitige Ischias vorhanden war, die ja auch entstehen könnte, wenn in den Ischiadicusbündeln innerhalb der Intervertebrallöcher oder nach außen von ihnen der Tumor aufgewachsen wäre. Das ist aber im hohen Grade unwahrscheinlich. Immerhin bleibt es bei der langen Dauer der Nervenschmerzen schwierig, zu erklären, warum ein innerhalb der Wirbelhöhle aufwachsender Tumor nicht entweder zuerst nur eine einseitige Neuralgie hervorgerufen hat, wenn er einseitig entstand, oder warum er, wenn er von vornherein auf beide Seiten drückte, nicht gleichzeitig eine beiderseitige Lähmung hervorrief, sondern erst etwa 5 Jahre verstrichen, bis den Anfängen einer rechtsseitigen Ischiadicuslähmung eine linksseitige folgte.

## Siebenter Fall.

Der 7. Fall betraf eine 30-jähr. Frau H., die am 25. August 1901 in die medizinische Klinik aufgenommen wurde. Ihr Vater ist mit 70 Jahren angeblich an Gicht gestorben, ihre Mutter und ihre Geschwister sind gesund. Als Kind will sie nie krank, als Mädchen bleichsüchtig gewesen sein. Seit 4 Jahren verheiratet, kinderlos, keine Aborte. Ob Lues, ist nicht mit Bestimmtheit zu eruieren. Die jetzige Krankheit begann Weihnachten 1900, also vor 9 Monaten, mit heftigen Schmerzen im Rücken, links neben der Brustwirbelsäule. Diese Schmerzen kehrten in Anfällen von etwa 5 Minuten mehrfach im Tage wieder, und kamen besonders beim Bücken und beim Lachen, verschwanden aber nach wenigen Wochen.

Schon Mitte Januar entwickelte sich steifes Gefühl in den Knien und eine abnorme, nicht näher zu beschreibende Empfindung an beiden Fußsohlen. „Die Füße stießen beim Gehen gegeneinander". Ende Februar war bereits das Gehen und Stehen ohne Hilfe unmöglich, zugleich entwickelt sich Blasenschwäche; im Mai entstand ein brennendes Gefühl in den Beinen. Eine Jodkaliumkur bringt keine Besserung. Im Gegenteil tritt eine allmähliche Verschlimmerung ein, die nach einer Extensionskur in den letzten 3 Wochen vor der Aufnahme rascher zunimmt.

Bei der Untersuchung Ende August ergab sich, daß die blasse, ziemlich magere Kranke eine spastische Paralyse beider Beine hatte, und zwar sind die Spasmen sehr stark. Das Aufrichten im Bette ist nicht möglich ohne Zuhilfenahme der Arme; diese sind normal.

Sodann besteht eine vollständige sensible Lähmung der Beine für alle Gefühlsarten. Auch am Rumpfe ist sowohl vorn als hinten die Sensibilität für alle Gefühlsarten bis zu einer gewissen Höhe völlig erloschen, und zwar vorne bis $5^1/_2$ cm oberhalb des Nabels, hinten bis $34^1/_2$ cm unterhalb der Vertebra prominens. Es entspricht die obere Grenze dieser Störung nach dem Seifferschen Schema etwa der oberen Grenze des 9. Dorsalsegmentes.

Oberhalb dieser gänzlich anästhetischen Partie folgt eine hypästhetische von etwa 4 cm Breite vorn; am weitesten nach oben geht die Hypästhesie für Berührung. Hinten wird sie höher gefunden; ihre obere Grenze liegt hier neben dem Dornfortsatz des 10. Brustwirbels. Nach dem Seifferschen Schema entspricht die obere Grenze der Hyperästhesie sowohl vorn als hinten der oberen Grenze des 8. Dorsalsegmentes.

Dieses Segment entspricht dem 7. Brustwirbel, und dieser in der Horizontalebene dem 6. Dornfortsatz. Zwischen diesem und dem 7. läßt sich konstant genau in der Mitte bei starkem Drucke mit dem Knöchel des Zeigefingers eine umschriebene Empfindlichkeit vorfinden, die anderswo bei gleichem Drucke fehlt. Eine hyperästhetische Zone fehlt.

An der Wirbelsäule selbst keine Abnormität nachweisbar.

Die Sehnenreflexe an den Beinen erheblich gesteigert; zwar kein Patellarklonus, aber doppelseitiger Fußklonus. Dorsalflexion der großen Zehe bei plantarer Reizung. Aber keine Bauchdeckenreflexe.

An den Armen normale Reflexe, keine Zeichen von Intentionstremor oder von Ataxie. Ebenso sind die Gehirnnerven normal. Der Augenhintergrund ohne Abweichung vom Gesunden; kein Nystagmus; normale Pupillenreaktion.

Blasen- und Mastdarmlähmung. Kein Dekubitus.

In den sonstigen Körperorganen nichts Abnormes zu finden, vor allem keine Tuberkulose nachweisbar.

Was die Diagnose angeht, so sprach gegen einfache transversale Myelitis der initiale mehrwöchentliche Schmerz, sowie die stetige Progression des Leidens. Gegen eine ausgedehntere Meningitis neben einer Myelitis sprach der umschriebene Schmerz, gegen eine syphilitische umschriebene Meningomyelitis die Gleichförmigkeit der stetig zunehmenden Symptome. Ganz auszuschließen war sie allerdings nicht, wenn auch eine antisyphilitische Behandlung keine Besserung herbeiführte. Am wahrscheinlichsten war eine Kompression, und zwar bei dem Mangel von Tuberkulose und von Carieserscheinungen durch einen Tumor, dessen Ort sowohl durch die lokale Schmerzempfindlichkeit als durch die Segmentdiagnose an die gleiche, oben angegebene Stelle verlegt werden mußte.

Auf unseren Wunsch operierte Herr Privatdozent Dr. Graff Anfang September an der angegebenen Stelle. Er stieß auf einen sehr gefäßreichen Tumor, der gerade nach hinten zu extradural lag und sich so weit nach unten erstreckte, daß, der Sicherheit wegen, um nichts zurückzulassen, 4 Wirbelbogen entfernt werden mußten. Die Entnahme der Geschwulst gelang aber ganz glatt; nur war die Operation mit starkem Blutverlust verbunden. Der Tumor erwies sich als ein eigentümliches sehr gefäßreiches Fibrom. Die Heilung der Wunde verlief ganz normal. Aber es entstand ein sehr erheblicher Dekubitus, trotzdem sicher das Rückenmark selber bei der Operation nicht gequetscht sein konnte und außerdem die Dura uneröffnet blieb. 10 Wochen lang mußte die Frau im Dauerbade liegen, bis der Dekubitus zu heilen begann.

Am 24. Dez. 1901 war er aber ziemlich ausgeheilt. Die Sensibilität war viel besser als vor der Operation; an der Haut des Bauches wurden sogar feinere Berührungen gefühlt. Leider bestand aber die motorische Lähmung der Beine noch fort und war mit einer starken Atrophie verbunden. Auch der Fußklonus war noch beiderseits vorhanden; die Patellarreflexe waren dagegen schwer auslösbar.

Die Kranke wird aus der chirurgischen Klinik entlassen und soll zu Hause fleißig passive Gymnastik treiben lassen.

Mitte Februar schreibt sie, daß ihr Dekubitus seit 4 Wochen völlig geheilt sei, daß aber noch starke Adduktionskontrakturen bestehen und zeitweilige Zuckungen eintreten. Von einer aktiven Bewegungsfähigkeit sei noch nichts zu finden.

Anfang Mai 1902 berichtet uns der behandelnde Arzt, Herr Dr. Rath in Kempen, daß sich die Motilität ebenfalls gebessert habe, insofern als die Zehenbeuger und Zehenstrecker wieder funktionieren. Die Kontrakturen seien noch stark, die Sensibilität „beiderseits etwas herabgesetzt."

Ende 1902 kann die Kranke wieder die Beine strecken.

Im Mai 1903 zeigte sich bei der von uns vorgenommenen Untersuchung, daß die Sensibilität und die Blasenfunktion vollständig wiederhergestellt sind. Auch die Bewegbarkeit hat bedeutende Fortschritte nach der Richtung gemacht, daß die Unterschenkel

um etwa 40° gegen die Oberschenkel gestreckt und die Oberschenkel gegen das Abdomen etwas gehoben werden können. Auch eine Dorsalflexion des linken Fußes, weniger des rechten, sowie eine leichte Abduktion der Oberschenkel ist möglich. Aber es bestehen vor allem noch so starke Adduktionskontrakturen der Oberschenkel neben etwas geringeren Flexionskontrakturen der Unterschenkel, daß nur mit großer Kraft besonders die ersteren überwunden werden können. Sind sie es, so kann die Kranke aktiv etwas abduzieren, während sie im Sitzen trotz der Kontrakturen die Unterschenkel in der angegebenen Ausdehnung strecken kann. Durch diese Kontrakturen ist die Kranke noch zum Sitzen verurteilt, hoffentlich gelingt es, sie zu mildern; dann würde wohl auch das Stehen und selbst leichtes Gehen wieder ermöglicht werden können.

In diesem Falle ist es also leider mit der Besserung recht langsam vorwärts gegangen. Zuerst stellte sich sogar ein starker Dekubitus ein, anstatt der sonst gewohnten leichten postoperativen Verschlimmerungen. Die Ursache bleibt unklar. Der Tumor war vollständig entfernt, ein Druck bei der Operation hatte nicht stattgefunden; sonst wäre gewiß nicht so verhältnismäßig rasch die Sensibilität wiedergekehrt, abgesehen davon, daß, wie ich mich selbst überzeugte, bei der Operation mit der äußersten Vorsicht vorgegangen wurde.

Vielleicht hat die starke Anämie einen verzögernden Einfluß ausgeübt, die schon vor der Operation bestand und durch den nicht unerheblichen Blutverlust bei der Operation noch gesteigert wurde.

### Achter Fall.

Der nächste Kranke, bei dem wir den diagnostischen Seiltanz ausführen mußten, den die Tumorendiagnose doch immer darstellt, war ein 24-jähr. Fabrikarbeiter Peter E. aus Hilden.

Die Anamnese ergab keine hereditäre Belastung irgend welcher Art, keine Kinderkrankheiten, kein Trauma, keine sichere Lues. Vor 3 Jahren allerdings an der Corona glandis ein kleines Geschwür, das aber in 14 Tagen glatt ausgeheilt sein soll. Nachher angeblich keinerlei Ausschläge oder sonstige für Syphilis sprechende Affektionen. Seit 1 Jahr vor der Aufnahme in die Klinik verheiratet, ein gesundes Kind.

März 1900 eine Verletzung am linken Zeigefinger mit folgender Eiterung. Der entstandene Abceß wurde aufgeschnitten und heilte vollkommen aus.

Am 17. März 1900, als schon die Heilung erfolgt war, bekam der Kranke während der Arbeit, „als er eine schiefe Stellung einnahm", Stiche in die linke Seite, die sich bis zum Rücken hinzogen. Die Schmerzen nahmen zu, so daß er sich kaum noch bewegen konnte. Der hinzugezogene Arzt erklärte die Krankheit für einen „Hexenschuß". Die Schmerzen blieben und lokalisierten sich in die Gegend der linken unteren Rippen bis zum Epigastrium.

Nach 5 Wochen Besserung, so daß der Kranke wieder seine Arbeit aufnahm, nachher aber von neuem Verschlimmerung und zugleich das Gefühl von Taubheit in den Füßen.

Die Schmerzen blieben bis zur Aufnahme in die Klinik am 16. Okt.

1901 bestehen. Sie können oft 8 Tage wegbleiben, treten aber leicht von neuem ein, wenn der Kranke sich vornüberbeugt und halten dann stundenweise an. Dabei sei stets besonders eine Stelle im Rücken sowohl ohne Druck als auch bei Druck empfindlich.

Stark sind die Schmerzen nicht; sie haben auch nicht an Stärke zugenommen. Trotzdem sie auch in der Magengegend gefühlt werden, verbinden sie sich niemals mit sonstigen Magenstörungen und werden durch das Essen nicht beeinflußt.

Seit Mai 1900 Blasenschwäche. Der Kranke muß beim Harnlassen stark pressen; aber keine Inkontinenz. Auch der Stuhlgang angehalten und starkes Pressen bei der Stuhlentleerung.

Im Juni und Juli 1900 erstreckt sich das Taubheitsgefühl in den Beinen bis zu den Knien; dazu gesellt sich stärkere Müdigkeit der Beine.

Seit Juni 1901 schlechteres Gehen und Abnahme der Gefühlsfähigkeit der Beine.

Am 16. Okt. 1901 wurde der Kranke in die medizinische Klinik aufgenommen, also $1^1/_2$ Jahre nach dem Beginne der Schmerzen und $1^1/_4$ Jahr nach dem Beginne der ersten Ausfallserscheinungen.

Die Untersuchung ergab, daß es sich um einen kräftigen Mann handelte, bei dem weder Zeichen von Tuberkulose noch von Lues zu finden waren.

An den Organen der Schädel-, Brust- und Bauchhöhle keine Veränderung nachweisbar. Auch an den Gehirnnerven nichts Krankhaftes zu entdecken. Besonders sind die Pupillen und der Augenhintergrund normal und es besteht kein Nystagmus.

Dagegen findet sich an den Beinen eine spastische Parese besonders links; am meisten sind die Peronealmuskeln geschwächt, viel weniger die Tibial. antici. Aber es beteiligen sich sämtliche Muskeln.

Auch die Bauchmuskeln zeigen verminderte Kraft. Nirgends Atrophien. Der Gang mehr paretisch.

Die Patellar- und Achillessehnenreflexe bis zum Klonus gesteigert; links ist der Patellarklonus regelmäßiger und stärker auszulösen als rechts. Die Plantarreflexe nicht gesteigert, die Cremasterreflexe beiderseits schwach, die Bauchdeckenreflexe vorhanden.

Hypästhesien leichter, aber deutlicher Art, reichen am Rumpfe vorn bis 10 cm oberhalb des Nabels, hinten bis zur Höhe des 11. Dornfortsatzes. Ueber den hypästhetischen Zonen vorne keine hyperästhetische Zone, wohl aber hinten links bis zu 6 cm, rechts bis zu 9 cm oberhalb der oberen Grenze der Hypästhesie. Eine partielle Empfindungslähmung besteht nicht.

An der Wirbelsäule keine Deformität erkennbar; keine Steifigkeit. Aber die Gegend des 5. und 6. Brustwirbelfortsatzes auch bei häufigen Untersuchungen in der schon angegebenen Art stets druckempfindlich, weniger stark einen Wirbel höher und einen Wirbel tiefer.

Mäßige Schwäche des Detrusor vesicae. Keine Cystitis.

Da Lues nicht mit vollkommener Sicherheit auszuschließen war, wurde Jodkalium gereicht, während dessen Darreichung in den nächsten 14 Tagen eine auffallende Besserung eintrat. Der Gang wurde besser, die Hypästhesie etwas geringer und ihre obere Grenze schwerer bestimmbar. Es zeigte sich, daß sie rechts stärker ist als links, so daß bei dem geschilderten umgekehrten Verhalten der Motilität das Bild einer Halbläsion

des Rückenmarkes deutlich ist. Auch die örtliche Druckempfindlichkeit der Wirbelsäule wurde geringer.

Aber die Besserung dauerte nicht lange an. Am 9. Nov. wird angegeben, daß die Gegend des 3.—7. Brustwirbels empfindlich sei, die Grenze der Hypästhesie steigt hinauf, vorn bis 15 cm oberhalb des Nabels (früher 10), hinten bis zur Höhe des 10. Dornfortsatzes (früher bis zum 11.).

Auch der Gang wird schlechter; die hyperästhetische Zone verschwindet.

Am 25. Nov. ist die Grenze der Hypästhesie hinten die gleiche wie am 9. Nov., vorne wieder 10 cm oberhalb des Nabels, wie im Beginne.

Im Laufe des Dezember nimmt die Parese zu. Die Schmerzen im Rücken bleiben. Bemerkenswert ist der Umstand, daß sie besonders beim Niesen und Husten zunehmen, ferner in der Seitenlage.

Die Diagnose war nicht leicht, weil erstens Lues nicht völlig auszuschließen war und zweitens die Grenzen der Hypästhesie schwankten.

Im allgemeinen war aber der typische Verlauf gegeben: nach einem neuralgischen Vorstadium Schwäche der Beine, besonders auf der Seite der Neuralgie, ferner sogar leichter BROWN-SÉQUARD.

Sodann Fortschritt der Erkrankung im wesentlichen in gleicher Höhe. Die konstatierten Schwankungen konnten durch ein leichtes Wachstum des hypothetischen Tumors nach oben, oder auch ohne diese Annahme durch ein stärkeres Dickenwachstum der oberen Kuppe der Geschwulst erklärt werden. Schließlich war auch möglich, daß die zeitweilige Besserung durch die Akkommodation des Rückenmarkes an den Druck zu stande gekommen war.

Jedenfalls wurde die Diagnose erst nach längerer Beobachtung des Kranken sicherer, nachdem eine konstante Grenze der Hypästhesie nach oben festgestellt war.

Im übrigen sprach die Unmöglichkeit, eine andere Erkrankung nachzuweisen, für die Wahrscheinlichkeit einer Geschwulst. Zeichen einer Wirbelerkrankung besonders tuberkulöser Art, Symptome von multipler Sklerose oder eines intramedullären Tumors fehlten. Nur eine umschriebene syphilitische Pachy- und Leptomeningitis konnte noch sonst in Frage kommen und war nicht auszuschließen, wenn sie auch selten in der Höhe des Dorsalmarkes vorzukommen scheint. Gegen sie sprach immerhin der Mangel an Steifigkeit der Wirbelsäule, sowie einigermaßen, wenn auch keineswegs entscheidend, die nicht völlig ausgeprägte Symmetrie der Erkrankung und die Andeutung von BROWN-SÉQUARD.

Ueber die Höhenausdehnung der supponierten Geschwulst konnte nichts Sicheres gesagt werden; sie konnte sich bei der ausgedehnteren Wirbelempfindlichkeit sehr wohl über mehrere Wirbel erstrecken, aber nicht zu weit nach unten gehen, da die Bauchdeckenreflexe erhalten waren, die sonst so leicht zu verschwinden pflegen.

Der Ort für die Operation war nicht schwer zu bestimmen.

Die obere Grenze der konstant gebliebenen höheren Zone der Hypästhesie entsprach nach dem SEIFFERschen Schema der oberen Grenze des 7. Dorsalsegmentes. Wegen der Hyperästhesie konnte noch das 6. Dorsalsegment in Betracht kommen. Das 7. Segment liegt aber gegenüber dem 6. Brustwirbel, und dieser gegenüber dem 5. Proc. spinosus der Brustwirbelsäule. Gerade zwischen dem 5. und 6. Proc. spin. war nun die Druckempfindlichkeit am stärksten, und zeitweilig sogar allein vorhanden. Man mußte also in dieser Höhe sicher auf den Tumor stoßen, wenn auch vielleicht noch nicht auf sein oberes Ende.

Herr Kollege SCHEDE ging dementsprechend bei der am 19. Dez. 1901 vorgenommenen Operation auf die entsprechenden Dornfortsätze ein und nahm nach Entfernung des 5. und 6. später auch noch den 7. weg. Nach Entfernung der zugehörigen Wirbelbogen 5 und 6 fand sich in der Tat ein Tumor vor, der zwischen Dura und Pia zu liegen schien und beide miteinander durch Verwachsungen verband. Da er nicht bloß nach hinten zu lag, sondern auch nach vorne hin sich zu erstrecken schien, war leider eine völlige Entfernung nicht möglich. Man mußte sich begnügen, Teile des festen Tumors flach abzutragen, in Form eines eiförmigen Stückes. Cerebrospinalflüssigkeit floß dabei nicht ab.

Leider trat nach der Operation eine völlige motorische und sensible Lähmung der Beine, der Blase und des Mastdarmes, sowie ein Erlöschen der Reflexe an den Unterextremitäten ein.

Es entstand außerdem Temperaturerhöhung, die am 3. Tage nach der Operation bis 39,5 stieg, am 11. Tage aber wieder schwand.

Am 24. Dez. ließen sich die „Reflexe wieder schwach auslösen" und blieben fortan auslösbar; aber die sonstigen Lähmungserscheinungen blieben unverändert.

Die angelegte Wunde wird wegen Verdachtes einer Retention von Sekret etwas erweitert, aber es erscheint kein Eiter. Die Heilungstendenz bleibt aber sehr geringfügig, so daß allmählich die ganze Wunde klafft. Sehr bald tritt an verschiedenen Stellen der Haut Dekubitus ein, und zwar auch an solchen, die niemals einem Drucke ausgesetzt waren, z. B. an der Vorderfläche der Unterschenkel. Das Wasserbad wird schlecht vertragen.

Es entsteht Schüttelfrost und hohes Fieber. Am 10. Jan. 1902 wird eine Lumbalpunktion vorgenommen, bei der 15 ccm klarer Flüssigkeit entleert wurden, deren Druck 220 mm beträgt. Am 15. Jan. ist eine nekrotisierende Phlegmone am Unterschenkel und am Fußrücken bemerkbar. Am 28. Jan. traten Erscheinungen von Meningitis auf, die allmählich unter Steigerung des Fiebers zunahmen und am 10. Febr. den Tod herbeiführten.

Die Autopsie ergab gegenüber der Eröffnung des Wirbelkanales in der Höhe des 5. und 4. Brustwirbels eine etwa 3 cm lange Stelle des Rückenmarks mit gelbgrünen Auflagerungen bedeckt, die den Boden einer Fistelhöhle bilden.

Beim Anschneiden des Durasackes entleert sich sehr viel eitrige Flüssigkeit. Die Dura ist an der erwähnten Stelle und weitere 4 cm nach abwärts zum Teil „durch ein graurötliches, ziemlich derbes Gewebe" ersetzt, zum größeren Teile aber auf der hinteren Fläche verdickt und

zwar so, daß ihre Innenfläche glatt und glänzend ist, nach außen sich aber ein bis zu 1 cm dickes Gewebe in fester Verbindung mit ihr sich auflagert. Auf dem Querschnitt hat diese verdickte Stelle ein transparentes, weißgelbliches Aussehen. An der Vorderseite ist die Dura dünn.

Auch die Pia ist in großer Ausdehnung verdickt, aber durch Einlagerung eines gelbgrünen Infiltrates.

Das Rückenmark zeigt gegenüber der verdickten Dura in der Höhe von 4 cm eine erhebliche Abplattung.

Im übrigen findet sich eine eitrige Leptomeningitis cerebrospinalis, Dekubitus, Cystitis und Pyelonephritis.

Sonst alle Organe normal, nur die Milz vergrößert. Nirgends, besonders weder in der Leber noch in den Hoden irgendwelche Zeichen einer syphilitischen Erkrankung. Auch die Schleimhaut der Zunge nirgends abnorm; Epiglottis, Larynx, Trachea normal.

Die Untersuchung am gehärteten Präparat ergibt, daß die verdickten Partien der Dura etwa 12 cm lang sind. Aber die verdickten Massen sind zum guten Teile außen auf der Dura aufgelagert, die Verwachsungen nach der Pia zu sind lösbar. Zum Teile ist die aufgelagerte Masse scharf an den Grenzen nach seitwärts von der Dura abgegrenzt, zum Teil nicht. Nach oben und nach unten geht die Masse, ganz allmählich dünner werdend, in die normale Dura über. Die vorderen Teile der Dura sind frei. Auch am gehärteten Präparat ist noch das mehr hellgraue oder weißlichgraue Gewebe von der eigentlichen Substanz der Dura deutlich abzugrenzen.

Mikroskopisch[1]) finden sich breite Bindegewebsbalken mit spärlichen Kernen; vielfach zwischen den Bindegewebszügen Nester mit zahlreichen Kernen. Die Blutgefäße sind nur zum Teil verdickt.

Es handelt sich somit um eine Veränderung, die man, anatomisch genommen, nicht als Tumor bezeichnen kann, während im klinischen Sinne unzweifelhaft ein solcher besteht, der zu deutlicher Kompression des Rückenmarkes geführt hat. Der Tumor ist als ein entzündlicher anzusehen, als eine chronische umschriebene Pachymeningitis aus unklarer Ursache. Wäre Syphilis bei dem Kranken durch Anamnese oder klinische Befunde, oder anatomisch durch spezifische Veränderungen sonstwo im Körper nachzuweisen gewesen, so würde der Befund am ehesten als eine syphilitische Pachymeningitis aufzufassen sein. Es ließ sich aber nichts von Lues nachweisen, und Tuberkulose fehlte sicher[2]).

---

1) Nach Präparaten, die Herr Dr. Stursberg anzufertigen die Güte hatte.

2) Ueber einen merkwürdig ähnlichen Fall hat vor kurzem O. Fischer (Prag) berichtet (Verhdlg. d. Gesellsch. dtsch. Naturf. zu Karlsbad, 1902, II, 2, p. 16).

## Neunter Fall.

Am 25. Okt. 1902 wurde mir durch die Güte des Herrn Kollegen Naunyn ein Kranker zugesandt, dessen Krankengeschichte ein besonderes Interesse darbot und der, wie ich später erfuhr, schon früher lange in Heidelberg von Erb und J. Hoffmann behandelt worden war. Ihrer Güte verdanke ich eine ausführliche Krankengeschichte über die früheren Stadien der Erkrankung.

Der 27-jähr. junge Mann, ein Referendar Dr. R., gab uns bei seiner Aufnahme an, daß er aus gesunder Familie stamme, daß beide Eltern leben, und er selbst außer Masern und einer Gelbsucht im Alter von 19 Jahren keine Krankheiten durchgemacht habe. Nur werden mehrfache Gonorrhöen später zugegeben, während Lues in bestimmter Weise in Abrede gestellt wird.

Im Jahre 1901, nach der Heidelberger Anamnese schon im Jahre 1900, und zwar etwa Juni, erlitt er einen Unfall. Er fiel nämlich mit ziemlicher Wucht auf die rechte Hand. Uns sagte er, er sei beim Absteigen von einer elektrischen Bahn zu Fall gekommen und habe nachher geringe Schmerzen im rechten kleinen Finger gehabt; sonst hätten sich keine Folgen angeschlossen. In Heidelberg gab er an, daß er beim raschen Ueberschreiten einer Straße über eine Erhöhung gestolpert und dabei auf die rechte Hand gefallen sei. Nachher habe ihm der rechte Daumenballen und der Goldfinger der rechten Seite sehr weh getan. Schmerzen im Rücken und in der Schulter bestanden nicht; nur blieb die ganze rechte Hand noch 3—4 Wochen nach dem Fall besonders beim Schreiben empfindlich.

Später entstanden Parästhesien in gewissen Fingern der rechten Hand. Ueber die Zeit ihres Beginnes hat leider der Kranke recht verschiedene Angaben gemacht. Uns gab er an, daß sie erst nebst stärkerem Ermüdungsgefühl in der rechten Hand im Januar 1902 entstanden seien. In Heidelberg aber, wo er Anfang Mai 1902 aufgenommen wurde, sagte er, es sei ihm schon nach jenem Falle, als die sich anschließenden Schmerzen allmählich nachließen, aufgefallen, daß er öfters Ameisenlaufen und ein pelziges Gefühl im 4. Finger der rechten Hand gefühlt habe. Zugleich habe sich auch ein gewisses Kältegefühl in diesem Finger eingestellt; und manchmal sei auch vom rechten Oberarme her auf die Streckseite des rechten Unterarms „eine Art rheumatischen Schmerzes“ in den rechten Arm gefahren.

Offenbar sind aber diese Heidelberger Angaben die genaueren, während er sich bei uns auf summarische Mitteilungen beschränkte, da ihm seine sonstigen Beschwerden und Krankheitssymptome viel wichtiger erschienen.

Nach der Heidelberger Anamnese fiel dem Kranken bald nach dem Erscheinen der erwähnten Parästhesien auf, daß die rechte Hand besonders nach dem morgendlichen Waschen recht kalt blieb. Um sie zu wärmen, mußte er viel reiben, schließlich aber doch warmes Waschwasser benutzen. Das änderte aber auch nicht viel, so daß er schließlich nicht mehr viel auf diese Abnormität achtete, sondern nur mit etwas Opodeldoc einrieb.

Im Laufe des nächsten halben Jahres nach dem Beginne der geschilderten Störungen, also gegen Ende 1900 oder im Beginn des Jahres 1901 nach der Heidelberger Anamnese, wurde auch der 5. Finger der rechten Hand von gleichen Parästhesien befallen, wie früher der 4.; 1 bis

2 Monate später auch der rechte Mittel- und Zeigefinger. Indessen blieben die abnormen Empfindungen stets im 4. Finger am stärksten. Im 1. Vierteljahr von 1901 bemerkte der Kranke auch eine Abnahme des Tastsinnes in den befallenen Fingern; zugleich stellte sich eine gewisse Schwäche der rechten Hand ein. Das wurde besonders beim Schreiben auffällig und z. B. auch beim Einschenken aus einer Flasche. Der Kranke benutzte dann lieber wegen eines Gefühles von Unsicherheit der rechten Hand seine linke.

Im rechten Arm oder sonstwo bestanden keine Parästhesien, ebensowenig Schmerzen.

Eine weitere Verschiedenheit in Bezug auf die Datierung in der Anamnese bezog sich auf leichte abnorme Zustände in seinem rechten Beine.

Uns sagte der Kranke, daß erst im Januar 1902 ihn Bekannte darauf aufmerksam gemacht hätten, daß er das rechte Bein nachschleife. In Heidelberg hatte er mitgeteilt, daß schon bald nach seinem Unfalle, etwa Mitte 1900, also schon $1^1/_2$ Jahre früher, Bekannte ihm gesagt hätten, daß er den rechten Fuß nicht so leicht vorwärts brächte als den linken.

Diese Störung sei allerdings bis etwa Mitte 1901 nur minimaler Art gewesen, ihm selbst sei außer geringem Kältegefühle im rechten Fuße nur sehr wenig davon zum Bewußtsein gekommen. Jedenfalls hat er im Winter 1900/01 noch gut tanzen und Schlittschuh laufen können.

Erst im Herbst 1901 sei ihm aufgefallen, daß, wenn er eine Zeitlang saß, das rechte Bein etwas schwer wurde. Er habe das Gefühl gehabt, als ob eine Bleiplatte an der Fußsohle hinge. Wenn er dann aufstand, habe er in der Leistenbeuge ein Gefühl wie Krampf gehabt und sich nicht so rasch wie sonst aufrichten können. Doch sei dieses Gefühl beim Gehen wieder vollständig geschwunden.

Alle erwähnten Erscheinungen blieben unter geringer Verschlimmerung die gleichen bis etwa Februar 1902. Um diese Zeit zeigten sich gelegentlich ganz geringe Parästhesien auch in der linken Hand, nachdem schon längere Zeit vorher ein gewisses Kältegefühl in ihr sich eingestellt hatte. Zugleich wurde das Treppensteigen schwieriger. Der Kranke mußte dabei sein rechtes Bein Stufe für Stufe nachziehen.

Diese Lähmung verschlimmerte sich so, daß der Kranke sich Anfang April 1902 in ärztliche Behandlung begab, die angeblich in kalten Abreibungen, Massage und vielem Spazierengehen bestand. Unter dieser Behandlung, von der die Massage etwas genützt haben soll, verschlimmerte sich die Parese noch weiter, und es traten vorübergehende Krampferscheinungen besonders an den rechten Extremitäten, aber auch in geringerem Grade an dem linken Arme ein.

Ferner nahmen sowohl an den Armen als auch an den Beinen die Parästhesien weiter zu, so daß er vor seiner am 2. Mai 1902 in Heidelberg erfolgten Aufnahme nur noch mühsam gehen und Treppen kaum noch ersteigen konnte.

Schon seit $1^3/_4$ Jahren vor diesem Termine soll Impotenz, vor etwa $^1/_2$—$^3/_4$ Jahr Blasenschwäche eingetreten sein, die zuerst in einfacher Erschwerung der Harnentleerung bestand. Erst später kam eine Schwierigkeit, den Harn zurückzuhalten, hinzu. Seit einem $^1/_4$ Jahr auch Schwäche des Sphincter ani.

Kurz zusammengefaßt, lautete also die Anamnese vor der Untersuchung in Heidelberg, wenn wir die offenbar genaueren Heidelberger Angaben zu Grunde legen, folgendermaßen:

1) Mitte 1900 Fall auf die rechte Hand mit nachfolgenden, in 3—4 Wochen abklingenden Schmerzen in derselben.

2) Anschließend an diese Parästhesien im rechten 4. Finger, dabei vorwiegend Kältegefühl in diesem.

3) Manchmal rheumat. Schmerz im rechten Arm; später aber niemals wieder Schmerzen, weder im Arm noch im Rücken.

4) Vielleicht schon Mitte 1900 neben den Parästhesien leichteste motorische Störungen im rechten Fuß.

5) Anfangs 1901: Ausbreitung der Parästhesien in andere Finger der rechten Hand und Erschwerung der Hantierung mit derselben.

6) Anfang 1901: Impotenz.

7) Herbst 1901: Blasenschwäche und deutliches Gefühl von Schwere des rechten Fußes.

8) Februar 1902: Geringe Parästhesien auch in der linken Hand; deutliche Parese des rechten Beines.

9) April und Mai 1902: Parese und spastische Erscheinungen in beiden Beinen.

Während des Aufenthaltes des Kranken in Heidelberg vom 2. Mai bis 6. August wurde folgendes festgestellt:

Bei der Aufnahme zeigt sich, daß auf motorischem Gebiete rechts der M. flexor carpi radialis und uln. nur schwach innerviert wird, links besser. Auch die Extensoren der Hand sind rechts etwas schwächer als links. Die Beuger am Oberarm sind beiderseits gut, der rechte Triceps schwächer, der linke normal. Sowohl die Beuger als besonders die Strecker der Finger haben rechts herabgesetzte Kraft; links sind nur die Strecker schwächer, die Beuger gut. Die Interossei sind rechts sehr schwach.

An den Schulter- und Halsmuskeln keine Veränderung.

Die Rückenmuskeln rechts schwächer als links. Auch am rechten Bein besteht eine Parese, die besonders die Beuger am Oberschenkel und die Heber des rechten Fußes betrifft, während am linken Beine die grobe Kraft normal ist. An beiden Beinen bestehen aber geringe Rigiditäten, rechts mehr als links.

Die elektrische Untersuchung ergibt eine Herabsetzung der elektrischen Erregbarkeit an den kleinen Handmuskeln, rechts mehr als links, aber keine Entartungsreaktion.

Die Sehnen- und Periostreflexe an den Handgelenken vorhanden, aber rechts schwächer als links. Der „Periostreflex auf der Ulnarseite“ fehlt rechts; links ist er vorhanden, während umgekehrt links der Periostreflex auf der Radialseite fehlt. Von den Rücken beider Handgelenke erhält man beiderseits keine Reflexe.

Der Tricepsreflex fehlt rechts fast ganz, während er links sehr lebhaft ist.

Die Patellarreflexe beiderseits lebhaft, Fußklonus beiderseits.

Die Bauchdeckenreflexe fehlen beiderseits, ebenso die Cremasterreflexe.

Die Plantarreflexe verhalten sich verschieden; manchmal deutlich Dorsalflexion des Hallux, links deutlicher als rechts.

Die Sensibilitätsuntersuchung ergibt, daß vorne in der Höhe der 2. Rippe, hinten in der Höhe der Spina scapulae oder des 3. Brustwirbels eine Störung beginnt, die „in der gleichen Höhe etwa die in der Supinationsstellung horizontal ausgestreckten Arme schneidet“, und bis zu den Fußspitzen nach unten herunterreicht; und zwar sind im wesentlichen alle Empfindungsarten in ziemlich gleichmäßiger Weise ergriffen.

Im einzelnen verhält sich die Sache so, daß, wenn man die Arme des Kranken in der Horizontale ausgestreckt in Supinationsstellung halten läßt, nur das nach oben gerichtete Drittteil der Haut normal empfindet. Es funktioniert somit noch das 5. Cervikalsegment gut, ebenso auch ein Teil des 6., während das 7. und das 1. Dorsalsegment nicht mehr normal ist.

Dabei ist aber weder der Tastsinn noch die übrigen Sinnesempfindungen ganz aufgehoben, sondern nur stark herabgesetzt.

Am Rücken scheint die Empfindung rechts mehr herabgesetzt als links; vorne wird von der horizontalen Nabellinie an das Tastvermögen etwas besser; hinten etwa vom 3. Lendenwirbel an nach abwärts.

An den Beinen ist sie aber wieder stärker herabgesetzt; nur an der Innenseite des linken Oberschenkels und an der ganzen Außenseite des linken Beines ist die Empfindung etwas besser. Ebenso erhält man bei der Untersuchung der Innenseite der rechten Wade, an der Außenseite des rechten Knies und an der Innenseite beider Sohlen etwas richtigere Angaben; aber sonst wird meistens spitz und stumpf miteinander verwechselt.

Bei der Prüfung der Temperaturempfindung wird entweder kalt für warm erklärt, oder überhaupt nichts Bestimmtes angegeben. Das gilt sowohl für die Beine wie für die überhaupt befallenen Abschnitte des Rumpfes und der Beine.

Die Schmerzempfindung ist an den alterierten genannten Teilen nicht so hochgradig herabgesetzt, aber doch auffällig verlangsamt.

Von einer Brown-Séquardschen Lähmung oder von einer deutlich dissoziierten Empfindungslähmung ist somit nach diesem Untersuchungsergebnis keine Rede.

Die Wirbelsäule ist im wesentlichen gerade und ohne Druckempfindlichkeit.

Der Gang ist nur mit Unterstützung möglich; das rechte Bein wird dabei nachgeschleppt. In Bezug auf die Blasenfunktion besteht mäßige Retentio urinae; der Harn enthält weder Albumin noch Zucker. Stuhlgang nur mit Nachhilfe.

Am Gehirn und an den Gehirnnerven nichts Abnormes nachweisbar; nur bei extremer Blickrichtung nach außen vielleicht eine Spur Nystagmus.

Die Körpertemperatur normal.

Während seines etwa dreimonatlichen Aufenthaltes in der Heidelberger Klinik wurden trotz anfänglicher Behandlung mit Jodkalium, Galvanisation, lauen Bädern, Arsenik und Argent. nitr. die Krankheitssymptome allmählich stärker; und auch eine Schmierkur nutzte nichts.

Besonders auffällig und für den Kranken sehr quälend waren die immer mehr zunehmenden Reflexkrämpfe und Kontrakturen in den Beinen und später auch in den Oberextremitäten. Schon als der Kranke beim Eintritt in die Klinik untersucht wurde, genügte selbst das einfache Emporheben der Bettdecke, um ein krampfhaftes Anziehen des rechten Beines an den Leib zu erzeugen, das sich mit krampfhaften Kontraktionen der Unterschenkelbeuger verband.

Schon im Monat Mai wird eine deutlichere Atrophie der Interossei beider 4. Finger bemerkbar.

Ende Mai ist das Tastvermögen an beiden Beinen fast ganz erloschen, und auch die Schmerzempfindung stärker herabgesetzt.

Der rechte Arm zuckt häufiger und stellt sich gerne krampfhaft in

eine Pronationsstellung. Das linke Bein kann zwar noch willkürlich gebeugt, aber nicht wieder aktiv gestreckt werden.

Dabei bleibt die Grenze der Sensibilitätsstörung nach oben zu die alte; manchmal leichte Schmerzempfindungen am Hals und in der oberen Brustgegend.

Nach einer vorübergehenden Besserung tritt gegen Ende Juni allmählich eine weitere Verschlimmerung ein. Die tonischen Krämpfe der Beine werden häufiger; zugleich beteiligen sich auch die Bauchmuskeln, die Arme und Finger. Auch das linke Bein ist jetzt völlig gelähmt; die Kraft der Handbeuger und Handstrecker ist geringer geworden; die Beweglichkeit der Finger gleich Null. Dabei haben aber die Atrophien nicht zugenommen. Die Tast- und Schmerzempfindung am rechten Beine fehlt fast völlig; am linken Beine ist sie teilweise noch etwas besser; doch ist eine genauere Lokalisation der Empfindungen nicht möglich.

Hie und da Klagen über Müdigkeit beim Sprechen in den Sprachmuskeln. Aber an der Zunge und sonst keine Abnormität erkennbar.

Die Pupillen sind wechselnd different.

Nach Kohlensäurebädern, die Ende Juni gegeben werden, beruhigen sich die Krämpfe der Beine nur 1—2 Stunden.

Am 6. August wird der Kranke entlassen.

Zu dieser Zeit wird eine vollkommene Paralyse der Beine gefunden; auch die Fingerbewegungen sind fast null, die Beugung der Handgelenksbeuger sehr schwach, die der Handstrecker leidlich.

An einzelnen Interossei Atrophie. Die Schultermuskulatur nicht deutlich schwächer.

Die Sehnenreflexe sind im allgemeinen an den Armen erhalten, nur die Tricepsreflexe etwas unsicher. An den Beinen sind sie gesteigert; Fußklonus und beiderseits Babinski.

Die Bauchdecken- und Cremasterreflexe fehlen nach wie vor.

Dagegen ist die obere Grenze der Hyp- und Anästhesien etwas tiefer als früher. Sie beginnt vorn rechts jetzt von der 3. Rippe, links sogar erst von der 4. Rippe an. Am Rücken beginnt sie einen Finger breit unterhalb der Spina scapulae.

Nach wie vor umfaßt sie gleichmäßig Tast-, Schmerz- und Temperaturempfindung.

An den Armen zeigt sich nur noch die größere untere Hälfte der in Supinationsstellung horizontal ausgestreckten Arme betroffen; und auch in diesem Bezirke ist das Empfindungsvermögen jetzt besser als früher. Die Daumen und Zeigefinger sind frei.

Am 25. Okt. 1902 kam der Kranke zu uns in die medizinische Klinik. Wir fanden ihn kräftig gebaut, von blasser Gesichtsfarbe, ohne irgendwelche Drüsenschwellungen.

Beide Beine in starker Beugekontraktur, so daß die Fersen die Glutaeen fast berühren. Zwei Wärter sind angestellt, um diese Kontraktur zeitweilig durch Druck zu überwinden; es gelingt aber auch diese passive Streckung nicht vollständig.

Außerdem starke Adductionskontraktur. Aktive Bewegung unmöglich.

An den Händen besteht eine deutliche Atrophie der Muskeln, aber auch jetzt ohne deutliche Entartungsreaktion.

Die Supination und Strecknng der Hände ist ausgiebig, die Beugung aktiv unmöglich. Die Adduktion möglich, aber die Abduktion nur in sehr geringem Umfange. Die Supinatores longi haben ebenso wie Beuger und Strecker am Oberarm volle Kraft.

Die Beugung der Finger in allen Phalangen nur in ganz geringer Ausdehnung möglich, Spreizung und Adduktion dagegen fehlend; ebenso gelingt die Streckung der Mittel- und Endphalangen nicht; ebensowenig die Streckung und Abduktion des Daumens; nur links ist sie auch in minimalem Maße möglich. Also eine Lähmung in den distalen Abschnitten des Ulnaris-, Radialis- und Medianusgebietes.

Die Sehnenreflexe an den Beinen vorhanden, aber wegen der starken Kontraktur nicht stets deutlich zu erhalten; die Armreflexe wie früher.

Am Hallux undeutlicher Babinski. Der Bauchdeckenreflex wegen der starken Kontrakturen der Bauchdeckenmuskeln schwer zu untersuchen, jedenfalls aber nicht auslösbar.

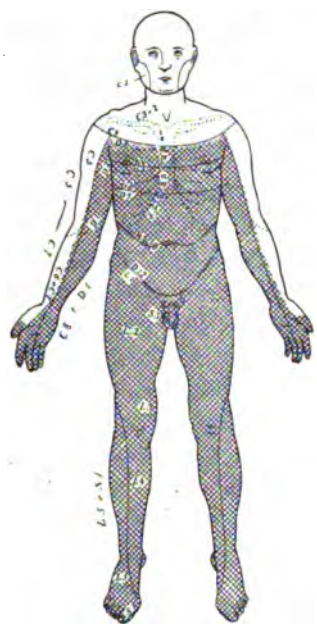

Fig. 2.

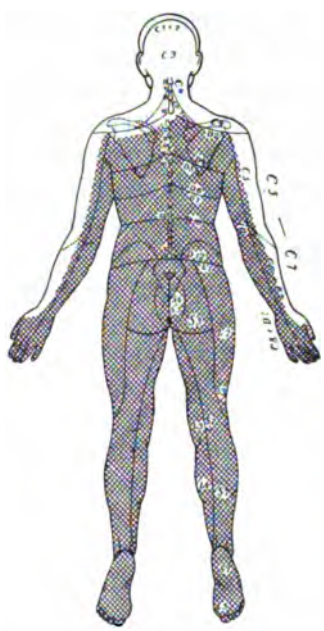

Fig. 3.

Die Pupillen zur Zeit gleichweit, mittelweit, gut reagierend.

Die Sensibilität ist für alle Qualitäten aufgehoben bis vorn zum 2. Interkostalraum, hinten bis etwa zur Spina scapulae, rechts etwas höher als links und an den Armen analog den früheren Befunden so, daß nach dem Seifferschen Schema das 5. Cervicalsegment frei bleibt, aber auch das 6. nicht ganz befallen ist, s. Fig. 2 und 3.

Dabei bleibt die obere Grenze während etwa einem Monat stets die gleiche.

An der Wirbelsäule ist nirgends eine deutliche Deformität nachweisbar; die Bewegungen auch ihres Halsteiles sind frei und schmerzlos.

Aber es besteht zeitweilig ein ausgesprochener Schmerz beim Druck in der Höhe des 2. und 3. Dornfortsatzes der Dorsalwirbel; später war, wie Herr Kollege Schede fand, wieder die Gegend des letzten Hals- und 1. Brustwirbels druckempfindlich.

Am Gehirn, an den Gehirnnerven und an den sonstigen Körperorganen nichts Abnormes auffindbar. Der Harn ohne Eiweiß und Zucker. Blasen- und Mastdarmlähmung. Die Entleerung des Harnes und Kotes wird kaum empfunden.

Die Diagnose war schwierig. In Heidelberg hatte sie während eines früheren Stadiums der Krankheit zwischen Syringomyelie, chron. Myelitis und Tumor geschwankt. Herr Kollege Naunyn, der den Kranken erst später sah, nahm mit großer Wahrscheinlichkeit die Existenz einer extramedullaren Geschwulst an. Wir später desgleichen.

Gegen Syringomyelie sprach der Mangel des Vorhandenseins einer dissoziierten Empfindungslähmung, sowie die ziemlich rasche Entwickelung des Leidens, falls nicht allerdings zugleich ein intramedullares Gliom vorlag. Weiterhin erschien aber die Atrophie der Hände für eine Syringomyelie nicht ausgebreitet genug; das war aber nebensächlich gegenüber dem ersterwähnten Grunde.

Gegen die Annahme einer chronischen Myelitis cervico-dorsalis mußte zunächst als negatives Moment der Mangel jeder nachweisbaren Ursache für eine solche angeführt werden, da sich besonders auch keine Lues auffinden ließ. Als ein positives Moment war vor allem von Bedeutung das stetige eherne Fortschreiten der Krankheitserscheinungen innerhalb einer bestimmten und sich im wesentlichen gleichbleibende Begrenzung nach oben. Das kommt doch weder bei der multiplen Sklerose noch bei der gewöhnlichen Querschnittsmyelitis (oder Erweichung) vor. Bei der letzteren gibt es zwar ebenfalls gewöhnlich eine stationäre Begrenzung in dem genannten Sinne, aber die Lähmungen entstehen viel rascher. Bei der Sklerose geht alles viel unregelmäßiger zu, und es fehlt eine so scharfe Abgrenzung so bedeutender ausgebreiteter Anästhesien.

Aber auch gegen die Annahme eines extramedullären Tumor konnte mit Fug und Recht etwas sehr wesentliches eingewandt werden, nämlich daß ein neuralgisches Vorstadium fehlte und daß auch in späteren Stadien der Krankheit Schmerzen so gut wie keine Rolle spielten. Weiterhin fehlte es an einer längere Zeit dauernden erheblichen Druckempfindlichkeit der Wirbel.

Indessen waren doch im Beginne des Leidens wenigstens Parästhesien im rechten Ulnarisgebiet vorhanden gewesen und es hatten auch manchmal gewisse „rheumatische“ Schmerzen im rechten Radialisgebiet sich gezeigt.

Außerdem wissen wir bereits, daß die Schmerzen bei extramedullären Geschwülsten unter mancherlei Bedingungen sehr zurücktreten können, besonders dann, wenn er zuerst seitlich einwirkend, von vornherein die hintere graue Säule so komprimiert, daß ihre schmerzleitende Funktion bedeutend beeinträchtigt wird.

Schließlich ist eine umschriebene Druckempfindlichkeit der Wirbel-

säule gewiß keine Conditio sine qua non, und sie war am Ende eingetreten, nachdem der subsumierte Tumor eine ansehnlichere Größe erlangt haben konnte.

Selbstverständlich war aber unter diesen Umständen die Diagnose keine sichere; nur konnte, wenn eine Kompression überhaupt vorlag, nicht wohl irgend eine andere Kompressionsursache als ein Tumor angenommen werden. Besonders sprach für die Annahme einer Wirbeltuberkulose nicht das geringste. Von wo freilich der Tumor ausging, vom Knochen, von den Häuten und von welcher, war unmöglich zu bestimmen. Daß es sich um Neurome sensibler Nervenstämme handeln könnte, war gar nicht in Erwägung gezogen, da eben stärkere ausstrahlende Schmerzen vollkommen fehlten. Für die Annahme mehrerer Geschwülste sprach kein Symptom.

Wie lang der Tumor sein konnte, ließ sich nicht mit Sicherheit bestimmen, wenn auch die obere Grenze festzustellen war.

Das 5. Halssegment mußte als frei betrachtet werden, da die zugehörigen Muskeln intakt reagierten und die entsprechenden Sensibilitätszonen frei waren; innerhalb der übrigen waren aber, nach unten hin in zunehmender Stärke, Störungen vorhanden. Da bekanntlich auch das 1. Dorsalsegment sowohl mit dem motorischen als mit dem sensiblen Ulnarisgebiet in Zusammenhang steht, so mußte auch dieses umsomehr als mitbefallen angesehen werden, als sich im Ulnargebiete rechts die ersten Krankheitserscheinungen gezeigt hatten und auch ihm gegenüber Druckempfindlichkeit der Wirbel bestand. Der Tumor mußte also doch leider eine ziemliche bedeutende Längenausdehnung haben und vielleicht deswegen inoperabel sein. Da aber bei dem Kranken alle anderweitigen Kuren nichts genützt hatten, ebensowenig wie die zuletzt bei uns begonnenen Jodkalium- und Badekuren, so wurde ihm eröffnet, daß durch eine Operation wenigstens die Möglichkeit geboten sei, sein qualvolles Leiden zu lindern, wenn auch schon wegen der nicht absolut feststehenden Diagnose ein sicherer Erfolg nicht in Aussicht gestellt werden könne. Der Kranke war sofort einverstanden. Er stand zu sehr unter den fortgesetzten Qualen seiner Kontrakturen, um nicht den Versuch zu wagen und wagen zu lassen.

Herrn Kollege Schede bat ich, um sicher auf den Tumor selbst zu treffen, und möglichst wenig Wirbelbögen der Halswirbelsäule zu entfernen, die Bögen der beiden letzten Halswirbel und des 1. Brustwirbels zu entfernen, da ja der Tumor wegen der primären Ulnarissymptome sich in dieser Höhe wahrscheinlich entwickelt hatte, und dann noch weiter nach oben gewachsen sei und auch noch weiter nach abwärts reichen konnte. Für das letztere schien die gelegentlich wahrgenommene Druckempfindlichkeit in der Höhe des 2. und 3. Dornfortsatzes der Dorsalwirbel zu sprechen. Man konnte später immer noch weiter nach oben gehen.

Die Operation wurde am 24. Nov. 1902 ausgeführt. Dem Berichte über sie, der mir gütigst von Herrn Privatdozenten Dr. Graff zur Verfügung gestellt wurde, entnehme ich das Folgende: Nach Anlegen eines 15 cm langen Schnittes über den letzten beiden Halswirbel- und dem 1. Dorsalwirbelfortsatze wurden die Weichteile abgelöst und die Blutstillung durch vorübergehende Tamponade vorgenommen.




Fig. 4. Plexustumor im Falle 9.

Nach Durchtrennung der Bögen der genannten Wirbel liegt die Dura frei. Sie zeigt sich makroskopisch nicht verändert; nirgends ist ein Tumor zu sehen oder zu fühlen. Die Dura wird daher gespalten, nachdem der Kopf des Kranken stark vornübergebeugt war, um einem stärkeren Abfluß von Liquor cerebrospinalis nach Möglichkeit vorzubeugen. Aber auch nach der Spaltung der Dura mater ist nichts von einem Tumor zu finden. Der Sicherheit wegen wird, um ein unnötiges Weiteraufmeißeln der Halswirbelsäule nach oben zu zu vermeiden, eine Sonde möglichst allseitig zwischen Rückenmark und Dura weiter hinaufgeführt. Sie stößt auf keinen Widerstand. Darauf Nath mit Catgut und Jodoformgazetamponade; Naht der Muskulatur und Haut.

Nach der Operation ziemlich gutes Allgemeinbefinden und guter Puls; nur große Müdigkeit. Abends wird der Puls schlechter. Nachts 12 Uhr große Erregung; der Puls frequent Um 1 Uhr plötzlicher Kollaps und Tod.

Die am folgenden Mittag gemachte Autopsie enthüllte nun folgendes: Es fand sich doch zwischen der Dura innen und der Wirbelsäule außen ein Tumor, der schon vor der völligen Freipräparierung, wenn auch nicht sehr deutlich, in den jetzt blutleereren Partien gesehen werden konnte. Er fand sich noch innerhalb der bei der Operation durch die Lamieektomien gesetzten Wunde, wenn auch nur im oberen Teile derselben. Er ging aber durch die Wirbelsäulensubstanz und zwar durch Intervertebrallöcher hindurch und erwies sich als ein nach innen gewucherter Teil einer ziemlich großen Geschwulst des untersten Plexusstammes des rechten Plexus-

brachialis. Seine Größe und Lage wird am besten durch eine Zeichnung wiedergegeben, die Herr Kollege Koester die Liebenswürdigkeit hatte, zu entwerfen und mir zu überlassen. Sie ist gleich bei der Autopsie nach Freilegung des Plexus angefertigt worden (Fig. 4).

Damit aber nicht genug. Es zeigte sich nach Spaltung der Dura noch ein zweiter Tumor, der mit dem ersten durch Nervenwurzelbrücken zusammenhing und von ihm ausgehend weiter nach innen durchgewachsen war. Er lag, wie ungefähr aus der später angefertigten Photographie des geschrumpften gehärteten Präparates ersichtlich ist (Fig. 5), dem oberen Teile der Plexusgeschwulst gegenüber, war von etwa Haselnußgröße und ovaler Form und hatte offenbar im wesentlichen die Druckerscheinungen hervorgebracht. Dabei lag er im wesentlichen rechts vom Rückenmark und hatte es seitlich zusammengedrückt.

Der untere Ast des Plexus ebenso wie die nach oben vom Tumor gelegenen Teile sind von Geschwulstbildung frei.

Mikroskopisch erwies sich der Tumor als ein zellenreiches Fibrom.

Fig. 5 (nach einem Photogramm von Prof. Jores). Gehärtetes Präparat. Der intradurale Tumor ist durch eine helle Linie vom Rückenmark abgegrenzt. Der schwarze Pflock auf ihm ist durch aufgelagerte Arachnoidesfetzen hervorgerufen. Der Plexustumor ist stark geschrumpft und wagerecht befestigt.

Der Fall ist sicherlich von großem Interesse. Zunächst war unser Rat zur Operation trotz des schlimmen Ausganges im Hinblick auf die zutreffende Diagnose gewiß gerechtfertigt. Der Tumor war auch recht lang, da man ja selbstverständlich das intradurale Stück in die Höhenausdehnung des extraduralen mit einrechnen muß. Leider war er aber inoperabel, was man ja aber niemals mit Sicherheit vorher weiß, da über Verwachsungen einer Geschwulst und über ihre vollständige Auslösbarkeit und Entfernbarkeit niemals etwas mit Bestimmtheit vorausgesagt werden kann. Wäre übrigens bei der Operation der obere intradurale Tumor bei der Operation gefunden worden, so hätte sich dieser leicht genug entfernen lassen, nur wäre man nachher über das weitere Fortschreiten des Leidens sehr erstaunt gewesen.

Bemerkenswert war in klinischer Beziehung vornehmlich, daß während der ganzen Dauer der Erkrankung so wenig Schmerz vorhanden war und zwar trotzdem einer der Plexusstämme selbst der primäre Sitz der Geschwulst war. Es konnte darum unmöglich ein derartiges Neurom diagnostiziert und gar festgestellt werden, daß er zum großen Teile außerhalb der Wirbelhöhle lag. Auf diese Plexusgeschwulst sind aber wohl die anfänglichen Parästhesien im rechten Radialisgebiet zu beziehen; der Druck auf die Medulla spinalis selbst hatte keinerlei Schmerzen hervorgerufen, nicht einmal bei starken Erschütterungen wie etwa beim Husten und Niesen, und nicht einmal örtliche Druckempfindlichkeit, wenigstens in den ersten Stadien.

Im übrigen stimmte die anatomisch eruierte Druckstelle des oberen Tumor und seine obere Grenze mit den festgestellten Symptomen recht gut überein. Man muß in Bezug auf die Schmerzlosigkeit der Geschwulst annehmen, daß in ihm sowohl motorische wie sensible Nervenfasern noch in leidlicher Menge erhalten geblieben sein müssen, da sonst besonders eine stärkere zugehörige Atrophie der Muskeln eingetreten wäre. Er wurde nach dieser Richtung hin nicht genauer untersucht, um das Präparat nicht zu zerstören.

In operativer Hinsicht ist bemerkenswert, daß beide Tumoren trotz des Eingehens in richtiger Höhe, wenigstens im wesentlichen, der Wahrnehmung entgehen konnten.

---

War in dem vorigen Falle leider die Operation der Natur der vorliegenden Geschwulst entsprechend erfolglos geblieben, hatte aber wenigstens den Kranken vor weiteren Qualen behütet, so erschien in dem folgenden zuerst die Diagnose nicht sicher genug und später auch noch der operative Eingriff zu gefährlich.

### Zehnter Fall.

Ein 43-jähr. Eisenbahnbeamter A. B. wurde am 20. Nov. 1902 in die medizinische Klinik aufgenommen. Er gab an, niemals krank gewesen zu

sein; vor allem wird eine luetische Infektion negiert. Von irgendwelchen hereditären Nervenleiden, von Lungentuberkulose sei in seiner Familie nichts vorgekommen.

Er ist verheiratet und hat gesunde Kinder.

Erst seit Mitte September 1902, also 5 Wochen vor seiner Aufnahme in die Klinik, sei er erkrankt. Angeblich infolge einer Erkältung beim Nachtdienste (er mußte trotz eines Schnupfens ungefähr 50mal aus einem warmen Zimmer in die kühle Nacht hinaus) verspürte er damals „Schmerzen und Müdigkeit im ganzen Körper". Er setzte trotzdem seinen Dienst auch in der folgenden Nacht fort, bekam aber dann am folgenden Morgen eine solche lähmungsartige Müdigkeit besonders im rechten Beine, daß er nicht mehr weiter arbeiten konnte. Zugleich stellte sich ein Gefühl von Formikation an der rechten Fußsohle ein. Die Schwäche des Beines nahm zuerst zu, dann aber wieder ab, so daß er nach 12 Tagen seinen Dienst wieder aufnahm, den er sogar noch bis 10 Tage vor seiner Aufnahme wieder versah, wenn auch mit Mühe. Es begann um diese Zeit auch das linke Bein schwächer zu werden und auch in der Haut der linken Fußsohle entwickelten sich Parästhesien. Seit 8 Tagen vor seiner Aufnahme trat auch Verstopfung und häufiger Harndrang ein, ohne daß jedesmal viel Wasser entleert wurde.

Die Untersuchung ergab, daß es sich um einen kräftig gebauten Mann handelte, an dessen rechtem Unterschenkel sich auf der Vorderfläche eine braune Färbung zeigte, der aber sonst keine Exantheme darbot. Die sämtlichen inneren Organe außer dem Nervensystem sind nicht nachweisbar verändert. Ebenso zeigen das Gehirn und seine Nerven keine Veränderung.

Dagegen besteht an den Beinen eine starke Parese. Das rechte Bein kann von der Unterlage nicht emporgehoben werden, das linke nur mit geringer Kraft. Besonders stark ist die Lähmung im rechten Peroneusgebiet; links ist sowohl das Heben als das Senken der Fußspitze noch mit mäßiger Kraft möglich.

Die Arme sind frei, auch ohne Ataxie oder Intentionszittern. Selbstaufrichten im Bette nur mit geringer Kraft und unter Aufstützen der Hände möglich.

Die Patellarreflexe lebhaft, aber nicht von abnormen Stellen auslösbar; dagegen beiderseits Fußklonus, besonders stark rechts; ebenso beiderseits Babinskischer Zehenreflex. Cremasterreflexe beiderseits schwach, aber links deutlicher als rechts.

Die Bauchdeckenreflexe bei dem gewöhnlichen Streichen von oben nach unten zu fehlend; beim Querstreichen oben L eine schwache Kontraktion, in der Mitte und unten beiderseits nicht.

An den Armen die Tricepsreflexe schwach, ebenso die Radiusreflexe. Kein Ulnarreflex. — Nirgends an den Muskeln Atrophien.

Die Untersuchung der Sensibilität ergibt, daß etwa handbreit unter der horizontalen Nabellinie die Empfindung für alle Gefühlsarten herabgesetzt ist, links etwas weniger als rechts. Nur das Lagegefühl ist nicht gestört.

An der Wirbelsäule nichts abnormes auffindbar; vor allem kein Druckschmerz und kein spontaner Schmerz.

Nach diesem Befunde bestand unzweifelhaft eine Affektion der Medulla spinalis in ihrem Dorsalteile; für die Annahme einer Kompression sprach höchstens die stärkere Beteiligung der Motilität als die Sensibilität; dagegen der vollkommene Mangel von Schmerzen und selbst

von Parästhesien irgendwelcher Art. Dabei war der Kranke durchaus intelligent und gab über alle seine Beschwerden die genauste Auskunft.

Als Ursache einer Myelitis dorsalis konnte die starke Erkältung bei Bestehen eines Katarrhs (Influenza?) angesprochen werden. Zeichen für Lues oder von Tuberkulose ließen sich nicht finden.

Bei der klinischen Vorstellung des Kranken am 27. Nov. wurde der gleiche Befund erhoben, wie der geschilderte; nur ging die Hypästhesie jetzt schon bis etwa zur Höhe des Rippenbogens beiderseits hinauf, nur links etwas weniger als rechts; von einer Brown-Séquardschen Lähmung war aber nichts zu finden; im Gegenteil war auch an den Beinen die Herabsetzung, z. B. die Empfindung für kalt und warm rechts noch mehr herabgesetzt als links. Die Pupillen reagierten gut; nur war die rechte etwas weiter als die linke. Kein deutlicher Nystagmus; nur beim Blicke nach rechts 2—3 Zuckungen beider Augen.

Bei der Besprechung der Diagnose wurde ein extramedullärer Tumor als durchaus nicht unwahrscheinlich bezeichnet, da die Krankheitserscheinungen progressiv waren, wenn auch Schmerz fehlte, da ferner die Annahme einer Erkältungsursache bei dem sonst so gesunden und widerstandsfähigen Mann nicht recht plausibel erschien, da ferner Syphilis fehlte u. s. w. Andererseits hatte die Erkrankung nach Art einer akuten Myelitis sehr rasch begonnen und war ungewöhnlich rasch vorgeschritten. Vielleicht hatte doch eine Influenza bestanden, die ja hie und da zu Myelitis führen kann.

Aber es war keine Lokalisationsdiagnose zu machen. Dazu hatte die Begrenzung der Sensibilität zu sehr geschwankt; man konnte nicht voraussehen, ob die Hypästhesie nicht in den nächsten Wochen noch hinaufgehen würde. Man konnte somit den Chirurgen nicht angeben, wo er die Wirbelsäule öffnen solle.

Leider schritten nun die Krankheitserscheinungen auch weiter außerordentlich rasch vorwärts.

Schon am 4. Dez. trat trotz aller Pflege ein geringer Dekubitus ein; und es entstand rasch völlige Incontinentia urinae mit Katarrh der Harnwege. Dabei stieg des Abends die Temperatur in die Höhe und es wurde über Kopfweh geklagt.

Am 15. Dez. wurde der Harn bei täglichem Katheterisieren und bei Darreichung von Urotropin etwas klarer und reagierte sauer; aber der Dekubitus nahm zu und entwickelte sich auch an beiden Trochanteren und ebenso an den Fersen. An den Beinen erlosch das Berührungsgefühl ganz; die obere Grenze der Anästhesie war geblieben.

Die Sehnenreflexe ließen derart an Stärke nach, daß die Patellarreflexe nicht zu erhalten waren, und der Achillessehnenreflex nur noch rechts schwach nachgewiesen werden konnte. Starke Reflexkrämpfe der Beine belästigten den Kranken.

Am 17. Dez. sind die Patellarreflexe wieder beiderseits auslösbar, ebenso die Achillessehnenreflexe, ebenso auch Babinski, wenn auch erst nach längerem Streichen deutlich.

Am 18. Dez. entsteht höheres Fieber: 39,3 des Abends. Dabei klagt der Kranke über Kopfweh, Ohrensausen, Schwerhörigkeit (ohne daß etwa Chinin oder ein Salycilpräparat eingewirkt hätte); auch ließ sich objektiv eine leichte Nackensteifigkeit nachweisen.

Wenn auch angesichts dieser Symptome gewiß an eine Allgemeininfektion mit besonderer Beteiligung des Gehirns und seiner Häute infolge der eitrigen Infektion der Harnwege gedacht werden mußte, so war doch der Gedanke näherliegend, die unbekannte Ursache der spinalen Affektion könnte zu einer Meningitis geführt haben; und es wurde deshalb der Gedanke an eine Tumoroperation zurückgedrängt.

Am 23. Dez. traten Schüttelfröste auf, die die Temperatur bis auf 40,8 in die Höhe trieben. Der Dekubitus ging immer mehr bis in die Tiefe. Der Kranke phantasierte viel; so lange er es nicht getan hatte, gab er mir auf meine täglich wiederholte eindringliche Frage stets von neuem die Antwort, daß er nirgends im Rücken oder außerhalb desselben am Rumpfe Schmerzen verspüre, auch bei artefiziellem Husten nicht.

Am 30. Dez. wurde der Kranke in ein Dauerwasserbad gelegt, da die Temperaturen die ganze Woche vorher hoch geblieben waren, abends meist über 40, und da der Dekubitus immer weiter fraß. Die Patellarreflexe fehlten an diesen Tagen, ebenso die Achillessehnen- und die Plantarreflexe. Die Pupillen reagierten träge; das Ohrensausen hielt an. Die Incontinentia urinae nebst Cystitis dauerte fort.

In der nächsten Woche trat bedeutende Schwerhörigkeit ein, so daß ich, da keine weiteren meningitischen Erscheinungen sich hinzugesellt hatten, die Möglichkeit erwog, es könnte sich um rasch wachsende multiple Tumoren handeln, von denen vielleicht einzelne den Akusticusstamm durchsetzt hätten.

Trots des Dauerbades entstanden tiefliegende Abscesse vom Dekubitus aus, die geöffnet wurden. Die Haut über dem Os sacrum und über den Trochanteren ist in weiterer Ausdehnung unterminiert.

Der sehr schläfrig gewordene und phantasierende Kranke verfällt sichtlich.

Als am 12. Jan. das Bewußtsein klarer war, ließ sich feststellen, daß nach den allerdings nicht hinreichend genauen Angaben des Kranken das Gefühl an den Beinen bis zur Schenkelbeuge völlig erloschen ist und hinten nahe bis zur Höhe des Darmbeinkammes. Die obere Grenze der Hypästhesie scheint jetzt rechts etwa 2 Querfinger breit, links handbreit unter dem Rippenbogen zu liegen.

Bald nahm die Benommenheit zu; das Fieber bleibt in intermittierender Form bestehen, der Puls wird sehr klein. Deutliche meningitische Erscheinungen bleiben aber aus, weder Nackenstarre noch Erbrechen. Die Pupillen reagieren gegen Licht; die rechte ist etwas weiter als die linke. Am 23. Jan. traten Kollapstemperaturen ein, und schon am 25. Jan., also etwa 2 Monate nach seiner Aufnahme in die Klinik und etwa 4 Monate nach dem Beginn der ersten Krankheitserscheinungen erfolgte der Tod.

Bis zuletzt hatte ich in diagnostischer Beziehung daran festgehalten, daß auch ein extramedullarer Tumor vorliegen könne und wagte nur nicht, wegen des so starken Dekubitus und des so schlechten Allgemeinzustandes eine Operation vorzuschlagen, zumal die obere Grenze der Sensibilitätsstörung doch immerhin stärker schwankte, als für die Feststellung des Ortes eines operativen Eingriffes erwünscht war.

Fig. 6. 2 cm langer intraduraler Tumor hinten und rechts (Photographie von Prof. JORES).

Die Sektion ergab außer den schweren Veränderungen des ausgebreiteten Dekubitus und einer Cystitis und Pyelitis am Gehirn, und an den Meningen keine wesentliche Veränderung. Wohl aber fand sich gegenüber dem Dorsalmarke und zwar zwischen dem 6. und 7. Nervenwurzelpaare nach hinten und rechts zwischen Dura und Pia ein haselnußgroßer Tumor, der sich mit Leichtigkeit von der Pia vollständig loslösen ließ und die Kompression verursacht hatte (s. Fig. 6). Er maß im gehärteten Zustande 2,2 in der Länge, 1 cm in der Breite und 1,2 cm in der Dicke, und erwies sich bei der mikroskopischen Untersuchung als ein Endotheliom, das sehr zellenreich war. Ein guter Teil dieser Zellen bestand aus Spindelzellen, ein anderer Teil hatte große, mehr breite Kerne; außerdem waren zwiebelartig angeordnete Zellhaufen in Menge vorhanden.

Es erhellt also aus dem Falle, daß, auch wenn ein Tumor von hinten und außen her aufwächst, dennoch keinerlei örtlicher oder ausstrahlender Schmerz vorhanden zu sein braucht, wenn er selbst bis zu der angegebenen Größe sich entwickelt.

Wie das zu erklären ist, muß dahingestellt bleiben. Es wäre möglich, daß der Tumor etwa in seinem mittleren dicksten Teile die hintere graue Substanz frühzeitig so zusammendrückt, daß Schmerzreize, die infolge der Reizung der nächst unteren Wurzeln entstehen, nicht mehr als solche nach oben fortgeleitet werden können. Die nächstoberen Wurzeln brauchten zugleich noch nicht so gedrückt und gereizt zu werden, daß von ihnen aus irgendwelche Schmerzen entstehen.

Wäre die Grenze der Sensibilitätsstörung früher eine konstantere gewesen oder hätte eine dauernde Druckempfindlichkeit irgend eines Wirbels, auf die oft mit Sorgfalt gefahndet wurde, auf eine bestimmte Lokalisation hingewiesen, so würde ich früher zur Operation geraten haben. Nach-

her hoffte ich auf eine Besserung des Dekubitus, der Cystitis und des Fiebers, um nicht unter allzu ungünstigen Umständen operieren zu lassen. Aber auffallend rasch verlief die Erkrankung, so daß schon etwa 4 Monate nach dem ersten Auftreten von Krankheitserscheinungen der Tod erfolgte, trotzdem es sich nicht um einen malignen Tumor, sondern um eine der gewöhnlichen, isolierten, gutartigen Geschwülste handelte. Man wird durch eine solche Erfahrung dahin gedrängt, in ähnlichen Fällen doch lieber auch bei ungünstigeren Umständen zu operieren, als den Kranken sicher seinem Schicksale zu überlassen, wenn nur einigermaßen sicher eine Lokaldiagnose gemacht werden kann. Die cerebralen Erscheinungen bei dem Kranken sind wohl durch die eitrig-septischen Erkrankungen zu erklären; das Symptom des Ohrensausens und der Schwerhörigkeit blieb unaufgeklärt.

---

## Diagnostisches.

Ueberblicken wir die geschilderten 10 Fälle in diagnostischer Hinsicht, so ergibt sich, daß nur in einem Falle eine Fehldiagnose vorlag, nämlich in dem ersten, und daß in dem letzten die Diagnose offen gelassen wurde, während in den übrigen, wenn auch nicht mit Sicherheit, so doch mit einer verschieden großen Wahrscheinlichkeit die Diagnose auf einen extramedullären Tumor gestellt wurde. Dabei ist keine Fehldiagnose irgend einer Art verschwiegen; den pachymeningitischen Tumor im 8. Falle muß man wohl als eine Geschwulst in klinischem Sinne gelten lassen. In einem hier nicht mitgeteilten Falle wurde allerdings die Diagnose auf eine einfache Syringomyelie gestellt, während eine gliomatöse vorlag (veröffentlicht in einer Dissertation von Hedemann [Bonn 1891]). In einem weiteren bereits veröffentlichten (l. c. bei Schultze, p. 136) wurde offen gelassen, ob ein weit ausgedehnter extra- oder intramedullärer Tumor der Lendenanschwellung vorlag, wobei eine chronische tumorähnliche Pachymeningitis ebenfalls nicht ausgeschlossen werden konnte. Die Autopsie lehrte, daß es sich um einen intramedullären Tumor neben starker Leptomeningitis gehandelt hatte.

In beiden Fällen kann man wohl nicht von einer eigentlichen Fehldiagnose sprechen.

Damit aber die Diagnose so sicher als möglich gestellt werden kann, ist es zunächst nötig, daß man bei dem Eintritte spinaler Lähmungen und besonders solchen fortschreitenden Charakters vor allem daran denkt, daß eine Kompression irgendwelcher Art vorliegen könnte. Das geschieht nach meinen Erfahrungen noch nicht oft genug, obgleich akute progressive Myelitiden recht

selten sind, wenn nicht Infektionskrankheiten und besonders eine Syphilis vorherging. Ist freilich eine Syphilis dagewesen, wie in dem 1. und 6. unserer Fälle, dann wachsen die Schwierigkeiten erheblich.

Hie und da kann auch die multiple Sklerose erheblichere Schwierigkeiten wenigstens zeitweilig bereiten, wenn sie nämlich in derjenigen Form auftritt, auf die vor kurzem wieder E. Flatau und J. Koelichen[1]) die Aufmerksamkeit gerichtet haben, so daß sie unter dem Bilde der Myelitis transversa verläuft.

Ein solcher Fall ist mir vor einiger Zeit ebenfalls entgegengetreten. Es ist der folgende:

## Elfter Fall.

Multiple Sklerose unter dem Bilde einer Myelitis dorsalis transversa.

Ein 17-jähr. Mädchen aus gesunder Familie, dessen Vater allerdings an Schwindsucht gestorben sein soll, E. G. aus Rheydt, bekam im Sommer 1898 beim Gehen ein Gefühl von Schwere im rechten Beine, ohne daß vorher irgend eine Erkrankung irgendwelcher Art vorangegangen war und ohne daß überhaupt früher eine Krankheit bestanden haben soll. Bald nachher — unbestimmte Zeit später — entstand auch im linken Bein ein Gefühl von Schwere.

Ein „Magnetopat" gab ihr dann den Rat, sich dauernd zu Bett zu legen. Sie tat es, spürte aber nach 4 Wochen Bettruhe ein Gefühl von Steifigkeit in den Beinen. Schmerzen irgendwelcher Art waren niemals vorhanden, auch nicht während ihres späteren langen Aufenthaltes in der Klinik, trotzdem die recht intelligente Kranke fast täglich daraufhin gefragt wurde.

Während des Bettliegens stellte sich schon damals leichter Dekubitus ein, und es entstand Blasen- und Mastdarmschwäche. Sie wurde dann sowohl in verschiedenen Krankenhäusern als auch zu Hause weiter behandelt und am 3. Juli 1901 zu uns in die Klinik gebracht.

Hier fanden sich bei dem kräftig gebauten und gut genährten jungen Mädchen weder Zeichen von Lues noch von Tuberkulose noch von einem sonstigen anderweitigen Leiden irgendwelcher Art.

Es bestanden spastische Paralysen der Beine der gewöhnlichen Art. Die Adduktion der gebeugten Knie ist enorm stark; die Zehen sind nach unten flektiert. Die Sehnenreflexe sind wegen der maximalen dauernden Kontrakturen sehr schwer zu bekommen; beiderseits deutlicher Babinski. Entartungsreaktion fehlt. Die Tast-, Schmerz- und Temperaturempfindung ist beiderseits unterhalb der Knie, besonders links, herabgesetzt; die obere Grenze ist unsicher. Weiter besteht ein ausgebreiteter Dekubitus am Os sacrum, an den inneren Kondylen der Kniegelenke, an der Haut des linken Fußes und am rechten Oberschenkel, hier handtellergroß. Ferner Blasen- und Mastdarmlähmung. Die Bauchdeckenreflexe fehlen.

---

1) Dtsch. Zeitschr. f. Nervenheilkunde, Bd. 22, p. 250 „über die unter dem Bilde der Myelitis transversa verlaufende multiple Sklerose".

An den Armen nichts Abnormes: Keine erhöhten Reflexe, keine Ataxie oder Tremor, keine Schwäche, keine Atrophie. Auch an den Hirnnerven keine Veränderung erkennbar. Besonders sind die Pupillen normal und es fehlt ein Nystagmus. Keine temporale Abblassung der Papillen (Geh.-Rat. Sarmisch).

Bei einer erneuten Untersuchung 14 Tage später wird von der Kranken in Bezug auf die Sensibilität angegeben, daß unterhalb der horizontalen Nabellinie leichteste Berührung weniger empfindlich sei.

Bei der klinischen Vorstellung am 10. Juli 1901 wird selbstverständlich eine Erkrankung der Med. spinalis angenommen, weiterhin aber auch die Möglichkeit einer Kompression erwogen und nicht zurückgewiesen. Freilich fehlt ein ausgesprochener Druckschmerz der Wirbelsäule — immerhin sollte am 8. Proc. spin. der Dorsalwirbelsäule nach abwärts eine leichte Druckempfindlichkeit bestehen — es fehlte ferner jede Deformität und Steifigkeit der Wirbelsäule, vor allem aber jeder neuralgische Schmerz. Aber das spricht ja mit Sicherheit um so weniger gegen einen Tumor, je weniger sich andererseits irgend eine Ursache für eine chronische Myelitis vorfand, die wenigstens im Anfange progressiver Art gewesen war. Weder Lues noch eine sonstige Infektion, weder Erkältung noch Ueberanstrengung ließ sich nachweisen. Für die Annahme einer multiplen Sklerose fehlten die typischen Symptome.

Freilich blieb für die Annahme einer Kompression auffallend, daß nach so langer Dauer der Erkrankung trotz eines so erheblichen Dekubitus und so erheblicher Blasen- und Mastdarmstörungen sich nur eine so geringe und so schlecht abgrenzbare Hypästhesie vorfand. Immerhin konnte ein etwaiger extramedullärer Tumor in seinem Wachstum Halt gemacht haben. Gegen einen intramedullären sprachen die geringfügigen Sensibilitätsstörungen.

Von einem operativen Eingriffe mußte bei einer so erheblichen Unsicherheit der Diagnose um so eher Abstand genommen worden, als bei der höchst ungenauen Abgrenzung der Hypästhesie eine Lokalisationsdiagnose unmöglich war und als auch der starke Dekubitus eine Operation zu kontraindizieren schien.

Eine am 25. Nov. 1901 vorgenommene Lumbalpunktion ergab einen normalen Druck von 140 mm bei völlig normaler Beschaffenheit der Spinalflüssigkeit; eine etwaige Anstauung der Flüssigkeit unterhalb einer komprimierten Stelle bestand also auch nicht.

Ende Januar 1902 war bei trockener Behandlung des Dekubitus (außerhalb eines Dauerbades) der Druckbrand geheilt. Nach der eingeleiteten antisyphilitischen Kur konnte die Kranke auch die Zehen ein wenig beugen.

Auch in Bezug auf die Sensibilität verschlechterte sich der Befund nicht, so daß im April 1902 Berührungen am rechten Beine überall gut angegeben wurden, Stiche als solche empfunden wurden und die Lokalisation gut war.

Nur am linken Fuß war eine deutliche Hypästhesie nach wie vor deutlich nachweisbar und die Empfindungsleitung erschien verlangsamt.

Auf der Haut des Abdomen wird richtig empfunden und im allgemeinen auch richtig lokalisiert.

In Bezug auf die Reflexe, die Lähmungen und die Kontrakturen blieb der Befund der gleiche; die Bauchdeckenreflexe fehlten dauernd.

So wurde die Kranke im August 1902 entlassen, da nur weitere Pflege nötig erschien und die Diagnose auf die Wahrscheinlichkeit eines Tumor angesichts des mangelnden Fortschrittes der Sensibilitätsstörungen nicht haltbar erschien.

Am 11. Nov. 1902 wird sie aber von neuem in bedeutend verschlechtertem Zustande in die Klinik aufgenommen, da von neuem ein ausgedehnter und tiefgreifender Dekubitus eingetreten war, der zu erheblichen Temperaturerhöhungen geführt hatte.

Im übrigen war aber der Zustand der gleiche; die Arme, Augen und Pupillen erschienen frei von Veränderungen.

Nur ergab die Untersuchung der Sensibilität eine geringe Verschlechterung des Gefühlsvermögens an den Füßen und Beinen. An der Vorderseite des Rumpfes waren keine deutlichen Grenzen von Hypästhesie vorhanden; Bezirke, in denen ungenaue Angaben über Sensibilitätsstörungen gemacht wurden, wechselten mit Zonen, in denen alles gut gefühlt wurde.

Trotz der Anwendung des Dauerbades gelang es diesmal nicht, den Dekubitus wieder zu heilen[1]). Die Kranke wurde täglich magerer, blasser, appetitloser und verlor ihr septisches Fieber nicht mehr. Am 25. Febr. 1903 erlag sie ihrem Leiden.

Bei der Autopsie fand sich eine ausgedehnte multiple Sklerose; auch im Gehirn, im Balken, in den Zentralganglien und in der Rinde. Nur im Kleinhirn war makroskopisch keine zu entdecken. Bei der von Herrn Dr. Finkelnburg vorgenommenen mikroskopischen Untersuchung des Rückenmarkes zeigte sich der gewöhnliche Befund der multiplen Sklerose. Im Dorsalteile fehlten fast alle Markscheiden. Die übrigen Teile des Nervensystems wurden noch nicht untersucht.

Es genügt aber die Feststellung, daß, wie in manchen ähnlichen Fällen, auch in dem unsrigen trotz ausgedehnter Herde Krankheitssymptome seitens der Oberextremitäten und des Gehirnes und seiner Nerven wenigstens in den späteren Stadien der Erkrankung nicht bestanden und wesentlich das Bild einer spastischen Paralyse der Beine hervortrat.

Möglich bleibt immerhin, daß früher Intentionsataxie der Hände bestanden hatte, daß sie aber infolge irgendwelcher kompensatorischer Vorgänge verschwand.

---

Eine weitere Schwierigkeit für die Feststellung der Diagnose besteht, wenigstens für die meisten Fälle von Tumoren, in der Unter-

---

1) Angesichts der Erfahrung in diesem Falle, daß bei der gewöhnlichen Behandlung des Dekubitus mit Antisepticis ein früher vorhandener Druckbrand zum Heilen gebracht war, während ein späterer im Dauerwasserbad nicht heilte, sind mir Zweifel gekommen, ob denn wirklich in solchen Fällen das Wasserbad so viel leistet. Trotz allen Wasserwechsels werden doch gewiß manche der zahlreichen Bakterien des Dekubitus im Wasser noch besser gedeihen können und womöglich von neuem die wunden Stellen infizieren. Um darüber genaueren Aufschluß zu bekommen, müßte man allerdings genaue bakteriologische Untersuchungen eines solchen Dauerbadwassers vornehmen.

scheidung von einer chronischen Pachy- und Leptomeningitis spinalis.

Liegt bei dieser Erkrankung, wie in unserem 8. Falle, und wie in ähnlichen geradezu eine tumorartige Verdickung der Dura vor, so ist eine klinische Unterscheidung unmöglich, um so weniger, als selbst der pathologische Anatom in solchen Fällen wohl manchmal schwanken kann. Glücklicherweise kann man aber damit rechnen, daß solche umschriebene meningitische Prozesse gerade an demjenigen Teil des Rückenmarkes am seltensten sind, an dem die Tumoren am häufigsten gefunden werden, nämlich am Dorsalteil. Sodann ist verhältnismäßig häufig bei den meningitischen Prozessen eine syphilitische Infektion nachweisbar, und endlich ist bei ihnen gewöhnlich kein so lange dauerndes Vorstadium von einseitigen Neuralgien wahrnehmbar, als bei den eigentlichen Tumoren. Indessen waren in unserem 8. Falle bei dem pachymeningitischen Tumor dauernde einseitige Schmerzen, sogar $1^1/_2$ Jahre lang, der Lähmung vorausgegangen.

---

Wie schwierig die Unterscheidung von intramedullaren Tumoren sich gestalten kann, ist bekannt genug. Sie wird geradezu unmöglich, wenn wie in dem schon erwähnten, von mir publizierten Fall (S. 195) zugleich eine Meningitis daneben besteht, oder wenn zugleich intra- und extramedulläre Tumoren sich entwickeln. Sonst spricht bei Fehlen eines neuralgisches Vorstadiums besonders einseitiger Art, das frühzeitige Vorhandensein stärkerer Sensibilitätsstörungen und besonders eine Dissociation der Empfindungsstörungen für einen intramedullaren Tumor. Ist das Halsmark ergriffen, so machen die letzteren und zwar besonders die Gliome das Bild der Syringomyelie, nur daß alles gewöhnlich viel rascher und progressiver sich entwickelt, als bei dieser.

---

Ist man zu der Wahrscheinlichkeitsdiagnose einer Kompression von außen gelangt, so muß man selbstverständlich zuerst die gewöhnliche Ursache einer solchen, nämlich Wirbelveränderungen und besonders die Caries auszuschließen suchen. Bei unseren Kranken handelte es sich fast stets um kräftige, im übrigen gesunde Menschen, bei denen weder die Anamnese noch eine sorgfältige Untersuchung irgendwelche Zeichen von tuberkulöser Erkrankung enthüllte. Zudem fehlten auch bei langer Erkrankungsdauer irgendwelche nachweisbare Wirbelveränderungen.

Bei schwächlichen Kranken und gar bei Tuberkulösen ist die Sache natürlich schwieriger. Auch Kranke der letzteren Art könnten ja selbstverständlich Tumoren anderer Art bekommen. Eine Tuberkulininjektion kann in dem Einzelfalle nichts entscheiden und ist überdies bei Kompressionen wegen ihrer Gefährlichkeit kontraindiziert.

Viel weiter kann, besonders nach den kürzlich veröffentlichten Mitteilungen von v. LEYDEN und GRUNMACH, eine RÖNTGEN-Untersuchung führen. Sie dürfte z. B. die seltenen Wirbelexostosen enthüllen, während andere Tumoren der Wirbelsäule, wie z. B. Sarkom, wohl auch auf diesem Wege nicht stets mit genügender Sichenheit festgestellt werden können.

---

Wichtig ist dann weiterhin die Diagnose auf eine etwaige Multiplizität von Geschwülsten. Liegen sonstige multiple Tumoren irgendwelcher Art im Körper vor, wobei auch besonders noch der multiplen Neurome zu gedenken ist, oder sind irgendwo Geschwülste im Organismus vorhanden, die erfahrungsgemäß zu Metastasen Veranlassung geben, oder ist an Tuberkel oder Gummiknoten im Nervensystem allein zu denken, so wird man vor dem Versuche einer Operation mit besonderer Sorgfalt die Frage zu beanworten haben, ob nicht mehrere Tumoren zugleich vorhanden sein könnten.

Sind Symptomengruppen vorhanden, die nur durch weit voneinandergelegene Herde erklärt werden können, z. B. im Gehirn und Rückenmark, so ist die Entscheidung oft nicht schwierig, so z. B. in dem folgenden Falle, den ich vor einiger Zeit in der Bonner Niederrheinischen Gesellschaft für Natur- und Heilkunde[1]) mitteilte.

### Zwölfter Fall.

Bei einem 4-jähr. Knaben, der früher an Lungenentzündung und an einem Ausflusse aus dem linken Ohre gelitten hatte, waren erst 7 Wochen vor der Mitte Mai 1901 erfolgten Aufnahme in die medizinische Klinik Uebelkeit und Erbrechen aus unbekannter Ursache eingetreten. 2 Wochen später eklamptische Anfälle und auffallende Apathie, ferner Schwäche im rechten Bein und am folgenden Tage schon im linken. Wieder eine Woche später trat Incontinentia alvi ein und bald darauf anfallsweises Kopfweh.

Die Untersuchung des mäßig gut ernährten, sehr intelligenten Kindes ergab keine Anhaltspunkte für Tuberkulose oder für Syphilis. Es bestand 1) eine komplette motorische Paraplegie der Beine mit Steigerung der Sehnenreflexe; 2) eine Hypästhesie bis 2 Finger oberhalb des Nabels; 3) Empfindlichkeit des 6. Brustwirbelfortsatzes.

---

1) S. Sitzungsberichte 1901, Bd. 38 und Dr. R. FINKELNBURG, Dtsch. Zeitschr. f. Nervenheilk., Bd. 21, S. 475 ff.

Während diese Symptome auf eine Läsion des dorsalen Teiles der Wirbelsäule hinwiesen, waren weiterhin Stirnkopfweh, Klopfempfindlichkeit des Schädels, Schwäche des rechten Armes, sowie eine venöse Hyperämie der Papille vorhanden. 14 Tage später wurde rechts eine deutliche, links eine schwächer entwickelte Stauungspapille nachgewiesen. Außerdem gab das Kind mit Bestimmtheit Dysosmie an. Es mußten somit multiple Herde im Rückenmark und im Gehirn angenommen werden. Einfach entzündlicher Art konnten sie wohl nicht sein, so daß die Diagnose auf multiple Tumoren gestellt wurde.

Da für Syphilis nichts sprach, wurde an multiple Tuberkel oder an andersartige multiple Tumoren gedacht. Gegen Tuberkulose sprach besonders das gänzliche Fehlen von Fieber, dafür der schnelle Verlauf. Denn schon knapp einen Monat nach der Aufnahme in die Klinik starb das Kind, nachdem sich einige Tage vorher ein mittlerer Grad von Nackensteifigkeit, sowie schließlich Lichtstarre der Pupillen, verschiedene Größe derselben, Augenmuskellähmungen und Koma eingestellt hatte.

Die anatomische Untersuchung ergab das Vorhandensein multipler großer und kleiner Tumoren im Gehirn und Rückenmark. Einer von den letzteren saß gerade an der Stelle, an welcher die genauer gestellte Segmentdiagnose ihn vermutet hatte. An der Basis des Gehirns war der Tumor schließlich mehr flächenhaft gewuchert. Es handelte sich um Sarkome, weder um Tuberkel noch um Gliome. Die Häute des Rückenmarks waren frei.

Liegen freilich die Tumoren dichter beieinander, oder selbst der eine im Halsmark und der andere im Dorsalmark, so dürfte es im ersteren Falle überhaupt nicht, im letzteren wohl nur selten möglich sein, festzustellen, ob es sich um einen einzigen langausgedehnten zusammenhängenden Tumor handelt oder nicht.

Glücklicherweise sind Multiplizitäten derartiger primärer Tumoren, um die es sich bei Rückenmarkshautgeschwülsten handelt, recht selten. In allen unseren Fällen, mit Ausnahme des letzterwähnten, war nachweisbar nur ein einziger, wenn auch das eine Mal recht umfangreicher Tumor vorhanden. Selbstverständlich könnte die Existenz kleinerer der klinischen Untersuchung entgangen sein.

In dieser Richtung ist es wohl von Interesse, die folgende Beobachtung mitzuteilen, die zwar schon recht weit zurückdatiert, nämlich bis zum Jahre 1869, die aber sowohl in Bezeug auf die vielleicht mitwirkende Ursache der Geschwülste als auf den pathologisch-anatomischen Befund wertvoll ist. Sie rührt von FRIEDREICH her, der sie mir zur gelegentlichen Mitteilung überließ, während der anatomische Befund von FRIEDREICH und ARNOLD erhoben wurde.

Dreizehnter Fall (Beobachtung von FRIEDREICH und ARNOLD).

Eine 38-jähr. unverheiratete Näherin war bis zu ihrem 24. Jahre außer Menstruationsstörungen stets gesund gewesen. Damals bekam sie eine schwere Lungenentzündung, die erst nach $^1/_4$ Jahre etwa ausheilte.

Im gleichen Jahre stürzte sie 14 Treppenstufen herab und fiel dabei gerade auf den Unterleib, so daß ein Prolapsus uteri die Folge davon gewesen sein soll.

Seit diesem Sturz, 14 Jahre vor ihrem Tode, will sie nie mehr recht gesund geworden sein. Sie hatte in der linken Seite, etwa in der Milzgegend, beständig Schmerzen, ebenso in beiden Knien. Diese Schmerzen traten besonders beim Laufen und Arbeiten ein, zugleich mit Herzklopfen. Schwächezustände in den Beinen bestanden aber dabei nicht, so daß sie ihrer Beschäftigung nachgehen konnte. Der Prolaps führte zu Blutungen und wurde $1^1/_2$ Jahre nach seinem Entstehen zurückgebracht.

Erst im 34. Lebensjahre entstand eine allmählich sich steigernde Gehschwäche, so daß sie im 37. Jahre gar nicht mehr stehen und gehen konnte, sondern seit dieser Zeit stets zu Bette liegt. Etwa 8 Monate vor ihrer Aufnahme in die Klinik, die am 26. März 1864 erfolgte, stellten sich Schmerzen in beiden Beinen, besonders in den Fußspitzen ein.

Die Untersuchung Anfang April ergab 1) eine Streckkontraktur der Beine, die Fußgelenke ebenfalls gestreckt, nur die Zehen gebeugt. Bei sensiblen Reizen starke schmerzhafte Reflexkontraktionen, die auch spontan kommen und sich mit klonischen Krämpfen verbinden können. Jeder Versuch, die Streckkontraktur zu überwinden, ist sehr schmerzhaft. 2) besteht vollständige motorische Lähmung bei sehr abgemagerter Muskulatur; 3) ist eine nahezu völlige Anästhesie vorhanden für alle Reize, „vorne bis zur Höhe der 6., hinten bis zur 9. Rippe". Endlich bestehen Incontinentia alvi und narbige Reste eines abgeheilten Dekubitus. Die erstere hat schon seit 1 Jahr vor der Aufnahme eingesetzt.

Aus dem späteren Verlaufe der Erkrankung ist bemerkenswert, daß die schmerzhaften Krämpfe weiter fortdauern, die linke Pupille weiter wird als die rechte, Anfang Mai neuer Dekubitus eintritt und am 3. Mai über Nacht der linke Arm gelähmt ist, dessen Sensibilität aber erhalten bleibt.

Am 4. Mai wird konstatiert, daß die Sensibilität bis zur Höhe der 4. Rippe vorne „sehr vermindert" ist, je weiter von dieser Grenze entfernt, desto mehr. Dabei werden jetzt leichte Berührungen, Drücken und Streichen von der Kranken am rechten Fußrücken empfunden. Auch an der inneren Seite des linken Unterschenkels noch schwache Empfindung für Schmerz- und Tasteindrücke möglich, im übrigen aber Anästhesie.

Der linke Arm kann im Ellenbogengelenk gebeugt werden; ebenso sind die Finger bewegbar, doch besteht Lähmung der Beweger des Schultergelenks.

In den folgenden Wochen nimmt der Dekubitus zu, die Anästhesie der Beine und des Rumpfes wird vollständig. Die Bewegungsfähigkeit des linken Armes bleibt schwach.

Am 29. Mai erfolgt nach Eintritt von Schüttelfrösten und weiteren septischen Erscheinungen der Tod.

Die von Herrn Prof. Arnold vorgenommene Autopsie ergab zunächst zwei kleine Tumoren an den Nervenstämmen der Cauda equina, den einen fast 2 Erbsen groß links und den anderen etwa in gleicher Höhe

hanfkorngroß rechts. Sodann fand sich aber zwischen Dura und Pia mater unterhalb der Halsanschwellung und zwar in der Höhe zwischen dem Austritte der 3.—5. Dorsalwurzeln ein beiden Häuten adhärierender Tumor, der das Rückenmark von hinten her gequetscht hat.

Sonstige Geschwülste im Rückenmark oder im Gehirne oder an seinen Häuten fehlten. In der hinteren Wand des Uterus fand sich noch ein kleines subseröses Fibroid, sonst außer einer teilweisen Vergrößerung der Schilddrüse und einem „nußgroßen verkalkten Kropfknoten" nur die gewöhnlichen Veränderungen der Harnwege und ein ausgedehnter Dekubitus wie gewöhnlich bei tödlichen spinalen Leiden.

Bemerkenswert ist vielleicht noch, daß eine chronische Perihepatitis und Perisplenitis bestand; deutliche syphilitische Veränderungen fehlten.

Die Geschwülste erweisen sich bei histologischer Untersuchung durch Friedreich als Spindelzellensarkome; hier und da mit hämorrhagischen Punkten und mit goldgelben Pigmentkörnchen durchsetzt. Die hinteren Rückenmarkswurzeln „von der Geschwulst selbst platt gedrückt und mit ihr verwachsen".

Es waren also in diesem Falle mehrere Geschwülste vorhanden, von denen man nur die oberen hätte diagnostizieren können. Ob nach ihrer Wegnahme die Cauda equina-Tumoren weiter gewachsen wären, läßt sich nicht bestimmen; die Möglichkeit ist gewiß nicht zu bestreiten.

In Bezug auf die Lokalisation der Anästhesie ist zu sagen, daß wohl doch über der anästhetischen Zone noch eine hypästhetische gelegen gewesen sein mag; wenigstens mußte eine solche nach unseren heutigen Kenntnissen bei dem Sitze der Geschwulst noch höher hinaufgegangen sein und selbst noch den Arm mitgetroffen haben. Die Armschwäche selbst bleibt in ihrer Entstehung unaufgeklärt.

---

Was dann endlich die Diagnose des Sitzes und der Höhenausdehnung der Geschwulst betrifft, so geht aus den mitgeteilten Krankengeschichten hinreichend genau hervor, wie wir bei der Segmentdiagnose verfuhren.

In vier von meinen Fällen war ein deutlicher Druckschmerz vorhanden, dessen Feststellung natürlich von ganz besonderer Wichtigkeit ist. Es gelang uns, ihn mit der oben angegebenen Methode (Druck mit dem 1. Phalangealgelenk des gebogenen Zeigefingers) zu finden, wenn die gewöhnlichen Untersuchungsmethoden (Druck mit der Kuppe des Fingers, Klopfen mit der Faust oder mit dem Perkussionshammer) versagten. In 2 Fällen war er allerdings auch tiefer zu konstatieren, als die Geschwulst reichte; in den übrigen fehlte er, wie er denn auch sonst in den allermeisten Fällen in der Literatur nicht angegeben wird. Allerdings haben wir in den ersten 3 Fällen auch noch nicht in der gleichen Weise untersucht, wie später.

Dabei scheint es nicht bedeutungslos zu sein, ob der Tumor von hinten her gewachsen ist oder nicht. Man könnte wenigstens annehmen, daß im ersten Falle leichter eine Druckschmerzhaftigkeit zu finden wäre, als im letzteren, weil der Tumor mehr nach der Oberfläche zu liegt und weil die hinteren Wurzeln mehr gedrückt würden. In zweien unserer Fälle mit deutlicher Druckempfindlichkeit lag in der Tat die Geschwulst gerade hinten, in einem seitwärts. In dem 10. Falle war aber trotz der Lage der Geschwulst nach hinten und rechts keine Druckempfindlichkeit bemerkbar.

Besondere Schmerzhaftigkeit beim Husten, Niesen oder beim Lachen, wie in einem Falle, kam 3mal vor und zwar gerade in den Fällen, in denen sich auch eine örtliche Druckempfindlichkeit in deutlicher Weise feststellen ließ. In dem Falle von Tumor in der Gegend des 1. Halswirbels war sie weiterhin ebenfalls vorhanden, also im ganzen 4mal. Es handelt sich somit um ein nicht wertloses Zeichen, nur kann es auch bei chronischer umschriebener Pachymeningitis und Leptomeningitis erwartet werden, da es in unserem Falle dieser Art (VIII) ebenfalls vorhanden war; er ist unter den erwähnten 4 miteingerechnet. Auch in dem erwähnten Falle von intramedullärem Tumor mit chronischer Meningitis fand es sich vor. Außerdem kann es bei Erkrankungen der Wirbelgelenke, Wirbelknochen und bei Affektionen der äußeren Bedeckungen, z. B. Lumbago, vorkommen, so daß es durchaus kein pathognomisches Symptom ist.

---

Willkommen für die Bestimmung der oberen Grenze des Tumors ist das Bestehen von Hyperästhesien in den obersten Teilen der hypästhetischen Partien oder oberhalb derselben. Sie fehlen aber leider nicht allzu selten.

Daß die obere Grenze der Hypästhesien irreführen kann, ist, wie Bruns und Boettiger mit Recht hervorheben, dadurch möglich, daß bei etwa fehlenden Wurzelsymptomen und alleiniger Kompression der spinalen Substanz selbst noch nicht alle Fasern eines gedrückten Segmentes hinreichend lädiert sind. Das scheint doch aber nur in den früheren Stadien des Druckes vorzukommen, wie in dem Boettigerschen Falle, in dem nur erst eine Brown-Séquardsche Lähmung vorhanden war. In unseren Fällen war schon stets bei der Aufnahme der Kranken eine doppelseitige Lähmung vorhanden, und mit Ausnahme des Falles 10, die obere Grenze der Hypästhesie nicht mehr im Fortschreiten nach oben begriffen, sondern feststehend.

Daß auch die motorischen Ausfallserscheinungen mitbenutzt werden können und müssen, ist klar, besonders bei Tumoren

in der Gegend der Hals- und Lendenanschwellung. Aber auch bei Tumoren gegenüber dem Dorsalmark soll man nach BOETTIGERS Rat besonders die einzelnen Abschnitte der Bauchmuskeln auf Lähmung und elektrische Erregbarkeit untersuchen. Schon früher habe ich darauf hingewiesen, daß man nach dieser Richtung auch die Interkostalmuskeln möglichst genau zu prüfen habe.

---

Ueber die Längenausdehnung der Geschwülste läßt sich oft nur wenig Genaues aussagen. Reichen sie vom Dorsalmark bis in die Lendenanschwellung herunter und komprimieren auch diese, dann gibt besonders das Vorhandensein atrophischer Lähmungen mit Entartungsreaktion der Becken- und Beinmuskeln von einer so erheblichen Ausdehnung Aufschluß. Viel weniger besagt in solchen Fällen der Fortfall der Sehnenreflexe, die auch dann fehlen können, wenn etwa nur die Spinalflüssigkeit stärker drückt, ohne Tumor in der Höhe des Lumbalmarkes, oder auch aus anderen Gründen.

Das Vorhandensein der Sehnenreflexe und ihre Erhöhung beweist selbstverständlich umgekehrt das Fehlen eines Tumors gegenüber dem Lumbalmark.

Wie viele Segmente aber innerhalb des Dorsalmarkes selbst dem Drucke ausgesetzt sind, läßt sich zur Zeit nicht feststellen. Ein weiter nach unten ausgebreiteter Schmerz beim Druck auf die Wirbelsäule beweist nichts, wie z. B. Fall 9 lehrt. Die Untersuchung der Bauchdeckenreflexe läßt leider auch gewöhnlich im Stich. Denn sie waren in unseren Fällen gerade auch bei hohem Sitze des Tumors nicht vorhanden, auch wenn wir so untersuchten, wie ich empfehlen kann, daß man nämlich nicht bloß wie gewöhnlich von oben nach unten oder umgekehrt streicht, sondern auch quer, von rechts nach links, über die verschiedenen Abschnitte der Muskeln. So fehlten sie bei dem Tumor in der Höhe des Foramen magnum und demjenigen in der Höhe der unteren Halssegmente, analog einer, neuerdings mitgeteilten Beobachtung von HENSCHEN[1]), bei der es sich ebenfalls um eine Geschwulst in der Höhe der unteren Halssegmente handelte.

Ebenso fehlten sie in den Fällen mit Druck auf das 7. und 8. Dorsalsegment, während sie zum Teil und zwar oben auf einer Seite bei Druck auf das 10. Segment (Fall 5), und im Falle 8 bei Druck auf das 7. vorhanden waren.

---

1) HENSCHEN und LENNANDER, Rückenmarkstumor, mit Erfolg operiert. Diese Zeitschr., Bd. 10, Heft 5.

In dem Falle mit Druck auf die Cauda equina waren sie wieder nicht zu bekommen.

Das Vorhandensein von Schmerzen und Parästhesien in weiter entfernt gelegenen Teilen, z. B. in den Beinen oder in den untersten Teilen des Abdomen, beweist ebenfalls nichts für eine Ausdehnung einer Geschwulst bis in das unterste Dorsalmark oder in die Lendenanschwellung. Sie entstehen häufig genug durch den Druck einer umschriebenen Geschwulst von geringer Höhe auf die intraspinalen Fasern selbst, die in ungleicher Weise getroffen werden können und in ungleicher Weise reagieren. Selbst ein „Bandgefühl" im unteren Teile des Abdomen kann bei einem Tumor in der Höhe der Halssegmente vorkommen, wie der erwähnte Fall von HENSCHEN lehrt. In unserem 2. Falle bestand es ebenfalls bei einem umschriebenen Tumor im Dorsalmarke.

Man wird sich also häufig darauf beschränken müssen, den Sitz der oberen Teile der Geschwulst zu bestimmen, und sich dabei beruhigen können, daß meistens die langsam wachsenden Geschwülste nur ein paar Segmente lang zu sein pflegen. Das war mit Ausnahme des Falles der Caudageschwulst in allen unseren Fällen so. Mit Zuhilfenahme der HEADschen und später auch der SEIFFERschen Tabelle sind wir, von der obersten Grenze der Hypästhesie oder Hyperalgesie ausgehend, fast stets gegenüber der vor der Operation genau bezeichneten Stelle über den Process. spinosi gerade auf den Tumor selbst gestoßen. Glücklicherweise haben aber auch alle unsere Kranken nach sorgfältiger Einübung sehr genaue Angaben über ihre Hypästhesien gemacht, weil sie alle glücklicherweise die nötige Fähigkeit dazu besaßen. Fehlt diese, so ist selbstverständlich eine genaue Segmentdiagnose besonders für den Dorsalteil des Rückenmarks unmöglich.

---

Weiterhin wäre es sehr erwünscht, die Diagnose auf die genauere Lage eines Tumor nach zwei weiteren Richtungen hin zu stellen, zunächst nach der, ob er extra- oder intradural liegt, sodann ob er sich hinten oder vorne im Rückenmarkskanal befindet.

Was den ersten Punkt angeht, so könnte man von vornherein glauben, daß ein gleich großer und gleich stark wachsender extraduraler Tumor weniger rasch Kompressionserscheinungen mache, als ein intraduraler. Zwar lehrt unser 10. Fall, daß bei der Existenz eines kleinen Fibroms innerhalb der Dura von dem Beginne der ersten Krankheitszeichen bis zum tödlichen Ende nur etwa 4 Monate zu verfließen brauchen. Andererseits hat es in dem 3. Falle bei einem intraduralen Tumor 3 Jahre gedauert, bis eine Lähmung kam,

die nach 6-monatlichem Bestande durch eine glückliche Operation beseitigt wurde. Es ist also aus der Dauer der Erkrankungserscheinungen und besonders aus der Zeitdauer der Lähmungen kein Schluß zu ziehen. Selbstverständlich ist es ganz unmöglich zu ergründen, ob etwa, wie in unserem 9. Falle, ein zuerst extraduraler Tumor später durch die Dura hindurchwuchs.

In Bezug auf den zweiten Punkt ist ebensowenig etwas Sicheres zu diagnostizieren.

Die meisten von uns beobachteten Geschwülste waren glücklicherweise hinter dem Rückenmarke aufgewachsen, nur zwei seitlich, ein anderer hinten und rechts, während bei dem Caudatumor sich der Ausgangsort nicht bestimmen ließ.

Dennoch waren aber in dem 10. Falle keine Schmerzen neuralgischer Art oder überhaupt Schmerzen vorhanden gewesen, die umgekehrt bei Geschwülsten, die von vorne her wachsen, nicht zu fehlen brauchen, da auch sie einen Druck auf die hinteren Wurzeln schon in früheren Stadien der Erkrankung herbeiführen könnten.

Ob man aus dem frühen Eintritt von etwaiger Ataxie einen Schluß auf einen Druck von hinten her, etwa auf die Kleinhirnseitenstrangbahnen oder auf die Hinterstränge machen darf, steht noch dahin. Jedenfalls tritt aber dieses Symptom nicht regelmäßig auf; in unseren Fällen nur ein einziges Mal deutlich.

Seitlich entstehende Tumoren lassen sich natürlich vielfach durch die Symptome der Semiläsion nachweisen; in unseren Fällen waren sie nur einmal im Fall 8 (p. 175) bei dem duralen Tumor nicht sehr ausgeprägt vorhanden, und nicht einmal bei den seitlich rechts gelegenen Tumoren (Fall 9 und 10) zu finden, wenigstens zur Zeit unserer Untersuchungen.

---

In Bezug auf die Natur der Geschwülste läßt sich wohl bei möglichstem Ausschlusse anderer Arten dann sagen, daß es sich meistens um Fibrome und Fibrosarkome handelt, wenn sie langsam wachsen und jahrelang Symptome machen.

## Symptomatologisches.

Was die Symptome der extramedullären Tumoren angeht, so sei hier nur noch auf einige besonders kurz hingewiesen, da auf die sonstigen schon bei der Besprechung der Diagnostik eingegangen wurde.

Sehr auffallend sind in allen unseren Fällen, mit Ausnahme des Caudatumors, zunächst die außerordentlich starken spastischen Zu-

stände und die tonischen Reflexkrämpfe, die den Kranken oft ganz besondere Qualen bereiteten. War der Tumor dem Halsteile des Rückenmarkes gegenüber gesessen, so beteiligten sich auch die Arme; drückte er noch weiter oben, auch die Nackenmuskeln. Auch nach der operativen Beseitigung der Geschwülste blieben diese Kontrakturen besonders lange bestehen, selbst jahrelang wie bei den beiden operierten Frauen. Nur in einem Falle, bei dem nach der Operation eine Meningitis eintrat, überwogen ataktische Störungen.

Aber man kann aus diesen starken Spasmen und Kontrakturen leider keine diagnostischen Schlüsse machen, da sie auch bei anderen spinalen Leiden ebenso stark auftreten können, wie wir das unter anderem auch in dem angeführten Falle von multipler Sklerose sahen.

Der zweite Punkt ist sodann der, daß Schmerzen jeder Art selbst beim Sitze des Tumors hinten, und sogar bei einem Neurom des Plexus brachialis entweder ganz fehlen können, wie in unserm 10. Falle, oder nur andeutungsweise vorhanden zu sein brauchen, wie in dem 9.

Daraus ergibt sich für die Diagnostik der schon bei der Einzelbeschreibung erwähnte Schluß, daß man auch dann einen extramedullaren Rückenmarkstumor mit Wahrscheinlichkeit annehmen darf, wenn bei möglichstem Ausschluß von Lues und Myelitis sonstiger Art, sowie von Wirbelveränderungen eine dauernd und gleichmäßig fortschreitende motorische und sensible Lähmung festgestellt wird, deren Begrenzung nach oben hin eine gleichmäßige oder wenigstens nahezu gleichmäßige bleibt, auch ohne daß irgendwelcher Schmerz besteht oder bestand. Ein gewisses Aufsteigen der oberen Grenze der Ausfallserscheinungen muß man zulassen. Denn auch ein kleiner Tumor kann schließlich noch um die Höhe eines oder vielleicht auch zweier Segmente in die Höhe wachsen, nachdem er deutliche Krankheitserscheinungen gesetzt hat.

Diagnostiziert man nur dann Tumoren, wenn Neuralgie und Schmerzen vorhanden sind oder waren, so nimmt man dem Kranken gegebenen Falls die einzige Möglichkeit der Rettung, und hat sich dann die schwersten Vorwürfe zu machen. Ergibt die Operation dennoch eine Fehldiagnose, so braucht sie bei zweckmäßiger Ausführung dem Kranken wenigstens nicht zu schaden.

---

Verhältnismäßig häufig kommt es vor, daß zuerst ein regressives Stadium von Schmerzen vorhanden ist, die von dem Kranken dann

kaum mehr gewürdigt werden und dann die progressive Lähmung sich anschließt.

Hie und da kann aber auch ohne ein solches Vorstadium und ohne Schmerzen überhaupt die Lähmung so rasch vorwärts schreiten, daß, wie in unserem 10. Fall, schon nach 4 Monaten der Tod eintritt, ohne daß eine maligne Geschwulst oder eine intramedullare vorliegt, und ohne daß eine besondere Widerstandsunfähigkeit eines geschwächten Organismus disponierend einwirkt.

## Erfolge der Operation.

Wenn ich von dem ersten unserer Fälle absehe, bei dem eine Fehldiagnose vorlag, so wurde in 7 Fällen von Tumor operiert. In zwei weiteren wurde eine Operation nicht vorgenommen, das eine Mal, weil der Tumor zu hoch saß, im allerobersten Teile des Halsteiles, das andere Mal, weil die Diagnose zu unsicher war und später auch noch der Allgemeinzustand des Kranken zu schlecht erschien.

In drei von diesen 7 Fällen wurde eine Heilung erzielt, und zwar bei 3 aufeinanderfolgenden Operationen. Daß in dem ersteren die Heilung nicht eine absolut vollständige sein konnte, begreift sich aus der langen Dauer der vorhergegangenen Lähmung. In allen ist sie aber von Dauer gewesen. In einem 4. Falle ließ sich wenigstens eine dauernde Besserung herbeiführen.

Alle diese Kranken wurden einem qualvollen Tode entrissen, der leider in 3 anderen Fällen durch die Operation nicht abgewandt werden konnte. In dem Falle der Caudageschwulst erwies sich der Tumor als zu ausgedehnt, der pachymeningitische Tumor ließ sich nicht vollständig entfernen. In dem dritten Falle, in dem zugleich extradural und intradural eine Geschwulst bestand, wurde der Tumor nicht gefunden.

In einem der geheilten Fälle verlief die Wundheilung nicht glatt, da sich eine Nahteiterung der Dura und eine Meningitis hinzugesellte. Eine Meningitis entstand auch in dem Falle des entzündlichen duralen Tumors.

In dem Falle von Tumor gegenüber der Halsanschwellung trat der Tod aus unbekannter Ursache plötzlich etwa 12 Stunden nach der Operation ein.

Die Gefahren der Operation sind also sicherlich nicht zu unterschätzen, aber sie werden gewiß mit der steigenden Erfahrung der Chirurgen und mit der sich immer mehr ausbildenden Technik sich immer mehr vermindern. Hat doch in der jüngsten Zeit Lennander

in dem erwähnten Falle von HENSCHEN in der Höhe des 5.—7. Halswirbels und ROSSWELL PARK[1]) in einem Falle von PUTNAM und KRAUSS bei einem Sarkom in der Höhe des 3. Halssegmentes mit Erfolg operiert.

Zu vermeiden ist bei den Operationen vor allem jeder Druck auf die Med. spinal., besonders bei der Blutstillung. Sodann ist dem oft starken Blutverluste möglichst entgegenzuwirken, und endlich meiner Meinung nach besonders bei Operationen im Halsteil und in der Nähe der Medulla oblongata der Gebrauch des Meißels und Hammers zu vermeiden.

Dem stärkeren Abfluß von Liquor cerebrospinalis wirkt das von SCHEDE angewandte SICKsche Verfahren gut entgegen[2]).

Ich muß es aber den Chirurgen überlassen, über diese Dinge zu diskutieren.

Ein Glück ist es, daß auch nach der umfangreichsten und neuesten Statistik über die Operationen der Rückenmarkshauttumoren von SAMUEL LLOYD[3]) die extraduralen Tumoren häufiger sind als die intraduralen und daß sie in der Mehrzahl der Fälle nach hinten zu liegen und leicht ausschälbar sind. Nach einer früheren Statistik von HORSLEY zeigten sich allerdings die intraduralen Geschwülste häufiger, ebenso wie nach derjenigen von HERMANN SCHLESINGER in seinen Beiträgen zur Klinik der Rückenmarks- und Wirbeltumoren[4]). SAMUEL LLOYD hat 51 Fälle zusammengestellt, von denen 16 geheilt wurden, also etwa 31 Proz. 4 Operierte wurden gebessert, 2 ungebessert, 5 starben unmittelbar und 23 einige Zeit nach der Operation. In dieser Liste befindet sich aber nicht ein Fall von STARR und MC COSH (Journal of the American Association, 1901), ferner der Fall von OPPENHEIM (Berl. klin. Wochenschrift, 1902), der ungünstig verlief. Ebenso fehlt der Fall von FEDOR KRAUSE (Berlin. klin. Wochenschrift, 1901) mit günstigem Ausgange und selbstverständlich ein Fall von JAMES ISRAEL mit operativer Heilung und funktioneller Besserung (Berl. klin. Wochenschr., 1903), sowie der Fall von HENSCHEN, ebenfalls mit günstigem Ausgang, und endlich die 3 letzten meinigen mit einem günstigen und zwei ungünstigen Ausgängen.

---

1) Sarcoma of the Third Cervical Segment etc. von PUTNAM, KRAUSS und ROSWELL PARK. The American Journal of the medical sciences, 1903, Januar.

2) Vergl. die Ausführungen von SCHEDE und GRAFF im Handbuch der Therapie innerer Krankheiten von PENZOLDT und STINTZING, Bd. 5, p. 879 und weiter, 3. Auflage, 1903.

3) S. LLOYD, Philadelphia Medical Journal, 1902, Febr., zitiert nach PUTNAM, KRAUSS und PARK.

4) Jena (Verlag von Gustav Fischer) 1898.

Im ganzen kann man also mit den bisherigen Erfolgen zufrieden sein. Jedenfalls viel mehr, als mit denjenigen der Hirnchirurgie, von denen man sich so viel versprach. Ich selbst habe wenigstens bei einer größeren Reihe von Hirngeschwulstoperationen nur Mißerfolge gesehen, und nur in einem Falle von Kleinhirntumor eine Heilung. Die Hirntumoren gehen auch bekanntlich nur allzu selten von den Häuten aus.

## Vorkommen und Ursachen.

Schließlich sei es mir noch gestattet, ein paar Bemerkungen über die Ursachen und das Vorkommen bei unseren 11 Fällen anzuschließen. Es handelte sich 7mal um Männer, 3mal um Weiber, und 1mal um ein männliches Kind. Es überwiegen somit die Männer bedeutend, ebenso wie das jugendliche und mittlere Lebensalter. Nur in 2 Fällen hat sich der Tumor wahrscheinlich erst im 5. Dezennium entwickelt, und zwar auch hier in der ersten Hälfte desselben. Meistens handelte es sich sodann um kräftig gebaute Individuen; nur bei der einen Frau war eine stärkere Anämie vorhanden.

Ein Trauma ist nur in 2 Fällen vorausgegangen; in dem Falle 11 ein Fall auf die rechte Hand, im Falle 12 ein Sturz auf den Rücken, der allerdings 14 Jahre vor dem Tode der Kranken stattfand. Da man nicht weiß, wann die Tumoren in ihren ersten Anfängen entstanden sind, so ist schon deswegen eine große Schwierigkeit gegeben, eine bestimmte Beziehung zu dem Trauma zu finden.

Daß durch einen Fall auf die Hand ein Teil des zugehörigen Plexus brachialis so erschüttert, gezerrt, oder sonst irgendwie angegriffen werden sollte, daß in ihm eine Geschwulst entsteht, ist kaum zu glauben; allerhöchstens kann die Möglichkeit nicht mit völliger Sicherheit abgewiesen werden, daß das Wachstum eines schon bestehenden Tumors vielleicht etwas beschleunigt werden könnte.

Für den zweiten erwähnten Fall fehlt es zu sehr an dem zeitlichen Zusammenhange des Traumas mit den ersten sicheren Krankheitserscheinungen des größeren Tumors an der Halsanschwellung, als daß eine ursächliche Beziehung wahrscheinlich gemacht werden könnte. Die Cauda equina aber, an der sich ebenfalls kleine Geschwülste vorfanden, liegt doch so geschützt in der Cerebrospinalflüssigkeit, daß nach einem einfachen Falle ohne Frakturen und Luxationen kaum eine Erschütterung, geschweige denn eine sonstige Läsion eintreten kann, die einen schlummernden Keim zu Geschwulstbildung zum Erwachen bringen könnte.

Die im 8. Falle den ersten Symptomen von Schmerz 14 Tage vorausgegangene Verletzung des einen Zeigefingers mit Eiterung kann unmöglich selbst vermittelst der Hypothese einer aufsteigenden Neuritis

als ein ursächliches Moment angeführt werden. Denn es fehlte jedes Zeichen einer Neuritis der Armnerven, und es war überhaupt außer dem bald abheilenden örtlichen Abscesse keine anderweitige Entzündung im Körper und speziell an der verletzten Extremität zu finden. Man müßte also schon sich die Annahme konstruieren, daß von der eiternden Stelle im Zeigefinger aus sich Mikroorganismen oder krankmachende Stoffe entwickelt hätten, die keine akute oder auch nur eine chronische Eiterung, sondern einen tumorartigen, progressiven Prozeß in der Dura des Rückenmarks in umschriebener Form erzeugt hätte. Eine derartige Annahme schwebt aber vorläufig völlig in der Luft und wäre rein ad hoc ersonnen.

---

Frommannsche Buchdruckerei (Hermann Pohle) in Jena. — 2524

Aus der chirurg. Abteilung des städt. Krankenhauses Moabit zu Berlin.
(Direktor: Geh.-Rat Prof. SONNENBURG.)

Nachdruck verboten.

# V.

# Ueber Perityphlitis mit besonderer Berücksichtigung des Verhaltens der Leukocyten.

Von

Dr. **A. Federmann,**

Assistenzarzt.

(Hierzu 10 Kurven im Texte.)

Seitdem CURSCHMANN[1]) auf dem Naturforschertag zu Hamburg 1901 auf Grund von 60 untersuchten Fällen die Leukocytenuntersuchung als diagnostisches Hilfsmittel in der Beurteilung der vom Wurmfortsatze ausgehenden entzündlichen Prozesse empfahl, sind zahlreiche Arbeiten über diesen Gegenstand erschienen. Diese enthalten in der großen Mehrzahl eine Bestätigung der ursprünglichen CURSCHMANNschen Beobachtungen und Resultate, wenn sich auch einige unter ihnen befinden, die der Methode nur einen sehr bedingten Wert zuerkennen[2]). Auch wir selbst haben unmittelbar nach der ersten Veröffentlichung CURSCHMANNS mit Untersuchungen über das Verhalten der Leukocyten bei Baucherkrankungen — insbesondere bei Perityphlitis — begonnen und diese bis heute fortgesetzt.

1) CURSCHMANN, Münch. med. Wochenschr., 1901, No. 48 u. 49.

2) WASSERMANN, Münch. med. Wochenschr., 1902, No. 17 u. 18. — KÜTTNER, Verhandl. d. dtsch. Gesellsch. f. Chir., 31. Kongr. 1902. — SAUERBRUCH, Korresp.-Bl. d. allgem. ärztl. Vereins zu Thüringen, Bd. 31, 7, 1902. — SCHNITZLER, Wiener klin. Rundschau, 1902, No. 10 u. 11. — DA COSTA, Americ. Journ. of the med. sciences, 1901, Nov. — BLASSBERG, Wiener klin. Wochenschr., 1902, No. 47. — ESCHBAUM, Ueber den diagnostischen Wert der Leukocytose. Inaug.-Diss. Bonn, 1902. — KÜHN, Münch. med. Wochenschr., 1902, No. 49 u. 50. — COSTE, Münch. med. Wochenschr., 1902, No. 49. — FRANKE, Münch. med. Wochenschr., 1903, No. 8, V.-B. — GÖTJES, Münch. med. Wochenschr., 1903, No. 7. — SONNENBURG, Journ. de Chir., 1902, No. 6. — FEDERMANN, ORTHS Festschrift, Berlin (Hirschwald) 1903. — WEISS, Wiener klin. Wochenschr., 1903, No. 3. — DÜTZMANN, Centralbl. f. Gynäkol., 1902, No. 14, u. Monatsschr. f. Geburtsh. u. Gynäkol., 1903, No. 3.

Die Zahl der bisher untersuchten Fälle beträgt ca. 200. Die allergrößte Mehrzahl wurde operiert, so daß die Diagnose durch die Autopsie in vivo bestätigt werden konnte. Die Untersuchungen wurden mit der größten Sorgfalt, meist von mir selbst, nach der Thoma-Zeiss-schen Methode ausgeführt. Die Zählungen geschahen gewöhnlich einmal am Tage, in wichtigen Fällen mehrmals in kurzen Zwischenräumen. Faktoren, die an sich schon eine Leukocytenvermehrung bewirken, müssen natürlich ausgeschlossen werden.

Wie ich schon auf dem Chirurgenkongreß 1903[1]) hervorgehoben habe, sind wir der Ueberzeugung, daß dem wechselnden Verhalten der Leukocyten bei Perityphlitis unter bestimmten Umständen eine große Bedeutung zukommt. Diese Bedeutung der Methode beruht keineswegs darin, daß sie möglicherweise befähigt ist, auch dann, wenn die übrigen Untersuchungen versagen, das Vorhandensein oder Nichtvorhandensein von Eiter bei Perityphlitis anzuzeigen. Denn eine Entscheidung in dieser Hinsicht steht für den Chirurgen überhaupt nicht in erster Linie. Ihr Wert liegt vielmehr darin, daß wir durch sie ein neues Hilfsmittel gewonnen haben, dem Ideal der pathologisch-anatomischen Diagnose näher zu kommen und mit größerer Sicherheit festzustellen, ob der Prozeß zur Begrenzung kommen wird oder nicht. Und diese letzten Erwägungen nur geben die Indikation zur Operation. Es war mir deshalb bei meinen Untersuchungen vor allem darum zu tun, womöglich den jeder pathologisch-anatomischen Form der Perityphlitis eigentümlichen Leukocytentypus aufzufinden und die Punkte, die der Krankheit im ganzen gemeinsam sind. Denn die verschiedenen pathologisch-anatomischen Formen fassen wir lediglich als den Ausdruck verschiedener Intensitätsgrade ein und derselben Infektion auf.

Will man eine rationelle Einteilung der Perityphlitis in Rücksicht des Leukocytenverhaltens vornehmen, so kann sie nur auf der Grundlage der Beteiligung des Peritoneums geschehen, da ja die Leukocytenreaktion in allererster Linie der Ausdruck der peritonealen Infektion ist, während erst in zweiter Linie die Veränderungen am Appendix eine Rolle spielen.

Wir unterscheiden deshalb folgende 3 klinisch und pathologisch-anatomisch getrennten Formen einer Perityphlitis:

1) Perityphlitis ohne Beteiligung des Peritoneums oder mit serös-fibrinöser Exsudation (Append. simplex);
2) Perityphlitis mit zirkumskripter eiteriger Peritonitis;
   a) völlige Abkapselung (Append. perforativa);
   b) teilweise Abkapselung (progr. fibrinös-eiterige Peritonitis);

---

1) Federmann, Verhdlg. d. 32. Kongr. d. dtsch. Gesellsch. f. Chir., 1903.

3) Perityphlitis mit freier fortschreitender Peritonitis (Append. gangraenosa).

Im folgenden werde ich jede dieser 3 Formen und Verlaufstypen einer Perityphlitis gesondert besprechen, indem ich gleichzeitig insoweit auf die pathologische Anatomie und Symptomatologie eingehe, als sie für das Verständnis des Leukocytenverhaltens nötig erscheinen.

In dieser Arbeit behandele ich nur die Perityphlitis mit freier Peritonitis, weil diese wichtigste und interessanteste Form in den bisherigen Publikationen nur ganz vereinzelt zur Besprechung gekommen ist, und lasse in einem später erscheinenden zweiten Teile die übrigen Formen der Perityphlitis folgen.

Ehe ich jedoch an den speziellen Teil herangehe, schicke ich eine kurze Besprechung über meine Auffassung der Leukocytose im allgemeinen voran, um mich in den späteren Abschnitten auf die hier gemachten Angaben beziehen und unnötige Wiederholungen vermeiden zu können.

Ich möchte nicht beginnen, ohne meinem verehrten Chef, Herrn Geh.-Rat SONNENBURG, für die gütige Ueberlassung des Materials und das große Interesse, das er dieser Arbeit stets entgegengebracht hat, meinen ergebensten Dank hiermit auszusprechen.

## Allgemeines über Wesen und Bedeutung der Leukocytose bei infektiösen Baucherkrankungen.

Beim normalen Erwachsenen schwankt die Zahl der Leukocyten im Blut unter Ausschluß der Verdauungstätigkeit zwischen 6000 und 10000 im Kubikmillimeter. Unter Leukocytose versteht man jede vorübergehende Vermehrung der weißen Blutzellen über 10000. Bei Kindern ist die Leukocytenmenge im Kubikmillimeter schon normalerweise eine größere (bis 15000), außerdem reagieren sie in weit stärkerem Grade als Erwachsene auf Reize, deshalb muß die bei Kindern gewonnene Leukocytenzahl in ihrer Bewertung stets als etwas zu hoch angesehen werden. Wir sprechen von einer niedrigen Leukocytose bei Zahlen bis 18000 im Kubikmillimeter, von einer hohen bei Zahlen bis 30000 und von einer sehr hohen bei Zahlen über 30000. Die angeführte Zahl bezeichnet stets die absolute Leukocytenmenge im Kubikmillimeter. Die Leukocytenvermehrung betrifft in den uns interessierenden pathologischen Zuständen stets die multinukleär-neutrophile Zellform, eine lymphatische und eosinophile Leukocytose habe ich nicht beobachtet. Außerdem trifft man Uebergangsformen (einkernige Myelocyten), etwas vermehrte Lymphocyten und sehr spärliche eosinophile Zellen. Von einer genauen prozentualen Untersuchung der einzelnen Zellformen wurde Abstand genommen, weil es nicht den Anschein hatte, daß dadurch nach der praktischen Seite hin viel gewonnen würde.

Wenn bisher nach EHRLICH allgemein das Knochenmark als alleinige Bildungsstätte der Leukocyten angesehen wurde, so scheint es nach neueren Untersuchungen HIRSCHFELDS[1]) am Menschen, daß bei hochgradiger Leukocytose auch in der Milz und den Lymphdrüsen granulierte Leukocyten gebildet werden. HIRSCHFELD hat in einem meiner Fälle von eitriger Peritonitis unbekannter Aetiologie bei einem Kinde, das vor dem Tode im Kubikmillimeter 100000 Leukocyten aufwies, reichlich granulierte Zellen und, was vor allem wichtig erscheint, Uebergangsformen (einkernige Myelocyten und Normoblasten) in der Milz und den Lymphdrüsen nachgewiesen. Nach ihm findet hierbei in diesen Organen eine „myeloide Umwandlung" statt, die das Organ befähigen soll, das Knochenmark, den gewöhnlichen Entstehungsort der granulierten Zellen bei erhöhter Anforderung an ihre Produktion in seiner Aufgabe zu unterstützen. In dieser Beobachtung liegt meines Erachtens eine Erklärung jener Leukocytosen hohen Grades, die bisher in befriedigender Weise nicht gegeben werden konnte. Inwieweit noch andere Gewebe, insbesondere die Bindegewebszellen, sich bei hoher Leukocytose beteiligen, lasse ich dahingestellt.

Die Aetiologie der Leukocytosen ist keine einheitliche. Es ist von vielen physiologischen Zuständen bekannt, daß sie Leukocytose hervorzurufen im stande sind. Ich nenne die Verdauungsleukocytose, die im übrigen von vielen (JAPHA u. a.) nur als Tagesschwankung gedeutet wird, die Schwangerschaftsleukocytose, die Leukocytose nach warmen Bädern. Bei den meisten Infektionskrankheiten, mit Ausnahme von Typhus und Masern, ferner bei Pneumonie und vielen anderen pathologischen Zuständen ist eine mehr oder weniger hohe Leukocytose beobachtet worden. Auch nach aseptischen Laparotomien, langdauernden Chloroformnarkosen erfolgt eine mäßige, aber deutliche Leukocytenvermehrung. Was bei allen diesen Vorgängen die gemeinsame letzte Ursache der Leukocytenzunahme darstellt, ist vorläufig nicht entschieden.

In der letzten Zeit ist nun besonders das Augenmerk auf die vom Proc. vermiformis ausgehenden peritonealen Infektionen gelenkt worden. Gerade die Einheitlichkeit der ätiologischen Momente bei Erkrankungen des Wurmfortsatzes macht diese Gruppe von Entzündungen hervorragend geeignet, das Wesen und die Bedeutung der Leukocytose an ihnen zu studieren.

Als Grundlage für die folgenden theoretischen Ausführungen dienen im wesentlichen Beobachtungen an Peritonitiden, die vom Wurmfortsatz ihren Ausgang genommen haben. Aus diesen Beobachtungen geht als Hauptgrundsatz hervor, daß wir eine Leukocytose als Ausdruck der Reaktion des Organismus auf die Infektion aufzufassen haben, gleichwie die Tempe-

1) HIRSCHFELD, Berl. klin. Wochenschr., 1902, No. 30.

ratursteigerung oder ein am lokalen Herd entstandenes Exsudat[1]). Fassen wir eine vorhandene Leukocytose lediglich in diesem Sinne auf, als den Ausdruck des im Körper sich abspielenden Reaktionsvorganges, so präjudizieren wir nichts über den besonderen wechselseitigen Mechanismus der Leukocyten und des eingedrungenen Giftes. Denn wenn wir auch mit Sicherheit annehmen dürfen, daß die Infektion die letzte Ursache der Leukocytose darstellt, so ist über die genauere Natur der gegenseitigen Beziehungen von Leukocyten und Bakterien, resp. ihren Zerfallsprodukten, durchaus noch keine Einigkeit erzielt. Ob die Einwirkung der Leukocyten auf die Mikroben eine mechanische ist (METSCHNIKOFF) oder ob die von den Leukocyten abgeschiedenen Stoffwechselprodukte, Alexine (BUCHNER) auf chemischem Wege eine Zerstörung der Mikroorganismen oder ihrer Gifte zu stande bringen, ist heute noch nicht angängig zu entscheiden. Wahrscheinlich ist es, daß im Organismus beide Möglichkeiten zur Betätigung gelangen.

Für unsere Zwecke ist eine Entscheidung dieser komplizierten Frage auch von geringem Belang. Von erheblich größerem Wert aber — vor allem zur Erklärung der Leukocytose als Reaktionsvorgangs überhaupt — ist ihre Auffassung als eines chemotaktischen Vorganges im weitesten Sinne. Wenn wir uns auch wohl bewußt sind, daß in Wirklichkeit die Verhältnisse weit verwickelter liegen, als diese theoretische Annahme erscheinen läßt, so halten wir aus Zweckmäßigkeitsgründen doch an der Annahme einer einfachen chemotaktischen Einwirkung fest, da wir vorläufig nicht im stande sind, unsere Beobachtungen anders in gleich verständlicher und befriedigender Weise zu deuten.

Es ist durch zahlreiche Untersuchungen (BUCHNER, RÖMER, RIEDER, v. LIMBECK) festgestellt, daß durch Injektion von Bakterienkulturen — auch abgetöteter, wo nur die Toxine zur Wirkung gelangen — eine Leukocytose ausgelöst wird. Diese Eigenschaft kommt wohl allen oder den meisten Bakterien zu. Doch scheint aus neueren Arbeiten (RADZIEWSKY, A. WOLFF) hervorzugehen, daß es nicht die Bakterien oder ihre Toxine selbst sind, die diese Wirkung ausüben, sondern daß erst die bei der Auflösung von Bakterien oder Körperzellen in Freiheit tretenden Endotoxine eine anlockende Eigenschaft besitzen. Die Bakteriolyse erfolgt in erster Linie durch die im Serum vorhandenen Antikörper, und so wäre das Auftreten einer Leukocytose nur als Symptom für die Tatsache einer starken Auflösung von Bakterien oder Zellen (Nekrose) aufzufassen, wenn die Leukocyten auch nach ihrem Erscheinen am Kampfe teilnehmen und eine weitere intra-

1) Deshalb möchte ich die alte Bezeichnung „entzündliche Leukocytose" fallen lassen und den Ausdruck „infektiöse Leukocytose" vorschlagen.

celluläre Auflösung erfolgt. Wir werden im folgenden erkennen, zu welchen weittragenden Schlußfolgerungen diese theoretische Annahme berechtigt. Bis auf weiteres nehmen wir an, daß durch den chemischen und mechanischen Reiz der in bestimmter Konzentration in die Blutbahn übergetretenen Gifte eine die Leukocytenproduktion anregende Einwirkung ausgeübt wird, die eine verschieden starke Emigration von weißen Blutzellen zur Folge hat. (Positiver Chemotropismus.)

Welche Faktoren sind es nun, die im wesentlichen den verschiedenen Ausfall der Leukocytose bestimmen? Die Kenntnis dieser Faktoren ist deshalb von der allergrößten Wichtigkeit, weil wir nur durch sie im stande sind, die Ursachen für den verschiedenen Ausfall der Leukocytose zu erkennen.

Diese Faktoren sind in erster Linie die Infektionsintensität, die Reaktionskraft des Organismus und die örtlichen Bedingungen, unter denen die Infektion zur Wirkung gelangt.

Das wichtigste Moment stellt die Infektionsintensität dar. Ich verstehe darunter die Summe aller der Faktoren, die wir im einzelnen mit Virulenz, Wachstumsenergie, Menge und Art der Bakterien bezeichnen; dazu kommt die mehr oder weniger große Schnelligkeit, mit der das infektiöse Material zur Wirkung gelangt. Es scheint nun die spezielle Art der pyogenen Bakterien (die ja bei unseren Beobachtungen lediglich in Betracht kommen) von geringerer Bedeutung zu sein. Wir fanden die verschiedenartigsten Mikroben (Bacterium coli, Staphylokokken, Streptokokken, Pneumokokken ohne oder zusammen mit anaëroben Bakterien), doch konnten wir eine bestimmte Relation der einzelnen Bakterien mit der jeweiligen Leukocytose nicht mit Sicherheit feststellen. Wassermann und Curschmann sprechen sich in ihren Veröffentlichungen in demselben Sinne aus. Experimentelle Untersuchungen am Tier erscheinen zur Lösung dieser Frage durchaus nötig. Was die Menge und mehr weniger hohe Giftigkeit des Infektionsmateriales im einzelnen Falle betrifft, so ist es zweifellos, daß sie den allergrößten Einfluß auf den Grad der Leukocytenvermehrung ausüben, wie dies aus allen Tierversuchen mit Sicherheit hervorgeht. Eine exakte Berechnung ist vorläufig deshalb noch unmöglich, weil es eine genaue Virulenzbestimmung des Giftes bei Infektionskrankheiten am Menschen nicht gibt. So können wir nur aus dem Ausfall der Leukocytose einen Rückschluß auf die Virulenz der Bakterien machen. Auch hier wird nur das Tierexperiment Klarheit bringen.

Außer durch die Giftintensität wird der Ausfall der Leukocytose in sehr hohem Maße beeinflußt durch die örtlichen Bedingungen, unter denen die Infektion erfolgt. Diese wieder finden ihren Ausdruck in erster Linie in den wechselnden Resorptionsverhältnissen des Gewebes und der dadurch bedingten Schnelligkeit der Wirkung. Neben

den Resorptionsbedingungen kommen als am wichtigsten die Verbreitungsmöglichkeiten in Frage. Beides ist am vollkommensten vorhanden am Peritoneum, das eine außerordentliche Flächenausdehnung und eine ausgezeichnete Resorptionsfähigkeit besitzt. Durch diese Eigenschaften und nicht durch irgend eine spezifische Peritonealreaktion erklärt sich die hohe Empfindlichkeit der Leukocytenreaktion bei allen am Peritoneum sich abspielenden Prozessen im Gegensatz zu entzündlichen Vorgängen an anderen Geweben. Vor allem auch bei der Perityphlitis, die ja beinahe stets unter Beteiligung des Peritoneums verläuft. So erklärt sich auch zum Teil das Verschwinden einer Leukocytose sobald ein entzündlicher Prozeß am Peritoneum zur Abkapselung kommt, weil nun infolge des Druckes auf die Lymphbahnen keine erhebliche Resorption und Fortleitung des Infektionsmaterials mehr stattfindet.

Als drittes wertvolles Moment in der Beurteilung der Leukocytose müssen wir die bei dem einzelnen Individuum sehr wechselnde Reaktionsfähigkeit des Organismus auf Reize in Erwägung ziehen. Ich habe oben schon auf den Einfluß des Alters hingewiesen, und um wieviel stärker und rascher Kinder im Vergleich zu Erwachsenen zu reagieren pflegen. Aber auch die verschiedensten bestehenden oder überstandenen Krankheiten — vor allem die längere Dauer der Erkrankung — machen ihren Einfluß geltend. In dem wechselnden Verhalten des Organismus liegt eine schwer zu beurteilende und durchaus nicht zu vernachlässigende Seite jeder Reaktion, da wir häufig keinen sicheren Anhaltspunkt haben, ob eine fehlende Reaktion der Ausdruck mangelnder Reaktionsfähigkeit, also Schwäche des Organismus ist, oder seinen Grund in einer leichten Infektion hat. Eine gewisse Entscheidung gibt in solchen Fällen nur die sorgfältigste Beobachtung aller übrigen Symptome, die ja ihrerseits oft erkennen lassen, ob eine schwere Infektion vorliegt. Besonders in den ersten Tagen einer Erkrankung ist selbst eine hohe Leukocytose mit großer Vorsicht zu verwerten, da gerade im Beginn die Empfindlichkeit bei dem einzelnen Individuum eine sehr schwankende ist, und noch viele andere Momente bei dem Ausfall mitsprechen. Im speziellen Teil finden wir zahlreiche Belege für diese Annahme. Wir müssen deshalb nochmals ausdrücklich darauf hinweisen, daß nur in der Vergleichung mit allen übrigen Symptomen eine Entscheidung in diesem Sinne zu treffen ist. Häufig wird erst die persönliche Erfahrung den Ausschlag geben.

Haben wir bisher versucht, im einzelnen die Faktoren zu sondern, durch deren wechselnde Einwirkung der Ausfall der Leukocytose bedingt wird, so können wir im weiteren nicht darauf verzichten, noch genauer darauf einzugehen, wie wir uns im konkreten Fall durch die Gesamtwirkung all dieser Momente den Ausfall der Leukocytose vorstellen;

denn die Kenntnis der einzelnen Faktoren allein genügt keineswegs, um in allen Fällen die Erklärung und Beurteilung einer vorhandenen oder fehlenden Leukocytenvermehrung zu ermöglichen. Ein besseres Verständnis erhalten wir jedoch, wenn wir die experimentellen Untersuchungen der Bakteriologen heranziehen, deren Resultate wir dann auf den kranken Menschen übertragen können. Aus ihren Versuchen geht hervor, daß Gifte, in bestimmter Konzentration in die Peritonealhöhle injiziert, einen anlockenden Reiz auf die Leukocyten ausüben. Je stärker die Konzentration des Giftes, desto stärker der Reiz und die Reaktion. Ist die Grenze der eine positive Wirkung auslösenden Konzentration überschritten, so tritt die entgegengesetzte Wirkung ein. Dieselbe Substanz, die in einer bestimmten Konzentration einen positiven Chemotropismus zur Folge hatte, wirkt jetzt negativ chemotaktisch, d. h. lähmend auf die Leukocytenzentren. Die Grenze nannte HERTWIG Reizschwellenwert. Steigt eine Giftdosis allmählich zu derselben Höhe, die bei plötzlicher Wirkung tötlich wirkt, so führt sie zu den höchsten Graden von Leukocytenvermehrung. Von Wichtigkeit ist also zu unterscheiden, daß es sich in einem Falle noch um Grade von Giftigkeit handelt, die eine positiv chemotaktische Einwirkung besitzen, oder nach MARCHAND[1]) um Bakterien, die von Leukocyten noch verdaut werden können. Eine mehr minder hohe Leukocytenvermehrung ist die Folge. Im anderen Falle aber um so hohe Grade von Giftigkeit, daß eine sofortige oder baldige Lähmung der Leukocytenzentren eintritt, oder, wieder nach MARCHAND, um so hochvirulente Bakterien, daß sie von Leukocyten wenig oder gar nicht angegriffen werden. Eine Leukocytose bleibt dann aus. Handelt es sich schließlich um eine derartig schwache Giftwirkung, daß schon die im Exsudat oder Blut normalerweise vorhandenen Schutzstoffe zu ihrer Vernichtung genügen, so kommt es gleichfalls nicht zu einer Vermehrung der Leukocyten.

Soweit die bisherige Auffassung der Leukocytose. In einer aus dem hygienischen Institut zu Königsberg vor kurzem hervorgegangenen Arbeit hat nun A. WOLFF[2]) Untersuchungen über diesen Gegenstand veröffentlicht, und seine Schlußfolgerungen, die sich auch auf die Untersuchungen anderer Autoren, vor allem RADZIEWSKYS[3]), stützen, scheinen mir derart wertvoll, um sie hier kurz wiederzugeben. WOLFFS Tierexperimente sind mit Choleravibrionen und Typhusbacillen angestellt. WOLFF unterscheidet bei seinen peritonealen Infektionen 1) eine übertödliche, 2) eine einfach tödliche und 3) eine untertödliche infektiöse Dosis. Je nach der Dosis beobachtete er folgendes Bild im Peritonealexsudat: Ist die Dosis eine übertödliche, so tritt die Bakteriolyse gegen-

1) Cit. nach WALLGREN.
2) A. WOLFF, Berl. klin. Wochenschr., 1903, No. 17—20.
3) RADZIEWSKY, Zeitschr. f. Hygiene, Bd. 37.

über der Vermehrung der Bakterien außerordentlich zurück. Die Bakterienvermehrung steht im Vordergrund, Leukocyten sind nur spärlich anzutreffen.

Ist die Dosis eine gerade tötliche, so findet neben einer Bakteriolyse eine reichliche Vermehrung statt, zahlreiche Leukocyten erscheinen im Exsudat. Dieselben vermögen aber den tödlichen Ausgang nicht zu verhindern. Bei nicht tödlicher Dosis gleicht das Bild sehr dem oben beschriebenen, reichliche Bakteriolyse neben reichlicher Vermehrung. Die zahlreichen Leukocyten vermögen aber eine Heilung herbeizuführen. In beiden letzten Möglichkeiten findet neben einer extracellulären, auch eine Auflösung der Bakterien in den Leukocyten statt.

Wolff zieht nun aus seinen Untersuchungsergebnissen und einer Infektionstheorie, die neuerdings von Radziewski aufgestellt worden ist, die wichtigsten und für uns praktisch wertvollsten Schlußfolgerungen. Radziewski unterscheidet im Verlauf jeder Infektion 3 Stadien: 1) das der Vermehrung der eingebrachten Bakterien, 2) das der Bakteriolyse. Je nachdem dies 2. Stadium zur völligen Auflösung der vorhandenen Infektionserreger führt, oder das daneben bestehende Weiterwachstum der Bakterien die Oberhand gewinnt, kommt es zum 3. Stadium: der völligen Sterilität oder der üppigen Bakterienvermehrung, wobei weitere Zerstörung Hand in Hand geht. Es folgt also aus der Auffassung von Radziewski: 1) daß bei jeder Infektion stets Bakterien zugrunde gehen und 2) daß der Tod des Individuums allein durch die bei der Bakteriolyse für den Körper resorbierbar gewordenen Produkte erfolgt. Es käme nach dieser Auffassung den lebenden Bakterien nur insofern eine gefährliche Bedeutung zu, als sie durch ihre Vermehrung die Menge der bei der späteren Auflösung entstehenden Endotoxine vergrößern. So muß ein Zeitpunkt eintreten, wo selbst die radikale Entfernung aller Bakterien den Tod nicht aufhalten kann, wenn eben bereits zu viel Endotoxine resorbiert worden sind.

Wenn sich auch die Leukocyten, sobald sie erst ausgewandert sind, gleichfalls am Kampfe beteiligen, so ist doch bei ihrem Erscheinen eine bestimmte reichliche Auflösung der Bakterien bereits erfolgt. Da bei nicht tödlichen Dosen die Bakteriolyse eine besonders ausgedehnte ist, so findet auch eine reichliche Leukocytenansammlung statt, so daß man diesem Vorgang die wirklich entscheidende Stelle zugeschrieben hat, während er doch nur ein Zeichen ist, daß die Antikörper eine beträchtliche Auflösung der Bakterien bereits zu stande gebracht haben. Auch bei tödlichen Dosen erfolgt eine starke Bakteriolyse und infolgedessen zahlreiche Leukocytenanlockung; trotz der starken Ansammlung jedoch geht das Individuum zu Grunde. Es kommt demnach der Anwesenheit der Leukocyten an sich keine Ausschlag gebende Bedeutung für den Ausgang des Kampfes zu. Eine Erklärung dafür, daß bei übertödlicher Dosis die im Exsudat erscheinende Leukocytenzahl eine

sehr geringe ist, ergibt sich daraus, daß in diesen Fällen die zur chemotaktischen Wirkung notwendige Konzentration der aufgelösten Substanz nicht eintritt.

Ich habe diese Ausführungen deshalb hier wiedergegeben, weil sie gut in Einklang zu bringen sind mit den von uns beobachteten klinischen Befunden. Uebertragen wir diese Anschauungen auf die Pathologie der peritonealen Infektion am Menschen, so gelingt es uns in einer gewissen Zahl von Fällen eine Vorstellung der wechselseitigen Beziehungen zwischen dem pathologisch-anatomischen Prozeß und der Reaktion des Blutes zu gewinnen, und nur unter dieser Möglichkeit erhält die Leukocytenuntersuchung eine praktische Bedeutung. Es wird sich demnach die Fragestellung derart gestalten: Welchen Rückschluß gestattet der Ausfall der Leukocytenreaktion auf die Art und den Grad des vorliegenden pathologisch-anatomischen Prozesses?

Jede Infektion hat am Orte der Einwirkung eine lokale Entzündung zur Folge. Diese besteht im wesentlichen in einer Erweiterung der Kapillaren und Ausschwitzung einer mehr oder weniger zellreichen Flüssigkeit. Je nach der Menge der in der Flüssigkeit enthaltenen Leukocyten sprechen wir von einem serösen bis eiterigen Exsudat, mit der Vorstellung eines lediglich graduellen Unterschieds. Der Zellreichtum des Exsudats geht parallel der Leukocytenvermehrung im Blut, beide sind abhängig von der Infektionsintensität und der Reaktionskraft des Organismus. Die weißen Blutzellen haben nach unserer vorläufigen Annahme die Aufgabe, die eingedrungenen und sich vermehrenden Gifte unschädlich zu machen, sie zu neutralisieren; auf welche Weise, lassen wir dahingestellt. Wir müssen auch bei jeder Infektion ein, wenn auch nur ganz kurz dauerndes, Vorhandensein von Giftmengen im kreisenden Blut durch Uebertritt in die Blutbahn annehmen, also eine allgemeine Vergiftung, die erst den Reiz an die Leukocytenzentren vermittelt. Ob es sich hierbei um nachweisbare Bakterien oder ihre Toxine handelt, ist für uns gleichgültig. Jedenfalls verschwinden sie um so rascher aus der Blutbahn, je geringer ihre Virulenz und Menge ist und eine je höhere Leukocytenreaktion des Organismus erfolgt.

Handelt es sich um derart virulente Bakterien, daß sie von Leukocyten gar nicht angegriffen werden oder um solche Mengen, daß eine Leukocytose nichts mehr ausrichten kann, so geht das Individuum an Allgemeinvergiftung rapide zu Grunde. Wahrscheinlich ist in solchen Fällen die Vermehrung der Bakterien eine so rasche, daß, ehe die Leukocyten an den lokalen Herd gelangen, schon ungeheure Massen in die Blutbahn übergetreten sind. Die ganz kurze Zeit hochbleibende Leukocytose sinkt bei diesem foudroyanten Verlauf äußerst rasch infolge Vergiftung der Centren unter die Norm ab. Man trifft dieses Verhalten des Blutes vor allem bei Fällen von akuter Sepsis. Das Blut kann

dabei von Bakterien überschwemmt sein. Da nun ein Teil der im Blute kreisenden ausgeschwemmten Leukocyten zur Neutralisierung dieser im Blut vorhandenen Gifte verwendet wird, so gelangt nur ein Restteil an den lokalen Entzündungsherd zur Neutralisation der lokalen Gifte. So kommen wir zu dem Schluß, daß eine im Beginn einer infektiösen Erkrankung beobachtete hohe Leukocytose aufzufassen ist als Reaktion auf die Summe der lokalen und allgemeinen Gifte. Weiter ergibt sich für uns die klinisch wichtige Tatsache, daß eine im Beginn — also in den ersten 24 bis 48 Stunden — einer infektiösen Erkrankung vorhandene Leukocytose wohl als der Ausdruck einer schweren Infektion überhaupt angesehen werden muß, nicht aber beweisend ist für das Vorhandensein von Eiter am lokalen Herd, da ein großer Teil der Leukocyten nicht zur Neutralisation der lokalen, sondern der im Blut kreisenden Gifte dient. Es wird sich bei einer Initialleukocytose stets um die Entscheidung der Frage handeln, was ist Folge der Allgemeinvergiftung, was der lokalen Entzündung. Denn wenn man ganz allgemein vielleicht auch behaupten kann, je schwerer der lokale Prozeß, desto größer die Allgemeinvergiftung, so trifft dieser Satz in dieser Allgemeinheit keineswegs immer zu. Ein Parallelismus in diesem Sinne besteht durchaus nicht, da es sich um schwere Allgemeininfektionen ohne jeden erheblichen lokalen Herd handeln kann.

Für uns ist aber eine Entscheidung in dieser Richtung von größtem Interesse, weil wir durch den Ausfall der Reaktion einen Hinweis erhalten wollen, ob eine Entfernung des lokalen Infektionsherdes indiziert ist oder nicht. Nun gibt aber lediglich eine hohe Initialleukocytose keine Antwort auf die Frage, was Folge der Allgemeinvergiftung ist, was der lokalen Entzündung; und eine Allgemeinvergiftung, die oft genug ohne einen Eingriff durch den Organismus allein überwunden wird, werden wir nicht chirurgisch angreifen. Wir gelangen aber zu einer sicheren Entscheidung, wenn wir die Leukocytose mit allen anderen klinischen örtlichen und allgemeinen Symptomen vergleichen, die ja gleichfalls nichts anderes als Reaktionsvorgänge des Organismus darstellen. So ergibt sich ohne weiteres, daß eine niedrige oder fehlende Leukocytose bei schweren klinischen Symptomen der Ausdruck einer schweren Allgemeinvergiftung der Organismus sein muß. So ergibt sich aber auch, daß im ersten Beginn der Erkrankung nur extremen Zahlen eine Bedeutung zukommt, und daß ihr Wert gerade für eine operative Indikationstellung in diesem Stadium ein sehr bedingter ist. Indem ich in Betreff der Details auf die im speziellen Teil gemachten Ausführungen verweise, möchte ich noch betonen, daß Curschmann [1]) und Schnitzler [2]) sich im ganzen in demselben Sinne

1) Curschmann, Münch. med. Wochenschr., 1901, No. 48 und 49.
2) Schnitzler, Wiener klin. Rundschau, 1902, No. 10 und 11.

aussprechen, indem letzterer meint, daß in den ersten Tagen bei den allermeisten Fällen eine sehr hohe Leukocytose angetroffen wird und daß andere Kriterien herangezogen werden müssen, um zu entscheiden, ob eine Operation unaufschiebbar wäre oder nicht.

Die Bedeutung der Leukocytenreaktion wächst, je mehr der Prozeß fortschreitet. Denn um so mehr tritt die anfängliche Allgemeinvergiftung zurück und wird die Leukocytose der Ausdruck des am lokalen Herd sich abspielenden Vorgangs. Je älter der Prozeß ist, desto sicherer kann auch eine hohe Leukocytose als der Ausdruck einer Eiterung angesehen werden, weil nun die ganze Zahl der ausgeschwemmten Leukocyten an den lokalen Herd gelangt und durch seine Ansammlung im Exsudat dieses zu einem eiterigen macht. So ist nach den ersten Tagen auch eine einmalige Leukocytenuntersuchung allein schon im stande, die Diagnose Absceß zu ermöglichen und so die Indikation zu einem operativen Eingriff zu geben. Von viel größerem Wert erweist sich jedoch in diesem Stadium die Untersuchung des Leukocytenverhaltens deshalb, weil uns die Beobachtung des Steigens und Fallens der Leukocytose — also der Leukocytenkurve — ein Mittel an die Hand gibt, in direkterer und sicherer Weise die Bewegungen des pathologisch-anatomischen Vorganges zu verfolgen, als durch irgend eine andere Methode bisher. Jedes Fortschreiten des Prozesses wird ein Ansteigen der Leukocytose zur Folge haben, während umgekehrt ein Rückgang, also eine Abkapselung auch ein Absinken der Leukocytose bewirkt. In dieser Eigenschaft der Leukocytose liegt ihre große praktische Bedeutung, die vor allem dann hervortritt, wenn die übrigen klinischen Methoden versagen. Wir sind so dazu gelangt, ganz bestimmte typische Leukocytenkurven für den Ablauf eines bestimmten pathologisch-anatomischen Prozesses aufzustellen, über die ich im speziellen Teile Näheres ausführen werde,

Ich brauche nach dem Vorhergesagten nicht mehr ausdrücklich darauf hinzuweisen, daß vor allem der in Bewegung begriffener Prozeß einen Ausdruck im Blutbild findet, während ein fertiger Zustand das Blutbild wenig beeinflußt. Daher ist der Wert der Leukocytenuntersuchung bei chronischen Zuständen nur ein geringer.

Indem ich in Betreff der Einzelheiten auf den speziellen Teil verweise, möchte ich am Schlusse dieses Abschnittes nur noch einige Worte über die Beziehungen der Leukocytose zur Temperatur anfügen, da begreiflicherweise gerade der Vergleichung mit diesem Reaktionsvorgang die größte Bedeutung zukommt. Ich muß nun gestehen, daß es mir bisher nicht gelungen ist, allgemein gültige Gesetze aufzufinden, wenngleich es den Anschein hat, als ob bei bestimmten Verlaufstypen auch ganz typische Analogien anzutreffen sind. Soviel ist jedenfalls mit Sicherheit zu behaupten, daß eine hohe Leukocytose und hohes Fieber keineswegs stets parallel gehen und daß

man oft genug die entgegengesetztesten Reaktionen vorfindet. Aber gerade in dieser häufigen Gegensätzlichkeit beruht ein sehr wichtiger Punkt für die Beurteilung, da uns bei dem Fehlen der einen Reaktion die andere eine Stütze oder Handhabe für die Diagnose geben kann. Es geht weiter aus den klinischen Beobachtungen hervor, daß, wenn auch in letzter Linie, die Infektion das ursächliche Moment für die Leukocytose sowohl, wie für das Fieber darstellt, doch ganz bestimmte Einzelfaktoren bestehen, die in ihrer wechselnden Konzentration bald intensiver auf das eine oder andere Centrum einwirken. Welcher Art diese Faktoren sind, ist jetzt noch unmöglich zu entscheiden, und deshalb sind wir vorläufig darauf angewiesen, in empirischer Weise zu brauchbaren Schlüssen zu gelangen. Gerade für die peritonealen Infektionen dürfte häufig die Leukocytenreaktion die feinere und empfindlichere von beiden darstellen, wie aus einzelnen im klinischen Teil zu erörternden Punkten hervorgeht. Sie steigt häufig später an als die Temperatur, fällt aber auch langsamer ab. In anderen Fällen wieder beweist uns eine längst abgefallene Leukocytose, trotz hoher Temperatur, die relative Gutartigkeit des Prozesses. Ebenso wie den konträr verlaufenden Kurven von Puls und Temperatur scheint auch den Kreuzungen von Leukocyten- und Temperaturkurve eine besondere Bedeutung zuzukommen.

Eine vergleichende Besprechung des Verhaltens der Leukocyten und der übrigen physikalischen Symptome folgt in späteren Abschnitten.

## I.

## Perityphlitis mit freier fortschreitender Peritonitis.

(Diffuse eiterige Peritonitis.)

### A) Pathologische Anatomie[1]).

Wir rechnen zu der Form der freien fortschreitenden Peritonitis alle jene Fälle, bei denen von vornherein keine wirksame Abkapselung zu stande kommt, und halten den Ausdruck „freie fortschreitende Peritonitis“ deshalb für den besten, weil durch diese Bezeichnung die Momente in den Vordergrund gerückt werden, welche als die aussschlaggebenden angesehen werden müssen. Es ist durch diese Benennung auch am treffendsten der Gegensatz zu den begrenzten und stationären Peritonitiden bezeichnet[2]). Gewöhnlich werden zwei Unter-

1) Die progredient fibrinös-eiterige Peritonitis wurde hier nicht berücksichtigt. Ihre Besprechung folgt in Teil II.

2) Auch der Ausdruck „diffus“ erscheint mir durchaus zutreffend, da diffus „nicht begrenzt, undeutlich“ bedeutet (Lennander).

abteilungen der diffusen Peritonitis unterschieden, die diffus-jauchig-eiterige und die diffuse septische Peritonitis. Diese Unterscheidungen erscheinen jedoch als überflüssig und verwirrend, da sie lediglich verschiedene Stadien oder Intensitätsgrade ein und desselben pathologischen Prozesses ausdrücken. Eine Besprechung der sogenannten progredient fibrinös-eiterigen Peritonitis erfolgt hier nicht, weil diese Form — obgleich fortschreitend — einerseits anatomisch weit mehr den begrenzten Peritonitiden zugehört und andererseits, weil sie auch klinisch und im Verhalten des Blutes einen so abweichenden Verlauf darbietet, daß es uns zweckmäßiger erschien, sie bei den begrenzten Peritonitiden abzuhandeln.

Von freier fortschreitender Peritonitis — vom Appendix ausgehend — wurden in dem Zeitraume vom 1. März 1902 bis 1. Juli 1903 21 Fälle beobachtet. Von diesen wurden 20 Fälle operiert, 1 Fall starb ohne Operation und wurde seziert. Von sämtlichen 21 Fällen sind 7 gestorben, das ist eine Mortalität von $33^1/_3$ Proz. Zieht man die Fälle 7 und 8 [1]) ab mit der Begründung, daß eine makroskopisch nachweisbare Peritonitis nicht vorhanden gewesen ist, so erhält man 19 Fälle mit 7 Todesfällen, das ist eine Mortalität von 37 Proz.

Da nur durch die Berücksichtigung der Dauer des Prozesses ein Verständnis für die vorhandenen verschiedenen pathologischen Befunde zu gewinnen ist, so habe ich es für das Zweckmäßigste gehalten, das vorliegende Material nach der Zeit, die nach dem Eintritte der ersten peritonitischen Symptome verstrichen ist, zu ordnen. Dieser Zeitpunkt wurde mit möglichster Genauigkeit festgestellt, und danach die Dauer der Peritonitis berechnet. So verteilen sich unsere Fälle auf folgende Krankheitstage:

| Krankheitstage: | Zahl der operierten Fälle: | darunter gestorben: |
|---|---|---|
| 1 | 8 | 1 |
| 2 | 4 | 0 |
| 3 | 3 | 2 |
| 4 | 4 | 2 |
| 5 | 1 | 1 |
| 6 | 0 | 0 |
| | 20 Fälle | gestorben 6. |

Es lassen sich nun, je nachdem innerhalb der ersten 24 Stunden, der ersten 48 Stunden oder noch später operiert wurde, verschiedene anatomische Veränderungen erkennen. Ich teile deshalb die Fälle je nach dem pathologischen Befunde in folgende 3 Hauptgruppen ein:

---

1) Die Zahlen der Fälle beziehen sich auf die Nummern der am Schlusse dieser Arbeit mitgeteilten Krankengeschichten.

a) Innerhalb der ersten 24 Stunden operierte Fälle.

| No. d. Falles | Operiert am Krankheitstage | Befund bei der Operation | Leukocytenzahl | Bemerkungen |
|---|---|---|---|---|
| 1. | 8 Std. (resp. 2 Tage) | 3 Eßlöffel trüb-eiteriger freier Flüssigkeit. Nirgends Verklebungen. W.-F. 10 cm lang, total bis über das Coecum hinaus gangränös. Keine sichtbare Perforation. | 12 000 | Geheilt. 19 Tage nach der 1. Operation Incision eines sehr großen Beckenabscesses. |
| 2. | 16 Std. | 2 Eßlöffel trüb-eiteriger, freier Flüssigkeit. Einige ganz lose Verklebungen am Coecum. W.-F. 7 cm lang, gangränös, nicht perforiert. | 28 000 | Geheilt. |
| 3. | 18 Std. | 3 Eßlöffel trüb-eiteriges geruchloses Exsudat zwischen freischwimmenden Darmschlingen. W.-F.-Empyem mit total gangränöser Wand. | 19 000 | Geheilt. |
| 4. | 20 Std. | Darmschlingen fibrinbelegt, nicht verklebt, 1/2 l trüb-serös-eiteriges Exsudat. W.-F. median und nach dem kleinen Becken zu, frei flottierend. Die periphere Hälfte gangränös. | 20 000 | Geheilt. Am 13. Tage Eröffnung eines groß. Douglasabscesses. |
| 5. | 24 Std. | 2 Theelöffel stinkender Eiter zwischen den aufgetriebenen u. geröteten Darmschlingen. Keine Verklebungen. Reichlich trüb-seröse Flüssigkeit. W.-F. gangränös u. perforiert. | 28 000 | Geheilt. |
| 6. | 22 Std. (resp. 4 Tage) | 2 Eßlöffel stinkender Eiter und reichlich trüb-seröses Exsudat. Darmschlingen fibrinös belegt, zum Teil locker verklebt. W.-F.-Empyem, in der Mitte gangränös. | 22 000 | Tod nach 20 Stunden. Sektion verweigert. |
| 7. | 24 Std. | Darm leicht injiziert, etwas trocken. Nirgends Verklebungen. Kein Exsudat. W.-F. daumendick, stark gespannt, frei flottierend. In den distalen 5 cm grau schwärzlich verfärbt, mit Fibrin bedeckt Keine Perforation. Im Lumen stinkender Eiter. | 30 000 | Geheilt. Keine makroskopisch sichtbare Peritonitis. |
| 8. | 24 Std. | Darmschlingen leicht injiziert, nirgends Verklebungen. Einige Tropfen serösen Exsudates. W.-F. völlig frei, 10 cm lang, daumendick, graugrün verfärbt. Serosa verdünnt. Keine Perforation. Im Lumen dicker Eiter. | 20 000 | Geheilt. Keine makroskopisch sichtbare Peritonitis. |

Eine Sonderstellung nehmen in der Gruppe der am 1. Tage operierten Peritonitiden die Fälle 7 und 8 ein, da bei ihnen eine makroskopisch nachweisliche Peritonitis nicht vorhanden gewesen ist. Die Därme waren zwar injiziert, aber es fehlte jede Spur eines Exsudates. Ebenso vermißte man irgend welche Verklebungen. Ich bin der Meinung, daß diese beiden Fälle ohne Entfernung des Wurmfortsatzes in ganz kurzer Zeit zu einer foudroyanten fortschreitenden Peritonitis geführt hätten. Daß aber in der Tat auch bei der Operation eine reichliche Ueberschwemmung des Peritoneums mit Giftstoffen schon vorhanden war, geht meines Erachtens aus der hohen Leukocytenzahl, aus den

klinischen Symptomen und aus der Beschaffenheit des Peritoneums hervor. Diese Fälle sind von höchstem Interesse, weil sie beweisen, daß erstens eine Gangrän des Wurmfortsatzes viele Stunden vor dem Eintreten einer makroskopischen Peritonitis bestehen kann, daß zweitens bereits Gangrän ohne makroskopische Peritonitis eine hohe Leukocytose bewirkt und drittens, daß reine Gangrän ohne makroskopische Peritonitis diagnostizierbar ist.

Scheiden wir diese beiden Fälle aus, so bieten die übrigen ein im ganzen einheitliches Bild. Ein bis mehrere Eßlöffel trüb-eiteriger Flüssigkeit in der nächsten Umgebung des Wurmfortsatzes zwischen den nicht oder ganz locker verklebten geröteten Darmschlingen sind vorhanden. Am ersten Tage findet man in der Regel keine Fibrinbeläge auf den Därmen; auch die Menge des Exsudates ist nicht sehr reichlich. Leichte Verklebungen in der Nähe des Wurmfortsatzes kommen öfters vor.

Der einzig letale Fall am 1. Tage (Fall 6) bot mehr das Aussehen, das der Spätform der Peritonitis entspricht. In diesem Falle muß entweder eine höchst intensive Infektion oder eine bereits längere Zeit bestehende Peritonitis angenommen werden.

b) Am 2. Tage operierte Fälle.

| No. d. Falles | Operiert am Krankheitstage | Befund bei der Operation | Leukocytenzahl | Bemerkungen |
|---|---|---|---|---|
| 9. | 48 Std. | Reichlich dünnflüssiger stinkender Eiter u. trübes Exsudat. Im kleinen Becken jauchiger Eiter. Darmschlingen zum Teil fibrinös belegt. W.-F. empyematös und gangränös. Im Eiter Bact. coli. | 22 000 | Geheilt. |
| 10. | 36 Std. | 2 Eßlöffel Eiter, sonst trübes Exsudat. Im kleinen Becken lockere Verklebungen. W.-F. frei, total gangränös über das Coecum hinaus. | 28 000 | Geheilt. 10 Tage nach der Operation Incision eines großen Beckenabscesses. |
| 11. | 48 Std. | Reichlich trüb-eiterig-seröses Exsudat zwischen freien Darmschlingen. Darmschlingen zum Teil mit Fibrin belegt. W.-F. zum Teil gangränös, von dickem Eiter umspült. | 20 000 | Geheilt. |
| 12. | 48 Std. | 2 Eßlöffel Eiter und reichlich trüb-seröse Flüssigkeit. Darmschlingen mit leichtem Fibrinbelag, nicht verklebt. W.-F. empyematös, an der Kuppe perforiert, liegt im kleinen Becken. | 32 000 | Geheilt. |

Bei den 4 Fällen, die am 2. Tage des Bestehens operiert wurden und sämtlich in Genesung übergingen, findet sich neben dem, dem Entzündungsherd zunächst liegenden dicken Eiter bereits reichlich trübseröses Exsudat in der weiteren Umgebung. Am 2. Tage findet man gewöhnlich auch schon leichte Fibrinbeläge auf den Darmschlingen.

c) Am 3., 4. und 5. Tage operierte Fälle.

| No. d. Falles | Operiert am Krankheitstage | Befund bei der Operation | Leukocytenzahl | Bemerkungen |
|---|---|---|---|---|
| 13. | 3. Tag | Reichlich trüb-eiteriges Exsudat. Darmschlingen schwimmen frei. Teilweise Fibrinbelag. W.-F. frei im kleinen Becken, gangränös und mehrfach perforiert. | 40 000 | Geheilt. |
| 14. | 3. Tag | Nicht sehr reichliche, trüb-eiterige, übelriechende Flüssigkeit. Darm zum Teil fibrinös belegt, trocken. W.-F. gangränös. | 15 000 | Tod nach 4 Tagen. Sekt. ergibt: trockene septische Peritonitis. |
| 15. | 3. Tag | Reichlich stinkendes, trübes Exsudat. Darmschlingen teilweise fibrinbelegt und locker verklebt. W.-F. total gangränös und perforiert. | 10 000 | Tod am nächsten Tage. Sektion: Allg. fibrin.-eiterige Peritonitis. |
| 16. | 4. Tag | In der ganzen Bauchhöhle eiterige Flüssigkeit. Darm fibrinös belegt. Nirgends festere Verklebungen. W.-F. auf der Beckenschaufel frei, gangränös. | 24 000 | Geheilt. 2 Flankenschnitte. |
| 17. | 4. Tag | Reichlich trüb-eiteriges Exsudat. Im kleinen Becken jauchiger Eiter. Um den W.-F. zarte Verklebungen, sonst überall freier Darm. W.-F. im kleinen Becken gangränös und perforiert. | 28 000 | Geheilt. Nach 3 Wochen Entleerung eines groß. Beckenabscesses. |
| 18. | 4. Tag | Reichlich trüb-eiterige Flüssigkeit. Im kleinen Becken stinkender Eiter. Darmschlingen zum Teil mit Fibrin belegt. W.-F. total gangränös. | 10 000 | Tod nach 4 Tagen. Sektion verweigert. |
| 19. | 4. Tag | Allgemeine eiterige Peritonitis. 4 Flankenschnitte. W.-F. gangränös und perforiert. | 10 000 | Tod nach 4 Tagen. Sektion verweigert. |
| 20. | 5. Tag | Darmschlingen im Eiter schwimmend. 2 Flankenschnitte. W.-F. total gangränös und perforiert. | 12 000 | Tod nach 12 Stunden. Allgemeine eiterige Peritonitis. |
| 21. | 6. Tag | Diffuse eiterige Peritonitis. Gangraena appendicis. (Sektionsbefund.) | 13 000 | Nicht operiert. |

Die später als am 2. Tage operierten Fälle gleichen sich im wesentlichen, insofern als sich bei ihnen das mehr oder weniger eiterige Exsudat über größere Gebiete oder die ganze Bauchhöhle ausgebreitet hatte. Die Darmschlingen waren zum Teil durch Fibrin untereinander verklebt, ohne jedoch gesunde von pathologischen Partien abzugrenzen. Fibrinflocken schwammen auch reichlich im Exsudate. Bei den gutartigeren Formen war die ganze Bauchhöhle gewöhnlich nicht ergriffen, oder doch die periphere Flüssigkeit mehr seröser Natur.

---

Durch das Studium der vorerwähnten pathologisch-anatomischen Befunde gewinnen wir ein Verständnis für die Entstehung der Entzündung und die wechselnden Bilder, die im Verlauf einer freien Peri-

tonitis, je nach der Dauer ihres Bestehens oder der Intensität der Infektion vorkommen.

Eine diffuse Peritonitis ist stets das Produkt intensivster Infektion. Diese kann die Folge einer akuten Gangrän des Appendix sein (unter unseren Fällen 20mal, davon 7mal verbunden mit makroskopisch nachweisbarer Perforation) oder der Perforation eines empyematösen Wurmfortsatzes. Ob die Peritonitis zur Begrenzung kommt oder nicht, hängt in erster Linie nicht von der Art der Affektion des Wurmfortsatzatzes ab; oft genug findet man in gut abgekapselten Abscessen den total gangränösen Wurmfortsatz. Meiner Ansicht nach kommt es auch nicht so sehr darauf an, ob um den Wurmfortsatz bereits Adhäsionen vorhanden sind oder nicht, denn sonst dürfte man bei einer freien Peritonitis den Wurmfortsatz nie verwachsen antreffen. Die Hauptursache für die Art der Peritonitis liegt vielmehr in der verschiedenen Dignität der Infektion. Bis zu einer bestimmten Höhe der Intensität überwindet der Organismus aus eigenen Mitteln die Infektion, dadurch, daß er durch wirksame Abkapselungen eine Begrenzung der Entzündung zu stande bringt. Ist die Intensität der Infektion von Anfang an eine diesen Wert überschreitende, so kommt es infolge der rapiden Vermehrung der Bakterien und dem gleichzeitigen Zerfall entweder von vornherein zu keiner Abgrenzung, oder diese ist eine derart lockere, daß sie dem weiteren Fortschritt der Entzündung keinen Widerstand entgegensetzen kann. Eine gewisse Tendenz zur Abgrenzung besteht auch gewöhnlich bei der freien fortschreitenden Peritonitis, das beweisen die zarten Verklebungen, die man meist in der Nähe des lokalen Herdes antrifft, aber sie besteht nur im Beginn des Prozesses, dieser Charakter ändert sich um so mehr, je weiter die Peritonitis fortschreitet, weil es eben den Hilfskräften des Körpers immer weniger gelingt, den sich vermehrenden Bakterien einen wirksamen Damm entgegenzusetzen. Im konkreten Fall wird die Intensität einer Infektion und damit der Charakter der folgenden Entzündung von all den Momenten bestimmt, die wir im einzelnen mit Virulenz, Art und Menge der Erreger bezeichnen. Ob schließlich Verwachsungen vorhanden sind oder nicht, ob die Infektion durch eine große oder kleine Perforationsöffnung, ob sie rasch oder allmählich erfolgt, all diese Faktoren sind von Einfluß auf die Art der peritonealen Entzündung.

Wir müssen nach unseren Operationsbefunden annehmen, daß sich, je nach der Dignität der Infektion, der Verlauf einer freien fortschreitenden Peritonitis im ganzen folgendermaßen gestaltet. Ist durch Kontinuitätsverbreitung oder durch Perforation des Wurmfortsatzes eine schwere Infektion des Peritoneums erfolgt, so wird in der nächsten Umgebung des Herdes ein seröses Exsudat von der Oberfläche des Peritoneums abgeschieden. Dieses besitzt am Beginn noch einen gewissen Fibringehalt und damit plastische Fähigkeit, so daß zarte fibrinöse

Verklebungen entstehen können. Es trübt sich jedoch durch die Vermehrung und den Zerfall der Mikroben und das dadurch bewirkte Zuströmen von Leukocyten, wird eiterig und büßt hierdurch immer mehr an plastischer Kraft ein. Die Entzündung schreitet nun in der Weise fort, daß um den eiterigen Kern ein seröser Ring entsteht, der sich seinerseits durch Ansammlung von Leukocyten trübt und eiterig wird. So erklären sich ungezwungen jene Beobachtungen bei später operierten Peritonitiden, daß man nur um den Wurmfortsatz einen dicken, oft jauchig-eiterigen Kern antrifft, um diesen herum ein trüb-eiteriges Exsudat, das, je weiter in der Peripherie, um so klarer wird und an entfernten Stellen der Bauchhöhle häufig rein serös sein kann.

In den ersten zwei Tagen der Erkrankung werden wir so meist nur 1—2 Eßlöffel eines trüb-eiterigen Exsudats um den Wurmfortsatz herum antreffen, vielleicht auch noch einige ganz lockere Verklebungen und in der weiteren Umgebung unter Umständen ein ganz leicht getrübtes Exsudat. Der größte Teil der Bauchhöhle ist noch frei. Es wäre inkonsequent, eine Peritonitis mit einem derartigen Befund nicht zu den freien fortschreitenden zu zählen mit der Begründung, daß man von einem rechtsseitigen Flankenschnitt aus kein Urteil über die linke Bauchhälfte haben könne. Es genügt dieser Befund völlig, um mit Sicherheit behaupten zu können, daß auch in der weiteren Peripherie keine Begrenzung vorhanden ist. Und darauf kommt es lediglich an, nicht aber in welcher Ausdehnung das Peritoneum ergriffen ist. Die Schwere der Erkrankung beruht nicht in der Quantität, sondern in der Qualität des Exsudats. Wird in diesem Stadium operiert und durch Exstirpation des Wurmfortsatzes weiteren Nachschüben vorgebeugt, so gelingt es in der Mehrzahl der Fälle den Schutzkräften des Organismus, die noch vorhandenen Giftmengen aus eigenen Mitteln zu überwinden. Wird die Infektionsquelle nicht beseitigt, so geht die Entzündung von dem eiterigen Zentrum aus unaufhaltsam weiter, da die Schutzkräfte nicht im stande sind, aus eigener Kraft das Uebergewicht über die Infektion zu erlangen. Denn es kann stets nur ein Bruchteil des Giftes und, je weiter der Prozeß fortschreitet, ein immer kleinerer unschädlich gemacht werden, während der Rest sich dauernd vermehrt. Je längere Zeit die Peritonitis besteht, desto größere Partien der Bauchhöhle sind ergriffen, und die gewöhnlich noch am dritten Tage zu beobachtenden Uebergänge vom serösen zum eiterig-jauchigen Exsudat sind völlig verwischt. Die Entstehung und Ausbreitung der Peritonitis ist höchstens noch an den losen fibrinösen Verklebungen kenntlich, die die ursprünglichen Grenzwälle der fortschreitenden Infektion darstellen. Was in dem einen Fall die längere Dauer des Prozesses bewirkt, wird in dem anderen durch die größere Intensität der Infektion schon früher erreicht. Je schwerer die Infektion und je geringer die Widerstandskraft des Körpers, desto stärker und ausgedehnter sind die pathologischen Veränderungen. Der kleine, locker

begrenzte, trüb-eiterige Herd um den Wurmfortsatz und die oft enorme Eiteransammlung mit massenhaften Fibrinbelägen, wie sie das gewöhnliche Sektionsbild darbietet, stellen nur die Anfangs- und Endstadien ein und derselben Erkrankung dar.

Je größer die Widerstandskraft des Organismus ist, desto intensiver wird er auf einen sonst gleichen Reiz reagieren, eine desto größere Leukocytenausschwemmung wird also erfolgen und desto mehr Eiter wird gebildet. Deshalb gibt reichlicher und dickflüssiger Eiter — ceteris paribus — eine günstigere Prognose als dünnflüssiger und spärlicher. Die trockene Peritonitis ohne erhebliches Exsudat ist deshalb als der Ausdruck schwerster Infektion mit schlechter Reaktionskraft des Organismus anzusehen, denn hier findet eine so massenhafte und rapide Resorption des Giftes statt, daß eine Allgemeinvergiftung erfolgt, ehe der Organismus Zeit zur Bildung von Eiter gewonnen hat. Diese Form der Peritonitis, wo die lokale Reaktion völlig in den Hintergrund tritt, und der Organismus der primären Allgemeinvergiftung erliegt, die peritoneale Sepsis, die ja nur einen graduellen Unterschied gegenüber den mehr flüssigen Formen der Peritonitis bezeichnet, stellt somit das Endglied in der Kette der Intensitätsgrade der freien fortschreitenden Peritonitis dar. Bei der Sektion können wir jedes Stadium des Verlaufs antreffen, da der Organismus, je nach seiner verschiedenen Widerstandskraft, zu jeder Zeit erliegen kann. Der Tod erfolgt nicht durch den lokalen Prozeß in der Bauchhöhle, sondern durch die bald früher oder später eintretende Allgemeinvergiftung.

### B. Verlauf der Leukocytose bei diffuser Peritonitis.

Die 21 Fälle von diffuser Peritonitis, die das Material für die folgenden Ausführungen bilden, wurden sämtlich auf ihren Leukocytenbefund hin untersucht. Dies geschah kurz nach der Aufnahme. Gewöhnlich wurde die Operation in den nächsten Stunden angeschlossen, so daß die gefundene Leukocytenzahl den bei der Operation sich darbietenden pathologisch-anatomischen Befund bezeichnet. Bei 5 Fällen, die sich bereits am dritten Krankheitstag befanden, wurde mangels einer präzisen Diagnose oder aus anderen Gründen mit dem operativen Eingriff 1—3 Tage gewartet, so daß wir an diesen Fällen Gelegenheit hatten, den Verlauf der Leukocytenkurve an mehreren Tagen zu beobachten. Es sind dies die Fälle 14, 15, 18, 20, 21. Alle diese sind gestorben.

Aus der folgenden Tabelle ist nun der Leukocytenbefund bei meinen Fällen ersichtlich. Dieselben sind nach dem Zeitpunkt der bestehenden Peritonitis geordnet[1]):

1) Der Zeitpunkt der ersten peritonitischen Erscheinungen wurde mit möglichster Genauigkeit festgestellt. Fälle, bei denen eine leichtere Erkrankung vorausging, in einem späteren Termin aber erst die Peritonitis einsetzte, wurden natürlich als seit diesem Zeitpunkt bestehend bezeichnet

| Nummer des Falles (Name) | Dauer der Peritonitis bis zur Operation | Leukocytenzahl vor der Operation | Bemerkungen | Ausgang | |
|---|---|---|---|---|---|
| 1. Dickhoff | 6 Stunden | 12 000 | Sekundärer Abceß | Geheilt | |
| 2. Geppert | 16 „ | 28 000 | | „ | |
| 3. Stiegler | 18 „ | 19 000 | | „ | |
| 4. Tietze | 20 „ | 20 000 | „ „ | „ | 1. Tag |
| 5. Kühnert | 24 „ | 28 000 | | „ | |
| 6. Reimann | 22 „ | 22 000 | seit 4 Tag. krank, gestern Verschlimmerung | † nach 20 Std. | |
| 7. Krebs | 24 „ | 20 000 | keine makrosk. nachweisbare Peritonitis aber Gängrän d. W.-F. | Geheilt | |
| 8. Brewke | 24 „ | 30 000 | | „ | |
| 9. Fränzel | 48 „ | 22 000 | | „ | |
| 10. Lehmann | 36 „ | 28 000 | Sekundärer Abceß | „ | 2. Tag |
| 11. Anklam | 48 „ | 20 000 | | „ | |
| 12. Guse | 48 „ | 32 000 | | „ | |
| 13. Krüger | 3. Tag | 40 000 | | | |
| 14. Engel | 3. „ | 15 000 | 2. Tag = 25 000 L. | † nach 4 Tagen | 3. Tag |
| 15. Horn | 3. „ | 10 000 | | † nach 24 Std. | |
| 16. Grüneberg | 4. „ | 24 000 | 2 Flankenschnitte | Geheilt | |
| 17. Schönfeld | 4. „ | 28 000 | Sekundärer Abceß | | 4. Tag |
| 18. Thiemich | 4. „ | 10 000 | 3. Tag = 18 000 L. | † nach 4 Tagen | |
| 19. Glanz | 4. „ | 10 000 | | † „ 4 „ | |
| 20. Raatz | 5. „ | 12 000 | 3. „ = 29 000 „ | | 5. T. |
| | | | 4. „ = 21 000 „ | † nach 12 Std. | |
| 21. Friedrich | 6. „ | 13 000 | 4. „ = 19 000 „ | † nicht operiert | 6. T. |
| | | | 5. „ = 17 000 „ | | |

Teilt man die Summe aller an einem Tage gefundenen Leukocytenwerte durch die Anzahl der untersuchten Fälle, so erhält man für jeden Tag eine Durchschnittsleukocytenzahl. Diese Zahl, die den Durchschnittswert des betreffenden Tages darstellt, geht aus der folgenden Tabelle hervor. Dabei sind die unter b angeführten Werte, als die der schweren Verlaufsform entsprechenden zu betrachten, wie ausführlich weiter unten auseinandergesetzt wird.

| Zeitpunkt der Untersuchung | Zahl der untersuchten Fälle | Durchschnittszahl |
|---|---|---|
| 6 Stunden | 1 | 12 000 |
| 1. Tag | 7 | 24 000 |
| 2. „ | 5 | 25 000 |
| 3. „ | a) 2 | a) 35 000 |
| | b) 3 | b) 14 000 |
| 4. „ | a) 4 | a) 23 000 |
| | b) 2 | b) 10 000 |
| 5. „ | 2 | 15 000 |
| 6. „ | 1 | 13 000 |

(Fall 6). Wo an mehreren Tagen gezählt werden konnte, wurde die am Operationstage festgestellte Zahl in die Hauptrubrik gesetzt, die vorhergehenden Zahlen stehen unter der Rubrik „Bemerkungen“. (Fälle 14, 15, 18, 20, 21.)

Stellt man nun aus diesen Durchschnittszahlen und der seit dem Beginn der ersten peritonitischen Erscheinungen verflossenen Zeit eine Kurve zusammen, so erhält man folgende wichtige Durchschnittskurve der freien fortschreitenden Wurmfortsatzperitonitis [1]).

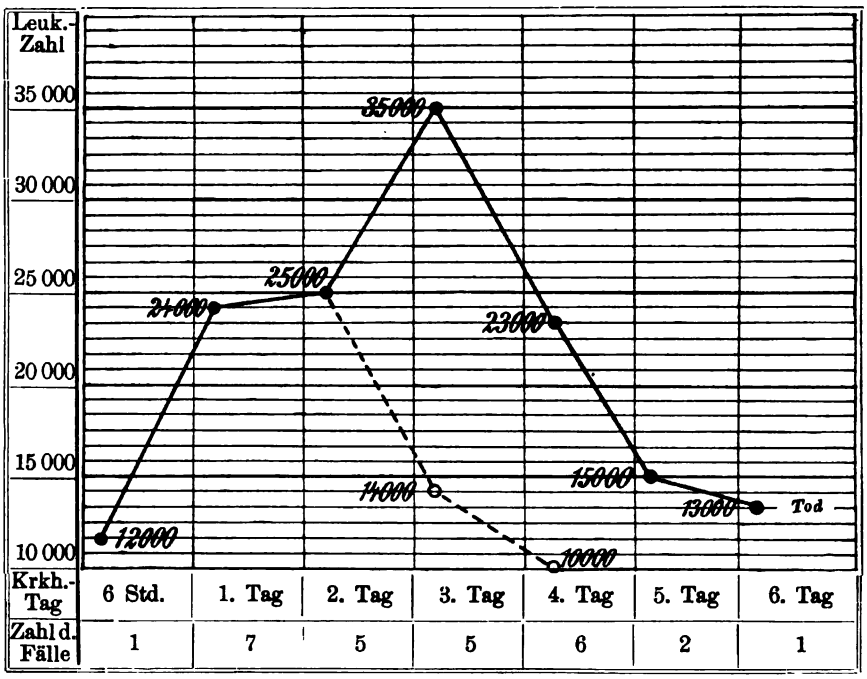


| Krkh.-Tag | 6 Std. | 1. Tag | 2. Tag | 3. Tag | 4. Tag | 5. Tag | 6. Tag |
|---|---|---|---|---|---|---|---|
| Zahl d. Fälle | 1 | 7 | 5 | 5 | 6 | 2 | 1 |

Aus der Betrachtung dieser Kurve ergeben sich drei wichtige Folgerungen:

1) die freie fortschreitende Wurmfortsatzperitonitis verläuft unter einer typischen Kurve;

2) diese Kurve hat einen ansteigenden Teil, einen Höhepunkt und einen absteigenden Teil;

3) diese Kurve variiert je nach der Intensität der Infektion, behält aber ihren Charakter stets bei.

Wenn auch zuzugeben ist, daß die Verallgemeinerung einer derartig kombinierten Kurve, die bei aller Sorgfalt immer zahlreiche Fehlerquellen enthalten wird, stets etwas Mißliches an sich hat, so wird doch der Nachteil auf ein Geringes reduziert, wenn dieselbe aus einer derart großen Anzahl von Untersuchungen konstruiert ist, wie es bei der vorliegenden der Fall ist. Ich würde auch durchaus gezögert haben, sie zu verallgemeinern, wenn nicht die längere Zeit beobachteten eigenen

1) Die gestrichelte Kurve entspricht den Zahlen unter b.

Fälle, wie solche aus der Literatur die auf Grund dieser Kurve angenommene Verlaufsweise der Leukocytose völlig bestätigten [1]).

Alle diese länger beobachteten Fälle betreffen allerdings meist nur das absteigende Stadium, während eine am ersten Tag beginnende und bis zum Tode fortgeführte Beobachtung selbstverständlich nirgends veröffentlicht ist. Das absteigende Stadium muß aber auch als das wichtigere angesehen werden, da aus ihm in vielen Fällen ohne weiteres hervorgeht, daß eine hohe Leukocytose vorhanden gewesen ist. Daß übrigens diese letztere nahezu bei jeder diffusen Wurmfortsatzperitonitis wenigstens kurze Zeit konstatiert werden kann, lassen meine Beobachtungen zur Genüge erkennen.

Betrachten wir das Verhalten der Leukocyten in den einzelnen Stadien der Peritonitis genauer und machen wir den Versuch einer Deutung der verschiedenen Werte, so fällt zuerst der außerordentlich rapide Anstieg der Leukocytose innerhalb der ersten 24 Stunden auf. Dieser Anstieg kann ein sehr hoher sein, bis zu Zahlen von 28000 und darüber. Allerdings in den ersten Stunden, nach dem Eintritt der Infektion, ist die Leukocytenzahl noch eine niedrige (Fall 1 und Fall 8), dies rührt daher, daß eine gewisse Zeit verstreicht, ehe die Auflösung der eingebrachten Bakterien eine die Leukocyten anlockende Konzentration erreicht hat. Je stärker die Giftdosis — d. h. je schwerer die Infektion — eine desto reichlichere und schnellere Vermehrung mit gleichzeitigem Zerfall der Bakterien findet statt, und eine desto raschere und intensivere Leukocytenausschwemmung ist die Folge. Deshalb werden wir, je schwerer eine Infektion ist, auch desto früher eine hohe Leukocytose konstatieren.

Diese Annahmen gelten allerdings nur für jene Fälle, bei denen die Infektionsintensität jenen Grad nicht überschritten hat, der noch eine anlockende Wirkung auf die Leukocyten auszuüben vermag. Ist dagegen die Infektionsdosis eine übertödliche, so findet wahrscheinlich infolge primärer „Allgemeinvergiftung" überhaupt keine Reaktion des Organismus statt. Wenn wir auch selbst keine hierher gehörige Beobachtung mitzuteilen haben, so erscheint es uns doch möglich, daß es Fälle foudroyantester peritonealer Sepsis gibt, die in wenigen Stunden tödlich enden, ohne daß der Organismus Zeit zu irgend einer Reaktion, also auch zu keiner Leukocytose, gefunden hätte. Doch halten wir derartige Fälle für ganz enorm selten. Denn wie aus weiter unten mitzuteilenden Beobachtungen hervorgehen wird, muß selbst bei Peritonitiden, die in 24 Stunden zum Tode führen, eine gewisse, wenn auch ganz kurz dauernde Leukocytenreaktion angenommen werden. Auf keinen Fall aber können jene Beobachtungen von fehlender Leukocytose bei schweren Peritonitiden

1) Vgl. Fälle 14, 18, 20, 21. Vgl. Wassermann, München. med. Wochenschr., 1902, No. 17 und 18, Fall 2 und 6.

als beweiskräftig in dieser Hinsicht angesehen werden, bei denen erst 6 Stunden oder noch viel später nach dem Beginn der Erkrankung die erste Zählung stattgefunden hatte. Um diese Zeit kann eine selbst hohe Leukocytose längst wieder abgesunken sein.

Ehe ich den weiteren Leukocytenverlauf bespreche, möchte ich hier zur Illustrierung dieser Behauptungen 2 Beobachtungen mitteilen, 2 Fälle von freier Peritonitis infolge akuter Perforation eines Ulcus ventriculi. Beide Fälle kamen an zwei aufeinanderfolgenden Tagen zur Beobachtung[1]). Von Bedeutung ist vor allem an ihnen der Zeitpunkt seit dem Eintritt der Perforation. Fall 23 (Päch) befand sich 7 Stunden nach dem Einsetzen der ersten Symptome und hatte noch 28000 Leukocyten im Kubikmillimeter, Fall 22 (Grühn) befand sich 26 Stunden nach dem Einsetzen des Kollapses und hatte nur noch 6000 Leukocyten im Kubikmillimeter. Der erste Fall wurde sofort operiert, zeigte eine freie Peritonitis, genas vorläufig, starb jedoch nach 5 Wochen an Lungenkomplikationen. Der zweite Fall wurde nicht operiert, starb 4 Stunden später und zeigte bei der Sektion eine allgemein-eiterige Peritonitis. Was ich durch die Mitteilung dieser beiden Fälle beweisen will, ist erstens, daß, je schwerer die Infektion ist, desto rapider die Leukocytenzahl in die Höhe schnellt und zwar bis zu sehr hohen Werten. Das geht aus Fall 23 hervor, der schon 7 Stunden nach dem Einsetzen der Peritonitis, also zu einer Zeit, wo bei der viel gutartigeren Gangrän des Wurmfortsatzes häufig noch niedrige Zahlen bestehen, schon sein Maximum erreicht hat. Zweitens aber, daß die Leukocytose, je schwerer die Infektion verläuft, desto rascher wieder zur Norm und darunter abfällt, so daß wir selbst nach 24 Stunden schon subnormale Zahlen antreffen, wie in Fall 22. Ich könnte gerade für letztere Behauptung eine große Zahl von Beispielen anführen, wo schon am 2. Tage normale Werte gefunden wurden, doch würden sie alle nur die eine Behauptung belegen, die bereits in ausreichender Weise durch obigen Fall erledigt ist.

Stellen diese Formen die schwersten dar, so sind jene als die gutartigeren anzusehen, bei denen die Leukocytose möglichst lange Zeit hoch bleibt. Dahin gehören meist die im Anschluß an Gangrän des Wurmfortsatzes entstehenden freien Peritonitiden (vor allem die Fälle 13, 16, 17, die selbst am 3. und 4. Tage noch sehr hohe Leukocytenzahlen darboten). Allerdings müssen diese Werte (wie überhaupt die Gesamthöhe der Kurve) als etwas zu hoch angesehen werden, da es sich zum Teil um relativ jugendliche Individuen gehandelt hatte, die erheblich stärker reagieren. Es ist selbstverständlich, daß alle möglichen Uebergänge, je nach der Dignität der Infektion und der Widerstandskraft des Organismus angetroffen werden.

---

1) Die ausführlichen Krankengeschichten am Schlusse dieser Arbeit. Fall 22 und 23.

Fassen wir unsere Schlußfolgerungen über den Verlauf kurz zusammen, so ist folgendes zu sagen: Die Leukocytose bleibt so lange hoch oder steigt sogar noch weiter an, als die durch den Zerfall der Bakterien entstehenden Stoffwechselprodukte eine anlockende Wirkung auf die Leukocyten auszuüben im stande sind. Ist die Bakterienvermehrung und der damit Hand in Hand gehende Zerfall ein so hochgradiger geworden, daß die im Uebermaß entstehenden giftigen Stoffwechselprodukte in zu reichlichen Mengen in die Blutbahn resorbiert werden, so tritt nun eine bald allmählichere, bald raschere Allgemein„vergiftung" des Organismus, also auch der Leukocytenzentren ein, die einen Abfall der Leukocytose zur Folge hat. Der Abfall der Leukocytose ist demnach stets als Symptom einer beginnenden Allgemeinvergiftung des Organismus aufzufassen. So erklärt es sich, daß selbst die operative Entfernung des lokalen Krankheitsherdes bei niedriger Leukocytose in der Regel ohne Erfolg sein wird, da es in der größten Mehrzahl der Fälle dem Organismus nicht gelingt, die schon bestehende Allgemein„vergiftung" zu überwinden. Aus denselben Erwägungen aber ist eine hohe Leukocytose bei freier Peritonitis stets als prognostisch günstiges Zeichen aufzufassen, da sie uns der Beweis dafür ist, daß noch keine Allgemein„vergiftung" stattgefunden hat. Eine Sepsis kann demnach, auch wenn Lokalisationen vorhanden sind, nicht unter erheblicher Leukocytose verlaufen. Finden sich bei der klinischen Annahme einer Sepsis noch höhere Leukocytenwerte, so ist die Prognose als günstig zu bezeichnen, da die Allgemein„vergiftung" noch nicht die Oberhand gewonnen hat, und Tendenz zur Lokalisation besteht.

Auf die wichtigen praktischen Konsequenzen, die wir aus all diesen Tatsachen ziehen, werde ich ausführlich im nächsten Kapitel zu sprechen kommen.

---

Ehe ich diesen Abschnitt verlasse, möchte ich noch einen Fall mitteilen, bei dem ich einen Leukocytentypus angetroffen habe, wie er sonst bei freier Peritonitis nicht zu beobachten ist.

Die Krankengeschichte ist kurz folgende:

Marie Lauschke, 10 Jahre alt. Aufgenommen 19. März 1902. Gestorben 26. März 1902. Nicht operiert.

Anamnese: Früher stets gesund. Die jetzige Erkrankung begann vor 4 Tagen unter heftigen Leibschmerzen und Erbrechen. Beides nahm bis heute dauernd zu. Status: Schwerkranker Eindruck. Temp. 37,8. Puls 144. Leuk. 20000. Hochgradiger Meteorismus. Der ganze Leib diffus empfindlich. Nirgends deutliche Resistenz. Erbrechen hält an. Kein Stuhlgang, keine Winde. Verlauf: Bei dem trostlosen Eindruck, den das Kind macht, wird die Operation abgelehnt. In den nächsten

8 Tagen nehmen alle Symptome an Intensität dauernd zu. Die Temperatur fällt dauernd, während die Leukocytenzahl außerordentlich hohe Grade (100000) erreicht. 7 Tage nach der Aufnahme tritt der Exitus ein, nachdem das Kind eigentlich schon 8 Tage moribund gewesen ist. Sektion ergibt allgemeine eiterige Peritonitis. Die Bauchhöhle enthält 3 l Eiter. Eine Ursache für die Peritonitis wird nicht aufgefunden. Der Appendix intakt.

Ich lasse die Kurve folgen:

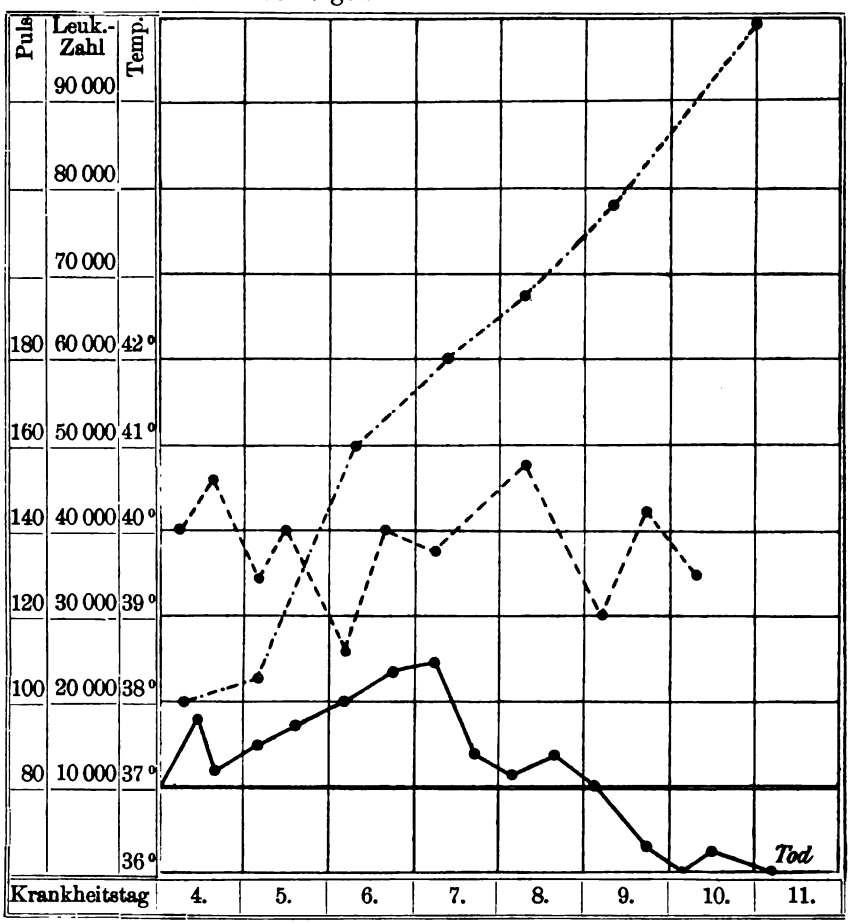


⊙—·—·— Leukocyten, ●— — — Puls, ●— Temperatur.

Der Fall besitzt durch seine bis zum Tode dauernd ansteigende Leukocytenkurve eine prinzipielle Bedeutung. Ich behalte mir eine Erklärung dieser Kurve vor, neige aber zu der Ansicht, daß hier vielleicht die Art der Erreger eine entscheidende Rolle spielt (Pneumokokkenperitonitis). Eine bakteriologische Untersuchung wurde bei der Sektion leider nicht ausgeführt. Der Tod tritt bei diesem Leukocytentypus wahrscheinlich nicht durch Allgemeinvergiftung, sondern durch mechanische Momente, Erschöpfung, ein.

## C. Symptome.

Da eine Beurteilung der Leukocytenzahl ohne eine Vergleichung mit allen klinischen Symptomen nicht möglich ist, so schicke ich eine kurze zusammenfassende Darstellung der wichtigsten entscheidenden Symptome einer diffusen Peritonitis voran. Ich halte mich hierbei in der Wertschätzung der einzelnen Erscheinungen an die bei unserem Material gemachten Erfahrungen. Die diagnostische Bewertung peritonitischer Symptome ist außerordentlich verschieden, je nach der Zeitdauer der Erkrankung, sie ist durchaus anders in den ersten 48 Stunden als im Terminalstadium. Während die Diagnose in den ersten 48 Stunden nicht in jedem Falle mit völliger Sicherheit gestellt werden kann, ist sie später in der allergrößten Mehrzahl zu stellen. Ein pathognostisches Einzelsymptom der diffusen Peritonitis gibt es nicht — auch die Leukocytenuntersuchung stellt dies Ideal nicht dar — nur die Gesamtheit aller Symptome und die Anamnese ermöglichen eine Diagnose.

Ich brauche nicht darauf hinzuweisen, daß eine Entscheidung, ob eine fortschreitende Peritonitis vorliegt, vor allem in den ersten 3 Tagen von Bedeutung ist, zu einer Zeit, wo ein operativer Eingriff Erfolg versprechend erscheint, wo aber auch die allgemeine Reaktionsfähigkeit des Patienten je nach seiner Konstitution in allen Aeußerungen eine ungemein wechselnde ist. Und doch muß in erster Linie gerade der Allgemeineindruck, der oft den erfahrenen Beobachter auf den ersten Blick die richtige Diagnose stellen läßt und auch für den weniger erfahrenen als letztes und wichtigstes Entscheidungsmoment schwer in die Wagschale fällt, als besonders bedeutungsvoll angesehen werden.

Gewöhnlich sind die Patienten, nachdem die erste Shokwirkung vorüber ist, ruhig, aber deprimiert, sie antworten langsam. Unruhige Patienten gehören mehr dem Terminalstadium der Peritonitis an. Mit der äußerlichen Ruhe kontrastieren häufig frequenter Puls und hohes Fieber. Erbrechen und Frost, die sehr oft den Eintritt einer Perionitis anzeigen, sistieren gewöhnlich bald wieder, um erst nach 24—48 Stunden aufs neue aufzutreten und dann bis zum Tode anzuhalten. Stuhlgang ist in den ersten Tagen meist noch vorhanden, später sind weder Stuhlgang noch Winde zu erzielen, ein bis zum Tode sich immer mehr steigernder Meteorismus stellt sich gewöhnlich ein. Ein wertvolles Symptom der schweren Infektion ist ein an den Skleren nachweisbarer Ikterus.

Von lokalen Symptomen betrachten wir als die wertvollsten den Schmerz und den Nachweis einer Resistenz. Das wichtigste lokale Symptom ist der Schmerz. Er im Verein mit dem Vorhanden- oder Nichtvorhandensein einer nachweisbaren Resistenz gestattet meist die Entscheidung, ob freie Peritonitis oder beginnende Abkapselung an-

genommen werden muß. Der Schmerz ist bei Gangrän mit freier Peritonitis im Beginn so intensiv und so zirkumskript, wie bei keiner anderen Form der Perityphlitis. Er besteht meist nur als Berührungsempfindlichkeit, so daß der Patient beim ruhigen Liegen schmerzfrei ist. In den ersten 12 Stunden nach dem Einsetzen der Peritonitis ist oft noch der ganze Leib empfindlich (reflektorisches Symptom), am 2. Tag lokalisiert sich der Schmerz gewöhnlich auf die rechte Seite. Schreitet sekundär die Peritonitis selbst fort, so wird nun allmählich der Schmerzbezirk wieder größer, bis schließlich der ganze Leib ergriffen ist. Lange Zeit jedoch behält die Ileocökalgegend als Ausgangspunkt die höchste Empfindlichkeit. In den allerletzten Stadien pflegt die Empfindlichkeit zurückzugehen, wohl als Zeichen der allgemeinen Euphorie. Von großem Wert ist der Nachweis eines lumbalen Schmerzes, der stets erst rechts und dann auch links auftritt.

Neben den Schmerzverhältnissen ist am bedeutungsvollsten der Nachweis einer zirkumskripten Resistenz in der Ileocökalgegend. Dieser ist allerdings unter Umständen durch die reflektorische Muskelspannung und den Meteorismus sehr schwierig und oft erst am narkotisierten Patienten zu führen, meist gelingt jedoch eine Entscheidung durch möglichst leises Palpieren[1]). Eine deutliche zirkumskripte Resistenz spricht mit Sicherheit gegen eine freie fortschreitende Peritonitis, es könnte sich dann nur um eine sekundäre Peritonitis infolge eines geplatzten Abscesses handeln. Die zarten Verklebungen, die auch am Beginn beinahe jeder primär-freien Peritonitis vorhanden sind, dürften nie als Resistenz zu fühlen sein. Um sogenannte sekundäre Peritonitis handelt es sich unter meinen 21 Fällen niemals. Diese Form verläuft als Perforationsperitonitis viel intensiver und rascher, als die gutartigere Gangrän mit fortscheitender Peritonitis. Das Nichtvorhandensein einer Resistenz ist stets ein unheilvolles Zeichen und spricht sehr für fehlende Abkapselung. Es ist selbstverständlich, daß sich ein Absceß jedem Nachweis durch seine Lokalisation entziehen kann, besonders sind dies die tief im Becken liegenden, die auch einer rektalen Untersuchung oft nicht zugänglich sind. Im ganzen sind dies Ausnahmefälle. Der Nachweis einer schmalen, dicht an der Beckenschaufel befindlichen Dämpfungszone ist ziemlich bedeutungslos, da, abgesehen von den mannigfachen Ursachen für diese Erscheinung, ein abgekapseltes Exsudat ebenso wie ein freies diese Zone hervorbringen kann.

Das Verhalten der Temperatur und des Pulses ist bei der diffusen Peritonitis ein ungemein wechselndes, und ihr atypischer Verlauf ist allgemein bekannt. Trotzdem beansprucht es

1) Leider ist eine Verschleierung der Symptome durch Opium in der Praxis noch immer häufig genug zu beobachten.

eine hervorragende Bedeutung. Und vielleicht gerade durch die Vergleichung mit der Leukocytenkurve werden sich wertvolle neue Gesichtspunkte ergeben.

Aus einer Zusammenstellung meiner Fälle, nach dem Zeitpunkt der Erkrankung (analog der früher konstruierten Leukocytenkurve), ergibt sich folgender Verlauf der Temperatur und des Pulses bei freier Wurmfortsatzperitonitis. In untenstehender Kurve und Tabelle sind nebeneinander Leukocytose, Temperatur und Puls angezeichnet.

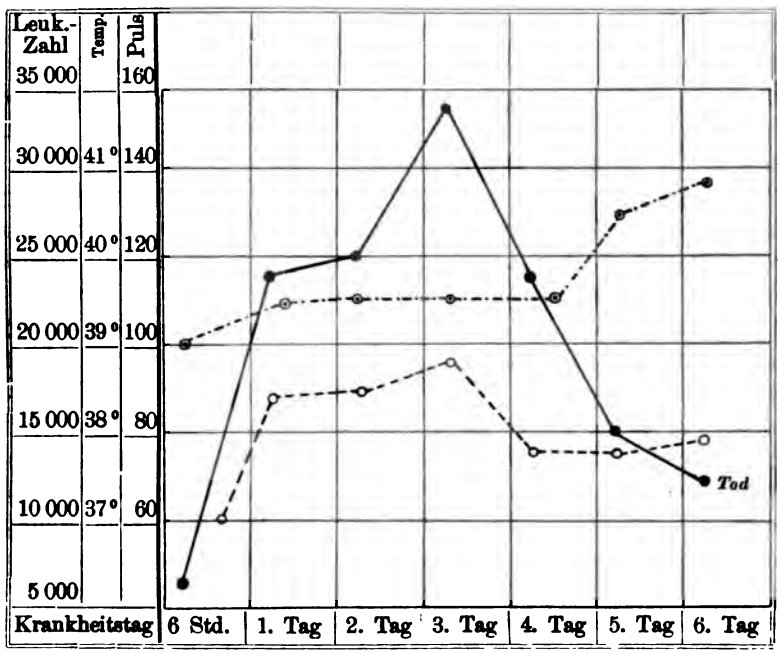


— Leukocyten, —.—.—. Puls, — — — Temperatur.

In Zahlen ausgedrückt ergeben sich folgende Verhältnisse:

| Krankheitstag | Temperatur | Puls | Leukocyten |
|---|---|---|---|
| 6 Stunden | 37,0 | 100 | 12 000 |
| 1. Tag | 38,4 | 112 | 24 000 |
| 2. „ | 38,4 | 112 | 25 000 |
| 3. „ | 38,5 | 112 | 35 000 |
| 4. „ | 37,7 | 112 | 23 000 |
| 5. „ | 37,6 | 128 | 15 000 |
| 6. „ | 37,8 | 132 | 13 000 |

Wenn nun auch dieser Temperaturkurve wegen der Tagesschwankung eine übergroße Bedeutung nicht beigelegt werden darf, so besitzt sie doch in allgemeiner Hinsicht einen gewissen Wert, indem sie uns im ganzen einen Ueberblick über den Durchschnittsverlauf der Temperatur und des Pulses bei freier Peritonitis liefert. Dieser Verlauf

ist natürlich, je nach der Infektionsintensität mannigfacher Variationen fähig, es ergibt sich aber doch, daß durchschnittlich ein beinahe völliger Parallelismus zwischen Temperatur und Leukocytenzahl besteht. Auch die Temperatur steigt schon innerhalb der ersten 24 Stunden über 38° an, um zusammen mit der Leukocytose so lange auf dieser Höhe zu verharren, bis infolge der beginnenden Allgemeinvergiftung (in unserer Durchschnittskurve am 4. Tage) ein langsamer Abfall der Temperatur zusammen mit der Leukocytenzahl eintritt. Wir müssen demnach als Durchschnittstemperatur nach unseren Erfahrungen Temperaturen zwischen 38° und 39° in den ersten Tagen der Erkrankung annehmen und die Temperaturen zwischen 37° und 38° als für das zweite Stadium, das der Allgemeinvergiftung passend, ansehen. Diese Annahme erweist sich auch meist in der Klinik als zutreffend. Gleichwohl verfügen auch wir über eine gewisse Zahl von Fällen, bei denen bereits im Anfangsstadium Temperaturen unter 38° angetroffen wurden (Fall 16 und 20). Wir müssen jedoch ausdrücklich betonen, daß diese subnormalen Werte — vor allem zusammen mit höchster Pulsfrequenz — vorwiegend ein Symptom des absteigenden Stadiums der Peritonitis darstellen und hier sogar die Regel bilden.

Auch ein hoher Puls ist — wie aus obiger Kurve hervorgeht — schon von Anfang an bei freier Peritonitis ganz gewöhnlich (die sogenannte Kurvenkreuzung ist in ihrer üblen Bedeutung längst bekannt) — trotzdem verlaufen noch genug freie Peritonitiden von Anfang an unter gutem langsamem Puls, und eine niedrige Pulszahl darf ebensowenig wie eine niedrige Temperatur als Beweis dafür angesehen werden, daß eine diffuse Peritonitis im vorliegenden Fall nicht vorhanden ist[1]).

Wir gehen nun zu der uns hier vor allem interessierenden Frage über, welche Bedeutung neben den bisher besprochenen Symptomen die Leukocytenuntersuchung für die Diagnose und Prognose der diffusen Peritonitis beanspruchen darf.

### D. Bedeutung der Leukocytose für Diagnose und Prognose.

Es ist jedem erfahrenen Arzt bekannt, daß alle bisher besprochenen Symptome im Stich lassen können und dies oft genug auch tun. Stellt nun die Leukocytenuntersuchung das Ideal dar, das mit einem Schlage alle Schwierigkeiten löst? Diese Frage ist unbedingt mit Nein zu beantworten. Auch das Verhalten der Leukocyten ist kein für Peritonitis spezifisches Symptom und in diesem Sinne nicht verwertbar, doch muß es durch seine außerordent-

1) Vergl. die weiter unten gegebenen Kurven.

liche Feinheit gerade für diesen pathologischen Prozeß als besonders wertvoll betrachtet werden, das in vielen Fällen die Diagnose unterstützen, in manchen geradezu entscheiden kann. Es läßt sich heute schon nach der geringen Zahl von Untersuchungen mit Sicherheit behaupten, daß es ein völlig gleichwertiges Hilfsmittel im Kreise der übrigen Untersuchungsmethoden darstellt und daß wir, je genauer das Verhalten der Leukocyten bei der fortschreitenden Peritonitis studiert und klargestellt wird, eine um so größere Sicherheit in der Beurteilung dieser schwierigsten Krankheit erhalten werden.

Es geht aus den früheren Ausführungen hervor, daß eine ganz bestimmte Gesetzmäßigkeit im Ablauf der Leukocytenkurve bei fortschreitender Peritonitis besteht, daß aber auch zeitlich dieser Ablauf je nach der Schwere des Falles ein verschiedener ist. In dieser zeitlichen Variation liegt die größte Schwierigkeit der Beurteilung der Leukocytenzahl, die den Anlaß dazu gegeben hat, die Methode als unzuverlässig bei diffuser Peritonitis zu bezeichnen. Aber unzuverlässig ist nicht die Methode, sondern die Peritonitis selbst, nicht die Reaktion wechselt, sondern die Grundkrankheit zeigt alle möglichen Uebergänge. Es ist deshalb eine Beurteilung auch der Leukocytenzahl nur möglich auf Grund aller vorhandenen klinischen Symptome und dem Zeitpunkt der Erkrankung, ohne eine Vergleichung mit diesen ist die Leukocytenzahl nicht verwertbar und irreführend. Damit ist gleichzeitig ausgesprochen, daß der, der die Leukocytenzahl richtig bewerten will, vor allem in der Beurteilung aller übrigen klinischen Symptome erfahren sein muß, damit nicht ein Beobachtungsfehler in dieser Hinsicht die ganze Diagnose zu einer falschen stempelt.

Gehen wir dazu über, den Wert der Leukocytenuntersuchung für die Diagnose und Prognose der freien Peritonitis im besonderen zu besprechen, so müssen wir dies nach 2 Richtungen hin tun. Wir haben zu entscheiden:

1) Handelt es sich um eine vom Wurmfortsatze ausgehende Peritonitis oder um eine Peritonitis anderer Herkunft oder um einen Ileus?

2) Welche Form der Peritonitis liegt vor, die freie oder die begrenzte?

Nach diesen beiden Richtungen hin wird unsere Diagnose am häufigsten schwanken.

I. Die Differentialdiagnose einer freien Peritonitis und eines mechanischen Ileus kann zu den schwierigsten Aufgaben gehören, die an unsere diagnostische Kunst gestellt werden. Ich sehe davon ab, hier die Differentialdiagnose beider Krankheiten ausführ-

lich zu besprechen und beschränke mich auf einige kurze Bemerkungen über das Verhalten der Leukocytose, indem ich in Betreff ausführlicher Mitteilungen auf Schnitzlers Publikation[1]) und auf meine in Orths Festschrift[2]) erschienene Arbeit über diesen Gegenstand verweise.

Aus den bisherigen Veröffentlichungen geht hervor, daß wahrscheinlich in einer gewissen Zahl von Fällen die Leukocytenuntersuchung berufen ist, eine entscheidende Rolle sowohl in der Diagnose beider Prozesse, wie auch in der Erkenntnis des Ablaufs des Ileus zu spielen. Weitere Beobachtungen nach dieser Richtung sind erst abzuwarten, da die Zahl der bisher publizierten Fälle noch eine sehr geringe ist. Soviel ist jetzt schon als feststehend zu betrachten, daß der inkomplizierte Darmverschluß, als rein mechanischer Vorgang, keinen erkennbaren Einfluß auf die Leukocytenvermehrung ausübt. Demnach ist er im ersten Beginn beinahe stets mit Sicherheit von einer beginnenden Peritonitis — die ja rasch zu Leukocytose führt — zu unterscheiden. Es kommen allerdings Fälle vor, bei denen schon nach 24 Stunden eine lokale Peritonitis vorhanden ist, besonders bei akuter Strangulationsgangrän. In solchen Fällen reagiert der Organismus sofort durch eine höchst heftige Leukocytose, die jedoch wegen der rasch eintretenden Allgemeinvergiftung bald wieder absinkt. Folgender Fall von Strangulationsileus einer Dünndarmschlinge illustriert deutlich diesen rapiden Anstieg.

Fischer, Elsbeth, 8 J. alt, aufgenommen 19. Nov. 1902, operiert am selben Tage, gestorben 20. Nov. 1902.

Anamnese: Früher stets gesund. Vor 2 Jahren plötzlicher Ohnmachtsanfall mit Schmerzen rechts unten. Ohne weitere Behandlung zurückgegangen. Die Patientin erkrankte in der Nacht von gestern zu heute ($1^1/_2$ Uhr) plötzlich. Erst Erbrechen, dann erst Schmerz in der rechten Unterbauchgegend. Stuhlgang heute morgen noch vorhanden, dünn, spärlich. Schmerzen und Erbrechen halten dauernd an; ein heute morgen zugezogener Arzt diagnostiziert Appendicitis und schickt die Patientin hierher. Sie kommt um 9 Uhr abends ins Krankenhaus, also 20 Stunden nach Beginn der Erkrankung.

Status: Blasses Mädchen mit apathischem Gesichtsausdruck. Atmung frequent. Temp. 38,8 °, Puls 140, sehr klein, Leukocyten 38000. Der Unterleib stark aufgetrieben, bretthart gespannt, besonders rechts unten. Hier eine kleinhandtellergroße Dämpfung, sonst überall Tympanie. Die Gegend rechts bis zur Mittellinie sehr empfindlich, links frei. Eine Resistenz wegen der Bauchdeckenspannung nicht zu fühlen. In der wahrscheinlichen Annahme einer akuten Gangrän des Wurmfortsatzes sofortige Operation.

Operation: 9 Uhr abends (Hermes) Chloroform 20 g. Nach Erschlaffung der Bauchdecken ein Tumor rechts unten nach der Mittellinie zu fühlbar. Es wird eine Invagination in Betracht gezogen. Flankenschnitt rechts. Nach Eröffnung des Peritoneums quellen reichlich 200 ccm

1) Schnitzler, Wien. klin. Rundschau, 1902, No. 10 und 11.
2) Federmann, Orths Festschrift. Berlin (Hirschwald) 1903.

dunkelschwarzroter flüssiger und geronnener Blutmassen hervor. Dahinter liegt schwarzblau verfärbter Dünndarm; auf diesem der stark injizierte bleistiftdicke, zeigefingerlange Wurmfortsatz, der an der Kuppe granulationsähnliche Auflagerungen trägt, vielleicht eben gelöste Adhäsionen. Nach Vorwälzen der Darmschlinge zeigt sich, daß ein ca. 20 cm langes Stück Dünndarm vom Cökalansatz nach proximal zu vollkommen gangränös geworden war, an den beiden Enden der Schlinge deutliche Schnürfurchen. Das Coecum mit granulationsähnlichen Auflagerungen bedeckt. Das zu der Schlinge zugehörige Mesenteriolum zeigt sich narbig zusammengezogen, die ganze Schlinge außerdem etwas torquiert. Die Narben im Mesenterium sind offenbar alter Natur. Eine genaue Orientierung erscheint bei dem Zustand des Kindes gefährlich, daher so schnell wie möglich Enteroanastomose mit Knopf zwischen Colon und der zuführenden Schlinge. Der ganze gangränöse Darm wird vorgelagert und umstopft. Aus der Bauchhöhle fließen noch reichliche stinkende braunrote Exsudatmassen. Kein Kot.

Verlauf: Puls nach der Operation, die etwa 20 Minuten dauerte, nicht fühlbar, deshalb 500 ccm Kochsalzinfusion und Kampfer subkutan. Am nächsten Morgen Temp. 38,3°. Pulslos. Trotz reichlicher Excitantien mittags 1 Uhr Exitus.

Sektion: Verweigert.

Der Fall ist insofern interessant, als wir auf Grund einer bereits nach 20 Stunden vorhandenen Leukocytose von 38000 eine Peritonitis annehmen mußten, die ja auch in der Tat bestanden hat. Dafür aber, daß als Ausgangspunkt eine Strangulationsgangrän vorhanden war, bot die Leukocytenuntersuchung keinen Anhaltspunkt. Höchstens war verdächtig die Höhe der Leukocytenzahl, die wir (abgesehen von dem jugendlichen Alter der Patientin) bei Wurmfortsatzperitonitis niemals in den ersten 24 Stunden beobachtet haben. Dieser Fall ist wieder als neuer Beleg für die schon früher behauptete Tatsache anzusehen, daß, je schwerer eine Infektion ist, um so rascher sie auch zu hohen Leukocytenwerten führt.

Gewöhnlich jedoch führt ein Ileus erst später zu einer Peritonitis, so daß er mehrere Tage ohne Leukocytose verläuft, und erst allmählich infolge der langsam einsetzenden Peritonitis eine Leukocytenzunahme eintritt. In den allerletzten Stadien wiederum, wo die Allgemeinvergiftung im Vordergrund des Bildes steht, und deshalb normale oder subnormale Werte an der Tagesordnung sind, ist stets eine Unterscheidung unmöglich, aber auch ohne Bedeutung. Folgender Fall von Gallensteinileus dürfte ein Beispiel für das Verhalten der Leukocyten im Terminalstadium darstellen.

Krämer, Heinrich, 74 J. alt, aufgenommen 12. Aug. 1902, operiert am selben Tage, gestorben in derselben Nacht.

Anamnese: Früher stets gesund, war niemals gallensteinleidend. Er erkrankte am 9. Aug. abends gegen 11 Uhr plötzlich mit Schmerzen im Leibe ohne bestimmte Lokalisation. Pat., der stets regelmäßigen Stuhlgang hatte, hat seit diesem Tage weder Stuhl noch Blähungen gehabt. Nur heute gibt er an, sei nach Klystier eine Blähung abgegangen. In den letzten 3 Tagen trat eine Auftreibung des Leibes ein. Seit dem

ersten Schmerzanfall hat Pat. angeblich alles gebrochen, was er getrunken hat. Er hat viel Flüssigkeit zu sich genommen.

Befund: Sehr schwerkranker desolater Allgemeineindruck, kräftiger Mann. Temp. 36,1°, Puls 112, voll, Leukocyten 7000. Leib aufgetrieben. Handbreit über dem Nabel markiert sich eine Vorwölbung (Lipom). Darmbewegungen nicht zu sehen und nicht zu fühlen. Der ganze Leib gedämpft tympanitisch. In der Fossa iliaca heller Schall und besondere Empfindlichkeit. Die Leber reicht von der 5. Rippe bis zum Rippenbogen. Ein Tumor ist nicht zu palpieren. Per rectum nichts zu fühlen, auf hohen Einlauf kommt kein Stuhl, einige Winde gehen ab. Pat. bricht fäkulente braune Massen. Magenspülung.

Operation (Hermes) abends $^1/_2$7 Uhr: Medianschnitt vom Processus xiphoideus bis zum Nabel. Es präsentiert sich ein taubeneigroßes subfasciales Lipom. Bei Eröffnung des Peritoneums liegt Netz über stark geblähten Dünndarmschlingen vor. Spärliche Flüssigkeit in der Bauchhöhle. Der geblähte Darm wird hervorgezogen, er ist dunkelblaurot, spiegelt. Bei weiterem Hervorziehen kommt man ungefähr beim Uebergang des Jejunum zum Ileum auf vier linsengroße eiterige Substanzverluste des Darms, die auf ca. 20 cm zerstreut sind. Innerhalb dieser Fläche ist ferner am Mesenterialansatz eine stecknadelkopfgroße Perforation des Darms innerhalb einer pfennigstückgroßen eiterig belegten Partie. Im Innern des Darms fühlt man einen haselnußgroßen kantigen Gallenstein. Bei weiterem Verfolgen des geblähten Darms wird schließlich eine Stelle gefunden, wo ein zweiter gut walnußgroßer Gallenstein eingeklemmt ist. Dicht hinter dieser nicht sehr festen Einklemmung hört die Blähung des Darms auf und beginnt kollabierter Darm.

Bei dem Alter und dem Zustande des Pat. wird beschlossen, den Teil der Darmschlinge, der die Geschwüre und die Perforation enthält, vorzulagern und zu eröffnen. Es wird erst der Stein an diese Stelle mit dem Finger geschoben, dann der ganze Darm unter Kochsalzspülung reponiert, dann der Stein, nach genügender Umstopfung der vorgelagerten Schlinge, entbunden, und in beide Lumina der durchtrennten Schlinge 2 Drains eingenäht, die zum Verband herausgeführt werden. Haltenaht.

Verlauf: Pat., der sehr unruhig ist, erhält nach der Operation 0,01 g Morph. und 800 ccm Kochsalzinfusion. Geht aber trotzdem abends 10 Uhr zu Grunde.

Sektion: Verweigert.

Ich habe mit Absicht gerade diese beiden Beobachtungen hier mitgeteilt, weil sie dartun, wie sehr das Verhalten der Leukocyten durch die komplizierende Peritonitis beeinflußt wird. Trotzdem sehe ich in der Leukocytenuntersuchung ein gerade für die Diagnose des Ileus sehr wertvolles Hilfsmittel, das uns in zahlreichen Situationen große Dienste leisten kann und geleistet hat. Eine Mitteilung positiver Resultate behalte ich mir für eine andere Stelle vor und verweise nochmals auf die bereits mitgeteilten Publikationen.

II. In 2 Fällen hatten wir Schwierigkeiten, als wir die vorhandene Peritonitis als vom Wurmfortsatz oder von den weiblichen Geschlechtsorganen ausgehend betrachten sollten. Ich lasse beide Fälle hier folgen, weil sie in ihrer Gleichartigkeit und in ihrem Leuko-

cytenverhalten sehr interessant und lehrreich sind. Weitreichende Schlüsse möchte ich vorläufig noch nicht aus ihnen ziehen. Beide Fälle gleichen klinisch völlig einer vom Appendix ausgehenden freien Peritonitis, und in beiden Fällen erwies sich die gynäkologische Untersuchung als negativ. Bei der Operation wurde reichlicher Eiter und ein völlig normaler Wurmfortsatz gefunden. Beide Peritonitiden sind als von den Adnexen ausgehend und als durchaus gutartig zu betrachten, die wahrscheinlich auch ohne Operation in Genesung übergegangen wären.

Beide boten nun bereits in den ersten 24 Stunden eine außerordentlich hohe Leukocytose von 40000—50000. Wegen dieser auffallend hohen Leukocytose teile ich sie besonders mit, denn es scheint, daß wir in dieser außerordentlichen Reaktion ein Unterscheidungsmittel der bösartigen freien Wurmfortsatzperitonitis gegenüber der gutartigen gynäkologischen besitzen. Es müssen natürlich noch weitere Beobachtungen in dieser Hinsicht abgewartet werden, doch sind wir schon so weit gelangt, daß wir bei einem derartig hohen Leukocytenbefund bei Frauen immer gynäkologische Peritonitis in Betracht ziehen und besonders zurückhaltend mit einem primären Eingriff sind.

Fressmann, Bertha, 30 J. alt, aufgenommen am 20. April 1903, operiert am gleichen Tage, geheilt entlassen 16. Mai 1903.

Anamnese: Pat. war bisher gesund, nie unterleibskrank, hat regelmäßig menstruiert. In der Nacht von gestern auf heute ist sie plötzlich mit Erbrechen und heftigen Schmerzen im ganzen Leibe erkrankt. Stuhlgang war durchfallartig. Am Abend vorher hatte sie auf ärztliche Anordnung Opiumtropfen genommen. Nach dem Durchfall ließen die Schmerzen im ganzen Leibe nach, sind aber auf der rechten Unterbauchseite an einer kleinen Stelle, die sehr empfindlich ist, geblieben.

Status: Leidlich gut genährt, ziemlich kräftig gebaut, macht den Eindruck schwerer Erkrankung. Conjunctiven des Auges ikterisch verfärbt. Puls 100, Temp. 38,7°, Leukocyten 45000. Leib stark aufgetrieben, ist eindrückbar, überall heller Schall. Der ganze Leib höchst empfindlich, besonders in der Ileocökalgegend. Da das Bestehen freier Peritonitis anzunehmen ist, wird sofortige

Operation vorgenommen (Hermes). Typischer Flankenschnitt. Coecum mit Appendixansatz leicht zu finden. Am Appendix, der geschrumpft und nur 2 cm lang erscheint, kein Zeichen einer frischen Entzündung zu finden. Der Appendix wird reseziert. Beim Aufwärtsschieben des Dickdarms dringt aus der Tiefe des kleinen Beckens reichlich dünnflüssiger gelber Eiter hervor. Nirgends Verklebungen. Da die Ursprungsstelle des Eiters nicht zu finden ist, wird in der Mittellinie vom Nabel bis zur Symphyse die Bauchhöhle nochmals eröffnet; die Därme werden aus der Bauchhöhle unter fortwährender Spülung mit Kochsalzlösung herausgenommen, die wahrscheinliche Ursprungsstelle der Eiterung in der linken Tube gefunden, die entzündet und perforiert war. Die Perforationsstelle wird vernäht. Nach gründlicher Durchspülung der Bauchhöhle und Reposition der Därme werden die beiden Bauchwunden durch Etagenknopfnähte geschlossen. Nach der Operation Kochsalzinfusion 900 g.

Verlauf: Der weitere Verlauf ist völlig glatt. Die hohe Leukocytose geht ziemlich rasch zur Norm zurück. Prima intentio.

Diegner, Anna, 21 J. alt, aufgenommen am 26. Mai 1903, operiert 11. Juni 1903, geheilt entlassen 17. Juli 1903.

Anamnese: Früher immer gesund. Seit gestern Schmerzen im ganzen Leibe, die am Abend besonders stark werden. In der vergangenen Nacht Erbrechen und anhaltende Uebelkeit. Stuhlgang angehalten, letzter gestern. Menstruation regelmäßig, ist nie unterleibskrank gewesen, hat einmal geboren.

Status: Mittelgroß, gutgenährtes Mädchen, macht schwerkranken Eindruck, stöhnt über Schmerzen im ganzen Leibe. Leib nicht aufgetrieben und eindrückbar, in der rechten Unterbauchseite sehr empfindlich. Resistenz nicht zu fühlen. Temp. 38,7°, Puls 100, Leukocyten 40000 (46000). Gynäkologisch nihil.

Verlauf: Der Verlauf ist in den nächsten Tagen ein wechselnder, die schweren Allgemeinerscheinungen gehen zurück, die Leukocytose schwankt zwischen 15000 und 20000, die Temperatur zwischen 37° und 38°. Die Schmerzen bleiben in wechselnder Intensität bestehen. Am 11. Juni abends plötzlich Verschlimmerung. Temp. 38,4°, Puls 120, Leukocyten 25000. In der Annahme einer akuten Propogation der Entzündung, sofortige

Operation abends (Hermes). Typischer Flankenschnitt. Peritoneum sulzig durchtränkt, mit den vorliegenden Därmen leicht verklebt. In der Bauchhöhle freies trübseröses Exsudat, ca. 2 Eßlöffel. Coecum und Appendix, der retrocökal liegt und leicht zu luxieren ist, mit leichten Auflagerungen bedeckt, nicht weiter verändert. Der Appendix wird typisch reseziert. Rechte Tube wird palpiert. Sie ist geschwollen, verdickt und gerötet. Tamponade.

Verlauf: Glatt. Geheilt entlassen.

In diesem letzteren Falle fiel die hohe Leukocytose, nachdem sie zunächst noch weiter auf 46000 angestiegen war, am nächsten Tage, ohne daß ein Eingriff stattgefunden hatte, bereits auf 18000 und hielt sich dann 10 Tage auf Zahlen um 15000, bis die Patientin schließlich wegen einer erneuten Verschlimmerung operiert wurde.

III. Wir wenden uns nun am Schlusse dieses Abschnittes zu einer kurzen Besprechung des wichtigsten Teiles der Diagnose, der Entscheidung, welche besondere Form der Perityphlitis im gegebenen Falle vorliegt. Wir betonen ausdrücklich, daß es nicht unsere Absicht ist, an dieser Stelle ausführlicher auf die Differentialdiagnose der einzelnen Formen der Perityphlitis einzugehen, da diese Untersuchung an den Schluß der ganzen Arbeit gehört, wenn sämtliche Verlaufstypen der Perityphlitis abgehandelt sind. Wir können es uns aber doch nicht versagen, einige Ausführungen in dieser Hinsicht auch an dieser Stelle zu machen.

Eine Entscheidung kann vor allem zwischen zwei pathologisch-anatomischen Formen der Perityphlitis schwanken, und auch zwischen diesen nur in den ersten Tagen der Erkrankung. Diese sind

1) die gutartige Perforation, die zur raschen und definitiven Abkapselung führt (Append. perforat.),

2) die bösartige Perforation, bei der es zu keiner definitiven Abkapselung kommt, und die zur sogenannten progredient-fibrinös-eiterigen Peritonitis führt,

Wir sind uns wohl bewußt, daß die hier pathologisch-anatomisch getrennten Verlaufstypen der Perityphlitis in der Tat nur auf verschiedener Infektionsintensität beruhende graduelle Unterschiede darstellen, und daß es der Natur Gewalt antun hieße, bei einer Erkrankung, die so viel Uebergänge zeigt, klinisch in jedem Falle eine völlig sichere Diagnose stellen zu wollen. Wissen wir doch selbst bei der Operation hin und wieder nicht, welcher Gruppe wir den vorliegenden Befund zuzählen sollen. Trotzdem würden wir es als schweren Fehler betrachten, prinzipiell darauf zu verzichten, eine pathologisch-anatomische Diagnose zu stellen und unterschiedslos jeden Fall sofort zu operieren. Wir würden dann eben wieder auf den Standpunkt des Kunsthandwerkers zurückkehren, aus dem der Chirurg sich mühselig genug herausgearbeitet hat. Wir halten auch heute noch durchaus an unserer Ansicht fest, die SONNENBURG immer verfochten hat, daß in der überwiegenden Zahl der Perityphlitiden eine pathologisch-anatomische Diagnose zu stellen ist und gestellt werden muß. Sie war schon mit den bisherigen Hilfsmitteln möglich und erhält durch die Leukocytenuntersuchung eine neue Stütze. Daß auch wir offen zugeben, irren zu können, geht aus den veröffentlichten Krankengeschichten zur Genüge hervor.

Der Schwerpunkt und die Hauptschwierigkeit einer sicheren speziellen Diagnose liegt ohne Zweifel in den ersten 48 Stunden, weil um diese Zeit die allgemeine Reaktion noch zu sehr im Vordergrunde steht, und die lokalen Symptome häufig undeutlich sind. Auch die Leukocytenuntersuchung erweist sich in den ersten 48 Stunden von geringem Werte, da alle drei Typen noch eine sehr hohe Leukocytose, über 20000, aufweisen können. Trotzdem muß gerade um diese Zeit unbedingt eine sichere Diagnose gestellt werden, da während ihr ein Eingriff am erfolgreichsten ist. Ich betone dabei nochmals den Nachweis einer sicheren Resistenz. Erscheint es zweifelhaft, ob eine stationäre oder progrediente Form vorliegt, so halten wir es stets für das kleinere Uebel zu operieren, da eine derart frühzeitige Operation meist als so gut wie unschädlich angesehen werden muß.

Je weiter jedoch der Prozeß fortgeschritten ist, eine desto sicherere Entscheidung ist möglich, da nun die Leukocytenkurve in ihre Rechte treten kann. Wollen wir eine Diagnose **nach** den ersten zwei Tagen stellen, so müssen wir festhalten, daß bei gutartiger Perforation mit rascher Abkapselung die anfänglich hohe Leukocytose schon am 3. Tage deutlich zurückzugehen

beginnt (oft schon früher) gleichzeitig mit der Temperatur und allen übrigen Symptomen.

Bei der freien fortschreitenden Peritonitis beginnt am 3.—4. Tage die vorher hohe Leukocytose gleichfalls abzusinken infolge der beginnenden Allgemeinvergiftung des Organismus. Wir wissen auch, daß dieser Abfall, je nach der Schwere der Infektion, noch früher — selten am 4. Tage — eintreten kann. Was aber dieses Absinken durchaus von dem einer zirkumskripten Peritonitis unterscheidet, das ist das bestehende Mißverhältnis mit allen übrigen Symptomen. Während diese immer drohender und ernster werden, fällt die Leukocytose ab. Nach dem 4. Tage ist bei freier fortschreitender Peritonitis eine niedrige oder fehlende Leukocytose mit schwersten klinischen Symptomen die Regel.

Dies Verhältnis von Temperatur und Leukocytose wird besonders gut durch folgende beiden Kurven von Fall 20 und 21 wiedergegeben, den einzigen, bei denen wir über eine dreitägige Beobachtung verfügen. Außerordentlich deutlich ist in beiden der rasche Abfall der Leukocytose, während ein auffallender Unterschied im Verhalten der Temperatur besteht. Pulsfrequenz über 120. Beide Fälle sind am 6. Tage gestorben.

Fall 20 (Raatz).

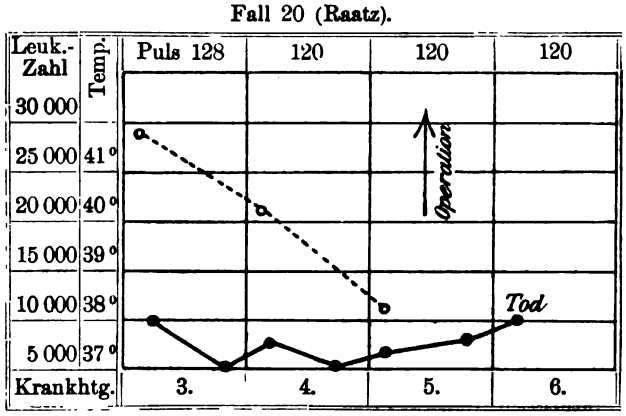


Fall 21 (Friedrich).

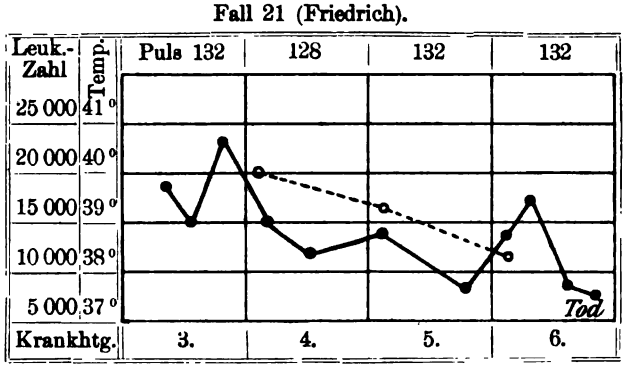

Findet man **nach** dem 4. Tage noch hohe Leukocytose über 20000 und schwerste klinische Symptome, so handelt es sich mit größter Wahrscheinlichkeit um mangelhafte Abkapselung mit Tendenz zur Propagation. Eine freie Peritonitis ist dann stets auszuschließen. Diese Form — die auch die Bezeichnung progredient fibrinös-eiterige Peritonitis führt — ist die einzige, bei der man noch am Ende der 1. Woche relativ hohe Leukocytenzahlen antrifft. Das Bezeichnende des Leukocytenverhaltens bei ihr ist allerdings nicht die absolute Höhe der Leukocytose, sondern das mehrere Tage konstante Gleichbleiben auf dem am 3.—4. Tage erreichten Niveau, bis sie dann doch am Ende der 1. Woche durch beginnende Allgemeinvergiftung ein Absinken eintritt. Von größtem Werte gegenüber einer freien Peritonitis ist der Nachweis einer Resistenz [1]).

Ich lasse, um das gegensätzliche Verhalten der Leukocytenkurve bei dieser Form der Peritonitis zu demonstrieren, die Kurve einer progredient fibrinös-eiterigen Peritonitis folgen. Der Fall wies eine undeutliche Resistenz von Anfang an auf, hatte schwere Allgemeinsymptome. Gegen freie Peritonitis sprach das dauernde Hochbleiben der Leukocytose. Die Operation ergab zwei große, ganz mangelhaft abgekapselte Abscesse und Gangrän des Wurmfortsatzes. Trotz zweier sekundärer Abscesse genas der Patient. Auffallend ist die dauernd niedrige Temperatur [2]).

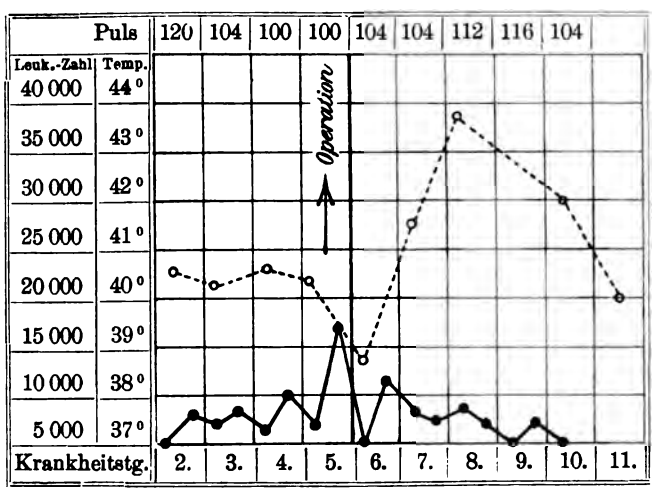


1) In einer Zahl von Fällen, besonders wenn die lokalen Symptome durch Opiumdarreichung undeutlich sind, ist eine Unterscheidung unmöglich. In der Praxis ist sie auch irrelevant, da auf jeden Fall sofortige Operation indiziert ist.

2) In Betreff weiterer Beispiele verweise ich auf Teil II (zirkumskripte Peritonitis).

Findet man schließlich am Ende der 1. Woche oder gar noch später hohe Leukocytose und schwere Symptome, so handelt es sich stets um mehr oder weniger abgekapselte Abscesse.

Ehe ich diesen Abschnitt schließe, möchte ich über Indikationsstellung und Prognose der freien Peritonitis auf Grund der Leukocytenuntersuchung folgendes betonen:

Eine Indikation zur Operation gibt eine hohe Leukocytose an sich in den ersten 48 Stunden nicht ab, hier entscheiden die übrigen Symptome. Nach den ersten 3 Tagen bis zum Ende der 1. Woche ist eine hohe Leukocytose mit schweren Symptomen der Ausdruck schwerster Infektion und indiziert sofortige Operation, da es sich in jedem Falle um eine fortschreitende Form handelt. Findet man schwerste klinische Symptome und niedrige oder gar fehlende Leukocytose, so ist dies der Ausdruck bereits eingetretener Allgemeinvergiftung. Trotzdem ist die Operation indiziert, da man nie wissen kann, inwieweit der Organismus die Infektion, wenn der Hauptherd entfernt ist, aus eigenen Mitteln überwindet. Ich betone nochmals den bedeutend höheren Wert der Leukocytenkurve gegenüber der absoluten Zahl.

Was die Prognose der freien Peritonitis betrifft, so ist, unabhängig von dem Zeitpunkte der Erkrankung, eine hohe Leukocytose an sich stets als ein günstiges Zeichen aufzufassen. Je höher eine Leukocytose bei schweren klinischen Symptomen ist, desto günstiger ist die Prognose. Niedrige oder fehlende Leukocytose bei schweren übrigen Symptomen gibt stets schlechteste Prognose. Von unseren 21 Peritonitisfällen sind alle mit hoher Leukocytose, selbst die am 4. Tage operierten, genesen, alle bei niedriger oder fehlender Leukocytose operierten dagegen zu Grunde gegangen. Wir halten den Befund der Leukocytenuntersuchung vor der Operation deshalb für das sicherste prognostische Merkmal, weil es am klarsten die noch vorhandene Wehrkraft des Organismus widerspiegelt.

### E. Verhalten der Leukocyten nach der Operation.

Ich nehme davon Abstand, hier ausführlich auf die wichtigen Verhältnisse von Leukocytose und Temperatur nach der Operation der Perityphlitis überhaupt einzugehen, indem ich diesen Abschnitt in dem II. Teile (zirkumskripte Peritonitis), wo er eine größere Bedeutung beansprucht, eingehend besprechen werde. Ich beschränke mich darauf, kurz den relativ einfachen Verlauf nach der Operation einer freien fortschreitenden Peritonitis zu skizzieren.

Von den 20 operierten Fällen von freier fortschrei-

tender Peritonitis gingen 9 Fälle ohne weitere Komplikation in Heilung über, bei 5 Fällen mußten sekundäre Abscesse eröffnet werden. 6 Fälle gingen an fortschreitender Peritonitis zu Grunde.

In allen 20 Fällen ist der Wurmfortsatz entfernt worden. Alle Fälle sind mit tiefer Schürzentamponade behandelt worden. Diese Tamponade wurde zum ersten Male zwischen dem 5.—7. Tage gewechselt. In 17 Fällen wurde nur ein rechtsseitiger Flankenschnitt angelegt, in 3 Fällen mehr als ein Flankenschnitt (Fälle 16, 19 u. 20). Zum Teil wurde mit Kochsalzlösung gespült.

1. Glatter Verlauf (9 Fälle [Fall 2, 3, 7, 8, 9, 11, 12, 13, 16]).

In zwei Dritteln dieser Fälle trat sofort nach der Operation eine erhebliche Besserung ein, die Temperatur ging entweder sofort oder am nächsten Tage zur Norm herab, ohne daß ein weiterer Anstieg erfolgte. In einem Drittel blieb die Temperatur und der Puls noch 3—4 Tage auf mäßiger Höhe (38,0°—38,5°), um aber dann gleichfalls dauernd bis zur Norm abzusinken. Die vor der Operation bestehende Leukocytenzahl kann nun, unabhängig von der Temperatur, entweder sofort nach der Operation auf die Normalzahl abfallen, oder sie kann noch 3—4 Tage auf derselben Höhe, wie vor der Operation, verharren, um dann erst allmählich abzusinken. Zwischen diesen beiden Extremen kommen alle Uebergänge vor. In Fall 13 z. B. blieb die außerordentlich hohe Leukocytose von 40000 noch 3 Tage nach der Operation bestehen, gleichwohl ging der Fall in Genesung über.

Kurve zu Fall 13.

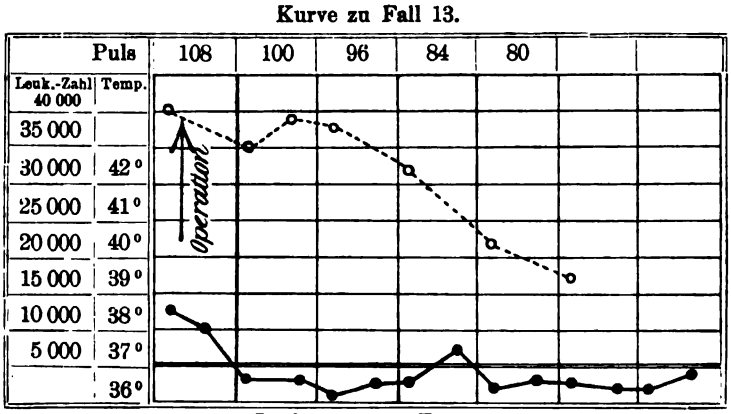


---- Leukocyten, — Temperatur.

Eine selbst noch mehrere Tage hochbleibende Leukocytose spricht nicht für fortschreitende Peritonitis, sondern beweist nur, daß der Organismus noch eines starken Leukocytenaufgebots bedarf, um der noch bestehenden Infektion Herr zu

werden. Je radikaler der Infektionsherd entfernt werden konnte, desto rascher sinkt die Leukocytose zur Norm ab. Ist eine Retention vorhanden, so steigt die vorher niedrige Leukocytose wieder zu hohen Werten an. Die Temperaturerhöhung kann aber dabei völlig fehlen. Dies beweist Fall 16. Nach dem Verbandwechsel ging die Leukocytose zurück.

Kurve zu Fall 16.

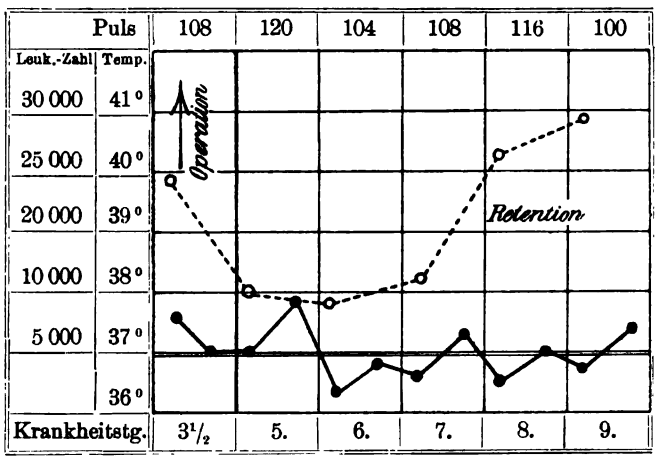


2. Sekundäre Abscesse (5 Fälle [Fall 1, 4, 5, 10, 17]).

Alle Abscesse wurden mit dem Messer eröffnet. Die Diagnose wurde stets auch ohne Leukocytenzählung gestellt, da die physikalischen Symptome deutlich waren. In folgender Tabelle sind die Abscesse nach dem Zeitpunkt der Eröffnung seit der ersten Operation geordnet.

| No. des Falles | Name | Tag der Eröffnung nach der ersten Operation | Leuk., Temp., Puls (abends vorher) am Tag. d. Eröffnung | | | Lokalisation | Art der Eröffnung |
|---|---|---|---|---|---|---|---|
| 10 | Lehmann | 9. Tag | 27000 | 39° | 80 | Douglasabsceß | per vaginam |
| 4 | Tietze | 13. „ | 22000 | 37,7° | — | „ | per rectum |
| 5 | Kühnert | 14. „ | | 39,1° | — | Intraperitoneal- u. Beckenabsceß | Flankenschnitt l. |
| 1 | Dickhoff | 19. „ | 26000 | 39° | — | Intraperitoneal | „ „ |
| 17 | Schönfeldt | 21. „ | 16000 | 38,3° | 80 | Douglasabsceß | Durch die alte Wunde |

Die Temperatur zeigte in diesen 5 Fällen verschiedenes Verhalten. In 3 Fällen (Fall 1, 5, 10) ging sie zwar nach der Operation etwas herab, um aber dann, je mehr das Exsudat nun seinerseits fortschritt, immer mehr anzusteigen, meist über 39°. In den beiden anderen Fällen (Fall 4 und 17) fiel die Temperatur sofort nach der Operation zur Norm ab und stieg überhaupt nicht wieder an. Die Leuko-

cytose fiel in allen Fällen nach der ersten Operation langsamer oder schneller zur Norm ab, blieb einige Zeit niedrig, um dann ganz allmählich zu etwas höheren Werten und erst in den letzten Tagen vor der Eröffnung zu Werten über 20000 anzusteigen.

Dies Verhalten veranschaulicht folgende Kurve von Fall 1.

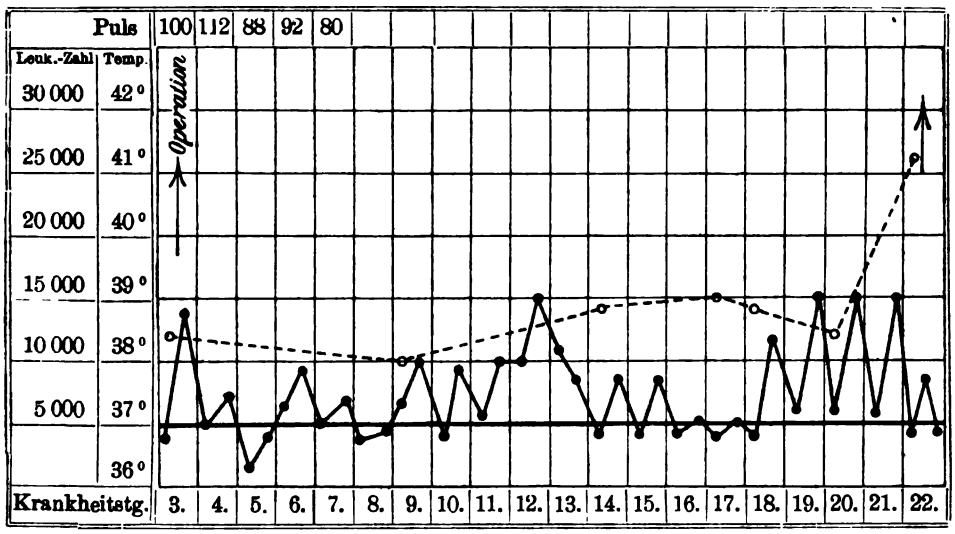


Eine sekundäre Absceßbildung ist stets ein Beweis dafür, daß vor der ersten Operation bereits eine Infektion dieses Gebietes vorhanden gewesen ist, die aber trotz Entfernung des Hauptherdes durch die Schutzkräfte des Organismus nicht völlig überwunden werden konnte. Durch die zu stande gebrachte Entlastung des Organismus jedoch wurde die Widerstandskraft derart gestärkt, daß die Infektion wenigstens zur Begrenzung kommen konnte. Ist erst eine Abkapselung eingetreten, so kann dann dieser Absceß seinerseits wieder fortschreiten. Die Abkapselung des Exsudats hat keinen Einfluß auf die Leukocytose, deshalb fällt diese nach der Operation allmählich ab und bleibt sogar längere Zeit auf niedriger Höhe, solange eben der Absceß stationär bleibt. Der erneute Anstieg der Leukocytenzahl ist stets der Ausdruck des Wachsens des Abscesses und in dieser Hinsicht Indikation zur Operation. Propagiert ein solcher Absceß nicht, so macht er keine Leukocytose und kann völlig unbemerkt bleiben. Wird er eröffnet, bevor es zu einem stärkeren Fortschreiten gekommen war (Fall 17), so findet gleichfalls keine erhebliche Leukocytenvermehrung statt. Bei Verdacht auf sekundären Absceß muß täglich untersucht werden. Nach der chirurgischen wie spontanen Entleerung des Abscesses tritt rascher Abfall der Leukocytose ein.

3. An fortschreitender Peritonitis gestorbene Fälle (6 Fälle [Fall 6, 14, 15, 18, 19, 20]).

Diese Fälle sind gestorben, weil sie zu spät operiert wurden. In allen war die Allgemeinvergiftung schon derart weit vorgeschritten, daß die Entfernung des Hauptherdes nicht genügte, um den Organismus in den Stand zu setzen, diese zu überwinden. Alle, mit Ausnahme von Fall 6 (20000), hatten vor der Operation niedrige oder fehlende Leukocytenzahl (10—12000). Doch zeigte sich bei ihnen ein verschiedenes Verhalten nach der Operation.

Die 1. Gruppe (Fall 6, 15, 20) umfaßt die schwersten Fälle; sie alle starben innerhalb der ersten 24 Stunden nach dem Eingriff. Eine Leukocytenzählung wurde nicht mehr angestellt (Fall 6 = 18000). Nur Fall 20 wurde seziert. Die Sektion ergab allgemeine eiterige Peritonitis.

Die 2. Gruppe umfaßt die Fälle, die noch mehrere Tage nach der Operation am Leben blieben. Es sind dies die leichteren Fälle (Fall 14, 18, 19). Bei ihnen kann man zwei Typen unterscheiden. Der erste Typus zeigt hochbleibende Temperatur und niedrig bleibende Leukocytose. Dabei Ikterus und Benommenheit. Zu ihm gehören Fall 14 und 18. Hier geht der Organismus vorwiegend an Allgemeinvergiftung zu Grunde. Dieselbe war vor der Operation bereits so hochgradig, daß die Operation völlig ohne Einfluß blieb. In Fall 14 ergab die Sektion kein Exsudat in der Bauchhöhle, die Därme trocken, das Bild der allgemeinen Sepsis. Die allgemeinen Vergiftungssymptome überwiegen bei diesem Typus.

Der zweite Typus zeigt völlig abweichenden Verlauf, nämlich bis zum Tode ansteigende Leukocytose und im Gegensatze dazu subnormale Temperatur. Ich habe diesen Typus nach freier Peritonitis nur einmal (Fall 19) beobachtet und setze die Kurve

Kurve zu Fall 19.

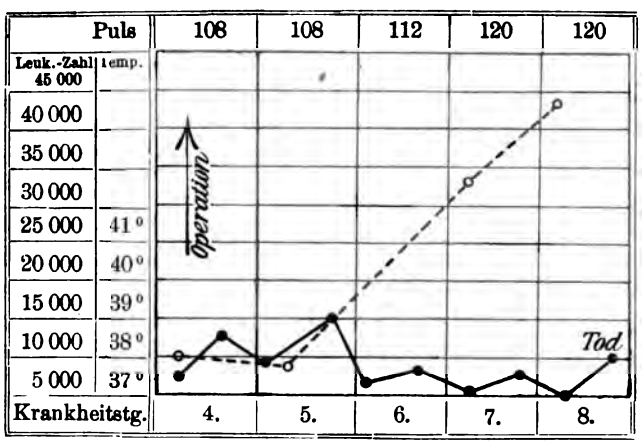

hierher. Eine Sektion wurde verweigert. Die allgemeinen Symptome (Ikterus, Benommenheit) sind gegenüber den lokalen weniger stark ausgeprägt. Hier muß angenommen werden, daß die Allgemeinvergiftung vor der Operation noch nicht den hohen Grad erreicht hat, daß die Entfernung großer Eitermassen nicht ohne Einfluß geblieben wäre. Es wird vielmehr durch den Eingriff wieder eine derartige Konzentration der Bakteriolysine geschaffen, daß es nun aufs neue zu einem positiven Reiz auf die Leukocytenzentren kommt. Durch die trotz des Eingriffes bald wieder erfolgte Bakterienvermehrung und den gleichzeitigen Zerfall steigt dann die Leukocytose immer mehr an. Der Tod erfolgt hier im wesentlichen nicht durch Allgemeinvergiftung, sondern durch Erschöpfung, mechanische Einwirkungen; diese Form ist die gutartigere.

## Krankengeschichten [1]).

### I.

### Fälle, die innerhalb der ersten 24 Stunden operiert wurden (Fall 1—8).

1. Dickhoff, Rudolf, 34 J. alt, aufgenommen am 29. Aug. 1902, operiert am selben Tage, 8 Stunden nach Beginn der Peritonitis. Geheilt entlassen am 25. Okt. 1902.

Anamnese: Früher stets gesund. Seit 2 Tagen Schmerzen im Leibe ohne Fieber, gestern mittag legte sich Pat. zu Bett. Heute früh 10 Uhr plötzlich starkes Erbrechen, Schüttelfrost und hochgradigste Schmerzen r. u., die seitdem dauernd zunahmen. Letzter Stuhlgang heute früh.

Status (mittags 1 Uhr): Schwerer Krankheitseindruck, große Unruhe, leichter Ikterus. Temp. 37. Puls 100. Leukocyten 12000. Leib gespannt, r. u., dem Mc Burneyschen Punkte entsprechend, eine 5-Markstück große, höchst empfindliche Stelle, der übrige Leib wenig empfindlich.

Bis zum Abend 7 Uhr steigt die Temperatur auf 38,6, die übrigen Erscheinungen nehmen an Intensität zu. Deshalb

Operation (abends 7 Uhr [Hermes]): Typischer Flankenschnitt rechts. Bauchdecken stark sulzig durchtränkt. Nach Eröffnung des Peritoneums entleeren sich ca. 3 Eßlöffel trüb-eiteriger Flüssigkeit. Abkapselung nirgends sichtbar. Darmschlingen ohne fibrinösen Belag. Der Wurmfortsatz liegt nach oben und median zu. Typische Abtragung und Uebernähung. Schürzentamponade. Der Wurmfortsatz 10 cm lang, total bis zum Coecum hin gangränös. Im Lumen Eiter und ein Kotstein. Keine deutliche Perforation.

Verlauf: In den nächsten Tagen nach der Operation bedeutende Besserung. Temperatur fällt ab, der Ikterus wird jedoch stärker. Vom 7. Tage an nach dem Eingriffe tritt unregelmäßiges Fieber auf bis zu 39°.

---

1) Wo nichts Besonderes angegeben, sind die Brustorgane ohne Befund. Die Sektionen sind sämtlich im pathologischen Institute des Krankenhauses (Prosektor: Prof. Langerhans) ausgeführt.

Die Leukocytenzahl steigt von 10000 allmählich bis zu 26000 am 20. Tage nach der Operation. Schmerzen in der linken Bauchseite treten auf. Am 17. Sept. wird durch einen linken Flankenschnitt ein großer intraperitonealer abgekapselter Abscess, der in den Douglas hinabreicht, eröffnet. Entleerung reichlich stinkenden Eiters.

Vorher: Temp. 39°. Leukocyten 26000.

Nach dem Eingriff glatte Heilung. Pat. wird am 24. Okt. mit guten Narben geheilt entlassen (siehe Kurve).

2. Geppert, Max, 18 J. alt, aufgenommen am 25. März 1903, operiert am selben Tage, 16 Stunden nach Beginn des 2. Anfalles. Geheilt entlassen am 23. April 1903.

Anamnese: Pat. (früher gesund) hatte einen ersten Anfall von Appendicitis vor einem halben Jahre (Oktober 1902). Dauer 5 Wochen unter Fieber und Erbrechen. Nachher völlig beschwerdefrei. Der jetzige Anfall begann vor 16 Stunden (gestern Abend 8 Uhr) ganz plötzlich ohne äußere Ursache mit einem heftigen Schmerzanfalle r. u. Erbrechen und Fieber traten bald hinzu. Das Erbrechen wiederholte sich heute morgen, deshalb Einlieferung ins Krankenhaus.

Status: Kräftiger junger Mann. Temp. 38. Puls 108. Leukocyten 28000. Bauchdecken mäßig stark gespannt, nirgends eine deutliche Resistenz zu fühlen. Die rechte Unterbauchgegend äußerst berührungsempfindlich, die linke Seite frei. Kein Flankenschmerz. Allgemeinaussehen leidlich.

Operation am 25. März (Sonnenburg) mittags 12 Uhr: Typischer Flankenschnitt. Sehr starke seröse Durchtränkung des properitonealen Fettgewebes. Nach Eröffnung des zarten Peritoneums quellen ca. 2 Eßlöffel trüber Flüssigkeit hervor. Einige ganz zarte Verklebungen zwischen Coecum und parietalem Peritoneum, sonst nirgends Adhäsionen. Vorliegende Darmschlingen stark gerötet, zarter Fibrinbelag. Der Wurmfortsatz liegt frei nach unten und medial zu. Er wird leicht luxiert und amputiert. Typische Uebernähung des Stumpfes. Er ist 7 cm lang, stark geschwollen und zeigt in seiner proximalen Hälfte eine die halbe Peripherie einnehmende Gangrän. Im Lumen dunkelbraune schmierige Flüssigkeit. Schleimhaut gleichfalls gangränös. Keine Perforation, kein Kotstein.

Schürzentamponade der Wunde.

Verlauf völlig glatt. Mit guter Narbe ohne Fistel geheilt entlassen.

3. Stiegler, Erich, 15 J. alt, aufgenommen am 23. Aug. 1902, operiert am selben Tage, 18 Stunden nach Beginn des Anfalles. Geheilt entlassen am 9. Sept. 1902.

Anamnese: Pat. gibt an, vor ca. 4 Jahren einen Fall erlitten zu haben, woran sich Schmerzen in der rechten Unterbauchgegend anschlossen. Seitdem habe er öfters Schmerzanfälle von 2—3-tägiger Dauer unter Fieber gehabt. Im letzten halben Jahre war er völlig beschwerdefrei.

Die jetzige Erkrankung begann gestern Abend 9 Uhr plötzlich ohne äußere Ursache mit heftigen Schmerzen r. u., die sich im Laufe des heutigen Tages über den ganzen Leib ausbreiteten. Pat. wollte heute morgen noch arbeiten, wird aber per Droschke ins Krankenhaus gebracht. Gestern Abend 3mal Erbrechen, heute früh gleichfalls Erbrechen. Heute Morgen spontan Stuhlgang.

Status: Sehr schwerkranker Eindruck. Puls klein, 120. Temp. 39°. Leukocyten 19000. Leib eingezogen, gespannt. Nirgends deutliche Resistenz. Die ganze rechte untere Bauchhälfte bei der leisesten Berührung außerordentlich empfindlich, in weit geringerem Grade die linke Seite. Beiderseits Flankenschmerz.

Operation nachmittags 4 Uhr (Hermes): Typischer Flankenschnitt. Oedematöse Durchtränkung des properitonealen Gewebes. Nach Eröffnung des Peritoneums stürzen unter mäßigem Drucke 3 Eßlöffel einer trüb-eiterigen geruchlosen Flüssigkeit hervor. Die Darmschlingen schwimmen frei, sind mäßig injiziert. Wurmfortsatz liegt frei auf der Beckenschaufel, nach unten zu. Er wird leicht luxiert, typisch abgetragen, der Stumpf übernäht. Die Wunde wird im oberen Wundwinkel vernäht, sonst Jodoformgazetamponade der Höhle. Der Wurmfortsatz 6 cm lang, in der peripheren, posthornartig gekrümmten Hälfte empyemartig erweitert und völlig gangränös. Keine Perforation. Im Lumen befindet sich 1 cm vom Ansatz eine totale Obliteration, distal davon ist es mit blutigem stinkenden Eiter erfüllt.

Verlauf völlig glatt. Mit guter Narbe ohne Kotfistel am 9. Sept. geheilt entlassen.

4. Tietze, Reinhold, 16 J. alt, aufgenommen am 26. März 1903; operiert am selben Tage, etwa 20 Stunden nach Beginn der Erkrankung; geheilt entlassen am 29. April 1903.

Anamnese: Früher gesund, mit Ausnahme öfters aufgetretener Leibschmerzen. In der Nacht von gestern zu heute bekam der Pat. plötzlich heftige Schmerzen in der rechten Unterbauchgegend. Einmaliges Erbrechen, das sich nicht mehr wiederholte. Seit gestern Morgen kein Stuhlgang oder Winde. Die Schmerzen nahmen dauernd zu.

Status: Schwerkranker Eindruck. Zunge trocken. Temp. 38,9. Puls 120. Leukocyten 20000. Der Leib stark aufgetrieben und gespannt, außerordentlich berührungsempfindlich, besonders r. u. Nirgends Resistenz, auch nicht per rectum.

Operation (Hermes): Da Temperatur hoch bleibt, die Leukocytose auf 22000 ansteigt, der Gesamteindruck sich nicht ändert, wird am Abend operiert (ca. 20 Stunden nach Beginn der Erkrankung).

Typischer Flankenschnitt, reichliche seröse Durchtränkung des properitonealen Gewebes. Nach Eröffnung des Peritoneums quellen unter starkem Drucke fibrinbelegte Darmschlingen und dünnflüssiges, trüb-eiteriges Exsudat in großer Menge (ca. $^1/_2$ l) hervor. Nirgends Verklebungen. Der Wurmfortsatz liegt median und nach dem kleinen Becken zu völlig frei. Typische Abtragung mit Darmklemme und Uebernähung des Stumpfes. Schürzentamponade. Der Wurmfortsatz 10 cm lang, kleinfingerdick geschwollen, zeigt am peripheren Ende eine kolbenförmige Erweiterung mit einer markstückgroßen Totalgangrän, die auf das Mesenteriolum übergreift. Keine nachweisliche Perforation. Im Lumen brauner Eiter und ein Kotstein.

Verlauf: Die Temperatur sinkt nach der Operation rasch ab, ohne wieder anzusteigen. Die rechte Flankenwunde heilt glatt. Am 7. April, also 14 Tage nach der ersten Operation, wird ein großer Douglasabsceß mit ca. $^3/_4$ l jauchig stinkendem Eiter per rectum eröffnet. Dabei bestanden am 7. April: Temp. 37, Puls 72, Leukocyten 22000. Am 28. April wird Pat. völlig geheilt beschwerdefrei ohne Fistel entlassen.

5. Kühnert, Grete, 13 J. alt, aufgenommen am 17. Dez. 1902, operiert 24 Stunden (resp. dem 5. Tage) nach dem 1. (?) Anfalle, geheilt entlassen am 7. Jan. 1903.

Anamnese: Früher öfters darmleidend, nie typische Anfälle. Beginn der Erkrankung am 12. Dez. mit leichten Schmerzen r. u. und Brechreiz. Die Schmerzen gingen rasch zurück, vollkommenes Wohlbefinden. Gestern Abend hochgradige Verschlechterung unter Frost, Erbrechen und heftigsten Schmerzen r. u. Seitdem kein Stuhl, keine Winde.

Status (17. Dez. abends 9 Uhr): Schwerkranker Eindruck. Zunge belegt. Temp. 38,1. Puls 124. Leukocyten 28000. Leib wenig aufgetrieben, weich, in der Ileocökalgegend hochgradigste Empfindlichkeit, linke Seite bedeutend weniger empfindlich. Nirgends Resistenz oder Dämpfung. Rechts Flankenschmerz.

Operation (17. Dez. abends 10 Uhr [Hermes]): Typischer Flankenschnitt. Muskulatur wenig sulzig. Nach Eröffnung des Peritoneums quellen zwischen den aufgetriebenen vorliegenden Darmschlingen etwa 1—2 Teelöffel stinkender Eiter hervor. Nirgends Verklebungen, aber reichlich trübe Flüssigkeit. Der Wurmfortsatz liegt nach unten zu auf der Beckenschaufel, ganz leicht adhärent und torquiert. Resektion, Uebernähung, Schürzentamponade. Der Wurmfortsatz etwa 6 cm lang, enthält in der Mitte eine gangränöse Stelle, durch deren stecknadelkopfgroße Perforationsstelle ein Kotstein hindurchsieht. Inhalt ist Eiter und ein kirschkerngroßer Kotstein.

Verlauf ziemlich fieberhaft. 14 Tage nach der ersten Operation Eröffnung eines intraperitoneal gelegenen, ins kleine Becken hinabreichenden, ziemlich gut abgekapselten Abscesses durch linksseitigen Flankenschnitt.

Das Fieber sinkt dann rasch, der weitere Verlauf glatt, wird am 7. Jan. mit guten Narben geheilt entlassen.

6. Reimann, Paula, 9 J. alt, aufgenommen 6. Febr. 1903, operiert am selben Tage, am 4. Tage resp. 22 Stunden nach Beginn der Erkrankung, gestorben am 7. Febr. 1903.

Anamnese: Früher angeblich gesund. Seit 4 Tagen bestehen Schmerzen in der r. Unterbauchgegend, die jedoch anfangs nicht sehr hochgradig gewesen sein sollen. Gestern Mittag eine erneute Verschlimmerung unter heftigem Erbrechen, Frost unter Anstieg der Temperatur.

Status (6. Febr. vormittags): Stark verfallener Gesichtsausdruck, Temp. 39,7, Puls 132, Leukocyten 20000. Leib mäßig aufgetrieben, stark gespannt. Der ganze Leib außerordentlich empfindlich, beiderseits Flankenschmerz.

Operation (6. Febr. vormittags [Hermes]). Typischer Flankenschnitt, starkes Oedem der Bauchdecken. In der Bauchhöhle etwa 2 Eßlöffel stinkender dicker Eiter, dahinter in reichlicher Menge trüb seröses Exsudat. Darmschlingen leicht mit Fibrin belegt, zum Teil locker verklebt. Der Wurmfortsatz liegt lose auf der Beckenschaufel; er wird leicht luxiert, reseziert und übernäht. Der Wurmfortsatz 6 cm lang, fingerdick, am Ende keulenförmig anschwellend. Er enthält in der Mitte eine gangränös verfärbte nekrotische ovale Partie bis in das Lumen hinein. Im Lumen der Stelle entsprechend ein ovaler Kotstein von Haselnußgröße, außerdem brauner Eiter. Im Bauchhöhleneiter Streptokokken in Reinkultur.

Verlauf: 20 Stunden später unter zunehmender Herzschwäche Exitus. Abends Temp. 38,1, Puls 160, Leukocyten 18000.

Sektion: Verweigert.

7. Krebs, Bertha, 54 J. alt, aufgenommen 22. April 1903, operiert am 8. Mai, etwa 24 Stunden nach Beginn der Erkrankung, geheilt entlassen am 20. Juni.

Anamnese: Die Pat. befindet sich wegen eines Lungenspitzenkatarrhs auf der inneren Abteilung. Früher niemals darmleidend gewesen. Sehr hysterisch.

Pat. klagte am 7. Mai nachmittags über leichte Leibschmerzen, die nicht weiter beachtet werden; die Schmerzen nehmen zu; nachts 12 Uhr ein Schüttelfrost, derselbe wiederholt sich am Morgen um 6 Uhr.

8. Mai 10 Uhr morgens: Sehr heftige Schmerzen im ganzen Unterleib, besonders r. u. Temp. 38, Puls 84. Guter Allgemeineindruck. — Leib weich.

12 Uhr mittags: Sehr starker Schüttelfrost, Temp. 38, Puls 132, klein. Einmaliges Erbrechen, außerordentliche Schmerzhaftigkeit in der Ileocökalgegend bei Berührung.

3 Uhr mittags: Pat. verfällt sichtlich, Zunge völlig trocken, Puls 156, Temp. 38,2, Leukocyten 30000. Mehrmaliges Erbrechen.

Patientin wird nun zwecks Operation auf die chirurgische Abteilung verlegt:

$3^1/_2$ Uhr Operation (Dr. Gödicke): Typischer Flankenschnitt. Muskulatur und Peritoneum nicht ödematös. Einige Tropfen serösen Exsudats in der Bauchhöhle. Darmschlingen leicht injiziert. Nirgends Verklebungen. Der Wurmfortsatz liegt völlig frei auf den Iliakalgefäßen. Abtragung in typischer Weise. Doppelte Uebernähung des Stumpfes. Schürzentamponade. Der Wurmfortsatz daumendick geschwollen, 7 cm lang, fluktuierend, nirgends perforiert. In den distalen 5 cm schmutzig-grün-schwarzblau verfärbt, zum Teil mit Fibrin bedeckt. Im Lumen befindet sich unter starker Spannung reichlich rotbraun-jauchiger Eiter, stark stinkend. 1 cm vom Ansatz eine Stenose, dahinter bis zur Kuppe ist die Schleimhaut total gangränös, zum Teil durchscheinend. Kein Kotstein. Das Mesenteriolum mit nekrotischen Herden durchsetzt.

Verlauf: Völlig glatt, mit guter Narbe am 6. Juni geheilt entlassen.

8. Brewke, Margarete, 24 J. alt, aufgenommen am 29. Mai 1903, operiert am 30. Mai, 24 Stunden nach Beginn des Anfalles, geheilt entlassen am 4. Juli.

Anamnese: Früher angeblich gesund. Am 29. Mai früh 10 Uhr erkrankte die Pat. plötzlich mit heftigen Schmerzen r. u., die bis heute dauernd zunahmen. Um 2 Uhr mittags Erbrechen, das sich bis heute früh 5—6mal wiederholte. Kein Frost.

Status 30. Mai früh: Kräftiges Mädchen. Schwerkranker Eindruck. Temp. 37,6, Puls 88, gut, Leukocyten 20000. Unterleib gespannt, in der r. Hälfte sehr empfindlich, besonders an einer fünfmarkstückgroßen Stelle. R. Flankenschmerz. Linke Seite frei. — Keine Resistenz nachzuweisen.

Operation (30. Mai früh 10 Uhr [Hermes]): Typischer Flankenschnitt. Nach Eröffnung des Peritoneums quellen einige Tropfen einer serösen Flüssigkeit hervor. Darmschlingen völlig frei, nirgends Verklebungen irgendwelcher Art. Der Wurmfortsatz liegt auf der Beckenschaufel nach außen zu, wird leicht luxiert und abgetragen. Typische Uebernähung und Schürzentamponade. Der Wurmfortsatz, 10 cm lang, fingerdick geschwollen, prall gespannt, zum Teil fluktuierend. Zum

größten Teile mit Fibrin bedeckt, darunter graugrünschwarz verfärbt. Die Serosa außerordentlich verdünnt. Keine Perforation. Im Lumen dicker Eiter.

Verlauf: Glatt. Keine Kotfistel. Mit guter Narbe am 4. Juli geheilt entlassen.

## II.

### Fälle, die am 2. Tage der Erkrankung operiert wurden. (4 Fälle, 9—12.)

9. Fränzel, Walter, 14 J. alt, aufgenommen am 13. Juni 1903, operiert am selben Tage, 48 Stunden nach Beginn der Erkrankung, geheilt entlassen am 18. Juli.

Anamnese: Früher stets gesund. Vor 2 Tagen plötzlich heftige Leibschmerzen r. u., so daß er aus der Schule nach Hause gehen mußte. Nachmittags 3maliges Erbrechen. Seitdem Zunahme der Schmerzen, seit heute Morgen auch l. Heute Morgen noch 2mal Erbrechen. Kein Schüttelfrost. Letzter Stuhlgang vor 2 Tagen, morgens.

Status: Schwerer Allgemeineindruck. Zunge feucht. Temp. 38,5. Puls 124, klein, Leukocyten 22000. Leib nicht aufgetrieben, hart, kann nicht entspannt werden, beiderseits Druck schmerzhaft, r. stärker. Beiderseits Flankenschmerz. Resistenz fehlt.

Operation (13. Juni [Wolff]): Typischer Flankenschnitt. Nach Eröffnung des Peritoneum entleeren sich ca. 1—2 Eßlöffel dünnflüssigen stinkenden Eiters. Die vorliegenden Darmschlingen zeigen leicht fibrinösen Belag, nirgends Verklebungen. Die Darmschlingen sind leicht injiziert, glänzen. Der Wurmfortsatz liegt nach dem kleinen Becken und median zu völlig frei. Leicht zu luxieren, dabei entleert sich reichlich jauchiger Eiter aus dem kleinen Becken. Typische Abtragung des Wurmfortsatzes und Uebernähen. Kochsalzspülung und tiefe Schürzentamponade. Der Wurmfortsatz, 6 cm lang, im ersten Viertel normal, dann folgt ein haselnußgroßer ovaler Kotstein. Die letzte Hälfte wird gebildet durch ein prall gespanntes Empyem, dessen Wände total gangränös erscheinen. Keine sichtbare Perforation. Aus dem eiterigen Exsudat wird Bacillus coli in Reinkultur gezüchtet.

Verlauf: Völlig glatt. Am 18. Juli mit guter Narbe geheilt entlassen.

10. Lehmann, Charlotte, 18 J. alt, aufgenommen am 15. März 1902, operiert am selben Tage, 36 Stunden nach dem Beginn der Erkrankung. Geheilt entlassen am 10. Mai 1902.

Anamnese: Früher stets gesund. Am 13. März abends plötzlich heftige Leibschmerzen unter Erbrechen und Frost. Die Schmerzen nahmen außerordentlich zu und zogen sich auf die r. Unterbauchgegend zusammen. Heute früh nochmaliges Erbrechen.

Status: Schwerkranker Eindruck. Temp. 38,3, Puls 112, klein, Leukocyten 28000. Leib aufgetrieben, überall empfindlich, besonders in der rechten Seite, hier ein höchst schmerzhafter isolierter fünfmarkstückgroßer Druckpunkt. R. Flankenschmerz. Keine Resistenz.

Operation (15. März vormittags [Sonnenburg]): Typischer Flankenschnitt. Muskulatur sulzig durchtränkt. Nach Eröffnung des Peritoneums entleeren sich 2 Eßlöffel trüb-eiteriger Flüssigkeit. Coecum liegt vor.

Nach dem kleinen Becken zu lockere Verklebungen, sonst überall freie Bauchhöhle. Reichlich trüb-seröse Flüssigkeit. Der Wurmfortsatz liegt mit der Spitze verwachsen auf der Fascia iliaca; er ist völlig gangränös, doch in der Form erhalten. Da die Gangrän auf das Coecum übergeht, ist eine Uebernähung des Stumpfes nicht möglich. Anschlingen mit einem Seidenfaden. Schürzentamponade. Der Wurmfortsatz enthält einen kirschkerngroßen Kotstein und Eiter. Keine Perforation.

Verlauf: Pat. fiebert nach der Operation dauernd. Am 24. März (10 Tage post operat.) ist die Temp. 38, Puls 92, Leukocyten 26000. Incision eines Douglasabscesses von der Vagina aus. Entleerung reichlich stinkenden Eiters.

Nach diesem Eingriff blieb zwar die Temperatur noch 4 Wochen hoch, die Leukocytenzahl sinkt aber rasch zur Normalen ab und bleibt normal. Im r. Parametrium ist ein Tumor zu fühlen. Vom 16. April ab erreicht die Temperatur nicht mehr 38° und der Tumor beginnt sich zurückzubilden. Am 10. Mai wird Pat. völlig geheilt, ohne Fistel, mit guter Narbe entlassen.

11. Anklam, Auguste, 57 J. alt, aufgenommen am 10. Juni 1902, operiert am selben Tage, 48 Stunden nach dem Beginne der Erkrankung. Geheilt entlassen am 22. Juli 1902.

Anamnese: Früher stets gesund. Vorgestern früh beim Aufstehen plötzlich heftige Leibschmerzen in der r. Unterbauchgegend. Gleichzeitig Schüttelfrost und Erbrechen. Schmerzen und Erbrechen nahmen bis heute zu. Gestern auf Ol. ricini Stuhlgang.

Status: Blasse Frau. Schwerkranker Eindruck. Leichter Ikterus. Herztöne unrein, Puls unregelmäßig, 128, Temp. 38,1, Leukocyten 20000. Leib mäßig aufgetrieben, weich. R. u. große Druckempfindlichkeit. Der übrige Leib weniger empfindlich. Nirgends eine deutliche Resistenz.

Operation (10. Juni [Hermes]): Typischer Flankenschnitt. Nach Eröffnung des Peritoneums dringen mit Fibrin bedeckte Darmschlingen hervor, dazwischen reichlich trüb-serös-eiteriges Exsudat. Nirgends Verklebungen. Der Wurmfortsatz liegt im kleinen Becken, völlig unverwachsen. Er ist von dickem Eiter umspült, wird luxiert und reseziert. Typische Uebernähung und Schürzentamponade. Der Wurmfortsatz, 8 cm lang, hochgradig geschwollen, im letzten Drittel gangränös, in den proximalen zwei Dritteln enthält er normale Schleimhaut. Das letzte Drittel enthält braunen Eiter und einen Kotstein. Keine Perforation.

Verlauf: Völlig glatt. Ohne Fistel mit guter Narbe am 22. Juli geheilt entlassen.

12. Guse, Cäcilie, 33 J. alt, aufgenommen den 9. Mai 1902, operiert am 10. Mai, 48 Stunden nach Beginn des Anfalls. Geheilt entlassen am 20. Juni 1902.

Anamnese: Früher stets gesund. Beginn des Anfalls gestern Morgen mit heftigen Magenschmerzen. Etwas später traten Schmerzen in der r. Unterbauchgegend auf, verbunden mit mehrfachem Erbrechen. Bis heute nahmen sämtliche Erscheinungen außerordentlich zu.

Status (9. Mai abends): Blasses Mädchen. Temp. 38,2, Puls 84. Leib etwas gespannt, r. u. eine talergroße zirkumskripte höchst empfindliche Stelle. Der übrige Leib frei. Die Operation wird von der Pat. abgelehnt.

10. Mai. Sehr schlechte Nacht. Temp. 37,3, Puls 84, Leukocyten 32000. R. unverändert, die ganze linke Bauchseite druckempfindlich. Flankenschmerz r.

Operation (10. Mai vormittags [Mühsam]): Typischer Flankenschnitt. Nach Eröffnung des Peritoneums entleeren sich 2 Eßlöffel stinkenden Eiters; die Darmschlingen mit leichtem Fibrinbelag. Nirgends Verklebungen. Reichlich trübe Flüssigkeit. Der Wurmfortsatz im proximalen Teil mit dem Coecum verwachsen, im übrigen frei, liegt auf der Beckenschaufel, wird zum Teil subserös ausgelöst, reseziert und übernäht. Schürzentamponade. Wurmfortsatz, 6 cm lang, sehr dick, am peripheren Ende empyemartig erweitert und an der Kuppe perforiert. Im Wurmfortsatz selbst noch reichlich Eiter.

Verlauf: Völlig glatt. Ohne Fistel am 20. Juni geheilt entlassen.

## III.

### Fälle, die am 3. Erkrankungstag operiert wurden. (Fall 13—15.)

13. Krüger, Friedrich, 13 J. alt, aufgenommen am 17. April 1903, operiert am selben Tage, dem dritten nach Beginn der Erkrankung. Geheilt entlassen am 16. Mai 1903 (s. Kurve).

Anamnese: Früher stets gesund. Vor 3 Tagen erkrankte Pat. plötzlich mit heftigen Leibschmerzen und Erbrechen. Die Schmerzen zogen sich auf die r. Seite und nahmen dauernd zu. Seit 3 Tagen Stuhlverhaltung.

Status: Apathischer Eindruck. Zunge trocken. Temp. 38,5, Puls 116, Leukocyten 40000. Leib gleichmäßig aufgetrieben, überall stark druckempfindlich; beiderseits Flankenschmerz. Ueberall tympanitischer Darmschall, nirgends Resistenz.

Operation [Hermes]): Typischer Flankenschnitt. Nach Eröffnung des gelblich verfärbten Peritoneums entleert sich reichlich dünne übelriechende eiterige Flüssigkeit. Die Darmschlingen teilweise mit Fibrin bedeckt, schwimmen in der Flüssigkeit. Nirgends Verklebungen. Der Wurmfortsatz liegt nach dem kleinen Becken zu und frei. Typische Abtragung und Uebernähung. Schürzentamponade, Kochsalzspülung, wobei sich noch reichlich eiterige Flüssigkeit besonders aus dem kleinen Becken entleert. Der Wurmfortsatz ist 6 cm lang, in den distalen zwei Dritteln gangränös, zeigt mehrere stecknadelkopf- bis linsengroße Perforationen und enthält Eiter und 2 kirschkerngroße Kotsteine.

Verlauf: Völlig glatt. Am 10. Mai ohne Fistel geheilt entlassen.

14) Frau Engel, 25 J. alt, aufgenommen am 23. Febr. 1903, operiert am 24. Febr. 1903, 3mal 24 Stunden nach dem 1. Anfalle, gestorben am 28. Febr. 1903.

Anamnese: Bisher stets gesund. Einmal geboren. Am 21. Febr. erkrankte sie im Anschluß an einen Fall vom Fenster auf eine Nähmaschine mit heftigen Schmerzen in der rechten Unterbauchgegend, die bis heute an Intensität zunahmen. Anhaltendes Erbrechen, hohes Fieber.

Status (23. Febr. abends): Gut genährte Frau, sehr unruhig, Tem-

peratur 39,3, Puls 128, klein, Leukocyten 25000. Leib leicht aufgetrieben, etwas gespannt. Die rechte Unterbauchgegend sehr empfindlich, die Empfindlichkeit geht bis zur Mittellinie; linke Leistengegend ziemlich frei. Doppelseitiger Flankenschmerz.

24. Febr. Befinden unverändert. Temp. 38,3, Leukocyten 15000, Puls 112. Da die Pat. jetzt die Einwilligung zur Operation gibt, wird sofort operiert.

Operation (Hermes): Typischer Flankenschnitt. Muskulatur stark durchtränkt. Peritoneum wölbt sich als schmutzig grau-gelbe Blase an der Umschlagsfalte vor und wird dort eröffnet. Es entleeren sich einige Eßlöffel trüber, übelriechender Flüssigkeit, fibrinös belegter Darm liegt vor; nur nach dem kleinen Becken zu ganz lockere Verklebung. Der Wurmfortsatz verläuft nach unten und medial zu. Typische Resektion und Uebernähung. Schürzentamponade. Der Wurmfortsatz 8 cm lang, stark verdickt, mit 3—4 gangränösen Stellen bedeckt, die Kuppe in 3 cm Länge vollkommen gangränös grau-schwärzlich verfärbt, die Gangrän geht auf das Mesenteriolum über. Im Innern stinkernder Eiter und ein in der Kuppe gelegener haselnußgroßer Kotstein.

Verlauf: Mehrfaches Erbrechen, das bis zum Tode anhält. Blähungen gehen nicht ab, Wunde sieht schmierig-belegt aus, retrocökale fortschreitende Phlegmone. Trotz einer Gegenöffnung in der Flanke tritt am 28. Febr. der Exitus ein. Temp. blieb dauernd hoch, die Leukocytenzahl sinkt bis auf 10000.

Sektion: Keine Spur eines Exsudates in der freien Bauchhöhle, Darmschlingen trocken, ohne Belag. Nirgends Verklebungen. Diagnose: Sepsis.

15) Horn, Hermann, 52 J. alt, aufgenommen am 20. Okt. 1902, operiert am 21. Okt. 1902 (3 Tage nach dem 1. Anfalle), gestorben am 22. Okt. 1902.

Anamnese: Vor 2 Jahren Nierensteinkolik. Die jetzige Erkrankung begann plötzlich vor 2 Tagen (am 18. Okt.) mit Erbrechen und heftigen Schmerzen r. u. Seitdem kein Stuhlgang, keine Winde.

Status 20. Okt. abends: Schwächlicher, sehr nervöser Herr, etwas Ikterus. An der Herzspitze ein diastolisches, schabendes Geräusch. Unterleib wenig aufgetrieben. Auf der r. Seite mäßige Schmerzhaftigkeit bei Berührung. Rechts Flankenschmerz. Temp. 39,2, Puls 108. Allgemeineindruck leidlich.

21. Okt. Sehr schlechte Nacht, Temp. 38,1, Puls 104, leidlich. Leukocyten 10000. Leib stärker aufgetrieben, rechts sehr empfindlich, große Unruhe. Gestern Nachmittag etwas Stuhl auf Einlauf.

Operation (21. Okt. vormittags [Hermes]): Typischer Flankenschnitt, ödematöse Durchtränkung der Bauchdecken. Nach Eröffnung des Peritoneums fließt reichlich stinkende trübe Flüssigkeit aus, die Darmschlingen zum Teil mit Fibrin bedeckt, teilweise locker verklebt. Der Wurmfortsatz liegt auf der Beckenschaufel, er wird ohne Unterbindung abgetragen. Schürzentamponade. Wurmfortsatz 15 cm lang, in toto gangränös, enthält noch einen Kotstein, ein freier Kotstein in der Bauchhöhle.

Verlauf: Am 4. Okt. unter zunehmender Herzschwäche Exitus.

Sektion ergibt allgemeine eiterige Peritonitis.

## IV.

## Fälle, die am 4. Erkrankungstage operiert wurden (Fall 16—19).

16. Grüneberg, Carl, 16 J. alt, aufgenommen am 13. April 1903, operiert am selben Tage, $3^1/_2$ Tage nach dem Beginne der Erkrankung, geheilt entlassen am 18. Mai 1903 (s. Kurve).

Anamnese: Am 10. April morgens erkrankte der Pat. plötzlich mit heftigen Leibschmerzen, Erbrechen und leichtem Frost. Schmerzen und Erbrechen nahmen seither dauernd zu. Seit 4 Tagen kein Stuhlgang, keine Winde.

Status: Mäßig gut aussehender Junge, Temp. 37,6, Puls 108, Leukocyten 24000. Atmung sehr beschleunigt. Der Leib stark aufgetrieben, überall hochgradig empfindlich. Beiderseits Flankenschmerz. Nirgends Resistenz oder Dämpfung. Zunge grau belegt, trocken.

Operation (13. April abends [Hinz]): Typischer Flankenschnitt rechts. Reichlich eiterige Flüssigkeit fließt aus der Bauchhöhle. Nirgends Verklebungen. Die Darmschlingen mit Fibrin bedeckt, zum Teil schwimmen Fibrinflocken in der Flüssigkeit. Der Wurmfortsatz liegt auf der Beckenschaufel frei flottierend. Typische Resektion und Uebernähung, Schürzentamponade. Flankenschnitt links. Dasselbe Bild wie rechts, gleichfalls Schürzentamponade. Der Wurmfortsatz, 6 cm lang, größtenteils gangränös, enthält Eiter und einen Kotstein.

Verlauf völlig glatt, Leukocytenzahl sinkt am nächsten Tage auf 10000 ab. Pat. wird am 18. Mai mit guten Narben geheilt entlassen.

17. Schönfeldt, Hedwig, 12 J. alt, aufgenommen am 15. April 1903, operiert am selben Tage, $3^1/_2$ Tage nach Beginn der Erkrankung, geheilt entlassen am 6. Juni 1903.

Anamnese: Früher stets gesund. Am 12. April vormittags plötzlich mit Erbrechen und heftigen Schmerzen r. u. erkrankt. In den ersten beiden Tagen heftiges Erbrechen, dann hörte es auf. Die Schmerzen nahmen bis heute dauernd zu, die Nächte stets schlaflos, seit 4 Tagen weder Stuhl noch Winde.

Status 15. April abends: Schwerer Krankheitseindruck. Temp. 38,1, Puls 120, Leukocyten 28000. Zunge trocken, große Unruhe. Leib etwas aufgetrieben, außerordentlich gespannt, überall empfindlich, am meisten auf der rechten Seite, rechts Flankenschmerz, nirgends Resistenz oder Dämpfung. Per rectum keine Vorwölbung zu fühlen, jedoch große Empfindlichkeit nach rechts hin. Auf Einlauf erfolgt kein Stuhlgang.

Operation (15. April abends [Federmann]): Typischer Flankenschnitt; properitoneales Gewebe stark ödematös. Nach Eröffnung des Peritoneums dringt reichliche Menge trüb-eiteriger Flüssigkeit hervor, zusammen mit stark geblähten und injizierten Darmschlingen. Nirgends Verklebungen. Der Wurmfortsatz liegt nach dem kleinen Becken zu, auf der Beckenschaufel etwas adhärent. Beim Lösen desselben fühlt man einige zarte Verklebungen. Bei der Luxation des Wurmfortsatzes entleert sich aus der Tiefe reichlich jauchiger Eiter. Resektion des Wurmfortsatzes mit Darmquetsche und Uebernähen des Stumpfes. Schürzentamponade. Wurmfortsatz 6 cm lang, zeigt an der Kuppe eine markstückgroße Gangrän mit einer stecknadelkopfgroßen Perforation, aus der brauner Eiter hervorquillt; im Lumen fühlt man einen bohnengroßen Kotstein.

Verlauf: Temperatur und Leukocytose sinken nach dem Eingriffe sofort ab. Verlauf normal.

Am 6. Mai wird bei Leukocytose 16000, Temp. 38,6 ein Abceß im kleinen Becken von $^1/_4$ l Eiter durch Eröffnung von der alten Wunde aus entleert. Tiefe Schürzentamponade.

Weiterer Verlauf völlig glatt. Am 6. Juni mit guter Narbe geheilt entlassen.

18. Thiemich, Conrad, 25 J. alt, aufgenommen am 3. April 1903, operiert am 4. April 1903, $3^1/_2$ Tage nach Beginn der Erkrankung, gestorben am 8. April 1903.

Anamnese: 1. Anfall 1902, Dauer 3 Tage. Die jetzige Erkrankung begann in der Nacht zum 1. April 1903 plötzlich unter heftigen Leibschmerzen in der Nabelgegend und Fieber. Am nächsten Tage Schüttelfrost. Die Schmerzen nahmen dauernd zu.

Status am 3. April mittags: Pat. macht etwas verwirrten Eindruck. Leichter Ikterus. Temp. 38,8, Puls 92, gut, Leukocyten 18000. Leib etwas aufgetrieben, wenig druckempfindlich, nirgends Resistenz oder Dämpfung, kein Flankenschmerz, Erbrechen besteht nicht, angeblich gehen Winde ab.

4. April 1903. Zustand ziemlich unverändert. Temp. 38,6, Puls 92, gut, Leukocyten 10000.

Operation (4. April vormittags [Hermes]): Typischer Flankenschnitt. Peritoneum wölbt sich blasenartig vor und ist gelb verfärbt. Nach Eröffnung desselben stürzen unter Druck etwa $^1/_4$ l trüb-eiteriger Flüssigkeit mit Fibrinflocken untermischt hervor. Die vorliegenden Darmschlingen stark gerötet, zum Teil mit Fibrin belegt. Vom kleinen Becken her quillt dicker stinkender Eiter. Der Wurmfortsatz liegt frei nach dem kleinen Becken zu, wird leicht luxiert, reseziert und übernäht. Kochsalzspülung, Schürzentamponade. Der Wurmfortsatz 6 cm lang, in toto gangränös, nicht perforiert, auch das Mesenteriolum zum Teil nekrotisch. Im Lumen brauner Eiter, ein Kotstein.

Verlauf: In den ersten Tagen nach der Operation sinkt die Temp. ab, Pat. fühlt sich bedeutend wohler, kein Erbrechen, Stuhlgang und Winde gehen. Am 7. April Unruhe, Benommenheit, Erbrechen. Temp. 38, Puls 128, Leukocyten 11000.

Am 8. April früh Exitus.

Sektion verweigert.

19. Glanz, Herman, 16 J. alt, aufgenommen am 8. April 1902, operiert am selben Tage, $3^1/_2$ Tage nach Beginn der Erkrankung, gestorben am 12. April 1903 (s. Kurve).

Anamnese: Angeblich leichter Anfall im März d. J. Die jetzige Erkrankung begann plötzlich ohne äußere Ursache vor $3^1/_2$ Tagen (am 5. April vormittags) mit Schmerzen in der Magengegend. Am nächsten Tage Erbrechen, die Schmerzen zogen sich nach r. u. zusammen. Dieselben wurden immer heftiger, bis schließlich gestern früh ein Schüttelfrost auftrat. Täglich Erbrechen. Täglich Stuhlgang.

Status am 8. April abends 8 Uhr: Schwerkranker Eindruck, apathisches Aussehen, Temp. 38,8, Puls 112, gut. Leukocyten 10000. Zunge trocken, belegt, Unterleib stark gespannt, ganz wenig aufgetrieben, überall mäßig empfindlich, beiderseitiger Flankenschmerz. Am schmerzhaftesten ist die linke Unterbauchgegend. Nirgends eine Resistenz.

Operation (8. April abends 9 Uhr [Hermes]): Typischer Flankenschnitt rechts. Nach Eröffnung des Peritoneums fließt reichlich eiterige Flüssigkeit ab, der trüb seröse nachfolgt. Der Darm gerötet, mit zarten Fibrinhäuten bedeckt, nirgends Verklebungen. Der Wurmfortsatz liegt median zu, völlig frei, wird leicht luxiert und abgetragen, dann Flankenschnitt links und beiderseits Lendenschnitte. Ueberall dasselbe Bild. Ausspülung mit Kochsalzlösung und Durchziehen von Drains. Der Wurmfortsatz, 5 cm lang, am peripheren Ende gangränös, mit einer linsengroßen Perforationsöffnung. Im Lumen eiterige Flüssigkeit und ein Kotstein.

Verlauf: Unter ansteigender Leukocytose aber niedrig bleibender Temperatur tritt am 12. April der Exitus ein. Sektion verweigert.

## V.

## Fälle, die am 5. Erkrankungstage operiert wurden (Fall 20).

**20.** Raatz, Emma, 15 J. alt, aufgenommen am 25. Aug. 1902, operiert am 27. Aug. 1902, dem 5. Tage der Erkrankung, gestorben 28. Aug. 1902 (s. Kurve).

Anamnese: Die jetzige Erkrankung begann vor 3 Tagen mit heftigen Schmerzen in der r. Bauchseite, Erbrechen und Schüttelfrost. Die Schmerzen blieben dauernd bestehen, das Erbrechen wiederholte sich.

Status (25. Aug.): Allgemeineindruck leidlich. Temp. 37,5, Puls 128, Leukocyten 29000. Der Leib sehr stark aufgetrieben, wenig empfindlich, eine Resistenz nicht zu fühlen, auf Einlauf erfolgt etwas Stuhlgang.

26. Aug.: Allgemeinzustand unverändert, Temp. 37,1, Puls 120, Leukocyten 21 000, keine Schmerzen. Leib weicher, nirgends Resistenz oder Dämpfung, auch nicht in Narkose nachweisbar.

27. Aug. morgens: Auf Ricinusöl Stuhlgang, Temp. 37,1, Puls 120, Leukocyten 12000; abends $^1/_2$7 Uhr: plötzlich Kollaps, Erbrechen, heftigste Leibschmerzen.

Operation (1 Stunde später, abends $^1/_2$8 Uhr [Hermes]): Flankenschnitt r. Darmschlingen hochrot injiziert, in Eiter schwimmend. Der Wurmfortsatz, 3 cm lang, total gangränös, enthält eine Perforation, im Lumen einen Kotstein. Ein freier Kotstein in der Bauchhöhle. Nirgends Verklebungen. Ein Flankenschnitt l. ergibt dasselbe Bild. Durchspülung mit Kochsalzlösung. Einlegen von Drains.

Verlauf: Am nächsten Morgen 6 Uhr Exitus. Sektion ergibt allgemeine eiterige Peritonitis.

## VI.

## Fälle, die nicht operiert wurden (Fall 21).

**21.** Friedrich, Anna, aufgenommen am 5. Febr. 1903. Beginn der Erkrankung vor 2 Tagen. Gestorben am 8. Febr. 1903, dem 6. Tag der Erkrankung. Nicht operiert (s. Kurve).

Anamnese: Pat. wird erst auf die innere Abteilung des Krankenhauses aufgenommen. Vor 2 Tagen gibt sie an, angeblich weil sie am Tage vorher Kohl gegessen habe, hätte sie plötzlich heftige Leibschmerzen im ganzen Leib, verbunden mit Erbrechen, gespürt. Gestern erneutes Er-

brechen und Zunahme der Schmerzen. Dazu seit gestern heftige Diarrhöe. Die ganzen Erscheinungen seit heute gesteigert.

Status (5. Febr. 1903): Kräftiges Mädchen. Temp. 40, Puls 116. Leib aufgetrieben, mäßig gespannt, auf Druck überall empfindlich, besonders um den Nabel herum. Beiderseits Flankenschmerz. Resistenz nirgends zu fühlen. Rektal nihil. Auch per vaginam nirgends eine Resistenz, Uterus anteflektiert, beweglich. Im Urin Spur Albumen. In der Nacht vom 5. zum 6. Febr. bricht Pat. (überhaupt das einzige Mal im Krankenhaus). Auf Einlauf weder Flatus noch Stuhl.

6. Febr. Wegen Zunahme der Erscheinungen Verlegung auf die chirurgische Abteilung. Hier morgens Temp. 39, Puls 112, Leukocyten 20000. Auftreibung des Leibes hat sehr zugenommen, Pat. ist sehr unruhig, Zunge trocken, Allgemeineindruck sehr schlecht.

Die Operation wird abgelehnt.

7. Febr.: Temp. 38,8, Puls 132, Leukocyten 17000. Allgemeiner Verfall; Blähungen gehen auf Einlauf ab.

8. Febr.: Status idem. Temp. 38,8, Puls 142, Leukocyten 13000.

In der Nacht Exitus.

Sektion: Eiterige diffuse Peritonitis e grangraena appendicis.

## VII.

### Peritonitiden, die nicht vom Wurmfortsatz ausgehen (Fall 22 und 23).

**22.** Grühn, August, aufgenommen am 7. Juni 1903, gestorben ohne Operation am selben Tage, 30 Stunden nach Beginn der Erkrankung.

Diagnose: Perforationsperitonitis e ulcu ventriculi.

Anamnese: Früher gesund. Seit ungefähr 2 Jahren leide er an Magenbeschwerden, die zuerst in Appetitmangel und leichten Leibschmerzen bestanden; allmählich seien die Beschwerden stärker geworden und er, habe meist nach dem Essen gebrochen. Das Erbrochene war meist gallig, niemals blutig. Stuhl meist angehalten. Besonders in den letzten Wochen Zunahme aller Beschwerden.

Gestern früh 10 Uhr — also vor ca. 27 Stunden — bekam der Pat. plötzlich nach dem Frühstück einen heftigen Schmerz links im Unterleib, es wurde ihm schwarz vor den Augen, er wurde sofort nach Hause geschafft. Die Schmerzen nahmen dauernd zu. Es trat mehrmals Erbrechen ein. Der Arzt wurde abends 7 Uhr zugezogen, schickte aber erst am nächsten Tag den Pat. ins Krankenhaus. Am Morgen sind Flatus noch abgegangen.

Befund: Verfallener Gesichtsausdruck. Trockene borkige Zunge, Puls, weich, 144, kaum zählbar, Temp. 37,5, Leukocyten 6000. Beschleunigte Atmung. Unaufhörliches Stöhnen. Der Leib bretthart gespannt, etwas aufgetrieben, überall bei der geringsten Berührung sehr empfindlich, ein besonderer Schmerzpunkt fehlt. Kein Flankenschmerz. Magengegend nicht auffallend empfindlich. Resistenz nirgends nachweisbar, ebensowenig Dämpfung. Pat. erbricht sofort nach der Aufnahme gallige Massen. Trotz der Annahme einer akuten Magenperforation wird die Operation als aussichtslos verworfen.

Abends $8^1/_2$ Uhr unter zunehmender Herzschwäche Exitus.

Sektionsbefund: Terrassenförmiges Ulcus ventriculi dicht am Pylorus mit linsengroßer Perforationsöffnung. Die Oeffnung sieht nach oben zu. Magen mit Leber stark verklebt, in der ganzen Bauchhöhle reichliche fibrinöse Verklebungen, die eine Menge trüb-gelblich fibrinöser Flüssigkeit einfassen, im ganzen ca. 2 l. Kot wird nicht gefunden.

23. Paech, Pauline, aufgenommen 5. Juni 1903, operiert 5. Juni 1903, 7 Stunden nach der Perforation, gestorben 4. Juli 1903.

Diagnose: Ulcus ventriculi perforatum. Abscessus subphrenicus sinister. Pyopneumothorax sin.

Ahamnese: Pat. war bisher gesund, hat nie einen Arzt gebraucht, war angeblich nicht bleichsüchtig. Seit 14 Tagen Magenschmerzen, besonders nach dem Essen auftretend, konnte nur wenig essen, dabei häufiges saures Aufstoßen. Kein Erbrechen, kein Blut. Am Mittag ca. $^1/_2$3 Uhr plötzlich äußerst heftige bohrende Schmerzen in der Magengrube, nach rechts und links ausstrahlend. Schmerzen so heftig, daß sie sich nicht regen konnte. Nachmittags ins Krankenhaus.

Befund: Abends $^1/_2$10 Uhr, also 7 Stunden nach der Perforation. Schwerkranker Eindruck. Zunge trocken. Puls 76, Temp. 37,5, Leukocyten 28000. Pat. stöhnt unaufhörlich. Der Unterleib bretthart gespannt und eingezogen, überall äußerst berührungsempfindlich, vielleicht am meisten in der Magengegend. Beiderseits Flankenschmerz. Erbrechen. Winde gehen nicht ab.

Wegen Annahme einer akuten Magenperforation sofortige

Operation (Hermes) $^1/_2$10 Uhr abends. Schnitt in der Mittellinie vom Proc. xiphoideus bis Nabel. Es fließt reichlich trübe Flüssigkeit mit Flocken untermischt ab, besonders von dem l. subphren. Raum und zwischen Leber und Magen herkommend. Säuerlicher Geruch. Der Magen ist voll. Es stellt sich sofort ein etwa bohnengroßes Loch an der vorderen Magenwand ein nahe der Cardia. Aus ihm fließt reichlich Magenflüssigkeit. Sorgfältige dreimalige Uebernähung und Ueberdeckung mit Netz. Kochsalzspülung der Bauchhöhle und Schürzentamponade auf die Nahtstelle.

7. Juni 1903: Leichtes Fieber, Schmerzen mäßig, subjektives Befinden leidlich gut, Puls 96, kräftig.

8. Juni 1902: Auf Glyzerinspritze erfolgt Stuhlgang, Leib nicht aufgetrieben, weich. Leukocytenzahl von 28000 bis auf 18000 abgefallen.

14. Juni 1903: Die Temperatur hat sich in mäßigen Grenzen gehalten und 3mal 39° erreicht. Leukocytenzahl ist heute auf 42000 gestiegen, links seitlich unten eine etwa handtellergroße intensive Dämpfung, in die Milzdämpfung übergehend. Linke Lunge frei.

17. Juni 1903: Temperatur steigt, Puls leidlich kräftig, die Dämpfung hat zugenommen, dieselbe verschwindet und macht einem tympanitischen Schall Platz, wenn man die Kranke auf die rechte Seite legt. Punktion im Bereich der Dämpfung ergibt dünnflüssigen, stark riechenden Eiter. Incision mit Resektion der vorliegenden Rippe entlang der Kanüle eröffnet den Komplementärraum der linken Lunge und gelangt durch den vorliegenden Zwerchfellteil in einen großen Hohlraum, aus dem sich sehr viel stark riechender Eiter entleert. Der eingeführte Finger palpiert nach unten die freiliegende, mit der Kuppe sichtbare Milz, eine weitere Abgrenzung ist bei vorsichtigem Palpieren nicht zu erreichen. Einnähen der Zwerchfellswunde in den unteren Winkel der Hautwunde, Drainrohr in die linke Pleurahöhle und den Abscess. Verband.

18. Juni 1903. Leukocytenzahl noch 25000; sehr reichliche Sekretion. Temperatur steigt abends auf 40°, Puls 130.

25. Juni 1903: Täglicher Verbandwechsel, sehr starke stinkende Sekretion. Septisches Fieber, Puls jedoch immer noch leidlich gut, Leukocyten auf 22800 gefallen. Am Herzen nichts Besonderes. Links Pyopneumothorax, rechte Lunge frei. Appetit mäßig.

28. Juni 1903: Starker körperlicher Verfall, die erste Operationswunde ist fast geschlossen, völlig reaktionslos, es wölbt sich hier ein kleines Stück Magen vor, welches an der vorderen Bauchwand fixiert ist.

3. Juli 1903: Fortschreitender Verfall.

4. Juli 1903: Exitus letalis.

Sektionsbefund: Pericarditis hydrofibrinosa. R. Lunge etwas Oedem, l. apfelgroßer Absceß zwischen Ober- und Unterlappen, Basis der linken Lunge schwartig mit Zwerchfell verwachsen, letzteres gleicherweise mit l. Leberlappen und Milz. Zwischen Milz und Zwerchfell Absceß. Im Cavum Douglasii abgekapselter 150 ccm Eiter enthaltender Absceß, in den die linke Tube mündet. Salpingitis purul. duplex. Magen in vorderer Wunde vorliegend verklebt. Wunde ohne Zusammenhang mit subphren. Absceß. L. Leberlappen stark geschwollen mit Zwerchfell und vorderer Bauchwand verwachsen. Milz und Nieren geschwollen. Die Schleimhaut des Magenteils in vorderer Wunde zeigte 3 cm lange Narbe zur kleinen Kurvatur. Ca. 5 cm von der Cardia entfernt fünfpfennigstückgroßes Geschwür mit gelblich nekrotischem Grunde. Ein zweites Geschwür mit scharfgeschnittenem Wundrand auf der Hinterseite des Magens nahe der Mitte der kleinen Kurvatur. Uebrige Schleimhaut zeigt noch mehrere narbige Partien, trüb.

(Aus der Königl. chirurgischen Klinik zu Breslau.)

Nachdruck verboten.

# VI.

# Hämorrhoiden im Kindesalter, zugleich ein weiterer Beitrag zur pathologischen Anatomie dieses Leidens.

Von

Privatdocent Dr. **Georg Reinbach.**

(Hierzu Tafel I und 1 Abbildung im Texte.)

Es ist eine der bekanntesten und durch Tausende von klinischen Erfahrungen bestätigte Tatsache, daß die Hämorrhoidalerkrankung eine Affektion erwachsener Individuen ist; ja man ist sogar gewohnt, ihr Auftreten erst nach Ablauf des zweiten, selbst des dritten Lebensdezenniums als besonders häufig anzunehmen. Diese Erfahrung ist auch in das Volksbewußtsein so tief eingedrungen, daß man gar nicht selten Ausrufe des Erstaunens, förmlich des Unglaubens hört, wenn ein etwa in dem Pubertätsalter stehendes Individuum, geschweige denn ein jüngeres, zur Gruppe der Hämorrhoidarier zu gehören angiebt; man will ihm gewissermaßen die Berechtigung zu diesem Leiden noch nicht zuerkennen.

Tatsächlich ist jedoch das Jünglingsalter durchaus nicht immun gegen die Hämorrhoidalerkrankung. Soviel ist aber sicher, daß Hämorrhoiden im Kindesalter bisher extrem selten beobachtet worden sind, wenigstens daß solche Beobachtungen ungemein selten publiziert wurden. Man kann ganze Lehrbücher der Kinderheilkunde durchsuchen, wie z. B. die Werke von Gerhardt-Seifert, Uffelmann-Bendix, Baginsky, Monti, Unger, Seitz, ohne auch nur ein Wort über dieses Leiden zu finden, und selbst ein Mann von der großen Erfahrung eines Henoch berichtet, daß er nur 3 Fälle von Hämorrhoidalknoten im Kindesalter, und zwar bei Kindern von 3, 6 und 7 Jahren, gesehen habe, jedoch niemals Blutungen. Virchow erwähnt in seinem Meisterwerke über die Geschwülste vereinzelte Angaben alter Autoren (Hoffmann, G. S. Vogel, J. Peter Frank, Soemmering), wonach hämorrhoidale Blutflüsse auch bei zarten Kindern vorkämen — Angaben, die freilich hach

VIRCHOWS Ansicht unsicher sind — und eine Beobachtung von ASHTON, welcher ein 2-jähr. Kind an äußeren Hämorrhoiden behandelte. Aus der neueren Literatur fand ich nur eine Mitteilung von LANNELONGNE[1]) (1), welche Hämorrhoiden bei einem Kinde wenige Tage nach der Geburt konstatierte, sowie eine zweite von BURWINKEL (2), in dessen Fall es sich um einen Hämorrhoidalknoten bei einem 5 Wochen alten Kinde handelte.

Aus diesen spärlichen Literaturnotizen kann man den Schluß ziehen, daß in der Tat die Hämorrhoidalkrankheit sehr selten bei Kindern vorhanden ist; man könnte aber auch daraus folgern, daß sie vielfach — aus erklärlichen Gründen — nicht zur Kenntnis des Arztes gelangt. Der Ansicht, daß dieser zweite Schluß der richtige ist, habe ich schon vor Jahren Ausdruck gegeben, indem ich die Ueberzeugung aussprach, „daß diese Fälle bei eigens auf den Punkt gerichteter Aufmerksamkeit in Zukunft häufiger, als man bisher glaubte, gefunden werden dürften" (3).

Heute bin ich in der Lage über 4 Fälle[2]) zu verfügen, welche innerhalb der letzten 2 Jahre in Breslau beobachtet wurden; 3 derselben seien nur kurz angeführt, der vierte wird aus noch zu erwähnenden Gründen den Gegenstand einer eingehenderen Betrachtung bilden; den einen jener 3 Fälle habe ich im hiesigen FRÄNKELschen Hospital operiert, die beiden anderen entstammen dem Material der Königl. Kinderklinik zu Breslau, deren Direktor, Herr Prof. CZERNY, mir gütigst die Erlaubnis gab sie hier mitzuteilen. Bemerken möchte ich noch, daß der im FRÄNKELschen Hospital operierte Fall nur seinem Alter, aber noch nicht seiner körperlichen Entwickelung nach, an der Grenze vom Knaben- und Jünglingsalter stand.

Fall 1. Friedrich E., 14 Jahr. 29. Juni ins FRÄNKELsche Hospital aufgenommen.

Hereditäre Belastung quoad Hämorrhoiden nicht bekannt. Beginn der Erkrankung plötzlich, 2 Tage vor der Aufnahme mit Schmerzen im After, welche trotz Bettruhe und Bleiwasserumschläge zunahmen.

Am rechten Analrand ein etwa pflaumenkerngroßer, äußerer Hämorrhoidalknoten, über welchem die Haut gerötet und leicht ödematös ist. Berührung des Knotens äußerst schmerzhaft. Temperaturen leicht fieberhaft 37,6—37,8 abends. Stuhlgang war bisher regelmäßig; letzter Stuhlgang gestern, sehr schmerzhaft. Untersuchung per rectum ergibt normale Verhältnisse. Innere Organe gesund (Leber, Herz, Lunge).

7. Juli nach Ablauf der entzündlichen Erscheinungen, Injektion von etwa 3 Tropfen reiner Karbolsäure in den Hämorrhoidalknoten. Zunächst

---

1) Die Zahlen beziehen sich auf das Literaturverzeichnis am Schluß der Arbeit.

2) Es sind inzwischen wiederum 2 neue Fälle aus der hiesigen Kinderklinik beobachtet worden.

Schrumpfung, dann völlige nekrotische Abstoßung des Knotens samt der ihn bedeckenden Haut. Die Ueberhäutung des Defekts erfolgt ziemlich rasch.

19. Juli geheilt entlassen.

Fall 2. Frieda K., 7 Wochen alt. 1. Okt. 1902.

Die Mutter des Kindes sucht die Königl. Kinderklinik wegen verschiedener angeborener Mißbildungen desselben auf.

Drittes Kind; die beiden ersten im Alter von 10 Mon. an Krämpfen gestorben.

Das Kind kam in Schädellage tief asphyktisch zur Welt. — Jetzt Körpergewicht 6000 g. Stuhlgang erfolgt 2—3mal täglich, ist gelb. Das Kind schläft die Nacht durch.

Die 3 Mittelfinger jeder Hand sind kontrakt, die ersten Interphalaggealgelenke verändert. Kinn stark zurücktretend, zu klein. Rechtsseitige kongenitale Hüftgelenksluxation; links pes planus congenitus. Angeborene Hämorrhoiden, welche in Gestalt von einzelnen äußeren wärzchenartigen Hämorrhoidalknötchen den Analring umsäumen. Keine sonstige Veränderung der Organe nachweisbar.

Bemerkenswert ist in diesem Falle die Kombination der angeborenen Hämorrhoiden mit einer Reihe anderer kongenitaler Mißbildungen.

Fall 3. Der Fall betraf einen 8-jähr. Knaben aus Breslau, welcher im Sommersemester 1900 in die Königl. Kinderklinik an Hämorrhoiden behandelt und wegen dieses Leidens von Herrn Prof. Czerny in der klinischen Vorlesung den Studenten vorgestellt wurde[1]). Leider befolgte die Mutter des Kindes den ihr dort gegebenen Rat nicht das Leiden operativ beseitigen zu lassen.

Ausführlicher berichte ich über den vierten, dem Material der Kgl. chirurgischen Klinik zu Breslau entstammenden und von Herrn Geh.-Rat v. Mikulicz operierten Fall. Die Berechtigung ihn hier eingehend zu besprechen erblicke ich nicht allein oder vornehmlich darin, daß es sich um eine klinisch-kasuistische Rarität handelt, sondern in dem Umstande, daß zum ersten Mal die pathologisch-anatomische Untersuchung eines durch die Operation gewonnenen Objektes kindlicher Hämorrhoiden möglich war und zu erwarten stand, daß die dabei gewonnenen Ergebnisse zunächst eine wichtige Ergänzung zu früheren Studien darstellen würden, welche ich über die pathologisch-anatomischen Verhältnisse der Hämorrhoiden angestellt habe (3) — damals standen nur Präparate von erwachsenen Individuen zur Verfügung. Ja, es war sogar, nach den seiner Zeit gewonnenen Resultaten zu schließen, die Hoffnung berechtigt, daß der vorliegende Fall eine grundlegende Bedeutung für die Auffassung der Hämorrhoidalaffektion überhaupt beanspruchen würde.

1) Nähere Angaben kann ich leider nicht machen, weil die Krankengeschichte nicht mehr zu eruieren ist.

Was klinisch an unserer Beobachtung bemerkenswert ist, sei zunächst vorausgeschickt.

Alfons H., $3^1/_2$ Jahr, aus Kreuzburg O. S., Oktober 1900.

Der Vater des Kindes leidet nach der Angabe der Mutter an Tuberkulose; die Mutter ist ebenso wie ihre übrigen 12 Kinder gesund. Vor 2 Jahren litt das Kind an „Darmkatarrh", welcher mit starken Blutungen einherging; dieselben waren jedoch nicht konstant vorhanden, sondern setzten auch öfters aus. Ferner machte der Knabe mehrmals Keuchhusten durch, endlich „englische Krankheit", gegen welche Leberthran gebraucht wurde. Vor $1^1/_2$ Jahren bemerkten die Eltern zum ersten Mal, daß aus dem After des Kindes der Darm während des Stuhlganges 2—3 cm weit heraustrat, nach einigen Minuten aber von selbst wieder zurückschlüpfte. Seit dieser Zeit wiederholte sich dieses Ereignis öfters beim Stuhlgang, welcher etwa seit einem Jahr sehr schwer ist; vor ungefähr $^3/_4$ Jahren erfolgte das Hervortreten des untersten Mastdarmabschnittes zum ersten Mal unabhängig von der Stuhlentleerung, und seitdem öfters. Bläuliche Knoten an der Afteröffnung wurden zum ersten Mal vor 10 Wochen beobachtet. Bäder, Stuhlzäpfchen und andere Mittel wurden von den Aerzten erfolglos angewandt. Nach Aussage der Mutter hat erst der sechste der konsultierten Aerzte als Ursache für die Blutungen ein Hämorrhoidalleiden erkannt und dringend zur Operation geraten. Die Mutter des Kindes hält es noch für erwähnenswert, daß dasselbe seit 2 Jahren viel Sand gegessen habe.

Status praesens: (17. Okt. 1900).

Für sein Alter kleines, schwächlich gebautes, schlecht genährtes Kind, Gewicht 27 Pfund. Ausgesprochenes caput quadratum. Andeutung von pectus carinatum. Deutlicher rhachitischer Rosenkranz. Lungen und Herz, ebenso Abdominalorgane ohne nachweisbare Veränderungen. Pulsfrequenz schwankt zwischen 96 und 112, Temperatur zwischen 36,2 und 37. Urin frei von Eiweiß und Zucker.

An der Cirkumferenz des Afters finden sich, meist entsprechend dem Uebergang der Analhaut in die Schleimhaut einige halbkuglige prominierende bläuliche Knötchen von Hanfkorn- bis fast Haselnußgröße. Beim Pressen zum Stuhlgang, mitunter auch schon bei starkem Schreien, stülpt sich der unterste Abschnitt der Rektalschleimhaut etwa $2^1/_2$—3 cm weit aus der Analöffnung hervor, um nach Beendigung der Defäkation bezw. Nachlassen des erhöhten intraobdominalen Drucks von selbst, d. h. ohne daß durch Druck auf die prolabierte Partie von außen nachgeholfen zu werden brauchte, wieder eingezogen zu werden. Die vorgestülpte Schleimhaut ist dunkelblaurot gefärbt, zeigt aber sonst keine Besonderheiten. Die Untersuchung per rectum ergibt keine palpatorisch nachweisbaren Veränderungen. Der Stuhlgang ist ziemlich fest, frei von Blutbeimengungen, und erfolgt täglich durchnittlich einmal.

Der Patient wird in der klinischen Vorlesung kurz vorgestellt.

Nachdem durch wiederholte Darreichung von Laxantien, der Darm entleert war, wird am 27. Okt. 1900 von Herrn Geh.-R. v. Mikulicz die Operation vorgenommen.

Excision nach Witehead-v. Mikulicz in ruhig verlaufender Chloroformnarkose. Entsprechend ihrer ganzen Cirkumferenz wird die Analschleimhaut mit einigen Péanschen Klemmen gefaßt, und es gelingt bei der vorhandenen Neigung zum Prolaps schon durch leichten Zug die Analportion des Rektums vor den After zu bringen, so daß sie bequem

zugänglich vorliegt. Nachdem die Analhaut, von der die Knoten bedeckt sind, soweit sie geopfert werden muß, zirkulär umschnitten ist und die Knoten von außen her vom Sphincter externus abpräpariert sind, erfolgt von der Schleimhautseite aus die zirkuläre Umschneidung der Schleimhaut an der oberen Grenze des die Hämorrhoiden enthaltenen Prolapses und die Excision, so zwar, daß schrittweise unmittelbar nach der Entstehung eines kleinen Defektes der Verschluß desselben durch Vereinigung der Rektalschleimhaut mit der Analhaut geschieht. In dem Augenblick, wo die Excision des ganzen erkrankten Abschnitts vollendet ist, sind zugleich die Wundränder fast vollständig durch die Naht vereinigt (Catgut-Knopfnähte)[1].

Der weitere Verlauf war im Ganzen ungestört.

Vom ersten Tage an nach der Operation erhielt das Kind 3mal einen Tropfen Tinct. Opii. Da diese Dosis nicht genügte, um die Schmerzen und den Stuhldrang zu beseitigen, so wurde sie allmählich bis auf 5mal 2 Tropfen Tinct. Opii simpl. pro Tag erhöht. Schon am zweiten Tage post operationem erfolgte Stuhlgang, vom vierten Tage ab täglich. Die Naht hielt gut, die Vereinigung war eine vollkommen zirkuläre. Die Temperatur erhob sich nur einmal, am zweiten Tage, auf 37,9; am darauffolgenden auf 37,5; sie blieb dann aber stets unter 37,0.

Am 10. Tage nach der Operation erfolgte auf die Darreichung von Brustpulver eine ausgiebige Entleerung des Darmes.

7. Nov. Patient geheilt entlassen.

9. Okt. 1901. Nach brieflicher Mitteilung des behandelnden Arztes, Herrn Dr. Süssmann in Kreuzburg, welcher den Knaben vor einigen Tagen gesehen hat, ist bei demselben das Leiden durch die Operation vollständig beseitigt.

Das durch die Operation gewonnene Präparat entspricht, gemäß der angewandten Operationsmethode, gewissermaßen einem niedrigen, stehenden Hohlzylinder, dessen Wand an einer Stelle vertikal durchschnitten und in eine Ebene ausgebreitet ist.

Die Länge des frischen Objektes (d. h. der Umfang des Cylindermantels) beträgt 8 cm, die Tiefe (Höhe) ist nicht allenthalben die gleiche, sondern schwankt zwischen $3^1/_2$ und 4 cm, je nach der Ausdehnung der Erkrankung im Bereiche der Haut und Schleimhaut; der epitheliale Saum, welcher kontinuierlich ist, hat eine Breite von durchschnittlich 5 mm. Die Rektalschleimhaut läßt im ganzen 3 Knoten besonders hervortreten (Taf. I, Fig. 1), von denen der eine, mittlere, eine Höhe von 2 cm, eine Breite von $1^1/_2$ cm besitzt und am meisten prominiert; er fühlt sich derb an und hat anscheinend seinen Inhalt nach der Excision nicht verringert. Die beiden anderen Knoten sind kleiner; der eine von ihnen hat eine beetartige Beschaffenheit und setzt sich aus einer großen Zahl einzelner, durch nur flache Einsenkungen von einander getrennter Erhabenheiten zusammen; der andere, dritte, kleinste ist von elliptischer Gestalt und annähernd glatter Oberfläche. Beide haben gleichfalls eine ziemlich derbe Konsistenz.

Die dem Sphincter zugekehrte, also der Schleimhaut abgewandte Fläche des Präparates zeigt einige ziemlich fest anzufühlende, teils schrotkorn-, teils erbsengroße bläuliche Knötchen.

---

1) Bezüglich sonstiger Einzelheiten dieser typischen Operation sei auf meine Arbeit „Die Excision der Hämorrhoiden", Bruns Beiträge, Bd. 13, H. 3 verwiesen.

Die Schleimhaut weist, abgesehen von der zentralsten, etwa 4 mm breiten Zone, welche normal, blaßrötlich gefärbt ist, eine dunkelblaue Färbung auf und ist anscheinend verdünnt. Im Bereich des Epidermissaumes ist am Präparat nur ein schrotkorngroßer, bläulicher Hämorrhoidalknoten zu sehen und zu fühlen.

Das Präparat wird unmittelbar nach der Operation in Formol-Müller eingelegt und einige Tage darauf unter Wasser stereoskopisch photographiert. Die vorliegende Abbildung (Taf. I Fig. 1) ist eine getreue Wiedergabe (Bleistiftzeichnung) der wohlgelungenen stereoskopischen Aufnahme. Die Dimensionen der Zeichnung entsprechen dem $1^1/_2$-fachen der Dimensionen des frischen Präparates.

Nachdem die Fixierung und Härtung in Formol-Müller und darauf in Alkohol verschiedener Konzentration fast vollendet war, wurde das Präparat durch eine Reihe von parallelen Schnitten, welche, senkrecht auf die Schleimhautoberfläche geführt, zugleich den Uebergang zwischen Haut und Schleimhaut treffen und die ganze Dicke des Objektes durchdringen, in Scheiben von etwa 5 mm Stärke zerlegt; dieselben werden nach vollendeter Härtung in absolutem Alkohol in der üblichen Weise sehr sorgfältig größtenteils in Celloidin, zum Teil auch in Paraffin eingebettet. Einige der so entstandenen Querschnitte des Präparates sind, etwa 9fach vergrößert, in ihren natürlichen Farben wiedergegeben. (Taf. I, Figg. 2—6).

Bei der vergleichenden Betrachtung dieser Querschnitte findet man zunächst, daß dieselben schon hinsichtlich ihrer Dimensionen beträchtliche Differenzen zeigen; drei von ihnen besitzen unter einander etwa die gleiche Ausdehnung, während zwei andere wesentlich kleiner sind.

Man erkennt an den meisten dieser Abbildungen wohl genügend deutlich den breiten, doppeltkonturierten Saum der Mukosa, welcher gewöhnlich allenthalben die gleiche Dicke besitzt, hier und da nur eine Unterbrechung — artefizieller Genese — aufweist und allmählich in die Analhaut übergeht.

Diese ist ihrerseits durch einen wesentlich geringeren Dickendurchmesser, durch den Mangel eines deutlichen doppelten Konturs, durch feine Fältelung unschwer als solche zu erkennen. Zwischen dieser Oberfläche (Haut—Schleimhaut) und dem annähernd derselben parallel ziehenden Muskelzug des Sphincter internus liegt das Gebiet, innerhalb welches sich vornehmlich die Veränderungen abspielen, welche den Gegenstand unserer Untersuchungen bilden.

Am auffallendsten sind hier ohne Zweifel die als dunkelbraune, bezw. schwarze Flecke sich von dem helleren Farbenton der Umgebung abhebenden Bezirke, welche Bluträume repräsentieren. Ueber ihre Anordnung und den Reichtum des Gewebes an ihnen geben gleichfalls schon die Lupenvergrößerungen unserer Querschnitte einen Aufschluß: es sind hier die wesentlichsten Differenzen innerhalb des, einem einzelnen Individuum angehörenden Hämorrhoidenobjektes vorhanden.

Während die eine unserer Abbildungen sich dem Bilde des „mehr soliden" Hämorrhoidalknotens nähert (Fig. 4), stellt die Figur 6 das andere Extrem in dieser Hinsicht dar; dort verhältnismäßig wenig und kleine bluthaltige Räume, Ueberwiegen des „Grundgewebes", hier Substitution des letzteren bis auf verschwindende Reste, durch große, meist regelmäßig gestaltete Räume, welche als erweiterte Bluträume anzusprechen sind (kavernöser Typus).

Noch deutlicher als auf Fig. 6 zeigt sich die kavernöse Beschaffenheit des Hämorrhoidenquerschnitts auf der farbigen Fig. 8, welche einen mit Hämatoxylin und Eosin gefärbten mikroskopischen Schnitt (Paraffineinbettung) bei Lupenvergrößerung darstellt. Hier sieht man ein typisches, submuköses Cavernom, welches das ursprünglich vorhandene Gewebe anscheinend vollkommen verdrängt hat und keine Spur der normalen topographischen Verhältnisse mehr erkennen läßt. Die kavernösen Räume dehnen sich hierbei in gleicher Weise nach der Oberfläche wie nach der Tiefe hin aus, dort stellenweise die Schleimhaut verdünnend und vorbuchtend, hier den Sphincter, von welchem nur noch Andeutungen zu sehen sind, auflösend und auseinanderdrängend.

Photographische Vergrößerungen (16-fache) dieses Objektes und ähnlicher lehren, daß in der Tat hier das typische Bild eines kavernösen Angioms vorliegt, soweit man überhaupt in der Lage ist ohne Zuhilfenahme des Mikroskops diese Diagnose zu stellen (Fig. 9). Ein Teil des Blutinhalts der ektatischen Räume ist ausgefallen, stellenweise hat sich auch der Inhalt von der Wand abgelöst. Der Defekt ist teilweise durch die Einbettungsmasse ersetzt.

Die mikroskopische Untersuchung speziell dieser schon dem unbewaffneten Auge und bei Lupenvergrößerung ihre Cavernomnatur deutlich zur Schau tragenden Präparate hat in Wirklichkeit nichts anderes als die unzweideutige Bestätigung dieser Diagnose ergeben. Da die folgenden Zeilen zur Genüge dartun dürften, wie streng ich auf dem Boden der von den pathologischen Anatomen, besonders von Virchow aufgestellten Lehre dieser Geschwülste stehe, so genügt es wohl hier, wenn ich diese Tatsache konstatiere, ohne auch an dieser Stelle den mikroskopischen Befund eingehend zu erörtern.

Dagegen soll und muß dies bei Objekten geschehen, welche makroskopisch sich ganz wesentlich von den bisherigen unterscheiden und nicht ohne Weiteres, selbst bei Lupenvergrößerung nicht, ihren histologischen Bau ahnen lassen. Es handelt sich um Schnitte, von denen einen die Photographie (Taf. I, Fig. 10) etwa vierfach vergrößert reproduziert, einen anderen, bei etwa 8-facher Vergrößerung, die Aquarelle (Taf. I, Fig. 7) möglichst naturgetreu nach dem gefärbten Präparat (Hämatoxylin-Eosin) wiedergibt. Vergleicht man diese Schnitte mit den oben erwähnten und abgebildeten Querschnitten (Taf. I, Fig. 2—6), so erkennt man, daß jene etwa demjenigen Gebiete des ursprünglichen Hämorrhoidenobjektes entstammen, welches der Scheibe, welche die Fig. 2 darstellt, benachbart war.

Auch hier ist wieder das submuköse Gebiet vorzugsweise der Sitz der Erkrankung (sogenannte innere Hämorrhoiden); das unter der Haut gelegene dunkle Areal rührt, wie die mikroskopische Untersuchung ergab, von einer Hämorrhagie her.

Der Saum der Mukosa ist aus äußeren Gründen diskontinuierlich (mechanische Läsion bei der Operation, Fassen mit Pinzetten u. a. m.).

Der Mukosa annähernd parallel, also gleichfalls in leichtem, nach der Oberfläche der Schleimhaut konvexen Bogen, verläuft der Sphincter internus. Zwischen ihm und der Schleimhaut sind die Veränderungen zu finden, welche uns im Wesentlichen interessieren.

Hier begegnet man nun bei der mikroskopischen Untersuchung Befunden, welche an verschiedenen Stellen desselben Präparates vielfach wiederkehren, jedoch am prägnantesten entwickelt in derjenigen Region des Präparates sich finden, welche auf der Taf. I, Fig. 10 mit einem Pfeil

besonders bezeichnet ist. Auf der farbigen Zeichnung ist sie gleichfalls ohne Schwierigkeit zu rekognoszieren.

Man kann diese Region wohl am ehesten mit dem Längsschnitt durch eine kleine Traube vergleichen, welche aus winzigen, aber dicht aneinander gedrängten Beeren zusammengesetzt ist.

Die mikroskopische Untersuchung ergab folgendes Bild.

Ich glaube, daß hier gleichfalls der typische Befund eines Angioma cavernosum vorliegt. Um dieses zu beweisen, möchte ich zunächst das Wesentliche der Ausführungen wiedergeben, welche VIRCHOW bei seiner eingehenden und vorbildlichen Darstellung des Baues der kavernösen Angiome (VIRCHOWS Geschwülste, Bd. 3, p. 312 ff.) gemacht hat.

Ausgehend von dem Vergleiche, welchen man zwischen dem Angioma cavernosum und einem mit Blutwasser oder mit Blut selbst getränkten Badeschwamme angestellt hat, erwähnt VIRCHOW, daß es sich bei dieser Geschwulst um zahlreiche, untereinander in Verbindung stehende, blutgefüllte Hohlräume handelt, aus denen beim Anschneiden sich das Blut, meist in kontinuierlichem Strome, zuweilen spritzend und pulsierend, entleert. Die Hohlräume haben in verschiedenen Geschwülsten und an verschiedenen Teilen derselben Geschwulst sehr verschiedene Weiten, ihre Gestalt wechselt gleichfalls; selten ist sie vollkommen rund, häufig zeigt sie sich länglich und etwas eckig oder buchtig. Ist das Blut ausgeflossen, so bleibt allein das Gewebe des Strick- oder Maschenwerkes übrig, welches diese Räume umgrenzt; es sind bald Balken, bald platte Scheidewände, welche von kleineren oder größeren Oeffnungen durchbrochen sind. Die Knotenpunkte, wo mehrere solche Balken oder Scheidewände zusammenstoßen, pflegen eine größere Dicke zu besitzen. Zuweilen finden sich auch noch andere Stellen von dichterer und festerer Beschaffenheit, gewissermaßen Kernstellen, gegen welche die Balken radiär zusammenlaufen. Die Hohlräume werden normal von einem zarten Plattenepithel, welches eine einfache Schicht bildet, ausgekleidet. Unter demselben besteht die Grundmasse der Balken aus einem dichten, bald welligen, bald steiffaserigen Bindegewebe, dessen zellige Elemente selten reichlich sind. Zuweilen ist das Bindegewebe ganz rein, ohne alle sonstige Beimengung, andere Male finden sich elastische Fasern, mitunter sogar reichlich. Inkonstant ist ferner das Vorkommen von glatten Muskelfasern. Dazu kommen in den gröberen Balken noch Gefäße, Vasa vasorum. Nerven sind teils bis in die äußere Hülle, teils in das Innere verfolgt worden.

Dieses sind die eigentlichen Bestandteile der Geschwulst. Außerdem findet man in ihnen gelegentlich kleinere oder größere Reste des ursprünglichen Gewebes, in welchem die Neubildung zu stande gekommen ist.

Vergleicht man nun mit diesen Schilderungen den

Befund, welchen unsere Präparate zeigen, so resultiert eine völlige Uebereinstimmung. Es ist nur noch hinzuzufügen, daß die bindegewebigen Septa im vorliegenden Falle aus reinem Bindegewebe bestanden, also keine Beimischung von elastischen Fasern und glatten Muskeln enthielten. Ferner sei darauf hingewiesen, daß unsere Präparate eine deutliche Abkapselung der Geschwulst demonstrierten, ein Moment, welches nach VIRCHOW gleichfalls zu den Charakteristicis mancher wahren kavernösen Angiome gehört.

„Das wahre kavernöse Angiom erscheint in zwei Hauptformen, die allerdings wohl nur gewissen Stadien der Entwickelung entsprechen, die aber doch eine Trennung erfordern, weil manche Fälle das zweite Stadium überhaupt nicht erreichen und weil erhebliche Verschiedenheiten des Verlaufes daraus resultieren. Diese beiden Formen sind die umgrenzte oder abgekapselte (Angioma cavernosum circumscriptum siehe incapsulatum) und die verstrichene (Angioma cavernosum diffusum). Bei der ersteren ist die Geschwulst nach außen abgegrenzt gegen das Nachbargewebe durch eine besondere Umhüllungshaut oder Kapsel, welche aus sehr derbem, neugebildetem Bindegewebe besteht. Diese Kapsel hängt nach außen mit dem natürlichen Bindegewebe oder Interstitialgewebe des Teiles oder Organes, in welchem sich das Angiom befindet, loser oder fester zusammen; nach innen gehen davon jene Balken (Trabeculae) und Scheidewände (Septa) ab, welche die blutführenden Räume des Inneren umgrenzen oder durchziehen ...“ „Die nicht kavernösen Angiome haben niemals eine solche Kapsel.“

In unserem Falle — das sei ausdrücklich betont — betrifft die sichtbare Abkapselung nur Teile, gewissermaßen Zweige der Geschwulst; sie ist aber so prägnant ausgesprochen, daß ich nicht unterlassen wollte, auch dieses Moment noch zu erwähnen, welches die Dagnose des kavernösen Angioms weiterhin zu stützen geeignet wäre, wenn es einer Bestätigung noch bedürfte.

Ich muß endlich noch über das Vorkommen von Phlebolithen in meinem Falle einige Angaben machen. Gelegentlich seiner Erörterungen über das Wesen der kavernösen Angiome, speziell der Frage nach der Unabhängigkeit der Bluträume von dem Gefäßsystem (Streitpunkt gegenüber ROKITANSKY), erwähnt VIRCHOW, daß in den Fällen, wo das Blut älter koaguliert ist, es so wie in Gefäßen mit offener Zirkulation koaguliert ist; „es finden sich nämlich, zumal wenn die Geschwulst eine bedeutende Größe erreicht, konzentrisch geschichtete, zuweilen längliche, meist rundliche, äußerlich glatte Körper, häufig mit verkalktem Zentrum, entsprechend den sogenannten Venensteinen, Phlebolithen, wie sie auch sonst in Venen vorkommen. Meist sind sie klein, hirsekorngroß, vollkommen rund, zuweilen erreichen sie

jedoch die Größe und das Aussehen von Erbsen oder Kirschkernen [1]). In dem Hämorrhoidenpräparat des vorliegenden Falles fanden sich solche Venensteine in großer Zahl, und zwar in den verschiedensten Querschnitten. Die große Schwierigkeit, welche sie der Anfertigung intakter und dünner Schnitte entgegenstellten, veranlaßte mich, diese Gebilde jedesmal, bevor ich die einzelnen Scheiben in Schnitte zerlegen konnte, vorsichtig mittelst einer Nadel aus ihrem Lager emporzuheben und zu entfernen; es zeigte sich dabei, daß sie meistens die Größe etwa eines Stecknadelkopfes besaßen, steinhart waren und eine fast ganz regelmäßige Kugelgestalt aufwiesen; das Bett, welches sie beherbergt hatte, war gleichfalls glatt und machte den Eindruck eines präformierten, mit Endothel ausgekleideten Hohlraumes. Ließen sich so die weitaus meisten dieser harten, steinigen Hindernisse entfernen, so blieben doch gelegentlich noch geringfügige Konkretionen zurück, welche mikroskopisch klein, auch mehr diffus ins Gewebe eingelagert waren und sich bei der mikroskopischen Betrachtung der Präparate als typische Kalkplättchen erwiesen.

Dieser Befund von Phlebolithen bei Hämorrhoiden war sehr überraschend, da ich mich nicht erinnern konnte, bei früheren Untersuchungen solcher Objekte jemals diese Gebilde angetroffen zu haben. Auch Virchow erwähnt ihr Vorkommen bei Hämorrhoiden trotz seiner eingehenden Schilderung der pathologisch-anatomischen Verhältnisse dieses Leidens nicht, hat sie also wahrscheinlich gleichfalls nicht beobachtet.

Wenn nun aus dem Vergleiche meiner Präparate mit den Charakteristicis, welche für die kavernösen Angiome aufgestellt sind (Virchow), sich meiner Meinung nach die Notwendigkeit ergibt, auch für jene Gebiete die Diagnose: kavernöses Angiom zu stellen, so möchte ich zugleich nicht unterlassen zu berichten, daß Herr Geh.-Rat Ziegler (Freiburg), welchem ich einige meiner Präparate vorlegen durfte, sich dieser Ansicht angeschlossen, ferner Herr Geh.-Rat Weigert (Frankfurt a. M.) sich jüngst bei seiner Anwesenheit in Breslau unbedingt im Sinne dieser Diagnose: „kavernöses Angiom" geäußert, und auch Herr Geh.-Rat Ponfick die Uebereinstimmung dieser Bilder mit anderen kavernösen Angiomen, z. B. der Leber, anerkannt hat.

Mit der Feststellung, daß die bisherige Untersuchung zu der Annahme eines kavernösen Angioms geführt hat, ist unsere Aufgabe noch nicht abgeschlossen. Würde es sich um ein Angiom irgend einer anderen Körperstelle, z. B. im Gesicht, in der Mukulatur eines Armes,

1) Virchow bildet selbst ein Angioma cavernosum diffusum der Unterhaut und Muskeln von der Halsgegend eines Erwachsenen ab, in dessen Maschenräumen man an einigen Stellen bis erbsengroße Venensteine sieht (p. 313).

handeln, so würde man jeden, der nach der Aetiologie der Geschwulst fragte, ganz allgemein auf alles das verweisen können, was uns die pathologische Anatomie darüber gelehrt, bezw. noch nicht gelehrt hat. Anders steht dies bei den Hämorrhoiden! Hier drängt sich kraft der Jahrtausende alten Tradition über das Wesen dieses Leidens noch eine ganz spezielle Frage auf: Ist die Stauung als wesentliches ursächliches Moment anzusehen? Als zweite, wenn auch weniger bedeutsame, schließt sich hieran noch die Frage nach der Rolle, welche entzündliche Prozesse beim Zustandekommen dieses Zustandes spielen.

Um mit der Beantwortung der letzteren zu beginnen, so ergibt sich aus der Betrachtung unserer Präparate, soweit sie den kavernösen Typus zeigen, allenthalben der Mangel jeglicher entzündlichen Veränderung; hier wird man Zeichen sowohl frischer wie abgelaufener entzündlicher Veränderungen durchaus vermissen, mag man im Inhalte der Gefäßräume danach suchen oder in den Septen oder endlich in der umhüllenden Kapsel. Auch sonst habe ich in Präparaten, in denen der kavernöse Typus zurücktritt, derjenige des Angioma simplex im Vordergrunds steht, entzündliche Veränderungen, besonders in der Schleimhaut, zwar nicht völlig vermißt, aber doch im ganzen die Ueberzeugung gewonnen, daß im vorliegenden Falle entzündliche Prozesse ätiologisch nicht von Belang sind.

Ungleich erheblicher ist das Staungsproblem. Es handelt sich hier wohlgemerkt nicht um die Frage, ob venöse Stauung in irgend einer Weise dazu beigetragen hat, das Bild, welches vorliegt, zu erzeugen, sondern darum, zu entscheiden, ob die Grundlage für die vorhandene Neubildung, d. h. das wesentliche Prinzip, welches sie herbeigeführt hat, die Stase ist. Dem Begriff des kavernösen Angioms κατ' ἐξοχήν ist die Stauung als wesentliches ursächliches Moment fremd. Das hat schon VIRCHOW klar auseinandergesetzt. Man hat nach diesem Forscher bei der Entstehung jedes Angioma cavernosum zwei Stadien zu unterscheiden, erstens das Stadium der Neubildung von Gefäßen, zweitens das Stadium der Erweiterung dieser und ihrer Umbildung zu kavernösen Räumen. In die neugebildeten Gefäße dringt das Blut von den alten her ein und dehnt sie mehr und mehr aus. Schwund des Zwischengewebes durch Atrophie, Verschmelzung der Wände sich berührender Ausbuchtungen, Usurierung der Scheidewände, Durchbruch sind die weiteren Stadien. VIRCHOW beweist ausdrücklich, daß die Ektasie nicht eine einfach passive Ausdehnung der Gefäßwandung, sondern, da es sich stets um eine Hyperplasie der Wandelemente mit Ektasie handelt, ein durchaus aktiver Vorgang ist. Von großer Bedeutung ist es für ihn, daß bei dem kavernösen Angiom der Kapillarapparat gänzlich verschwindet und der Uebergang von den Arterien direkt in größere Räume erfolgt, welche

als Anfänge des Venengeflechtes betrachtet werden können. Diese direkte Anastomose stellt wahrscheinlich jedesmal den Anfang des zweiten Stadiums, der eigentlichen kavernösen Metamorphose dar; „jedenfalls überträgt sich der arterielle Druck alsbald auf die Venenwurzeln, und er wird um so stärker wirken, als die Gefäße, auf welche er sich überträgt, oft schon vorher in Wucherung, also in einem Zustande geringerer Widerstandsfähigkeit sich befinden."

Auch in unserem speziellen Falle liegen, abgesehen von diesen in der Literatur niedergelegten Tatsachen betreffs der Histiogenese des Cavernoms, direkte Beweise dafür vor, daß es sich bei diesem Neubildungsprozeß um einen im wesentlichen aktiven Vorgang handelt. Das zeigen Wucherungsvorgänge an den Gefäßen, welche wir an zahlreichen Präparaten in verschiedenen Stadien und in den verschiedensten Erscheinungsformen nachweisen konnten, sowie ferner solche Stellen der Präparate, welche Kombinationen von ektatischen und nicht ektatischen Partien enthalten.

Die Unmöglichkeit, das histologische Bild des kavernösen Angioms speziell unserer Lokalisation lediglich oder wesentlich durch das Walten einer venösen Stauung zu erklären, würde wohl viel weniger leicht von irgend einer Seite ernstlich geleugnet werden können, wenn nicht gerade hier der Begriff des „venösen Plexus" in die Diskussion hineingebracht werden könnte und worden wäre, und die Erwähnung des anatomischen allbekannten Faktums, daß am Anus Venenplexus vorhanden sind, für ausreichend erachtet würde, die ganze Frage kurzer Hand im „antiangiomatösen" Sinne zu lösen.

Es können deshalb hier einige Bemerkungen über den Begriff des „Plexus" nicht ganz vermieden werden.

„Auf dem Verlauf der Venen sind Anastomosen reicher als bei den Arterien verbreitet; sie finden sich nicht nur an den kleineren Venen, sondern selbst an größeren vor. Eine oftmalige Wiederholung solcher Anastomosen in einem bestimmten Gebiete läßt Venennetze entstehen, die man, wenn sie dichter gewoben sind, als Geflechte (Plexus) bezeichnet" (GEGENBAUR). Dieser Definition entsprechend konstruiere man sich ein beliebiges Schema eines Plexus venosus, denke sich die einzelnen, den Plexus konstituierenden Venen in den Zustand einer, sei es maximalen, venösen Stauung versetzt, erwäge die bei den verschiedensten Schnittrichtungen, welche durch einen solchen Plexus gelegt werden können, möglichen Kombinationen von Durchschnittsbildern, und frage endlich, ob auf diese Weise ein Bild entstehen könne, welches dem beschriebenen des Angioma cavernosum entspricht. Meiner Meinung nach muß diese Frage verneint werden.

Wir würden hierbei Bilder erhalten können, welche Quer-, Schräg-, Längs- und Tangentialschnitte von Venen, sowie Kombinationen solcher Schnitte enthalten, und zwar von Venen, welche entsprechend ihrer mehr

oder weniger erheblichen Dilatation eine mehr oder weniger starke Verdünnung der Wand aufweisen. Der Zustand der Stauung müßte allenthalben in wenigstens annähernd der gleichen Intensität ausgesprochen sein; zum mindesten wären Bilder, welche bald dilatierte, bald nicht erweiterte Gefäße enthielten, unerklärlich. Höchst auffallend wäre ferner der vollkommene Mangel von Zwischengewebe, welches die einzelnen Venen des Plexus trennt; an und für sich bei lange bestehender maximaler Stauung nicht unerhört wäre der totale Schwund des Zwischengewebes mit einem nur mäßigen Grad von Venenerweiterung (und entsprechender Venenwandverdünnung) schlechterdings unvereinbar. Ferner wäre es sonderbar, daß bei zunehmender Wandverdünnung der Durchbruch der Venenwand ausschließlich so erfolgte, daß stets eine neue Kommunikation zweier sich berührenden Gefäße geschaffen würde, dagegen niemals eine Ruptur der Gefäßwand mit dem Austritt ihres Inhalts ins Zwischengewebe. Endlich sind mit einem Durchschnitt durch einen Venenplexus — immer die venöse Stauung supponiert — Bilder, welche Wucherungsvorgänge im Bereich der Gewäßwände, seien diese Wucherungen zirkumskripter oder diffuser Art, darstellen, keineswegs in Einklang zu bringen, denn die hierzu unbedingt notwendige Hilfshypothese einer entzündlichen Gewebsneubildung findet, wie schon erwähnt wurde, darin prompt ihre Widerlegung, daß tatsächlich streckenweise jede Spur sonstiger Anzeichen einer noch bestehenden oder im Abklingen begriffenen Entzündung fehlt.

Eine andere Frage ist es, ob durch das Vorhandensein einer plexusartigen Venenanordnung am Anus das Zustandekommen eines analen Cavernoms bezw. Angioms begünstigt oder seine Entwickelung beeinflußt wird. Vielleicht könnte diese Frage positiv beantwortet werden; sie steht jedoch hier nicht zur Erörterung.

---

Wie schon oben angedeutet wurde, liegt die Bedeutung, welche der vorstehende Fall beanspruchen dürfte, nicht allein darin, daß es sich, sofern man die vorliegende Literatur als Maßstab anlegt, um eine Rarität in klinischer Hinsicht handelt, sowie daß hier zum ersten Mal die Untersuchung eines Hämorrhoidalpräparates ausgeführt wurde, dessen Träger ein so jugendliches Individuum ist.

Der Fall scheint vielmehr, wie gleichfalls schon erwähnt wurde, eine allgemeinere Bedeutung zu haben, indem er für die Lehre vom Wesen der Hämorrhoidalaffektion überhaupt einen bemerkenswerteu Beitrag liefert und speziell eine Lücke ausfüllt, welche bei meinen eigenen früheren Untersuchungen über diese Affektion zurückgeblieben war.

Um dies zu begründen, muß ich in Kürze auf den Inhalt jener so recht eigentlich ein Grenzgebiet zwischen Chirurgie und Medizin behandelnden Arbeit eingehen, welche seiner Zeit in einer rein chirurgischen

Zeitschrift erschienen[1]) und dadurch vielleicht einem Teil von internen Medizinern entgangen ist.

Bezüglich der Einzelheiten muß natürlich auf die Originalarbeit, welcher eine große Zahl von photographischen Abbildungen beigefügt wurde, verwiesen werden.

Ausgehend von der Tatsache, daß sich gegen die seit HIPPOCRATES herrschende Anschauung über das Wesen der Hämorrhoidalaffektion „Hämorrhoides nihil aliud sunt, quam varices venarum ani" bis in unsere Zeit kein irgendwie erheblicher Einspruch erhoben hat, suchte ich, zunächst noch vor der Schilderung eigener pathologisch-anatomischer Untersuchungen, gewisse Bedenken geltend zu machen, welche sich schon auf Grund unserer bisherigen anatomischen, allgemein pathologischen und klinischen Kenntnisse gegen diese Lehre erheben lassen.

Die Theorie, daß unter allen ätiologisch wichtigen Momenten die Stauungen im Pfortadersystem, welche ja am häufigsten bei Leberleiden vorhanden sind, eine besonders wichtige Rolle bei der Hämorrhoidalkrankheit spielen, erfreut sich bei einer großen Zahl der modernsten Autoren einer lebhaften Anerkennung. Es ist nun ein anatomisches Faktum, daß die äußeren Hämorrhoidalvenen, welche die sogenannten äußeren Hämorrhoiden speisen, dem Gebiet der Vena cava und nicht der Pfortader angehören, was besonders WEDEL und seine Schüler STAHL und HOFFMANN nachdrücklich betonten. Ferner ressortieren die zwischen den äußeren und inneren sich ausbreitenden mittleren Hämorrhoidalvenen, welche die beträchtliche Fläche von 4 Zoll Höhe am Mastdarm einnehmen, gleichfalls zur Hohlader. Nur die inneren Venae haemorrhoidales gehören zum Quellgebiet der Pfortader. Nun kennen wir aber als den Sitz der Hämorrhoiden fast ausschließlich das von den äußeren und mittleren Hämorrhoidalvenen versorgte Areal. Die Pfortader steht also mit der Krankheit in einem überaus losen Konnex, den man sich nur durch den Hinweis auf Anastomosen zwischen den Venae superiores und mediae konstruieren kann. Tut man das, so bleibt die Tatsache unerklärt, daß die eigentlichen Wurzeln der Vena portae, die inneren Hämorrhoidalvenen, fast nie bei jener Krankheit auch nur beteiligt sind, und für die überaus große Zahl von äußeren Hämorrhoiden ist ja die ätiologische Bedeutung einer Pfordaderstauung gar nicht mehr diskutierbar.

Damit stimmt aufs beste die Tatsache überein, daß wenigstens bei denjenigen Fällen von Hämorrhoiden, welche wir Chirurgen zu sehen bekommen, Pfordaderstauungen geradezu Raritäten sind; und doch sind unsere Fälle naturgemäß die schwersten, gleichsam die auf dem Sieb zurückgebliebenen, durch dessen Maschen die leichteren, „intern" be-

---

1) Pathologisch-anatomische und klinische Beiträge zur Lehre von den Hämorrhoiden. BRUNS' Beiträge, Bd. 19, Heft 1.

einflußbaren, hindurchgegangen sind. Dabei ist die Zahl unserer Beobachtungen nicht gering; ich glaube, daß ich während meiner Assistentenzeit in der v. MIKULICZschen Klinik, wenn die nicht operierten Fälle miteingeschlossen werden, etwa 150 Fälle klinisch mitbeobachtet habe, zu denen dann noch eine nicht unbeträchtliche Zahl von Fällen des letzten Jahres aus dem hiesigen FRÄNCKELschen Hospitale hinzukommen.

Wenn nun die Hämorrhoiden mit der Pfortader und ihren Wurzeln so gut wie gar nichts gemein haben, so sind sie als Folgeerscheinung einer Stauung in der Vena cava aufzufassen, wird man entgegnen. Hier liegen jedoch die Verhältnisse von vornherein schon etwas ungünstiger, als bei der ersten Auffassung, der Beziehung zur Pfortader.

Was von der Vena portae galt, daß sich nämlich der Effekt der Stauung gerade an den Hämorrhoidalvenen deshalb dokumentiere, weil sie das tiefstgelegene und so dem Einfluß der Schwere am meisten ausgesetzte Gefäßgebiet seien, das trifft für die untere Hohlvene ganz und gar nicht zu. Besteht eine Stauung in der Cava inferior, so ist es, wenn man nicht rein lokale Gründe als die wesentlichen annimmt, schwer einzusehen, warum sich infolge der Stauung in diesem Gefäßgebiet gerade eine Ektasie der untersten Mastdarmvenen so außerordentlich häufig einstellen solle, während doch eine solche in weiter aufwärts gelegenen Partien, also höher oben im Darm fast gar nicht, wenigstens nicht in dieser zirkumskripten Form, bekannt ist und in weiter peripher gelegenen Gefäßbezirken dabei so häufig vermißt wird. Man wende nicht ein, daß eine Koinzidenz von Hämorrhoiden mit Varicen an den unteren Extremitäten mitunter beobachtet wird, denn einmal ist dieses Zusammentreffen zu selten, als daß man beide Veränderungen zueinander und zu einem dritten Moment in eine bestimmte Relation setzen dürfte, zweitens treten bei der Ausbildung von Varicen an Ober- und Unterschenkel zweifellos lokale Ursachen in den Vordergrund.

Immerhin müßte doch aber, wenn man die Hämorrhoiden als Folgeerscheinung einer venösen Stauung in der Vena cava auffassen will, stets eine derartige Stauung tatsächlich nachweisbar sein. Das ist aber durchaus nicht der Fall. Denkt man an Stauungen im gesamten Stromgebiet der Hohlvene, so wissen wir, daß, von Kuriositäten abgesehen, Lungen- und Herzkrankheiten eine solche Stase herbeiführen können. Wie steht es nun mit den Herz- und Lungenleiden der Hämorrhoidarier? Nach meinen Erfahrungen lautet die Antwort hierauf mit größter Bestimmtheit, daß eine solche Kombination zu den Seltenheiten gehört. Meistens sind unsere Hämorrhoidarier, abgesehen von ihrem lokalen Leiden, gesund gewesen.

Man könnte also nur noch an eine in einem Ast der Vena cava,

etwa der Haemorrhoidalis inferior, lokalisierte Stauung, z. B. durch Thrombosen hervorgerufen, denken. Die Möglichkeit dieses Verhaltens in ganz vereinzelten Fällen zugegeben, so fehlt es doch für eine auch nur einigermaßen allgemeine Gültigkeit an tatsächlichen Unterlagen.

In jüngster Zeit haben endlich, vielleicht in richtiger Würdigung der erwähnten Argumente, einige Autoren eine Auffassung über die Genese der Hämorrhoidalaffektion in den Vordergrund gestellt, welche schon seit jeher bekannt, nur nicht genügend oft und eindringlich betont worden war, nämlich die Anschauung, daß der lokal wirkende schädigende Einfluß stagnierender und verhärteter Kotmassen das Hauptmoment für die Bildung der Hämorrhoiden sei. Also doch eine lokale Erkrankung infolge lokal einwirkender Schädigung, nicht infolge einer Fernwirkung!

Indessen zeigt die vorurteilslose klinische Beobachtung unzweifelhaft, daß von einer allgemeinen Gültigkeit dieser Beziehung durchaus keine Rede sein könne, weil in einer großen Zahl von Fällen, vielleicht der Hälfte, vielleicht sogar noch häufiger, weder eine Darmträgheit noch überhaupt eine Obstipation noch die supponierte Fäkalretention zu konstatieren ist. Die Lehre vom „Staatshämorrhoidarius", welcher seiner „sitzenden Lebensweise" diese „Berufskrankheit" zu danken habe, kann einer objektiven Kritik nicht standhalten. Alle Berufsklassen steuern ihr Kontingent zu dieser Krankheit, nicht zum wenigstens diejenigen, welche eine ausgiebige körperliche Bewegung ihrer Mitglieder erfordern (z. B. Soldaten!). Gerade hinsichtlich dieser Frage ist übrigens die Tatsache, daß Hämorrhoiden im Kindesalter vorkommen, von großer Bedeutung.

Die soeben kurz erwähnten Erfahrungen und Anschauungen stehen in einem gewissen Widerspruche zu der Lehre, welche Hans Herz (4) in seinem vorzüglichen Werke „Die Störungen des Verdauungsapparates als Ursache und Folge anderer Erkrankungen" in eingehendster Besprechung unseres Gegenstandes vertreten hat. Ich muß deshalb schon hier auf einige seiner Ausführungen zurückkommen.

Herz[1]) hält die Existenz rein rötlicher Geschwülste am Mastdarm (Angiome) in dem von mir beschriebenen Sinne als Grundlage der Hämorrhoiden für feststehend; „man wird sie annehmen, wo keine andere Ursache und kein anderes Zeichen von Plethora auffindbar ist." Dann fährt Herz fort: „Damit läßt sich aber die durch die Erfahrung der Jahrtausende sowie jedes Einzelnen, dem ein genügendes Material zur Verfügung steht, festgestellte Tatsache nicht aus der Welt schaffen, daß Hämorrhoidalknoten ungemein häufig gerade mit gewissen krankhaften Zuständen kombiniert sind, in ihrem Gefolge auftreten, mit ihnen verschwinden, viel häufiger, als daß irgend ein Irrtum mitspielen könnte" . . . .

1) p. 328 ff.

Uns . . . kann die nur durch weitere Untersuchungen lösbare anatomische Frage erst in zweiter Linie interessieren, ob es sich bei den Knoten um Varicen handelt, die sich allmählich in Angiome umwandeln, wie das gewöhnlich angenommen wird, oder wirklich um echte „Geschwülste", welche man sich dann als unter denselben Reizen entstehend denken müßte. Im ganzen spricht das schnelle Auftreten, das rasche und oft definitive Verschwinden der Knoten bei diesen Kranken gegen die ‚Geschwulsttheorie'".

Hierzu habe ich folgendes zu bemerken:

„Daß Hämorrhoiden mit gewissen krankhaften Zuständen kombiniert sind, in ihrem Gefolge auftreten etc., bestreite ich nicht. Es wäre dazu nicht einmal der Hinweis auf die Erfahrung der Jahrtausende nötig, zumal die Geschichte der Medizin lehrt, daß auch eine ganze Anzahl von irrigen Anschauungen sich Jahrtausende hindurch fortgeschleppt haben. Der springende Punkt ist aber gerade das Problem, welche Auffassung wir uns von dem Wesen der — gelegentlich mit anderen Symptomen und Krankheiten kombinierten — Hämorrhoidalaffektion machen müssen, speziell, ob die Stauung das Wesen des Prozesses bedingt, oder ein, wenn auch noch so wichtiges, außerwesentliches Moment darstellt. Deshalb kann ich Herz nicht beistimmen, daß es sich hier um eine, erst in zweiter Linie interessierende anatomische Frage handelt, ob es sich bei den Knoten um Varicen handelt, die sich allmählich in Angiome umwandeln, oder wirklich um echte Geschwülste. Denn, ist die erste Annahme richtig, so besteht eben die seit Jahrtausenden herrschende Lehre zu Recht, daß die Stauung das Primum movens darstellt — und das bestreite ich eben —, ist aber meine Anschauung richtig, so ist für die wissenschaftliche Auffassung eines wichtigen Krankheitsbildes eine neue Auffassung gewonnen.

Auch dem Schlußpassus des erwähnten Abschnitts der Herzschen Darlegungen muß ich widersprechen: „Im ganzen spricht das schnelle Auftreten, das rasche und oft definitive Verschwinden der Knoten bei diesen Kranken gegen die „Geschwulsttheorie".

Zunächst gehört meiner Erfahrung nach das schnelle Auftreten der Knoten zu den großen, das rasche und oft definitive Verschwinden derselben zu den größten Raritäten, während man aus Herz' Satz — wenn ich richtig verstehe — herauslesen kann, daß es sich hierbei um ein häufiges Vorkommnis handelt. Zweitens frage ich: Woher will der Arzt das schnelle Auftreten der Knoten konstatieren? Der Hämorrhoidalknoten an sich ist sehr häufig weder eine Krankheit, noch macht er Symptome einer solchen. Wochen-, monate-, ja gelegentlich jahrelang besteht die hämorrhoidale Analveränderung — der Status haemorrhoidalis der Alten — symptomlos und daher vom Träger unbemerkt. Erst der akute Hämorrhoidalanfall macht seiner

heftigen Entzündungserscheinungen, weniger häufig der Blutung wegen den Kranken sowie den Arzt darauf aufmerksam, daß ein Leiden besteht. Wer wollte dann aber behaupten, daß der Knoten schnell aufgetreten, d. h. entstanden sei; ich meine, man kann nur sagen, er habe sich, sei es an Größe zunehmend, sei es sonstwie, rasch bemerkbar gemacht. Ja, selbst angenommen, einer der gründlichsten Untersucher hätte im konkreten Fall vor dem Auftreten des ersten Hämorrhoidalanfalles die Analregion untersucht — ein Accidens, welches, wenn nicht der Zufall mitspielt, wohl nicht allzu häufig eintreten dürfte, wohlbemerkt beim Mangel irgendwelcher auf diese Gegend bezüglichen klinischen Symptome — und nichts Positives gefunden, so würde auch dieser Umstand nicht die Abwesenheit einer hämorrhoidalen Veränderung strikte dokumentieren, denn man muß mit HERZ auf dem Boden der Tatsache stehen, welche WUNDERLICH mit den Worten ausdrückt: „Die Abwesenheit von Veränderungen am Anus schließt das Vorhandensein hämorrhoidaler Störungen nicht aus, und nicht selten erregen sehr mannigfaltige Zufälle längere Zeit ernste Besorgnisse, die schließlich durch Hämorrhoidalblutungen sich entscheiden"; eine Tatsache, auf welche auch Herr Geh.-Rat v. MIKULICZ bei der Operation von Hämorrhoiden „ohne makroskopischen Befund" gelegentlich aufmerksam gemacht (vgl. meine zitierte Arbeit p. 45).

Was nun das „rasche und oft definitive Verschwinden der Knoten" betrifft, so stehen meine klinischen Erfahrungen, wie schon erwähnt, in striktem Gegensatze zu dieser Behauptung. Der Anfall geht häufig rasch zurück, der Knoten kann sich dabei verkleinern, aber der hämorrhoidale „Status" bleibt bestehen, ja es ist mir zweifelhaft, ob er überhaupt einer spontanen Rückbildung fähig ist.

Freilich ist zuzugeben, daß es Stauungserscheinungen am Rektum und Anus gibt, welche im wesentlichen, vielleicht sogar ausschließlich, als die Folge einer mechanischen Abflußbehinderung des venösen Blutes aufzufassen sind. Als wichtigster Typus hierfür sind die Stauungserscheinungen bei Frauen, deren gravider Uterus auf das Rektum drückt, besonders die intra partum auftretenden, anzusehen. Diese Fälle haben mit dem uns beschäftigenden Krankheitsbilde der Hämorrhoiden ebensowenig etwas gemeinsam, wie etwa eine durch Strangulation des Halses herbeigeführte Cyanose des Gesichtes mit einem diffusen Naevus flammeus des letzteren. Daß in jenem Falle die Stauung in dem Augenblicke, wo die Kompression der Halsvenen aufhört, erlischt, kann ebensowenig wunder nehmen wie das rasche und oft definitive Verschwinden der sogenannten Hämorrhoidalknoten nach der Entbindung.

Das sind keine Hämorrhoiden; sie verdienen den Namen nicht, weil hier nur eine rein äußerliche Aehnlichkeit mit dem klinischen Bilde der Hämorrhoidalaffektion besteht.

„Die Gleichheit (oder vielleicht nur Aehnlichkeit) des anatomischen

Bildes darf nicht über die große Verschiedenheit der Entstehung, über die recht verschiedene klinische Dignität der einzelnen Fälle hinwegtäuschen", sagt HERZ, und hierin stimme ich ihm bei. Will man aber jene Stauungserscheinungen Hämorrhoiden nennen, so ist zuzugeben, daß diese häufig reine Stauungserscheinungen sind, nicht stets, denn bei Frauen mit echten Hämorrhoiden tritt intra partum oder schon während der Gravidität eine Kombination beider Formen ein.

Geradezu überzeugend scheint mir die Unabhängigkeit des Hämorrhoidalleidens von irgend einer Allgemeinerkrankung sich aus den Erfolgen der chirurgischen Therapie zu ergeben. Nach der radikalen Entfernung der erkrankten Gebiete durch die Exstirpation mit dem Messer oder durch das Glüheisen treten sehr selten Rezidive ein; hierin stimmen die Erfahrungen der v. MIKULICZschen Klinik mit den Angaben der meisten Autoren, welche stets bei Anwendung radikaler Methoden entweder gar keine Rückfälle oder nur einen verschwindend kleinen Prozentsatz von solchen konstatieren, völlig überein. Diese Tatsache ist nur dann erklärlich, wenn das Leiden ein rein lokales ist; bestände seine wesentliche Ursache in einer venösen Stauung, so ist nicht recht einzusehen, warum nicht wiederum an der Operationsstelle und deren Umgebung allmählich die Ausbildung der Phlebektasien zu stande kommt; die etwaigen Bedingungen hierfür sind ja nicht geändert.

Demgegenüber wendet TIETZE (5) ein, daß dieses Argument nichts beweise, denn auch nach der Operation einer Varicocele oder Varicenexstirpation an den unteren Extremitäten träten keine oder nur selten Rezidive ein. Ich halte diesen Einwand deshalb nicht für berechtigt, weil es sich bei den von TIETZE angeführten Beispielen um große Venenstämme handelt, von denen wir wissen, daß sie, einmal exstirpiert, sich niemals als solche wieder regenerieren. Ganz anders liegen die Verhältnisse bei den Hämorrhoiden und nach deren Exstirpation. Hier entfernen wir keine Venenstämme von der Mächtigkeit und Bedeutung einer Saphena magna, sondern eine Summe von teils kleinsten Venenzweigen, teils kavernösen Räumen, teils Kapillaren. So viel ist doch wohl sicher, daß, wenn wir nach erfolgter Excision der Hämorrhoiden die primäre Vereinigung der Wundränder ausgeführt haben, also, wie aus der schematischen Skizze (Fig. 1) hervorgeht, Punkt *a* mit Punkt *b*, Punkt *a'* mit Punkt *b'* vereinigt haben, an dem jetzt neugebildeten After Gefäße, Venenäste, Kapillaren nicht mangeln, an welchen die supponierte Stauung ihren Effekt dokumentieren könnte.

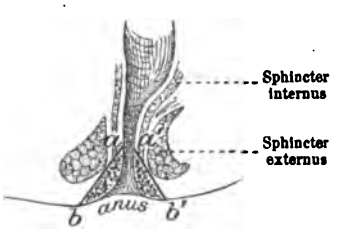

Fig. 1.

Nebenbei sei übrigens erwähnt, daß man nach der Operation von Varicen an den unteren Extremitäten (Exstirpation der

Vena saphena) bekanntlich trotzdem Rezidive nicht übermäßig selten beobachtet, freilich nicht an der entfernten Vena saphena selbst, aber an ihren Anastomosen mit tieferen Venen und an sonstigen neu in die Erscheinung tretenden subkutanen Venenstämmchen. Hier zeigt sich von neuem der Einfluß der Stauung, welche, auch nach der Operation fortwirkend, nur die Stätte ihrer Wirkung ein wenig modifiziert hat.

Auch EHRICH (6) macht einen auf ähnlichem Gebiete liegenden Einwand gegen meine Anschauung vom Wesen der Hämorrhoiden in seiner jüngsten Arbeit, welche eine uns hier nicht beschäftigende Frage aus der speziellen chirurgischen Therapie der Hämorrhoiden zum Gegenstande hat. Zunächst meint EHRICH, ohne jedoch gerade auf dieses Argument besonderen Wert zu legen, es sei auffällig, daß, wenn man die Hämorrhoiden als Angiome auffasse, gerade diese Angiome am untersten Mastdarmende so häufig gefunden würden, während sie bekanntlich an den übrigen Abschnitten des Darmkanales so sehr selten seien. Gewiß ist diese Tatsache bemerkenswert, aber sie beweist wohl nichts gegen meine Anschauung, denn wir wissen ja — besonderer Beispiele bedarf es nicht — daß gewisse Geschwülste ihre Prädilektionsstellen haben; ich habe übrigens, was vielleicht EHRICH entgangen ist, auf die Analogie hingewiesen, welche zwischen dem Sitze der Hämorrhoidalangiome — als am aboralen Pol gelegen — und demjenigen der so häufigen oralen, also am Uebergange der Lippenschleimhaut in die Haut der Lippen und Wange gelegenen, besteht; da liegt es doch nahe, an eine entwickelungsgeschichtliche Parallele zu denken!

Dasjenige Moment aber, auf welches EHRICH einen größeren Wert legt, ist folgendes: Die Tatsache, daß auch bei weniger radikalen Operationsmethoden, als es die in meiner Arbeit (7) empfohlene Excisionsmethode ist, nämlich beim Abbinden etc. der Knoten, so selten Rezidive der Krankheit eintreten, spricht nach EHRICH gegen die Tumornatur der Hämorrhoiden, da bekanntlich nicht radikal operierte Angiome häufig rezidivieren. Dagegen läßt sich Mancherlei einwenden. Zunächst steht der Beweis noch aus, daß die verschiedenen operativen Behandlungsmethoden der Hämorrhoiden nicht dennoch wesentlich verschiedene Resultate quoad Rezidive zeigen; im Gegenteil, es weisen nicht nur die Erfahrungen der v. MIKULICZschen Klinik, sondern auch diejenigen anderer Chirurgen darauf hin, daß, je radikaler die Beseitigung erfolgt, um so seltener die Rückfälle auftreten. Diese Differenz allein aber darf zur Entscheidung der Frage: Angiom oder nicht? herangezogen werden, denn es kann eine im allgemeinen als weniger radikal angesehene Methode, wie es z. B. das Abbrennen und Abbinden ist, im einzelnen konkreten Falle sehr gründlich sein, wenn man nämlich mehr Gewebe abbrennt oder abbindet, als erkrankt ist. Man findet ferner nicht nur bei dem analen Angiom, sondern auch bei anders lokalisierten durchaus nicht selten eine Heilung, d. h. eine im klinischen

Sinne vollständige Beseitigung der Geschwulst, auch nach der Anwendung anderer Operationsmethoden, als es die Excision des Tumors im Gesunden ist, z. B. nach der Stichelung mit der galvanokaustischen Nadel. Hierbei bleiben ja prinzipiell zwischen den einzelnen Brandschorfen Inseln von Tumorgewebe zurück, und trotzdem erfolgt häufig genug, mitunter allerdings erst nach mehreren Sitzungen, eine vollständige Heilung. Im übrigen ist es durchaus nicht ausgemacht, daß in allen denjenigen Fällen, in welchen nach der Anwendung von „unradikalen" Methoden eine rezidivfreie Heilung eintritt, auch wirklich die Hämorrhoidalaffektion im anatomischen Sinne funditus beseitigt ist; gar nicht selten mögen Residuen zurückbleiben. Wenn die Beschwerden nicht rezidivieren, so zeigt dies eben, daß das Bestehen von krankhaften Erscheinungen nicht stets zu koinzidieren braucht mit pathologisch-anatomischen Veränderungen im Sinne des Status haemorrhoidalis, eine Tatsache, die wir schon längst kennen.

---

An diese im wesentlichen das klinische Gebiet betreffenden Erwägungen sei nun in Kürze der Bericht über das Ergebnis der früheren pathologisch anatomischen Untersuchungen selbst angeschlossen. Betreffs der Einzelheiten muß nochmals auf die schon oben zitierte Arbeit (3) verwiesen werden.

Schon die makroskopische Betrachtung der Durchschnitte exstirpierter Hämorrhoidalgeschwülste zeigte, daß der Sitz der Veränderungen im wesentlichen das subkutane und submuköse Gewebsgebiet ist, welches mitunter eine außerordentliche Breiten- bezw. Tiefenzunahme (bis auf das Zehnfache der Norm) erkennen läßt. Der Mangel der normalen topographischen Verhältnisse ist ein Punkt, der allen von mir untersuchten Hämorrhoidenobjekten gemeinsam war. Im übrigen besteht eine große Vielgestaltigkeit in dem pathologisch-anatomischen Substrate des Leidens. Wichtig ist die Tatsache, daß es Hämorrhoiden gibt, bei denen jede, sicherlich jede nennenswerte Venektasie vollständig fehlt.

Die mikroskopische Untersuchung bestätigte die erwähnte Vielgestaltigkeit. Es konnten verschiedene Typen samt ihren Varietäten aufgestellt werden, in deren Rahmen sich alle gefundenen Veränderungen zusammenfassen ließen. Der eine Typus entsprach dem Bilde eines Angioma simplex; es wurde hierbei nachgewiesen, daß auf Gebieten, deren Gefäßreichtum unter normalen Verhältnissen durch den Vergleich mit Objekten, welche unverändert sind, bekannt ist, eine wesentliche Vermehrung der Gefäße vorhanden ist; es ließ sich ferner zeigen, daß dieser Gefäßreichtum nicht nur ein scheinbarer, etwa durch venöse Stauung vorgetäuschter, war; endlich glückte es, Bilder zu finden, welche den histologischen Beweis lieferten, daß Gefäßneubildungsprozesse (Sprossenbildung) vorlagen.

Der zweite Typus war durch die Neubildung von kavernösem Gewebe charakterisiert.

Ein dritter Typus bildete gewissermaßen ein Mittelglied zwischen den beiden erstgenannten; die kavernösen Bluträume nehmen an Ausdehnung ab; auf ihre Kosten verdicken sich die Scheidewände, innerhalb deren ein großer Reichtum von Kapillaren, stellenweise mit deutlicher Sprossenbildung nachweisbar ist.

Der letzte Typus endlich ist durch Veränderungen chronisch-entzündlicher Art ausgezeichnet, welche sich besonders an den Gefäßen abspielen; es handelt sich hierbei teils um diffuse, teils um zirkumskripte Gefäßwandveränderungen. In manchen Fällen überwiegen sogar diese Veränderungen quantitativ derartig über die Gefäßneubildungsprozesse, daß man in der Tat versucht sein könnte, in ihnen das Wesen des Prozesses zu erblicken. (Bekanntlich ist QUÉNU tatsächlich zu einer derartigen Auffassung des Leidens gekommen.)

Ausschlaggebend ist aber die Tatsache, daß selbst in den Fällen, wo die chronisch-entzündlichen Veränderungen überwiegen, die Neubildungsprozesse niemals vollständig vermißt werden, während in der überwiegenden Mehrzahl der Fälle die Gefäßneubildungsprozesse die allein nachweisbaren sind. — Es wurde ferner zu zeigen gesucht, daß es sich bei der Gefäßneubildung nicht um eine entzündliche, sondern nur um eine geschwulstartige Neubildung handeln könne, daß ferner das Wesen der Hämorrhoiden nichts mit venöser Stauung gemein hat, obwohl zweifellos häufig Stauungserscheinungen bei der Hämorrhoidalaffektion vorhanden sind. Das Ergebnis der Untersuchungen ließ sich folgendermaßen zusammenfassen:

„Das Wesen der Hämorrhoidalaffektion besteht nicht, wie bisher angenommen wurde, in einer Varicenbildung der Hämorrhoidalvenen; es handelt sich vielmehr um echte Geschwülste gutartigen Charakters, welche durch eine Neubildung von Blutgefäßen ausgezeichnet sind, also um Angiome. Mit dieser Blutgefäßneubildung geht eine solche der bindegewebigen Grundsubstanz Hand in Hand. Den Begriff „Angiom" fasse ich hierbei in seinem strengsten Sinne auf. Gefäßtumoren, die durch eine Erweiterung präexistierender Gefäße entstehen, gehören beispielsweise nicht hierher. Häufig gesellen sich zu der Geschwulst die Zeichen einer venösen Stauung, desgleichen sind oft entzündliche Erscheinungen vorhanden, welche, meist leichten Grades, sich im wesentlichen an Haut und Schleimhaut, seltener an den Gefäßen und deren Umgebung abspielen."

Soweit die kurze Zusammenfassung der früheren Ergebnisse.

Der vorliegende Fall ist wohl zweifellos als eine Stütze und Bestätigung für die damals geäußerten Anschauungen zu betrachten.

Ich erwähnte jedoch oben, daß er zugleich eine Lücke auszufüllen geeignet ist, welche bei den früheren Untersuchungen zurück-

bleiben mußte. Damit hat es folgende Bewandtnis: Untersuchungen über den Bau der normalen Analregion wurden anfangs lediglich in der Absicht angestellt, um zuverlässige Vergleichsobjekte für die Beurteilung der pathologischen Objekte zu gewinnen. Je deutlicher sich aber aus dem Studium der Hämorrhoiden die Berechtigung der Anschauung ergab, daß es sich hierbei nicht um das Produkt einer Stauung infolge allgemeiner Zirkulationsstörungen, sondern um Gefäßgeschwülste handelt, welche ein durchaus lokales Leiden darstellen, um so wertvoller mußte es erscheinen, den Nachweis zu liefern, daß derartige Bildungen in der Anlage schon in früher Jugend vorhanden seien. Deshalb wurden besonders eingehend solche Objekte anscheinend normaler Analregionen der Untersuchung unterworfen, welche von Individuen aus dem zartesten Lebensalter stammten. Es gelang nun in der Tat in zweien dieser Fälle einen Befund bezüglich der Gefäßverhältnisse zu erheben, welcher mit großer Wahrscheinlichkeit darauf hinzudeuten schien, daß die genannte Region für die Entwickelung von Gefäßneubildungen eine Prädisposition besitzt. Ich glaube sogar noch weiter gehen und behaupten zu können, daß in dem einen, von einem 17 Tage alten Kinde stammenden Objekt eine angiomatöse Neubildung erwiesen sei. Mit dem Hinweis, daß Hämorrhoiden bei Säuglingen und überhaupt Kindern in jugendlichem Alter in der alten Literatur beschrieben sind, und der Vermutung, daß solche Fälle bei eigens auf den Punkt gerichteter Aufmerksamkeit in Zukunft häufiger, als man bisher glaubte, gefunden werden dürften, mußte ich mich damals begnügen. Nunmehr liegt ein anatomischer Befund über kindliche Hämorrhoiden vor und gleichzeitig die Bestätigung dessen, daß in der Tat klinische Beobachtungen von Hämorrhoiden im Kindesalter nicht gar so selten sind.

---

Zum Schluß muß ich, soweit dies nicht schon im Laufe der bisherigen Darstellung geschehen ist, auf die Literatur eingehen, welche die Frage nach dem Wesen der Hämorrhoidalaffektion in den letzten Jahren gezeitigt hat.

Ein großer Teil der Lehrbücher aus neuester Zeit — die Werke von Ewald und Boas u. a. sind ausgenommen — steht nach wie vor auf dem Boden der „Varicentheorie“, wie es scheint, zum Teil aus Unkenntnis der Literatur.

Besondere Untersuchungen zur Kontrolle der meinigen sind bisher recht wenige publiziert worden.

Zunächst die Arbeiten zweier russischer Autoren, mir leider nur im Referat zugänglich.

Während der eine, P. Djakonow (8) (ref. Hildebrand, Jahresbericht 1901), die Hämorrhoiden in Uebereinstimmung mit mir als gutartige Geschwülste, als diffuse, kavernöse Angiome auffaßt, hat

sich der andere, A. SNJETINOW (9) (TWER), (ref. Centralbl. f. Chirurgie, 1901, No. 16), bei der histologischen Untersuchung operierter Hämorrhoiden davon überzeugt, daß dieselben in allen Fällen auf variköse Erweiterung der Darmvenen zurückzuführen sind. Auf Grund eigener histologischer Untersuchungen[1]) ist ferner TIETZE in der Diskussion über meinen Vortrag[2]) meinen Anschauungen entgegengetreten; ich habe mich im Anschluß daran seinerzeit bemüht, die wichtigsten seiner Einwände zu widerlegen, und verweise in dieser Richtung auf den Bericht der Schles. Gesellschaft f. vaterl. Kultur.

Schließlich ist GUNKEL[3]) auf Grund eingehender, im Hedwigskrankenhause zu Berlin angestellter Untersuchungen fast vollständig zu einer Bestätigung meiner Befunde und deren Deutung gelangt. (Der von GUNKEL in der Freien Vereinigung der Chirurgen Berlins gehaltene Vortrag liegt zunächst nur in zwei ausführlichen Referaten[4]) vor, denen folgendes zu entnehmen ist.) Durch das Resultat meiner Untersuchungen zu einer Nachprüfung derselben veranlaßt, stellte GUNKEL zunächst einige klinisch interessante Tatsachen fest. Es ist nicht leicht, eine Scheidung zu machen zwischen denjenigen Befunden, welche man als Hämorrhoiden zu bezeichnen habe, und denjenigen, welche noch als „normale" aufzufassen seien. Völlig normale Befunde sind äußerst selten. Unter 800 daraufhin examinierten, im mittleren Lebensalter stehenden Kranken konnte GUNKEL etwa an einem Drittel des Vorhandensein von Hämorrhoiden konstatieren. Bezüglich der Aetiologie des Leidens fand er ferner die interessante Tatsache, daß Zirkulationsstörungen, Lungenkrankheiten, Lebercirrhose, sitzende Lebensweise, Alkoholismus ohne Einfluß auf die Genese der Krankheit sind.

Bei seinen mikroskopischen Untersuchungen der Hämorrhoiden fand GUNKEL nicht gleichmäßige Befunde. Er stellt 4 Typen auf. Bei dem ersten zeigte sich eine starke Gefäßvermehrung; die untereinander kommunizierenden Bluträume senden viele Fortsätze aus, die sich wieder verzweigen und peripher verjüngen. Keine entzündlichen Erscheinungen.

Der zweite Typus läßt erweiterte Bluträume nicht sehen, dagegen eine Vermehrung der feinen und feinsten Gefäße. Diese starke Gefäßvermehrung ist nicht etwa dadurch vorgetäuscht, daß vorher dünne und daher weniger sichtbare Gefäßchen durch Dilatation auffallender würden,

---

1) Anderweitig, soviel mir bekannt, noch nicht publiziert.

2) Sitzg. d. med. Sekt. d. Schles. Gesellsch. f. vaterländ. Kultur vom 8. Nov. 1901.

3) Pathologisch-Anatomisches und Klinisches zur Frage der Hämorrhoiden. Vortrag, gehalten in der „Freie Vereinigung der Chirurgen Berlins" am 13. Mai 1901.

4) Centralbl. f. Chir., 1901, No. 13. D. med. Wochenschr., 1901. Vereinsbeilage, No. 27, p. 204 und 205.

denn es ist gerade sehr oft eine Vermehrung der feinsten, nicht dilatierten Gefäßchen zu konstatieren an Präparaten, in denen von erweiterten Gefäßen kaum etwas zu finden ist. Bei der Deutung derjenigen Bilder, welche die für Gefäßneubildungen typischen Prozesse fixiert zeigten, ist eine Täuschung, darin bestehend, daß sie etwa durch den Zufall der Schnittrichtung bedingt seien, ausgeschlossen, da Serienschnitte angefertigt wurden. Eine vorhandene oder abgelaufene Entzündung konnte sicher ausgeschlossen werden; GUNKEL schloß daher, daß die Gefäßneubildung das Wesentliche bei Hämorrhoiden sei.

Im dritten Typus: Weite Bluträume, durch Septen voneinander getrennt; die Bluträume sind von Endothel ausgekleidet, ähnlich dem Bau von kavernösem Gewebe. Einzelne Stellen zeigen Gefäßdurchschnitte mit schmalem Lumen. Das umliegende Gewebe springt gegen die Gefäßlumina vor und zerbuchtet sie; diese Balken sind aber nicht als Gefäßwand aufzufassen, da sie sich nicht differenzieren lassen. Das vierte Bild zeigt große Bluträume, mit einfachem Endothel ausgekleidet, und Reste früherer Septen; keine für Entzündung sprechenden Befunde.

Besonders der ersterwähnte Typus läßt nur die Deutung zu, daß die Hämorrhoiden als Angiome aufzufassen sind. Auch WALDEYER schloß sich dieser Ansicht an.

In einigen Fällen fand GUNKEL allerdings nichts weiter als Varicen der Hämorrhoidalvenen. GUNKEL faßt das Ergebnis seiner Untersuchungen folgendermaßen zusammen:

In der großen Mehrzahl der Fälle stellen die Hämorrhoiden eine echte Neubildung, ein Angiom, dar, in sehr wenigen Fällen, der alten Anschauung entsprechend, Erweiterungen vorhandener Venen, also Varicen, und manchmal hat man es lediglich mit einer katarrhalischen Affektion der Mastdarmschleimhaut zu tun.

Dem Bericht über diese meine früheren Resultate bestätigenden Befunde möchte ich endlich nur noch folgendes hinzufügen. Ich stelle mir vor, daß die Hämorrhoidalanlage als solche angeboren ist, sich sehr häufig im späteren Lebensalter unter dem Einfluß einer ganzen Reihe von wichtigen, wenn auch sekundären Momenten vergrößert und meistens dann erst in die Erscheinung tritt. Daß dies gelegentlich, und gar nicht so übermäßig selten, auch in frühester Lebensperiode stattfinden kann, zeigt dieser Beitrag.

Die gewiß sehr wichtige und sehr leicht aufzuwerfende Frage, ob alle Hämorrhoiden Angiome seien, kann ich nur in dem Sinne beantworten, daß, wie schon oben erwähnt, zweifellos auch reine Stauung, ein der Hämorrhoidalaffektion ähnliches, meiner Meinung nach von dem typischen Krankheitsbild zu trennendes klinisches Bild hervorrufen kann. Da man dasselbe jedoch bisher allgemein zu den Hämorrhoiden rechnet, so sind also, von diesem Standpunkt betrachtet, nicht

Fig. 1.

Fig. 3.

Fig. 4.

Fig.

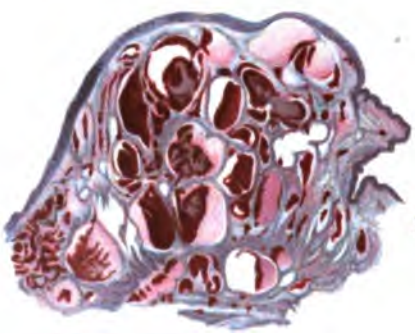

Fig. 8.

Fig. 10.

Paul Haschke gez.

Verlag v. Gustav

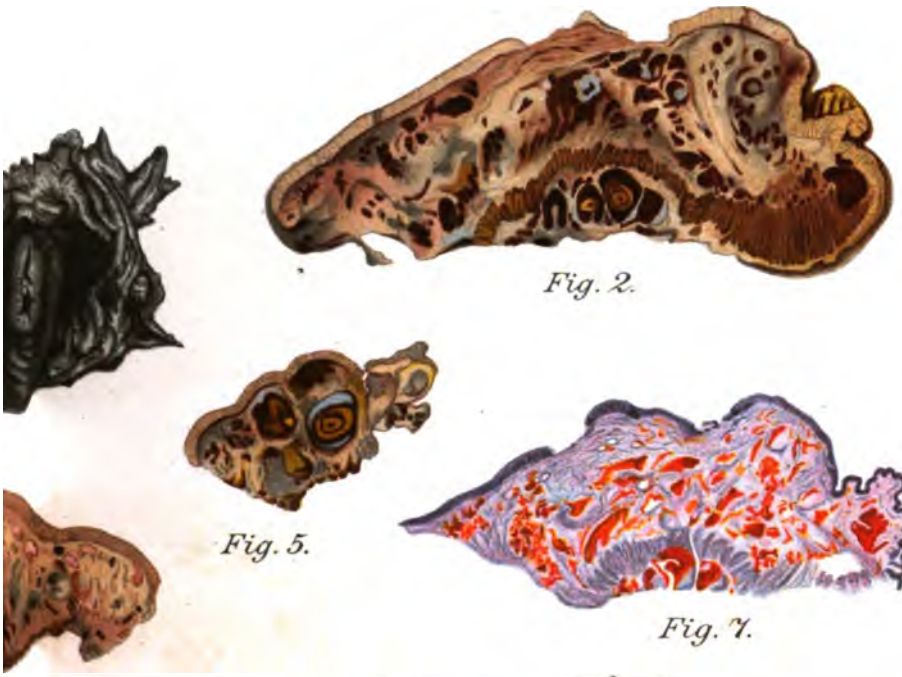

*Fig. 2.*





*Fig. 5.*





*Fig. 7.*



*Fig. 6.*

*Fig. 9.*

Lith. Anst. v. K. Wesser, Jena.

tav Fischer, Jena.

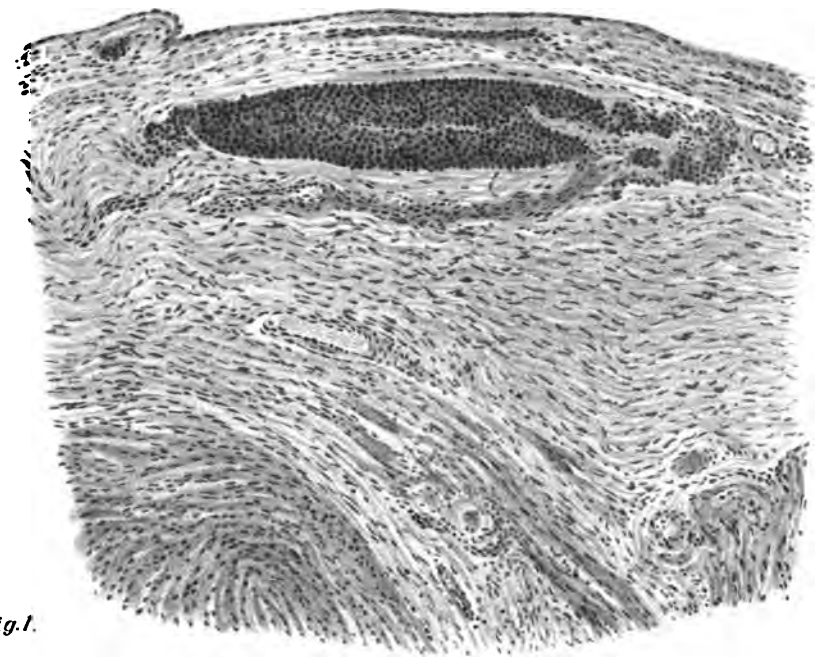

Fig.1.

Fig.2.

Gustav Fischer

alle Hämorrhoiden Angiome, worin ich wiederum mit GUNKEL übereinstimme. Dafür, daß, abgesehen von jenen, unzweifelhaft als Stauungsprodukt anzusehenden, noch andere Formen von Hämorrhoiden nicht angiomatöser Natur sind, geben meine pathologisch-anatomischen Untersuchungen keinerlei Anhaltspunkt.

## Literatur.


1) LANNELONGUE, Nouveau dictionnaire de médecine et de chirurgie. Paris 1873, XVII p. 410.
2) BURWINKEL, Hämorrhoidalknoten im frühesten Kindesalter. Münch. med. Wochenschr., 1901, No. 12.
3) REINBACH, Pathologisch-anatomische und klinische Beiträge zur Lehre von den Hämorrhoiden. BRUNS' Beiträge, Bd. 19, Heft 1.
4) HERZ, HANS, Die Störungen des Verdauungsapparates als Ursache und Folge anderer Erkrankungen. Berlin (S. Karger) 1898.
5) TIETZE, Neunundsiebzigster Jahresbericht der Schlesischen Gesellschaft für vaterländische Kultur. Breslau 1901, p. 228 ff.
6) EHRICH, Zur Ligaturbehandlung der Hämorrhoiden. BRUNS' Beiträge, Bd. 35, p. 126.
7) REINBACH, Die Excision der Hämorrhoiden. BRUNS' Beiträge, Bd. 23.
8) DJAKONOW, P., Zur Frage der chirurgischen Behandlung der Hämorrhoiden. Chirurgia, Bd. 7, No. 39.
9) SNJETINOW (TWER), Russischer Chirurgenkongreß, 9.—11. Jan. 1901 in Moskau.


## Erklärung der Abbildungen auf Tafel I.

Fig. 1. Reproduktion (Bleistiftzeichnung) der stereoskopischen Photographie des ganzen durch die Operation gewonnenen Hämorrhoidalpräparates (mehr als doppelte Vergrößerung).

Fig. 2—6. Verschiedene Querschnitte des Hämorrhoidenobjektes.

Fig. 8. Ein mikroskopischer Schnitt aus dem Hämorrhoidenpräparat, mit Hämatoxylin-Eosin gefärbt, bei Lupenvergrößerung. Typischer kavernöser Bau.

Fig. 7 (Aquarelle), Fig. 10 (Photographie), fast des nämlichen mikroskopischen Schnittes aus dem Hämorrhoidenpräparat. Die mit dem Pfeil ➸ bezeichnete Stelle der Photographie entspricht dem Durchschnitt durch eine kleine „Traube“ (cf. folgende Figur).

Aus der chirurg. Universitätsklinik in Marburg (Geh.-Rat Prof. KÜSTER).

Nachdruck verboten.

# VII.

# Untersuchungen über die Bedeutung der Epithelkörperchen beim Kaninchen.

Von

Dr. **Walbaum,**

früherem Assistenzarzt der Klinik.

(Hierzu Tafel II.)

Die Frage nach der Funktion der Schilddrüse ist in ein neues Stadium gerückt, seitdem man erfahren hat, daß die von SANDSTRÖM in ihrer Eigenart erkannten Glandulae parathyreoideae, Epithelkörperchen (KOHN), für die Beurteilung der Versuchsresultate von ganz besonderer Bedeutung sind. Die Beantwortung dieser Frage ist dadurch nicht leichter und einfacher geworden. Hatte man es früher nur mit einem, anscheinend einheitlichen Organ zu tun, dessen Wesen zu erklären war, so kam jetzt ein zweites, womöglich noch rätselhafteres Organ dazu, das nicht nur auf seine Bedeutung für sich allein, sondern auch auf seine Beziehungen zur Schilddrüse untersucht werden mußte. Zahlreiche Forscher haben diesen Problemen Zeit und Arbeitskraft geopfert, und wenn auch einiges Licht in das Dunkel gefallen ist, so sind wir doch noch weit davon entfernt, von Klarheit sprechen zu können. Auch Prof. ENDERLEN ließ bei seinen Untersuchungen über die Schilddrüsenfrage die Epithelkörperchen nicht aus dem Auge, und ihm verdanke ich die Anregung zu dieser Arbeit. Dafür sowohl wie für die oft gewährte Unterstützung bin ich ihm zu verbindlichstem Dank verpflichtet.

Bevor ich auf meine eigenen Versuche und ihre Resultate eingehe, sei es mir gestattet, kurz zu skizzieren, was wir bis jetzt über die Bedeutung der Epithelkörperchen wissen. Die nachfolgenden Zeilen sollen aber nichts weniger als ein umfassender Literaturnachweis sein; einerseits standen mir viele Publikationen, namentlich im Ausland erschienene, nicht zu Gebote, andererseits sind den leicht zugänglichen Arbeiten von KOHN und BENJAMINS so gut wie lückenlose Literaturzusammenstellungen beigegeben.

Die als Epithelkörperchen, Glandulae parathyreoideae, glandules thyroidiennes oder thyroides, glandules branchiales bezeichneten Gebilde sind kleine Organe von drüsenähnlichem Bau und paariger Anordnung in der Nachbarschaft der Schilddrüse. Entwickelungsgeschichtlich hängen sie mit dem Epithel der Kiemenspalten zusammen und treten sehr frühzeitig in Beziehung zur Schilddrüse und Thymus, aber sie unterscheiden sich von Anfang an in ihrem Bau so wesentlich von diesen beiden Organen, daß ihr Gewebe jederzeit in seiner Selbständigkeit erkannt werden kann.

Fast alle Tiere haben in der Anlage wenigstens jederseits 2 Epithelkörperchen, eins, das sogenannte äußere, von der 3., eins, das sogenannte innere, von der 4. Schlundspalte ausgehend; auch im ausgewachsenen Zustande weisen noch die meisten Tierarten die gleiche Zahl von Epithelkörperchen auf, doch geht bei einzelnen (z. B. Maulwurf, SOULIÉ et VERDUN) auch ein Paar zu Grunde. Andererseits gibt es Tierklassen, bei denen 3 Paare angelegt sind (Echidna, MAURER), ohne daß sie alle im späteren Leben zu persistieren brauchten.

Diese von den meisten Autoren vertretene Ansicht über die Entstehung der Epithelkörperchen teilen andere nicht. SCHREIBER, TOURNEUX et VERDUN, BENJAMINS sprechen von einer einzigen symmetrischen Anlage und erklären die Multiplizität der Körperchen durch sekundäre Teilung. Sie wollen so das gelegentliche Vorkommen von mehr oder weniger als 2 Drüschen auf einer Seite plausibler machen; doch scheint mir, daß auch die Annahme von getrennten Anlagen in jeder der unteren Schlundspalten, ohne die an sich nicht zu bestreitende Möglichkeit einer sekundären Teilung, eine Erklärung für diese Erscheinung abgeben kann, sofern nur berücksichtigt wird, daß nicht jede der Anlagen zu persistieren braucht. — Weiter auf die Ergebnisse der Forschungen auf embryologischem Gebiete einzugehen, erscheint an dieser Stelle überflüssig.

Die Lage der Epithelkörperchen ist bei verschiedenen Tierarten verschieden, aber innerhalb derselben Arten ziemlich konstant. Es interessieren hier am meisten die Verhältnisse beim Kaninchen, weil mit solchen von mir ausschließlich gearbeitet wurde. Gewöhnlich findet man bei diesem Tier 4 Drüschen, jederseits ein inneres und ein äußeres, doch kann gelegentlich auch einmal das eine oder andere in der Zweizahl vorkommen. Das innere Epithelkörperchen liegt innerhalb der Schilddrüse, allseitig von ihm umschlossen oder wie ein Keil in dieselbe eingelassen. Seine Entfernung ist nur mit gleichzeitiger Herausnahme des unteren Schilddrüsenpoles möglich. Will man sicher sein, es zu entfernen, so muß man die Schilddrüse mindestens bis zur Mitte resezieren, da es gar nicht selten so weit nach oben gelegen ist. Ja, in mehreren Fällen fand ich es, nachdem ich es in der unteren Hälfte vergeblich gesucht hatte, noch mehr oralwärts, als ich vom Schilddrüsenrest ein weiteres Stück fortnahm. Makroskopisch ist es mir im frischen Organ zu entdecken nicht gelungen. Ich war also gezwungen,

um den Nachweis der wirklich erfolgten Entfernung zu erbringen, von dem fortgenommenen Schilddrüsenstücke Serienschnitte anzufertigen.

Die äußeren Epithelkörperchen sind spindelförmige Organe von ca. 2 mm Länge und kaum 1 mm Breite, zuweilen auch mehr kugelig; sie liegen unterhalb der Schilddrüse, ganz von dieser getrennt, der Carotisscheide unmittelbar auf. Sie sind im ganzen leicht zu finden, außer wenn durch vorhergegangene anderweitige Operationen die Verhältnisse unübersichtlich geworden sind. Leicht möglich ist die Verwechselung mit kleinen Lymphdrüsen, deren Farbe jedoch gelblich-weiß ist, während die Epithelkörperchen grau- oder braunrötlich aussehen. Der Sicherheit halber ist zur Identifizierung jedesmal eine mikroskopische Kontrolle nötig.

In gleicher oder fast gleicher Lage findet man die Organe bei einer ganzen Reihe von Tieren, z. B. bei den Wiederkäuern und der Katze; beim Menschen dagegen wird das innere Epithelkörperchen meist nicht von der Schilddrüse eingeschlossen, sondern es liegt neben oder über dem äußeren an der hinteren Fläche oder nahe am unteren Rande des Schilddrüsenseitenlappens. Häufig tritt zwischen beiden die Art. thyreoidea inf. ein. Gar nicht selten rücken sie auch aus dem Bereich der Schilddrüse nach abwärts, zuweilen sogar bis zur Teilungsstelle der Carotis (Schaper). Nach Benjamins' Erfahrungen läßt sich die Lage beim Menschen mit ziemlicher Sicherheit bestimmen, was namentlich bei der Aufsuchung der Gebilde bei Strumen von Wert ist. Die Art. thyreoidea inf. teilt sich in 2 Aeste, zwischen deren Eintrittsstellen in die Schilddrüse ein prominenter Knoten dieses Organs gelegen ist. Die Epithelkörperchen sollen nun am oberen und unteren Rande dieses Knotens zu finden sein, meistens demselben direkt anliegend, aber gelegentlich auch bis zu 1 cm oberhalb des oberen Arterienastes und bis zu 1 cm unterhalb des Schilddrüsenpoles. Wegen ihrer Größe (3—15 mm im größten Durchmesser) und ihrer eigenartigen, bräunlich-roten Farbe sind sie nicht leicht zu übersehen oder zu verwechseln. Deutliche Lappung ist nicht selten vorhanden. Meistens haben die Drüschen beim Menschen Schalenform und wenden ihre konkave Seite der Schilddrüse zu. Ihre Dicke ist dabei gering, beträgt oft kaum 2 mm. Das obere, sogenannte innere, ist häufig auch spindelig geformt und liegt dann mit seiner Längsachse parallel dem hinteren inneren Schilddrüsenrande. In selteneren Fällen ist es zum Teil in das Gewebe der Thyreoidea eingelassen, ragt aber mit einem Pol aus diesem hervor. Einige Autoren haben es auch ganz ins Schilddrüsengewebe eingebettet gefunden (Tourneux et Verdun bei Embryonen, Schreiber bei ausgewachsenen Individuen). Jedenfalls bildet dieses Verhalten beim Menschen die Ausnahme (Kürsteiner).

Im mikroskopischen Bilde ist eine Verwechselung der Epithelkörperchen mit irgend einem anderen Organ nicht möglich. Ihre histologische Struktur ist absolut charakteristisch. Es besteht aber eine deutliche Aehnlichkeit mit der Rinde der Nebenniere, mit dem epithelialen Teil der Hypophyse und den Langerhansschen Inseln des Pankreas, Organen, mit denen die Epithelkörperchen auch der Funktion nach in eine Gruppe: Drüsen mit innerer Sekretion und ohne Drüsenlumen

(KOHN) gebracht worden sind. Ich gebe im folgenden eine Beschreibung nach den Schilderungen verschiedener Autoren und nach meinen eigenen Erfahrungen, die sich indessen auf die Epithelkörperchen des Kaninchens beschränken; doch bemerke ich gleichzeitig, daß bei anderen Tieren und beim Menschen durchweg die gleichen Verhältnisse vorliegen, wie zur Genüge aus zahlreichen Beschreibungen und guten Abbildungen hervorgeht.

Im Uebersichtsbild sehen wir das äußere Epithelkörperchen als kompaktes, zellreiches, ovales Gebilde, das allseitig von einer feinen bindegewebigen Kapsel eingeschlossen ist. Irgendwo an einer der Längsseiten, oder auch zuweilen an einem der Pole treten die relativ weiten Gefäße ein und aus, begleitet von Zügen feinfaserigen Bindegewebes. Dieses Bindegewebe löst sich unmittelbar nach dem Eintritt in die Drüse in ein feines engmaschiges Netzwerk auf, das an den Rändern allenthalben mit der Kapsel in Verbindung tritt. Breitere Bindegewebsstreifen, welche die Drüse in gesonderte Lappen trennen, sind im allgemeinen nicht vorhanden, wenn auch die größeren Gefäßzweige von etwas stärkeren Faserbündeln umgeben zu sein pflegen. Einige Male aber fand ich an einem Pol der Drüse einen von dieser durch ein breites Bindegewebsseptum getrennten Zellkomplex von gleichem histologischen Verhalten wie die Hauptdrüse und mit dieser in dieselbe Kapsel eingeschlossen. Fettgewebe sah ich niemals im Innern der Organe, wohl aber zwischen Kapsel und Drüse liegend, ohne in letztere einzudringen.

Die Untersuchung bei stärkerer Vergrößerung gibt folgende Aufschlüsse:

In den Maschen des bindegewebigen Netzwerkes liegen die charakteristischen Parenchymzellen, von denen BENJAMINS 3, WELSH 2 Formen unterscheidet. Die dritte Form von BENJAMINS dürfte ihrem Typus nach wohl mit der ersten Form identisch und nur durch die regelmäßige Anordnung in palisadenförmigen Reihen von ihr unterschieden sein. Diese Anordnung ergibt sich aber aus dem Bau des Organs fast von selbst; die Palisadenzellen kommen nur da vor, wo das Parenchym mit derberen Elementen: der Kapsel, stärkeren Bindegewebssepten oder größeren Gefäßen in Berührung tritt.

Die Hauptmasse der Zellen sind polygonale Gebilde, die an Größe die Zellen der Thyreoidea ein wenig übertreffen. Ihr Protoplasma nimmt die Färbung nur sehr schwach an, während ihre Membran sich mit Eosin ziemlich scharf färbt. Der Kern ist kreisrund, von der Größe eines roten Blutkörperchens, nicht sehr intensiv färbbar, aber mit einem deutlich gezeichneten Chromatingerüst, in dessen Maschen ein oder mehrere Kernkörperchen als schwarzblaue Punkte liegen. Das helle Aussehen des Protoplasmas, die scharfe Abgrenzung durch die als feines Wabenwerk erscheinenden Membranen und die ziemlich gleichmäßige Größe der Zellen verschaffen dem Parenchym in dünnen Schnitten eine gewisse Aehnlichkeit mit pflanzlichen Geweben (MÜLLER). Da, wo sich diese „Hauptzellen" (nach WELSH) an ein derberes Gewebe anlehnen, nehmen sie eine mehr kubische Gestalt an und stellen sich in mehr oder weniger regelmäßige Reihen (Palisadenreihen; Randzellenschicht nach KOHN). Ihre Kerne sind elliptisch und stehen, wie die Zellen selbst, mit der Längsachse senkrecht zur Verlaufsrichtung der Septen.

Die zweite Art von Zellen (oxyphile Zellen nach WELSH) ist viel

weniger zahlreich vertreten. Ihr Protoplasma nimmt Eosin und andere saure Farbstoffe reichlich auf; es ist fein oder auch gröber granuliert, seltener homogen. Ihre Größe ist sehr verschieden. Man findet sehr große, polygonale Zellen mit großem, bläschenförmigem blassem Kern, der exzentrisch, nahe der Zellmembran, zu liegen pflegt; ferner kleinere, unregelmäßig-vieleckige Zellen mit Ausläufern und einem kleinen, eckigen, sehr intensiv gefärbten Kern, der eine feinere Struktur nicht erkennen läßt. Endlich zeigen sich nicht selten Zellen, deren Leib stärker mit Eosin gefärbt ist, deren Kern aber die Charakteristika des Hauptzellenkernes hat, und umgekehrt auch Zellen mit sehr wenig gefärbtem Zellleib und kleinem, dunklem Kern. Es kommen demnach alle Uebergänge zwischen den beiden Hauptformen vor.

Dieser Schilderung kann ich nach meinen eigenen Untersuchungen in jeder Weise beistimmen. Nur von dem Vorhandensein einer ausgeprägten Randzellenschicht mit ovalen, senkrecht zur Begrenzungslinie des Organs stehenden Kernen habe ich mich in keinem Falle überzeugen können. Fast niemals waren die den Rand bildenden Zellen wesentlich regelmäßiger gestellt, als die im Innern befindlichen.

Benjamins erklärt die anatomisch sich darbietende Verschiedenheit der Zellen damit, daß sie sich in verschiedenen Stadien der Funktion befinden sollen. Die oxyphilen Zellen sind nach ihm mit dem Sekret gefüllt; wird dieses, sei es an die subepithelialen Gefäße, sei es an die Lymphbahnen abgegeben, so nimmt die Intensität der Färbung ab. — Diese Erklärung scheint mir nicht ganz zutreffend aus folgenden Gründen: Die Zellen mit eosinophilem Protoplasma treten an Zahl sehr in den Hintergrund, ja sie fehlen gar nicht selten so gut wie vollständig und nicht nur in einem, sondern in allen 4 Epithelkörperchen desselben Tieres. Vor allem sind nach der übereinstimmenden Angabe aller Untersucher gerade in den inneren Epithelkörperchen die roten Zellen außerordentlich spärlich. Nimmt man nun an, daß sich nur diese roten Zellen auf der Höhe der spezifischen Tätigkeit befinden, so müßte doch mindestens nach Exstirpation der äußeren Epithelkörperchen deren Zahl in den inneren Drüschen zugenommen haben. Das ist aber durchaus nicht der Fall. Das entsprechende Verhalten findet man an den äußeren Epithelkörperchen nach Exstirpation der inneren, und auch wenn man 3 Epithelkörperchen entfernt, kann das vierte bei späterer Untersuchung fast ohne oxyphile Zellen gefunden werden. In keinem derartigen Falle aber fand ich eine Vermehrung.

Verschiedentlich ist bei den Autoren von Sekretionsprodukten der Drüse die Rede. Innerhalb der Epithelien und zuweilen auch in den Kapillaren wurden feine Körnchen gefunden (Schaper). Sie sollen sich mit Eisenhämatoxylin tief schwarz färben. Feine Vakuolen in den Leibern der nach Welsh genannten Hauptzellen habe ich ebenfalls oft gesehen, dagegen war ich nicht in der Lage, in diesen Zellen oder in den Kapillaren distinkte Körnchen nachzuweisen; wenigstens kann ich

dichtere Stellen in dem feinschaumigen, mit blaß-graublauem Ton gefärbten Zellprotoplasma nicht als scharf umschriebene Körnchen bezeichnen. Freilich wurde von mir auch nicht die Reaktion mit Eisenhämatoxylin gemacht. Dagegen konnte ich sehr oft in den Epithelkörperchen des Kaninchens den Befund von Pigment, den SCHAPER und später VERDUN beim Schafe erhoben haben, bestätigen. Das Pigment lag selten frei zwischen den Zellbalken in einzelnen oder gruppenweise zusammenliegenden feinen und gröberen Körnchen; meistens erfüllte es rundliche, eckige oder am häufigsten vielfach verzweigte Zellen, die sich an ein Bindegewebsseptum oder an ein größeres Gefäß anschlossen. Es war von grünlich-brauner Farbe. — Auf den von manchen Autoren erhobenen Befund von Kolloid im Epithelkörperchen komme ich später zurück.

Die Anordnung der Zellen ist nun folgende: Gewöhnlich ist die Drüse aus einem Flechtwerk solider Zellbalken gebildet, die durch ein reiches Kapillarnetz und durch feine Bindegewebssepten voneinander getrennt sind. Stellenweise treten auch die Zellen zu soliden Follikeln zusammen, ziemlich selten werden kleine alveoläre Bildungen gefunden, deren Wand aus unveränderten Drüsenzellen besteht, und deren Inhalt manchmal Kolloidkugeln bilden sollen. Größere cystische Hohlräume, von einem niedrigen flachkubischen oder fast endothelartigen Epithel ausgekleidet und mit einem homogenen oder granulierten Inhalt, bisweilen auch mit teilweise zusammengeflossenen homogenen Tropfen gefüllt, sind nicht selten. — An manchen Stellen besteht die Drüse aus einer gleichmäßigen Protoplasmamasse, in welcher die kreisrunden, nur schwach gefärbten Kerne ziemlich regelmäßig suspendiert sind, und die durch ein dichtes Kapillarnetz und sehr wenig feines Bindegewebe in gesonderte Stränge und Haufen geteilt sind.

Wie schon erwähnt, treten die oxyphilen Zellen an Zahl hinter den Hauptzellen sehr zurück. In manchen Epithelkörperchen sind sie äußerst spärlich, im ganzen Gewebe unregelmäßig verteilt, so daß sie nicht auffallen; in anderen Fällen bilden sie namentlich an der Peripherie gelegene Haufen oder Züge, zwischen denen die Hauptzellen fast verschwinden. Bei Lupenvergrößerung erscheinen diese Haufen dann als intensiver gefärbte Fleckchen.

Hierzu bemerke ich auf Grund meiner eigenen Untersuchungen folgendes: Die im vorstehenden gegebene Schilderung des Aufbaues trifft auch für die Epithelkörperchen des Kaninchens zu. Größere Gruppen von oxyphilen Zellen kommen in manchen Präparaten gar nicht vor, während in anderen ausgedehnte Anhäufungen dieser Zellform sichtbar sind, meistens in den Randschichten. Immer aber bilden die blassen Zellen bei weitem die Hauptmasse. In den etwa vorhandenen Haufen von oxyphilen Zellen pflegt das Kapillarnetz weit weniger dicht, die einzelnen Kapillaren enger zu sein, als in den übrigen Teilen der Drüse.

Kleine follikelartige Bildungen mit einem engen Lumen und größere, cystische Hohlräume habe ich gar nicht selten gesehen. Erstere werden im Querschnitt aus 5—8 Zellen (stets Hauptzellen) gebildet, die sich

nicht durch eine besondere Kapsel oder eine anderweitige schärfere Abgrenzung von der Umgebung abheben, sondern lediglich an dem von ihnen umschlossenen kleinen Hohlraum als etwas Besonderes erkannt werden. Fast stets, aber nicht immer, fand ich in letzterem eine oder mehrere homogene glänzende Kugeln, die bei Hämatoxylin-Eosinfärbung einen satten rotvioletten oder auch einen reinen tiefroten Ton angenommen hatten. Ueber ihre Natur wage ich kein Urteil abzugeben, jedenfalls möchte ich sie trotz ihrer Homogenität und ihres eigenartigen Glanzes nicht ohne weiteres als Kolloid bezeichnen. Wie KOHN ganz richtig sagt, ist nicht alles Kolloid, was glänzt; vor allem aber bestimmt mich der Umstand, daß ich im inneren Epithelkörperchen 2 oder 3mal Gelegenheit hatte, zweifelloses Kolloid und die fraglichen Bildungen fast nebeneinander zu sehen und beide direkt vergleichen zu können, dazu, mit der Entscheidung recht vorsichtig zu sein. Das wirkliche Kolloid war blaß-hellrosa gefärbt, die Schollen schlossen sich entweder eng an die Zellen des Follikels an oder hatten sich ganz oder teilweise von der Follikelwand zurückgezogen, dabei vielfach den Befund der bekannten und charakteristischen Schrumpfungseffekte darbietend. Außerdem sah ich, soweit ich mich erinnere, niemals innerhalb eines Follikels mehrere sicher voneinander getrennte, scharf umschriebene Kolloidkugeln. Dieses Verhalten war aber bei den fraglichen Gebilden in den Epithelkörperchen sehr häufig. — Außerhalb der kleinen Hohlräume, zwischen den Zellen habe ich ähnliche Kugeln nicht gesehen.

Die zweite Art von Hohlräumen ist sehr viel mehr in die Augen fallend, nicht so sehr durch die Häufigkeit des Vorkommens, als durch die Größe. Es sind Cysten mit einem Durchmesser von oft $^1/_2$—1 mm, wenn auch diese Größe bei den äußeren Epithelkörperchen sehr selten ist. Ihre Wand besteht aus einer einfachen Lage flach-kubischer, oft auch fast endothelartig-plattgedrückter Zellen, die sich an ein sehr feines Bindegewebslager anlehnen. Manchmal scheinen sie ganz leer zu sein, öfter aber weisen sie ihrer Natur nach nicht näher zu bestimmende Massen feinfädiger oder flockiger Gerinnsel, abgestoßene gequollene Epithelien, große, homogene rote Schollen, die zuweilen noch ein eckiges, unregelmäßig gestaltetes, dunkelblaues Kernfragment enthalten, einzelne rote Blutkörperchen, mehrkernige Leukocyten in größerer Anzahl, in einem Falle auch zahlreiche kleinste Krystalle in Wetzstein-, Rosetten- und Hexaederform auf. Niemals aber sah ich in diesen Cysten Gebilde, bei denen mir der Gedanke an Kolloid gekommen wäre.

Das Kapillarnetz ist sehr reich entwickelt; die Kapillaren sind weit und vielfach ohne eine nachweisbare eigene Membran, so daß das Blut die Parenchymzellen direkt bespült (SANDSTRÖM). Stellenweise sind die Kapillaren so weit, daß ihnen ein eigener Name beigelegt wurde (lakunäre Kapillaren [SCHAPER]), und daß MINOT vorschlug, diese dünnwandigen und sehr weiten Verbindungsgefäße zwischen Arterien- und Venensystem

nicht mehr zu den Kapillaren zu rechnen, sondern in eine besondere Gruppe der „sinusoiden Gefäße“ zu zählen.

Ueber die Nerven der Epithelkörperchen ist wenig bekannt; nach SACERDOTTI werden die Gefäße von marklosen Fasern begleitet, die, im Innern des Organs die Gefäße verlassend, sich zwischen den Epithelien verlieren (ANDERSSON).

Das innere Epithelkörperchen stimmt mit dem äußeren in den wesentlichen Punkten vollständig überein. Es ist im allgemeinen weit kleiner und, wie schon bemerkt, ganz oder fast ganz in die Schilddrüsensubstanz eingeschlossen. Stets ist es von der letzteren mit dem größeren Teil seines Umfanges durch eine feine bindegewebige Membran getrennt. Für das untersuchende Auge wird aber die Trennung weniger durch diese äußerst zarte Scheidewand, als durch einen fast stets vorhandenen schmalen Spalt zwischen beiden Organen deutlich gemacht, der wohl nichts weiter als ein Kunstprodukt ist. Sehr häufig — nach KOHN regelmäßig — hängt das Epithelkörperchen an einer Stelle breit mit der Schilddrüse zusammen, derart, daß von der letzteren her kolloidhaltige Follikel in das Organ eindringen, während dieses breite Fortsätze seines unverkennbaren Gewebes zwischen die benachbarten Follikel der Schilddrüse schiebt.

Im ganzen ist das innere Epithelkörperchen von hellerem, gleichmäßigerem Aussehen, als das äußere, was davon herrührt, daß in ihm die oxyphilen Zellen in größerer Menge kaum vorkommen.

Fast stets sind in oder neben dem inneren Epithelkörperchen ein oder mehrere cystische Hohlräume vorhanden, die größtenteils nach Bau und Inhalt den oben beschriebenen Cysten des äußeren Epithelkörperchens gleich sind. Sie erreichen hier eine ganz ansehnliche Größe und haben zweifellos mit der Schilddrüse gar nichts zu tun. Darin, daß sie nicht alle gleichen Ursprungs sind, herrscht unter den Autoren volle Uebereinstimmung; woher sie aber im einzelnen Falle abzuleiten sind, ist bei dem Mangel an Unterscheidungsmerkmalen noch keineswegs klar. Ich darf wohl darauf verzichten, auf die Kontroversen hier einzugehen. Nur möchte ich kurz erwähnen, daß ein Teil der Cysten mit dem inneren Thymusläppchen (KOHN) in Beziehung gebracht worden ist, wie ich glaube annehmen zu dürfen, mit Recht.

Dieses Gebilde, wie das innere Epithelkörperchen ein Derivat der 4. Kiemenspalte und unmittelbar neben diesem, manchmal mit ihm in einer Kapsel gelegen oder ganz von ihm umschlossen, kommt nach KOHN beim Kaninchen regelmäig vor, während das äußere Thymusläppchen bei ihm selten sein soll. Ich habe auch das innere nicht immer, das äußere niemals finden können. Das innere Thymusläppchen läßt ein sehr zellreiches Gewebe mit spärlicher Stützsubstanz erkennen. Die Zellen sind zum Teil in knötchenförmigen Gruppen angeordnet; die Mitte der Knötchen bilden große, sehr blasse Zellen mit nur eben angedeuteten großen bläschenförmigen Kernen, nach dem Rande zu werden die Zellen flacher, ihr

Protoplasma ist stärker mit Eosin, ihr Kern intensiver mit Hämatoxylin gefärbt. Die am weitesten peripherwärts gelegenen Elemente sind ganz flach, mit dunkeln Kernen ohne Zeichnung. Die äußeren Schichten sind zwiebelschalenartig um das Zentrum gelagert. — Die zwischen den Knötchen gelegenen Zellen sind kleiner als die der Epithelkörperchen, und ihre Bestandteile sind stärker gefärbt. Ihre Form ist meist länglich, seltener eckig oder rundlich, und ihre Anordnung in breiten, öfter gewundenen Zügen oder ganz unregelmäßig. — Ein weiterer, fast nie fehlender Bestandteil des Thymusläppchens ist eine kleine Ansammlung typischen lymphadenoiden Gewebes, deren Umfang zuweilen dem des Epithelkörperchens gleichkommt. — Die Abgrenzung gegen die Thyreoidea, zuweilen auch gegen das Epithelkörperchen, geschieht durch feinfaseriges Bindegewebe, sehr häufig tritt das Thymusläppchen aber auch mit beiden Organen in unmittelbaren Gewebszusammenhang.

Dadurch, daß im Zentrum eines der beschriebenen Knötchen die blassen Zellen zu Grunde gehen — sie sehen ohnehin meistens so aus, als ob sie daran wären, nekrotisch zu werden — entstehen wohl manche der cystischen Hohlräume. Ihrer Wand sind fast stets noch Knötchen angelagert, die bei längerer Lebensdauer des Tieres vielleicht auch zu Cysten geworden wären.

Ein weiteres Hohlgebilde von anderem Charakter, das nach KOHN beim Kaninchen ebenfalls konstant vorhanden sein soll, konnte ich sehr häufig, aber wieder nicht regelmäßig auffinden. Es ist ein blind endender Gang, der bald ein engeres spaltförmiges, bald ein weiteres, im Durchschnitt cystenartiges Lumen, manchmal Ausstülpungen und Windungen und ins Innere vorspringende Septen aufweist. Ausgekleidet ist er mit allen Arten von Epithel in einer oder mehreren Schichten; oft sieht man in einem Querschnitt Cylinder-, kubisches und Plattenepithel nebeneinander, so daß man an die bekannten Hohlräume in den teratoiden Geschwülsten lebhaft erinnert wird. Der freie Rand der Cylinderzellen trägt einen feinen Stäbchensaum; Flimmerepithel dagegen, wie es ebenfalls beschrieben ist, sah ich niemals. Der Inhalt des Ganges besteht aus feinen Gerinnseln, abgestoßenen gequollenen Zellen und homogenen Schollen.

Der Gang wird angesehen als ein Rest der selbständigen Ausstülpung vom Epithel der 4. Kiemenspalte und von BENJAMINS mit dem Namen „Ductus parathyreoideus“ belegt.

Welche Funktion kommt den Epithelkörperchen zu?

Ihr eigentlicher Entdecker SANDSTRÖM — schon vor ihm haben REMAK und VIRCHOW die Drüschen gesehen und als unentwickeltes Schilddrüsengewebe bezeichnet, ohne sie einer besonderen Bedeutung zu würdigen — äußert sich in dieser Frage nicht. Er ist von ihrer Eigenart überzeugt und will mit dem ihnen beigelegten Namen: „Glandulae parathyreoideae“ nur die embryonale Verwandtschaft mit der Schilddrüse — in Analogie mit den Ausdrücken: Parovarium, Paradidymis — andeuten. BABER, WÖLFLER und ROGOWITSCH berichten weiterhin, daß sie bei Untersuchungen an den verschiedensten Tieren in der Nähe der Thyreoidea Portionen unentwickelten Schilddrüsengewebes gefunden haben. Nach den Abbildungen und Be-

schreibungen können diese Gewebsteile nur die Epithelkörperchen gewesen sein, die sie demnach als Reste der embryonalen Schilddrüse auffaßten. Rogowitsch insbesondere vindiziert ihnen die Bedeutung einer Reserve für die Schilddrüse, die sich im Notfall jederzeit in ihrer typischen Form und Funktion aus ihnen regenerieren könne.

Erst die Versuche von Gley brachten die Forschung in die richtigen Bahnen. Von Anfang an legte er ihnen eine hohe Bedeutung bei, wenn er auch zuerst die heute sowohl von ihm selbst als von fast allen anderen Untersuchern aufgegebene Ansicht aussprach, daß sie ruhende Schilddrüsenkeime mit der Möglichkeit einer Entwickelung bis zum typischen Bilde und zur regelrechten Funktion dieser Drüse darstellten. Zu dieser Ansicht war er auf Grund folgender Experimente gelangt: Entfernte er bei Kaninchen nur die Schilddrüse oder nur die (äußeren) Epithelkörperchen, so trat keine wesentliche Veränderung bei den Tieren ein; im ersteren Falle aber hypertrophierten die äußeren Epithelkörperchen bedeutend und nahmen einen Charakter an, der sich dem der normalen Schilddrüse näherte. Entfernte er aber Schilddrüse sowohl wie (äußere) Epithelkörperchen, so gingen die Tiere unter Krämpfen nach kurzer Zeit zu Grunde. Jetzt war das verschiedene Verhalten mancher Tierarten nach der Schilddrüsenexstirpation klar. Beim Hund z. B. liegen die äußeren Epithelkörperchen der Thyreoidea unmittelbar an und werden, wenn nicht ganz besonders darauf geachtet wird, bei der Operation stets mitentfernt; beim Kaninchen dagegen kommen sie wegen ihrer isolierten Lage kaum in die Gefahr, mit herausgenommen zu werden und können nach der Operation ihre Aufgabe, als Ersatz für die Schilddrüse einzutreten, voll zur Entfaltung bringen. Gley unterschied demnach zwischen einer „Thyroidectomie complète" und „incomplète", je nachdem die äußeren Epithelkörperchen mitentfernt oder zurückgelassen wurden.

Gleys Untersuchungen fanden von verschiedenen Seiten Bestätigung, aber es trat allmählich eine Aenderung in der Deutung der Untersuchungsresultate ein, der sich auch Gley selbst anschloß. Es hatte sich nämlich herausgestellt, daß die Tiere auch nach der „Thyroidectomie incomplète" erkrankten, einem chronischen Siechtum anheimfielen, dessen Hauptsymptome Kachexie und ein dem Kretinismus ähnlicher Zustand waren; ferner, daß die Beobachtung von Gley, der zufolge nach der einfachen Schilddrüsenexstirpation die zurückbleibenden Epithelkörperchen sich in Thyreoideagewebe umwandeln sollten, nicht zutreffend war. Ja, es gab sogar Autoren, welche auch die Hypertrophie der Epithelkörperchen nicht zugeben wollten (Hofmeister, Blumreich und Jacoby), obwohl Gley und die meisten anderen (Moussu, de Quervain, Rouxeau u. a.) an der Richtigkeit dieser Beobachtung festhielten. Der Umschwung in den Anschauungen, der sich so anbahnte, besteht nun darin, daß man die Epithelkörperchen nicht mehr als entwickelungsfähige Reste embryonalen Schilddrüsengewebes, sondern als selbständige Organe mit eigener, spezifischer Funktion ansah. Die „Thyroidectomie complète" beseitigte nicht ein, sondern zwei Organe; die „Thyroidectomie incomplète" führte nicht aus dem Grunde den Tod der Tiere nicht herbei, weil noch in den zurückgebliebenen Epithelkörperchen Gewebe vorhanden war, das die exstirpierte Drüse ersetzen konnte, sondern deshalb, weil mit den Epithelkörperchen eine zum Fortbestehen des Lebens notwendige Funktion erhalten blieb.

Besonders die Arbeiten von Vassale und Generali verhalfen dieser neuen Anschauung zum endgültigen Siege. Sie fanden, daß die Entfernung

sämtlicher Epithelkörperchen allein, auch beim Zurücklassen genügender Mengen von Schilddrüsensubstanz bezw. der ganzen Schilddrüse, den Tod herbeiführt, und zwar unter denselben Erscheinungen, die Gley und seine Nachfolger früher auf den gänzlichen Ausfall der Schilddrüsenfunktion bezogen hatten. So wurden von nun an die vermeintlichen Folgen der totalen Schilddrüsenexstirpation geteilt in die Folgen der eigentlichen Schilddrüsenentfernung: Kachexie, Myxödem, Cretinismus, und in die der Entfernung der Epithelkörperchen: akute, zum Tode führende Tetanie.

Auf dem skizzierten Standpunkte, der den Epithelkörperchen eine eigene, wichtige Funktion zuteilt, sind fast alle späteren Untersucher stehen geblieben. Wohl allein Blumreich und Jacoby bestreiten die Richtigkeit desselben; sie schreiben den Drüschen bei der Thyreoidektomie keinen Einfluß auf die Prognose zu und behaupten, daß mit oder ohne Zurücklassung der Epithelkörperchen der Schilddrüse beraubte Kaninchen teils kachektisch werden, teils nicht. Auch Hofmeister, der indessen noch in den alten Anschauungen befangen ist, hatte bei seinen Versuchen öfter Resultate erhalten, welche die Bedeutung der Epithelkörperchen gering erscheinen ließen. Er fand, daß Tiere, denen erst die Schilddrüse allein und einige Monate später die Epithelkörperchen entfernt wurden, zuweilen am Leben und ohne weitere Veränderungen blieben; er erklärte diese Tatsache, auf die ich später noch zurückkomme, damit, daß allmählich eine Accommodation an den schilddrüsenlosen Zustand stattfinde, die das Tier in den Stand setze, auch die Epithelkörperchen ohne Gefahr zu verlieren. Durch die Abgabe dieser, schwer mit unseren jetzigen Kenntnissen zu vereinigenden Erklärung beweist Hofmeister, daß er, anders als Blumreich und Jacoby, den Epithelkörperchen im allgemeinen eine hohe Bedeutung zuerkennt.

Von größtem Interesse sind einige Beobachtungen aus der menschlichen Pathologie, welche die Wichtigkeit der Epithelkörperchen und ihre Selbständigkeit gegenüber der Schilddrüse mit aller Sicherheit beweisen. Maresch konnte die Halsorgane eines 11-jähr. Mädchens genau untersuchen, das die Symptome der Cachexia thyreopriva im Leben gezeigt hatte. Er fand, daß die Schilddrüse vollständig fehlte, daß aber alle 4 Epithelkörperchen in bester Ausbildung vorhanden waren. Wären die Epithelkörperchen nicht eigenartige, völlig selbständige Organe, so hätten sie hier, wie wohl nie bei experimenteller Entfernung der Thyreoidea, Zeit und Ursache gehabt, sich in Schilddrüsengewebe umzuformen. Ueber ganz analoge Fälle berichteten Aschoff und Peucker, dieser bei einem $2^1/_2$-, jener bei einem $^1/_2$-jähr. Kinde. Beide fanden jederseits nur ein Epithelkörperchen.

---

War somit die Wichtigkeit der Epithelkörperchen über allen Zweifel sichergestellt, so fehlte doch noch jeder Einblick in das Wesen ihrer Funktion. Trotz zahlreicher, zum Teil sehr eingehender und exakter Untersuchungen sind wir darin bis heute noch nicht weitergekommen. Die Exstirpationsversuche, die uns mit solcher Evidenz von der Bedeutung der Epithelkörperchen zu überzeugen vermochten, haben ebensowenig

in dieser Frage eine Antwort gegeben, wie die Transplantations- und Fütterungsversuche. Erstere sind bisher nur in geringer Zahl ausgeführt worden. CHRISTIANI und FERRARI und später FERRARI allein berichten von solchen, doch vermochten sie nur Momente beizubringen, die aufs neue die Wichtigkeit und Eigenart der Epithelkörperchen beweisen. Für die Erkenntnis des Wesens ihrer Funktion kam nichts dabei heraus. Aehnlich erging es ENDERLEN, der, wie die eben genannten Forscher, festzustellen vermochte, daß die mit der Schilddrüse transplantierten inneren Epithelkörperchen anfangs degenerieren — vor allem im Zentrum und weniger als das Schilddrüsengewebe — dann sich allmählich erholen und durch Neubildung ihr typisches, von der Schilddrüsensubstanz allemal mit Sicherheit zu unterscheidendes Bild wiedererlangen.

Kaum bessere Endergebnisse hatten die Versuche, nach Entfernung der Epithelkörperchen die gleichen Organe anderer Tiere oder das Extrakt von solchen einzuverleiben. Wohl sah MOUSSU bei diesem Vorgehen bei Hunden eine Besserung der Tetanie, doch nur vorübergehend; WELSH dagegen hatte nicht einmal solch schwache Erfolge bei seinen Experimenten an Katzen zu verzeichnen.

Auch gegen die chronischen Störungen, die im Gefolge der einfachen Schilddrüsenentfernung aufzutreten pflegen, hat man versucht, Epithelkörperchen in Substanz zu verfüttern, ohne Erfolg; ja, manchmal trat nach MOUSSUS Versuchen sogar Verschlimmerung ein. Diese Beobachtung veranlaßte MOUSSU dazu, in einem Falle von Morbus Basedowii, wo bekanntlich eine Steigerung der Schilddrüsenfunktion vorliegt, Epithelkörperchen innerlich zu reichen. Der Erfolg war auffallend und hielt so lange an, wie die Fütterung dauerte.

Man könnte aus dieser Tatsache zwei Schlüsse ziehen: einmal den, daß ein Antagonismus besteht zwischen der Funktion der Schilddrüse und der Epithelkörperchen, oder zweitens den, daß der Morbus Basedowii durch eine Erkrankung der Epithelkörperchen bedingt sei. Allein durch theoretische Betrachtungen ist hier nichts zu erreichen, nur weitere Versuche und Beobachtungen können schließlich Klarheit schaffen.

Sollte sich aber der Antagonismus zwischen beiden Organen als wirklich vorhanden herausstellen, so wäre er im stande, eine Erklärung für die bisher rätselhafte Tatsache abzugeben, daß nach der Schilddrüsenexstirpation die zurückbleibenden Epithelkörperchen sich vergrößern. Es fiele dann mit der Schilddrüse der hemmende Faktor für die Epithelkörperchen fort; ihre Funktion könnte sich steigern, eine funktionelle Hypertrophie müßte die Folge sein.

Von diesem Gesichtspunkte aus würden auch die in letzter Zeit mehrfach publizierten günstigen Erfolge bei der Behandlung des Morbus Basedowii mit dem Serum (MÖBIUS, BURGHART und BLUMENTHAL, BURGHART, BALLET et ENRIQUEZ, SCHULTES, GOEBEL) oder der Milch

(Lanz) thyreoidektomierter Tiere in etwas anderem Lichte erscheinen, ohne darum weniger plausibel zu sein. Man würde dann folgendes anzunehmen haben: Durch die Entfernung der Schilddrüse des Serum bezw. Milch liefernden Tieres könnte sich — den Antagonismus der beiden Organe vorausgesetzt — die Funktion der Epithelkörperchen steigern und das Serum bezw. die Milch Stoffe enthalten, die stärker als das normale Serum geeignet wären, der Schilddrüsenfunktion entgegenzuarbeiten.

---

Aber verlassen wir nunmehr den unfruchtbaren Boden theoretischer Betrachtungen und wenden uns den Tatsachen unserer eigenen Untersuchungen zu.

Ich habe im ganzen 44 Kaninchen operiert. Zunächst suchte ich ein Bild davon zu erhalten, wie sich die Tiere verhielten, wenn man ihnen alle 4 Epithelkörperchen fortnimmt. Daß man dabei zur Entfernung der inneren Epithelkörperchen auch ein nicht unbeträchtliches Stück der Schilddrüse exstirpieren muß, habe ich schon erwähnt. Wenn ich nun auch diese Komplikation des Eingriffes nicht für gleichgültig ansehe, so bin ich doch davon überzeugt, daß sie in keinem Falle das Krankheitsbild wesentlich verschleiert hat.

Sowohl bei dieser Gruppe der Experimente wie bei den anderen wurden allemal junge Tiere — von 2—6 Monaten — angewandt, weil sie auf den Verlust der lebenswichtigen Organe empfindlicher reagieren, als alte. Die Tiere waren durchweg von gleicher Größe und in gleichem Ernährungszustande; einige waren allerdings von Coccidiose befallen, und ich glaube nicht fehlzugehen, wenn ich einige Todesfälle auf dieses Leiden beziehe. Bezüglich der Auffindbarkeit der Epithelkörperchen verweise ich auf das früher Gesagte. Eine Tatsache, auf die bisher, soweit ich sehe, nicht aufmerksam gemacht worden ist, war im stande, die Exstirpation der Epithelkörperchen zu erschweren. Es passierte mir in einer ganzen Reihe von Fällen, daß bei den operativen Manipulationen die vorher gut sichtbaren Epithelkörperchen plötzlich anscheinend verschwunden waren. Sie waren auf einmal so blaß geworden, daß sie sich durch ihre sonst so charakteristische Färbung nicht mehr von der Umgebung abhoben. Zweifellos hängt dieses Blaßwerden mit der Reizung oder Lähmung irgend eines Nerven zusammen, doch habe ich nicht eruieren können, welches dieser Nerv ist. Bei genauem Suchen fand ich jedesmal das jetzt grauweißlich aussehende Gebilde wieder. Mehrere Minuten langes Warten genügte nicht dazu, dem Organ seine Blutfülle wiederzugeben. Die Operationswunde zu schließen und nach einigen Tagen nachzusehen, wie sich die Verhältnisse geändert hatten, konnte ich mich nicht entschließen.

Die wirklich erfolgte Entfernung der Epithelkörperchen wurde stets durch die mikroskopische Untersuchung erhärtet. Die gestorbenen Tiere

wurden seziert, ihre Halsorgane einer genauen Besichtigung, eventuell einer mikroskopischen Untersuchung unterzogen.

Die erste Gruppe umfaßt diejenigen Tiere, bei denen ich versuchte, gleichzeitig alle 4 Epithelkörperchen zu beseitigen. Daß mir dies nicht immer gelang, wird nach dem Vorausgeschickten nicht weiter wunder nehmen.

1) Operiert am 19. Dez. 1901. Von jeder Schilddrüse der untere Pol, beide äußere Epithelkörperchen und ein verdächtiges Gebilde entfernt. Die mikroskopische Kontrolle ergibt, daß alle 4 Epithelkörperchen entfernt sind, das verdächtige Gebilde ist eine Nebenschilddrüse.

Größter Durchmesser der äußeren Epithelkörperchen nach mikroskopischen Serienpräparaten: 1070 × 830 und 1560 × 970, der inneren: 300 × 400 und 350 × 400 μ[1]). Das Tier wird stumpfsinnig, unreinlich, verliert den Pelz. Tonische Starre der Hinterbeine, namentlich das linke wird eigentümlich nach dem Bauche zu eingezogen; bei passiver Geradestreckung einzelne kurzdauernde Zuckungen, sonst keine klonische Krämpfe beobachtet.

6. Jan. 1902. Exitus. Coccidiose der Lungen, sonst nichts Pathologisches.

2) Operiert am 20. Dez. 1901. Mikroskopisch die äußeren Epithelkörperchen identifiziert (Größe: 1640 × 510 und 2360 × 430 μ), aber nur in einem Schilddrüsenstück ein inneres (300 × 620 μ) nachgewiesen. Am anderen Morgen tot aufgefunden, Hinterbeine starr fortgestreckt, Vorderbeine gekrümmt. Halsgegend von den anderen Tieren des Käfigs total zerfressen, Sektion daher zwecklos. — Krämpfe nach der Operation nicht beobachtet.

3) Operiert 5. Jan. 1902. Beide äußere Epithelkörperchen sind exstirpiert, Größe: 2250 × 860 und 2950 × 800 μ. Die Schilddrüsenteile beide ohne inneres Epithelkörperchen. Tier bleibt munter. Am 10. Jan. Abort. Nach völliger Erholung am 25. Febr. Schilddrüsenreste ganz entfernt. Mikroskopisch in beiden ein Epithelkörperchen gefunden: 430 × 720 und 540 × 670 μ groß, außerdem reichlich neugebildetes Thyreoideagewebe.

Das Tier bleibt auch jetzt munter, magert nur etwas ab und wird struppig, bekommt aber keine Muskelstarre. Am 25. Nov. 1902 getötet. Mehrere kleine Partien jugendlichen Schilddrüsengewebes mit hohem, fast cylindrischem gleichmäßigem Epithel; einzelne Zellen in Mitose. Solide Follikel wechseln mit lumenführenden und längeren Strängen ab. Kolloid nur in ganz geringen Mengen. — Nirgends etwas von einem Epithelkörperchen sichtbar.

4) Operiert 5. Jan. 1902. Alle 4 Epithelkörperchen entfernt. Größe der äußeren: 2680 × 540 und 2170 × 750, der inneren: 400 × 780 und 270 × 540 μ.

6. Jan. krank. Kopf starr in den Nacken gezogen, Hinterbeine tonisch gestreckt. Oefter tonisch-klonische Krämpfe. Beim Versuch, das

---

1) Messung mit Leitzschem Mikrometerokular, dessen Wert mit Hilfe eines Objektmikrometers ganz exakt bestimmt wurde.

Tier aufzurichten, fällt es um, bekommt tetanische Krämpfe, in denen es nach wenigen Minuten bleibt. Sektion negativ.

5) Operiert 13. Jan. 1902. L. Carotis verletzt und unterbunden, Beide äußere (4290 × 640 und 2790 × 860 μ) und ein inneres Epithelkörperchen (640 × 1340 μ) entfernt. Keine Krämpfe. Schwere Dyspnoë.
15. Jan. Exitus. Sektion: Vereitertes Hämatom am Hals. Eiterige Mediastinitis, Pericarditis, Pleuritis duplex, Pneumonie.

6) Operiert 13. Jan. 1902. Alle 4 Epithelkörperchen entfernt. Größe des einen äußeren (das Präpärat des 2. ging verloren): 2410 × 910, der inneren: 510 × 750 und 560 × 750 μ.
15. Jan. Pflegt sich schlecht, Pelz rauh.
18. Jan. Krank. Tonische Starre der Hinterbeine, die beim Versuch der Krümmung in klonische Zuckungen geraten.
19. Jan. Tod. Sektion negativ.

7) Operiert 24. Jan. 1902. Entfernung des linken äußeren Epithelkörperchens und der ganzen rechten Thyreoidea, sowie eines Gebildes, das für das rechte Epithelkörperchen gehalten wird. L. Thyreoidea nicht aufzufinden. Das fragliche Gebilde ist eine Lymphdrüse. L. Epithelkörperchen mikroskopisch identifiziert (3430 × 1070 μ groß); in der rechten Schilddrüse ein inneres (640 × 940 μ) gefunden.
25. Febr. Tier ist munter, sieht gut aus. Zum 2. Mal operiert. Nichts von rechtem Epithelkörperchen und linker Schilddrüse zu finden.
27. Febr. Exitus. Sektion negativ.

8) Operiert 5. März 1902. Beide äußere Epithelkörperchen (Größe: 2520 × 700 und 3480 × 860 μ) und ein inneres (430 × 620 μ) nachgewiesen. Tier wird struppig, stupide, mager. Keine Krämpfe.
19. März. Exitus. Sektion negativ.

9) Operiert 17. März 1902. Die entfernten Schilddrüsenstücke enthalten keine inneren Epithelkörperchen. Größe der äußeren: 3110 × 800 und 3110 × 550 μ. Tier bleibt munter, gut genährt.
Operiert 17. April 1902. Links wird ein zweites äußeres, freies Epithelkörperchen gefunden. Größe 2040 × 1340 μ. Außerdem wird von den deutlich vergrößerten Schilddrüsenresten je ein Stück entfernt, in denen abermals keine Epithelkörperchen nachzuweisen sind.
Tier wird struppig, mager, elend. Tonische Starre der Hinterbeine; r. Hinterbein eingezogen. Keine klonische Krämpfe beobachtet.
17. Juli. Exitus. Sektion negativ.

10) Operiert 24. Nov. 1902. Alle 4 Epithelkörperchen entfernt. Größe der äußeren: 1450 × 590 und 1930 × 860, der inneren: 535 × 830 und 480 × 1420 μ.
Tier wird stupide, mager, struppig. Keine Krämpfe, keine Gliederstarre beobachtet.
16. Dez. Exitus. Beiderseits geringe pneumonische Infiltrationen.

11) Operiert 24. Nov. 1902. Alle Epithelkörperchen entfernt. Aeußere 1985 × 645 und 2090 × 1020, innere 720 × 400 und 780 × 375 μ groß. Tier verhält sich genau wie No. 10.
20. Dez. Exitus. Sektion negativ.

12) Operiert 6. Dez. 1902. Alle 4 Epithelkörperchen entfernt. Größe

der äußeren: 800 × 1260 und 910 × 1475 μ, der inneren: 590 × 320 und 560 × 295 μ. Von Anfang an krank. Klonisch-tonische Krämpfe. 8. Dez. Exitus. Sektion negativ.

### Resultate der vorstehenden Untersuchungen.

6mal glückte die vollständige Entfernung aller 4 Epithelkörperchen. Nach derselben verhielten sich die Tiere sehr verschieden; 3 starben nach 2—6 Tagen unter tonisch-klonischen Krämpfen; bei einem Tier, das 18 Tage lebte, wurden wohl tonische Muskelspannungen, aber keine klonische Zuckungen, daneben stupides Wesen und struppige Behaarung beobachtet. Bei den beiden übrigen fehlte auch Rigidität der Muskeln, und sie zeigten nur eine Veränderung des Wesens und Aussehens. Sie lebten 22 bezw. 26 Tage.

In 3 Fällen gelang es nur 3 Epithelkörperchen zu entfernen. Eins der Tiere starb an septisch-pyämischen Prozessen, darf also nicht weiter berücksichtigt werden. Die anderen beiden gingen nach 1 bezw. 14 Tagen ein. Das letztere wurde struppig, stumpfsinnig und mager, zeigte aber keine Muskelspannungen; an ersterem wurde nichts Besonderes bemerkt. Bei dem Rest der Tiere wurden primär nur 2 Epithelkörperchen entfernt. Jedes wurde noch einmal nachoperiert, dabei wurden einmal noch 2, einmal 1, einmal gar kein weiteres Epithelkörperchen gefunden. Auffallend ist, daß das erstgenannte der letzten 3 Tiere auf den 2. Eingriff kaum reagiert, es wird wohl etwas mager und struppig, bleibt aber völlig munter und wird 304 Tage nach der 1., 253 Tage nach der 2. Operation getötet. Dabei wird bei genauester makro- und mikroskopischer Untersuchung nur ein geringes Quantum neugebildeter Schilddrüsensubstanz, keine Spur eines Epithelkörperchens gefunden. Ganz besonders möchte ich auch noch auf Fall 9 aufmerksam machen, bei dem sich gelegentlich der 2. Operation ein 3. äußeres Epithelkörperchen fand. Die Tatsache, daß zuweilen mehr als 2 Epithelkörperchen auf einer Seite vorkommen können, scheint mir mehr als die früher mitgeteilte Erklärung von Hofmeister geeignet zu sein, die Widerstandsfähigkeit der Tiere gegen die Exstirpation von im ganzen 4 Epithelkörperchen plausibel zu machen, wenn man nicht die ganze, nunmehr doch allzusehr gefestigte Theorie von der Wichtigkeit dieser Gebilde über den Haufen werfen will. Hat man bei der Operation 4 Drüschen gefunden, bezw. sie nachher mikroskopisch nachgewiesen, so gibt man sich allzu leicht zufrieden, in dem Gedanken, daß keine analogen Gebilde mehr zurückgeblieben sind. Ob ich berechtigt bin, das Ausbleiben schwerer Erscheinungen und die relativ lange Lebensdauer von 18—26 Tagen nach der Entfernung von 4 Epithelkörperchen bei den 3 nicht unter Krämpfen gestorbenen Tieren dieser Gruppe auf den Umstand zurückzuführen, daß noch weitere Drüschen vorhanden gewesen sein können, das wage ich nicht zu entscheiden.

Die Größe der inneren und äußeren Epithelkörperchen, gemessen an den fertigen mikroskopischen Präparaten, die sämtlich in gleicher Weise behandelt worden sind, habe ich hier wie später aus dem Grunde angegeben, um einen Anhalt dafür zu haben, ob die inneren Epithelkörperchen bei isolierter Exstirpation der äußeren und diese bei der Entfernung der inneren hypertrophieren, und ob die transplantierten äußeren Epithelkörperchen ihre Größe verändern. Die Fälle 3 und 9 sind für die Beantwortung der gestellten Fragen schon zu verwerten. Doch darauf komme ich später, wenn wir einen Ueberblick über die gesamten Untersuchungen gewonnen haben werden, zurück.

Eine II. Gruppe beschäftigt sich mit der Frage, wie die Tiere sich verhalten, wenn ihnen nur die äußeren Epithelkörperchen genommen werden.

1) Operiert 24. Jan. 1902. Größe der Drüschen 1340 × 750 und 1500 × 2850 μ. Tier wird mager und struppig.

25. Febr. Beide untere Schilddrüsenpole entfernt. In einem derselben ein inneres Epithelkörperchen gefunden (75 × 118 μ). Nachher anfangs etwas kränklich, später munter, wird dann, Anfang April, auffallend elend, stupide, struppig.

7. April. Exitus. Sektion negativ. R. ziemlich bedeutender Rest der Schilddrüse, l. kein solcher zu finden. In ersterem mikroskopisch kein Epithelkörperchen mehr nachzuweisen. Ausgezeichnete Hyperplasie bezw. Neubildung von Schilddrüsengewebe.

2) Operiert 31. Jan. 1902. Größe der exstirpierten Organe: 1180 × 3110 und 1230 × 2790 μ. Anfangs munter. 2. Febr. Exitus. Erscheinungen nicht beobachtet. Sektion negativ.

3) Operiert 13. Febr. 1902. Größe: 1020 × 3000 und 800 × 2140 μ. Wird allmählich struppig, mager, bleibt klein. L. Hinterbein an den Körper angezogen, beim Laufen nicht benutzt, ist passiv nicht gerade zu strecken.

18. März. Exitus. Sektion negativ.

4) Operiert 22. Febr. 1902. Größe: 2790 × 1230 und 3220 × 970 μ. Wird allmählich sehr mager und struppig, bleibt aber munter. 15. März. Exitus. Sektion negativ.

5) Operiert 5. März 1902. Größe: 2570 × 860 und 1880 × 1180 μ. Bleibt munter, wird aber mager, verliert den Pelz; Hinterbeine starr an den Leib gezogen. 17. März. Exitus. Sektion negativ.

6) Operiert 17. März 1902. Größe: 2900 × 640 und 4070 × 800 μ. Blutige Suggillation am Halse, in der die Auffindung der Epithelkörperchen nur schwer gelingt. Bleibt munter.

26. März. Exitus. Suggillation noch nicht ganz verschwunden. Mäßige Coccidiose der Leber. Sonst Sektion negativ.

Die Protokolle beweisen, daß im allgemeinen die Exstirpation der äußeren Epithelkörperchen allein genügt, um nach relativ kurzer Zeit den Tod der Tiere herbeizuführen. In akuter Weise und unter tetanie-

ähnlichen Symptomen ist aber (vielleicht mit alleiniger Ausnahme von No. 2?) keines erlegen, nur wurde 2mal eine erhebliche Rigidität der Hinterbeine beobachtet. Mager und struppig wurden 3 Tiere, und außerdem eins, dem 32 Tage nach der Entfernung der äußeren Epithelkörperchen auch die unteren Schilddrüsenhälften exstirpiert worden waren.

Ich halte mich nach dem Vorstehenden für berechtigt, anzunehmen, daß bei jüngeren Kaninchen für gewöhnlich das Vorhandensein der inneren Epithelkörperchen zur Erhaltung des Lebens nicht ausreicht, daß es aber genügt, akut-tetanische Symptome hintanzuhalten. Der Tod erfolgt meistens nach 2—4 Wochen unter starker Abmagerung, Haarausfall und Struppigwerden des Pelzes, zuweilen auch unter den Zeichen der chronischen Muskelstarre, während die Psyche nicht leidet.

In einer III. Reihe von Versuchen wurden zunächst nur die unteren Schilddrüsenhälften, später in einer 2. Sitzung auch die äußeren Epithelkörperchen entfernt.

1) Operiert 7. Febr. 1903. An der Trachea alte Verletzung. In beiden Schilddrüsenstücken je 1 Epithelkörperchen. Größe: 268 × 563 und 375 × 322 μ. Tier bleibt ohne Veränderung.

19. Febr. Entfernung der äußeren Epithelkörperchen. Das eine von normalem Aussehen, 2410 × 940 μ groß, das andere kleiner (1400 × 1045 μ), geschrumpft, im Zentrum sklerosiert, fast ohne die dem Organ eigentümlichen Zellen, die am Rande noch vorhanden, aber weniger dicht und von ziemlich reichlichen fein- aber derbfaserigen Bindegewebsfibrillen umgeben sind. Im Zentrum vielfach intracellulär gelegenes Pigment. Kapsel stark verdickt. Einzelne Gefäße durch Endothelwucherung obliteriert. Keine Rundzelleninfiltration, also schon älterer Prozeß. Bei der 1. Operation hat sicher keine Berührung des Epithelkörperchens oder seiner Gefäße stattgefunden, wahrscheinlich ist also der Zustand auf dieselbe Verletzung zurückzuführen, die zu der Veränderung an der Trachea geführt hat.

20. Febr. Exitus unter tonisch-klonischen Krämpfen. Sektion negativ.

2) Operiert 7. Febr. 1903. Der eine Schilddrüsenpol enthält ein inneres Epithelkörperchen (Größe: 510 × 400 μ), der andere ist ohne eine solches. — Tier bleibt munter.

19. Febr. Beide äußere Epithelkörperchen entfernt. Größe: 3220 × 1180 und 4720 × 1180 μ. Vereinzelte Mitosen. Keine Vermehrung der oxyphilen Zellen.

Tier wird nach einiger Zeit kränklich. 16. März. Exitus.

3) Operiert 7. Febr. 1903. Beide Schilddrüsenstückchen enthalten ein Epithelkörperchen (480 × 295 und 320 × 450 μ). Tier bleibt unverändert.

19. Febr. Entfernung der äußeren Epithelkörperchen. Auf der einen Seite ist keins aufzufinden; daß entfernte Gebilde ist eine Lymphdrüse. Auf der anderen Seite 2 völlig getrennte typische Epithelkörperchen, das eine 2250 × 545 μ, das andere, das mit einer kleinen Arterie und einer größeren Vene in einer gemeinsamen Scheide liegt, klein (160 × 107 μ).

20. Febr. In der Nacht Exitus. Krämpfe? Jedenfalls keine beobachtet. Sektion negativ.

4) Operiert 7. Febr. 1903. Nur die eine der entfernten Schilddrüsenpartien ist mit einem Epithelkörperchen versehen, das neben einer Cyste von 270 $\mu$ Durchmesser liegt (Größe: 270 $\times$ 480 $\mu$). Tier bleibt völlig unverändert.

19. Febr. Aeußere Epithelkörperchen entfernt, Größe: 2090 $\times$ 590 und 1290 $\times$ 2150 $\mu$.

Tier bleibt munter, lebt noch.

Der Ausgang der vorstehend mitgeteilten Versuche widerspricht bis zu einem gewissen Grade den Folgerungen, die aus den Resultaten der vorhergehenden Serie zu ziehen waren. Hier blieb ein Tier am Leben, dem erst ein inneres und nachher die beiden äußeren Epithelkörperchen exstirpiert wurden (No. 4), während dort alle Versuchstiere nach der alleinigen Entfernung der äußeren Drüsen zu Grunde gegangen waren. Wie ist das zu erklären? Eine Antwort vermag ich nicht zu geben. Vielleicht muß man doch noch auf die Theorie von Hofmeister zurückkommen, derzufolge nach der teilweisen Schilddrüsenentfernung sich allmählich eine Veränderung einstellen kann, welche die Tiere gegen den späteren Verlust der äußeren Epithelkörperchen toleranter macht, oder man müßte, wie früher erwähnt, annehmen, daß noch ein äußeres Drüschen zurückgeblieben ist.

Des weiteren beweist diese Versuchsreihe auch, daß es nicht der Verlust eines größeren Teiles der Schilddrüse ist, der bei den Tieren der I. Gruppe den Tod herbeiführte, sondern daß die Epithelkörperchen die lebenswichtigeren Organe darstellen. Ferner scheint es mir unzweifelhaft zu sein, daß die Erscheinungen, welche eine ganze Reihe von Tieren der Gruppen I und II aufweisen: Abmagerung, stupides Wesen, Rauh- und Undichtwerden des Pelzes, Rigidität der Hinterbeine auf die Einbuße der Epithelkörperchen und nicht auf eine Insufficienz der Schilddrüse zu beziehen sind. Trat doch in keinem der 4 oben mitgeteilten Fälle nach der partiellen Schilddrüsenexstirpation irgend ein Krankheitssymptom ein.

Interessante Aufschlüsse versprach ich mir von der Transplantation der Epithelkörperchen. Ich ging dabei folgendermaßen vor: Zuerst wurde unmittelbar unterhalb des Processus xiphoideus die Bauchhöhle eröffnet und der Magen freigelegt. Sodann wurden die beiden äußeren Epithelkörperchen exstirpiert und mit feiner Seide durch eine Naht an der Serosa des Magens befestigt. Der Faden wurde in einer Entfernung von 1—2 cm vom Magen abgeschnitten, um durch die Länge der Enden später die Auffindung der transplantierten Drüschen zu erleichtern. Dann wurde zuerst die Bauchhöhle und schließlich die Halswunde geschlossen. Ich bin also ähnlich so vorgegangen, wie v. Eiselsberg und Enderlen bei der Transplantation der Schilddrüse.

Ich pflanzte nun einerseits die Epithelkörperchen in die Bauchhöhle ein und suchte durch Resektion der unteren Schilddrüsenhälften gleich-

zeitig die inneren Epithelkörperchen zu eliminieren, was freilich nicht immer gelang (IV. Gruppe), andererseits führte ich die Transplantation zunächst allein aus und schloß nach einiger Zeit, wenn ich die Anheilung der Organe als vollendet ansehen durfte, die Entfernung der inneren Epithelkörperchen an (V. Gruppe).

## Protokolle der IV. Gruppe.

1) Operiert 5. April 1902. Gleichzeitig äußere Epithelkörperchen an den Magen angenäht und untere Schilddrüsenhälften exstirpiert. Nur in einem der beiden Thyreoideastücke ein inneres Epithelkörperchen, 430 × 590 μ.

7. April. Darmeinklemmung durch eine Lücke der Bauchwunde. Blutige Reposition.

8. April. Exitus. Darmgangrän.

2) Operiert 5. April 1902. Beide Schilddrüsenteile enthalten ein Epithelkörperchen. Größe: 540 × 590 und 300 × 300 μ. Tier bleibt munter, wird aber struppig, mager, wächst nicht recht. 5. Okt. 1902. Exitus. Sektion: Leichte Coccidiose. Mikroskopische Untersuchung der transplantierten Stückchen (183 Tage): Es ist ein Epithelkörperchen (Größe 725 × 190 μ) und außerdem ein größeres Stückchen typischen Schilddrüsengewebes angewachsen. Beide liegen eng nebeneinander, durch eine feine Bindegewebsschicht getrennt, sind sehr reichlich vaskularisiert und zeigen gute Zell- und Kernform. Gegen die Bauchhöhle zu eine stärkere Bindegewebslage, die von einem einreihigen Endothelbelag bedeckt ist. Die Thyreoidea hat den Charakter der fertig ausgebildeten, nicht in Wucherung befindlichen Drüse: niedrig-cylindrisches oder kubisches Epithel, kleine, dunkle, kugelige Kerne, überall in den Hohlräumen Kolloid. Das Epithelkörperchen sieht ebenfalls nicht wie ein in Wucherung befindliches Organ aus; keine Mitosen; dicht zusammenliegende blasse Zellen mit ziemlich dunklen, aber die Struktur genau erkennen lassenden Kernen. Rundzellenherde nur in der Umgebung der Seidenfäden, die durch Epithelkörperchen und Schilddrüse nicht hindurchgehen [1]).

3) Operiert 26. April 1902. Serosa des Magens etwas angerissen, übernäht. 27. April. Tier macht einen kranken Eindruck, frißt nicht. 28. April. Exitus. Symptome nicht beobachtet. Sektion: Keine Peritonitis. Die transplantierten Epithelkörperchen sehen hellgrau aus, wie nekrotisch.

Innere Epithelkörperchen beide entfernt. Größe 645 × 940 und 215 × 430 μ. Magenpräparat ($1^1/_2$ Tage) zeigt 2 stark aufgelockerte Epithelkörperchen, die im Zentrum sehr blaß aussehen, ihre Kerne haben kaum Farbe angenommen. In der Peripherie besser erhaltene Zellen, die aber von einem dichten Leukocytenkranz fast völlig verdeckt werden. Am besten erhalten sind die bindegewebigen Elemente.

4) Operiert 27. April 1902. Nur in einem Schilddrüsenstück ein Epithelkörperchen nachgewiesen. Größe: 110 × 2120 μ. Tier bleibt klein, wird mager, struppig.

---

1) Genaue Schilderung des histologischen Charakters der transplantierten Epithelkörperchen folgt in zusammenfassender Weise am Schlusse.

15. Sept. Exitus (während eines Urlaubes des Verfassers). Sektion nicht gemacht.

5) Operiert 27. April 1902. Beide Schilddrüsenstücke ohne Epithelkörperchen. Tier bleibt ganz normal.

1. Nov. Nochmals Entfernung der unteren Partien der Schilddrüsen, die ebenso groß erscheinen, wie unverkleinerte. Jetzt jederseits ein Epithelkörperchen gefunden. Größe: 965 × 700 und 860 × 565 μ.

Tier bleibt im ganzen unverändert, munter, hat guten Pelz, wächst aber nicht mehr recht weiter, obwohl es noch nicht die definitive Größe erreicht hat.

23. Jan. 1903. Resektion eines Stückchens Magen mit den aufgenähten Epithelkörperchen, die nur schwer zu finden sind.

31. Jan. 1903. Exitus. Sektion: Eiterige Pneumonie. Peritoneum intakt. Am Halse rechts noch ein 3. äußeres Epithelkörperchen gefunden. Größe: 830 × 1020 μ.

Magenpräparat (301 Tage) enthält beide Epithelkörperchen (430 × 135 und 240 × 80 μ), von normalem Typus, nur etwas ungewöhnlich gelappt, indem das Bindegewebe von der Serosa aus zwischen die Zellgruppen vorgedrungen erscheint. Keine Zeichen von Neubildung oder entzündlichen Vorgängen.

6) Operiert 14. Mai 1902. In beiden Schilddrüsenstücken ein Epithelkörperchen gefunden (Größe: 590 × 480 und 400 × 510 μ). Erholt sich nicht recht von der Operation, stirbt in der Nacht vom 15. zum 16. Mai, Symptome nicht beobachtet.

Magenpräparat ($1^1/_2$ Tage) wie bei No. 3, die Zellen sind eine Kleinigkeit besser erhalten, namentlich in der Peripherie.

7) Operiert 14. Mai 1902. Beide innere Epithelkörperchen entfernt. Größe 540 × 645 und 620 × 350 μ. Tier stirbt in der nächsten Nacht. Sektion: Beiderseits Pneumonie.

Magenpräparat ($^3/_4$ Tag): Sehr starke Auflockerung der beiden transplantierten Epithelkörperchen, deren Zellen besser als bei No. 3 und 6, in der Peripherie sogar ziemlich gut erhalten sind. Ausgesprochener Rundzellenhof, einzelne Leukocyten und kleinere Herde dringen auch ins Innere vor. Starkes Hervortreten der besser erhaltenen Bindegewebskerne.

8) Operiert 15. Mai 1902. Beide inneren Epithelkörperchen entfernt. Größe: 750 × 885 und 725 × 510 μ. Tier bleibt völlig normal, höchstens etwas im Wachstum zurück.

17. Febr. 1903. 4 Junge geworfen.

7. März. Resektion eines Magenstückchens mit den aufgenähten Epithelkörperchen.

9. März. Exitus in der letzten Nacht. Symptome nicht beobachtet. Sektion negativ.

Magenpräparat (296 Tage) keine Epithelkörperchen gefunden.

9) Operiert 15. Mai 1902. Nur der eine Schilddrüsenteil enthält ein Epithelkörperchen (Größe 540 × 725 μ). Bekommt bald klonisch-tonische Krämpfe und stirbt am 16. Mai. Sektion negativ.

Magenpräparat (1 Tag): Obwohl lebenswarm eingelegt, sind die Kerne der Epithelkörperchen schlecht gefärbt, namentlich im Zentrum. Stärkerer Rundzellenkranz als bei No. 7, sonst wie dort.

Ohne zunächst auf das mikroskopische Verhalten der transplantierten Epithelkörperchen einzugehen, deren Eigentümlichkeiten weiter unten besprochen werden sollen, möchte ich hier nur folgendes hervorheben. Von den 8 zur Beurteilung kommenden Fällen — No. 1 ging an einer Darmeinklemmung interkurrent zu Grunde und scheidet aus — starben 4 in ganz akuter Weise, wobei 1mal (No. 9) tonisch-klonische Krämpfe beobachtet wurden. Ob nicht auch bei den Tieren 3, 5 und 7 Krämpfe vorausgegangen sind, läßt sich nicht sagen, der Tod war bei allen in der Nacht erfolgt. Die Möglichkeit ist nicht zu bestreiten, und ich glaube sogar zur Annahme der Wahrscheinlichkeit Berechtigung zu haben, zum mindesten bei 3 und 6, während bei 7 eine Todesursache in Gestalt einer doppelseitigen Pneumonie anatomisch festgestellt wurde. Die übrigen 4 Tiere lebten längere Zeit und blieben monatelang munter, entwickelten sich aber nicht in der gewohnten Weise. 2 davon starben schließlich auch noch, indem sie langsam dahinsiechten; die Sektion gab über die Todesursache keinen rechten Aufschluß. Bei den beiden anderen wurde ein Stück der Magenwand mit den aufgenähten Epithelkörperchen reseziert. Diese Operation überstanden sie nur wenige Tage; das eine starb an eiteriger Pneumonie, das andere unter tonisch-klonischen Krampfanfällen.

Die anatomischen Bilder beweisen, daß die transplantierten Epithelkörperchen zunächst einer Nekrose anheimfallen (vgl. ENDERLEN). Sind die operierten Tiere im stande, die kritische Zeit zu überstehen, bis eine Regeneration der Epithelkörperchen in die Wege geleitet ist, so können sie lange Zeit am Leben bleiben, genau wie die Tiere der Gruppe III, denen nur die inneren Drüschen fortgenommen worden waren. Im anderen Falle aber gehen die Tiere unter denselben Erscheinungen ein, wie bei der Exstirpation sämtlicher Epithelkörperchen. Genau das Gleiche ist der Fall, wenn man die eingeheilten Epithelkörperchen operativ entfernt. — Uebrigens scheint auch nach der Einheilung der transplantierten Drüschen ihre Funktion nicht auszureichen. Die Tiere werden mager, bleiben im Wachstum zurück, bekommen teilweise einen struppigen Pelz und gehen schließlich kachektisch zu Grunde. Ob das mit der geringen Größe der Organe — sie erreichen bei weitem nicht den normalen Umfang wieder, und müßten doch eigentlich übernormal groß sein, da auch die inneren Epithelkörperchen fehlen! — oder damit zusammenhängt, daß infolge der abnormalen Lage und der Einbettung in Narbengewebe ein Uebergang der gebildeten Stoffwechselprodukte in den Kreislauf erschwert wird, sei dahingestellt.

Die Versuche der V. und letzten Gruppe — erst Verpflanzung der äußeren Epithelkörperchen auf den Magen, später Exstirpation der inneren — bestätigen die soeben gezogenen Schlußfolgerungen.

1) Operiert 16. Mai 1902. Epithelkörperchen auf den Magen transplantiert. Tier verhält sich normal, wird fett, nimmt an Größe zu.

13. Juni. Entfernung der unteren Schilddrüsenpartien mit den inneren Epithelkörperchen. Größe: 700 × 780 und 700 × 1100 μ. Tier wird kränklich.

4. Juli. Exitus. Sektion: Pneumonia duplex.

Magenpräparat (79 Tage): 2 Epithelkörperchen, Größe: 1180 × 540 und 510 × 320 μ. Beide, namentlich das größere, zeigen ein ungewöhnliches Bild. Das Organ ist nicht zirkumskript, sondern durch breite, von einer Seite, wie von einem Hilus her eindringende Bindegewebssepten in größere und kleinere Epithelinseln und -Stränge geteilt, so daß die Drüse auf dem Durchschnitt Fächerform hat. Zellen etwas größer als normal, sehr blaß gefärbt, Zellgrenzen etwas undeutlich. Kerne groß, blaß, kreisrund, mit tiefdunkelblauen Kernkörperchen.

2) Operiert 31. Mai 1902. Tier wird kränklich, geht am 11. Juni 1902 ein. Sektion: allgemeine eiterige Peritonitis.

3) Operiert 31. Mai 1902. Tier bleibt völlig normal.

2. Juli 1902. Entfernung der inneren Epithelkörperchen (Größe: 1260 × 990 und 830 × 670 μ). Tier magert ab, wird unlustig und struppig.

13. Nov. Exitus während einer Abwesenheit des Verfassers. Nicht seziert.

4) Operiert 21. Aug. 1902. Tier bleibt gesund.

4. Sept. 1902. Entfernung der inneren Epithelkörperchen. Größe: 800 × 430 und 830 × 430 μ. — Starke Abmagerung, Haarausfall. Kachexie. Keine Rigidität der Extremitäten.

23. Jan. 1903. Exitus. Sektion negativ. Deutliche Schilddrüsenreste.

Magenpräparat (155 Tage) enthält 2 Epithelkörperchen von typischem Bau, gut vaskularisiert, allseitig von Bindegewebe eingeschlossen, das nicht in höherem Maße als normal in sie eindringt. Größe: 240 × 885 und 110 × 700 μ. Keine Mitosen. Keine Rundzelleninfiltration.

5) Operiert 21. Aug. 1902. Tier bleibt gesund.

8. Nov. Innere Epithelkörperchen entfernt. Größe: 1020 × 620 und 780 × 590 μ. Abmagerung, langsames Dahinsiechen.

4. Dez. Exitus. Sektion negativ.

Magenpäparat (105 Tage) enthält 2 Epithelkörperchen. Größe: 590 × 160 und 670 × 135 μ. Von dem einen ist durch ein breites Bindegewebsbündel ein schmaler Streifen fast der ganzen Länge nach abgetrennt, bei dem anderen sind an der Mucosaseite die Zellen etwas plattgedrückt und dunkler und von mehr Bindegewebe umsponnen als gewöhnlich. Sonst normales Verhalten.

6) Operiert 22. Aug. 1902. Das rechte Epithelkörperchen auffallend klein, noch nicht von der Größe eines feinen Stecknadelkopfes; das linke Gebilde ist groß, sieht mehr nach einer Lymphdrüse aus. — Operation ohne Einfluß auf das Verhalten des Tieres.

4. Nov. Entfernung der inneren Epithelkörperchen. Größe: 510 × 565 und 485 × 590 μ. Neben dem einen auffallend großes Thymusläppchen mit typischem lymphadenoidem Bau. Tier wird kachektisch.

17. Nov. Exitus. Sektion negativ. Am Halse nichts mehr von Epithelkörperchen zu finden.

Magenpräparat (87 Tage). Vom Epithelkörperchen nichts Sicheres

zu entdecken. In den starken Adhäsionen viele größere Rundzellenherde, namentlich an den Fäden. Hier an einer Stelle vielleicht ein kleiner Rest von Epithelkörperchengewebe, das aber wegen der dichten Ueberlagerung mit Leukocyten nicht zu identifizieren ist.

7) Operiert 22. Aug. 1902. Tier bleibt munter.

28. Aug. Es hat sich am Halse eine walnußgroße Cyste gebildet. Exstirpation. Wasserklarer Inhalt.

8. Nov. Entfernung der inneren Epithelkörperchen. Größe: 1340 × 455 und 1075 × 805 μ. Tier wird schwer krank, geht am 17. Nov. ein. Sektion negativ.

Magenpräparat (87 Tage) enthält 2 Epithelkörperchen. Größe: 700 × 160 und 1125 × 645 μ (bei letzterem ganz exakte Messung wegen der vielfachen Zerteilung nicht möglich). Das kleinere zeigt den gewöhnlichen zirkumskripten Typus der Epithelkörperchen, doch sind am Rande durch eingewuchertes Bindegewebe kleine Gewebsinseln abgetrennt (s. Fig. 1). Das größere hat viel Aehnlichkeit mit Präparat 1 dieser Gruppe, ist von fächerartiger Form und durch breite Bindegewebsbündel in eine Menge von getrennten Knötchen geteilt. Man unterscheidet deutlich 2 verschiedene Typen innerhalb dieses einen Epithelkörperchens; ein Teil ist scharf umschrieben, histologisch von dem gleichen Verhalten, wie es im ersten Teil dieser Arbeit als charakteristisch für das Organ angegeben ist. Der andere Teil ist aufgelockert, in einzelne Zellbalken und Inseln geteilt; die Zellen sind größer, heller gefärbt, succulenter, die Kerne haben den Farbstoff nur wenig angenommen. In der Peripherie häufig Blutpigment.

8) Operiert 28. Aug. 1902. Tier bleibt gesund.

1. Nov. 1902. Entfernung der unteren Schilddrüsenhälften. Auf der einen Seite finden sich 2, nirgends miteinander zusammenhängende Epithelkörperchen. Größe links: 1100 × 564 und 1100 × 350, rechts: 990 × 910 μ.

2. Nov. Morgens tot aufgefunden. Krämpfe nicht beobachtet. Sektion negativ.

Magenpräparat (66 Tage) zeigt 2 Epithelkörperchen, das eine sehr klein, vom Typus des neugebildeten Drüsengewebes, das andere größer, von gewöhnlichem Typus, aber vielfach von stärkeren Bindegewebssträngen durchwachsen. Pigment in der Peripherie. Größe: 55 × 295 und 320 × 670 μ.

9) Operiert 28. Aug. 1902. Tier bleibt gesund.

1. Nov. Innere Epithelkörperchen entfernt. Größe: 540 × 215 und 1370 × 320 μ. Tier wird kachektisch. 4. Dez. Exitus. Sektion negativ.

Magenpräparat (98 Tage). Reichliche Adhäsionen. In denselben 2 kleine Epithelkörperchen von gewöhnlichem Typus. Größe: 455 × 80 und 375 × 27 μ.

10) Operiert 30. Aug. 1902. Tier bleibt ohne Veränderung.

4. Nov. Entfernung der inneren Epithelkörperchen. Größe: 1235 × 1020 und 2010 × 885 μ. Sehr schnelle Abmagerung, krankes Aussehen.

21. Nov. Exitus. Sektion negativ.

Magenpräparat (83 Tage). 2 Epithelkörperchen. Größe: 190 × 620 und 190 × 320 μ. Beide haben den Charakter des jugendlichen

Epithelkörperchengewebes; das kleinere ist zirkumskript, nicht aufgelockert, das größere gibt Stränge und Inseln in die Nachbarschaft ab (s. Fig. 2).

11) Operiert 30. Aug. 1902. Tier bleibt gesund.

8. Nov. Innere Epithelkörperchen entfernt, und zwar liegen auf der einen Seite 2 völlig voneinander getrennte Organe, 700 × 805 und 215 × 540 μ groß, auf der anderen Seite eins: 590 × 810 μ groß.

Außerordentlich starke Abmagerung. Tier verliert seinen ganzen Pelz. In den letzten Tagen bildet sich Nekrose der Haut über den Nasenbeinen, die frei zu Tage liegen.

9. Dez. Exitus. Sektion negativ.

Magenpräparat (91 Tage): 2 parallel nebeneinander, innerhalb reichlicher Adhäsionen liegende Epithelkörperchen. Größe: 295 × 885 und 215 × 1075 μ. Gewöhnliches histologisches Verhalten; nur leicht aufgelockert und von etwas mehr Bindegewebe durchsetzt, als normal. Zwischen beiden eine mit flachkubischem Epithel ausgekleidete Cyste mit feinkörnig geronnenen Massen und 2 homogenen hellblaßroten Schollen.

12) Operiert 11. Nov. 1902. Tier bleibt gesund.

23. Jan. 1903. Entfernung der inneren Epithelkörperchen, von denen eins sanduhrförmig eingeschnürt ist; Größe: 670 × 800 + 240 × 480 μ; das andere besteht aus 2 nebeneinanderliegenden, nicht zusammenhängenden Teilen, die zusammen 1155 × 1235 μ messen. Tier wird am folgenden Morgen (24. Jan.) tot aufgefunden. Keine Krämpfe beobachtet. Sektion negativ.

Magenpräparat (74 Tage) enthält nur ein gut umschriebenes Epithelkörperchen mit gewöhnlichem Charakter des Aufbaues und der Zellen. Größe: 990 × 270 μ. Pigment in der Peripherie.

13) Operiert 13. Nov. 1902. Tier bleibt gesund.

23. Jan. 1903. Untere Schilddrüsenteile entfernt. In dem einen findet sich ein in 3 Teile geteiltes Epithelkörperchen, die zusammen 990 × 430 μ groß sind, in dem anderen 1 Epithelkörperchen mit langem Ausläufer zwischen die benachbarten Follikel der Schilddrüse. Größe: 615 × 810 μ. Tier wird magerer und bleibt etwas im Wachstum zurück, ist sonst munter.

19. Febr. 1903. Resektion des Magenstückchens mit den aufgenähten Epithelkörperchen.

Tier wird kränklich, wesentlich magerer, Pelz beginnt sich zu lichten.

13. März. Getötet. Magenwunde verheilt. Deutliche Schilddrüsenreste. Keine weiteren äußeren Epithelkörperchen gefunden.

Magenpräparat (98 Tage): beide Epithelkörperchen von gewöhnlichem Verhalten. Das eine 80 × 235, das andere von etwas unregelmäßiger Gestalt und mit einer leeren Cyste versehen, deren Wand von 1—3-schichtigem, flachkubischem bis plattem Epithel gebildet ist, 780 × 240 μ groß.

Die Ergebnisse der in diese Gruppe fallenden Experimente sind außerordentlich gleichartig. Von den 13 Tieren überstanden 12 ohne jede Störung die Ueberpflanzung der äußeren Epithelkörperchen in die Bauchhöhle (das 13. erlag einer eiterigen Peritonitis und kommt daher weiter nicht in Betracht). Sie blieben völlig gesund und gediehen gut. Wurden dann nach einiger Zeit die inneren Epithelkörperchen mit den

unteren Schilddrüsenpartien exstirpiert, so zeigten sie ein verschiedenes Verhalten. Die Mehrzahl wurde kränklich, mager, elend, verlor den Pelz und ging nach wenigen Wochen ein, ohne daß die Sektion eine Ursache hierfür auffinden ließ. Ein Tier (No. 13) überstand auch die 2. Operation ziemlich gut, wenn es auch etwas mager wurde, so blieb es doch munter. Als dann aber die Entfernung der auf den Magen verpflanzten Epithelkörperchen vorgenommen wurde, verfiel es rasch und wurde nach einiger Zeit getötet. Die übrigen 2 Tiere starben akut im unmittelbaren Anschluß an die Schilddrüsenresektion. Die Symptome, unter denen der Tod erfolgte, konnten leider nicht beobachtet werden; es ist nicht ganz unwahrscheinlich, daß Krämpfe dabei vorgekommen sind.

Während bei gleichzeitiger Entfernung der inneren die Verpflanzung der äußeren Epithelkörperchen häufig nicht überstanden wird, bleibt sie, allein ausgeführt, ohne jeden Einfluß auf das Befinden der Tiere. Wird dann später die Entfernung der inneren Epithelkörperchen nachgeholt, so hat das so gut wie stets sofort oder häufiger nach einiger Zeit den Tod zur Folge. Wie wir bei den Experimenten der Gruppe III gesehen haben, stellt die isolierte Wegnahme der inneren Drüschen einen ganz bedeutungslosen Eingriff dar; hier aber muß das anders geworden sein. Die transplantierten äußeren Epithelkörperchen können die Beihilfe der inneren nicht mehr entbehren. Ich verweise hier auf die Bemerkungen am Schlusse des vorigen Passus.

Für die Tatsache, daß 2 von den Tieren unmittelbar nach der 2. Operation, 9 erst einige Wochen später und 1 überhaupt nicht eingingen, ließ sich anatomisch eine ursächliche Grundlage nicht auffinden.

---

Auf zwei Fragen muß ich weiterhin noch eingehen, einmal: findet nach Exstirpation des einen Paares von Epithelkörperchen Hypertrophie des anderen statt, wie verhalten sich die transplantierten Gebilde in Bezug auf ihre Größe, und wie die an Ort und Stelle verbliebenen inneren nach der erfolgreich ausgeführten Verpflanzung der äußeren Epithelkörperchen; zweitens: welches ist das genaue mikroskopische Bild der längere Zeit in die Bauchhöhle eingepflanzten Epithelkörperchen, bezw. inwieweit unterscheidet es sich von dem Bilde, dessen Schilderung im Anfange dieser Arbeit niedergelegt ist?

Zur Beantwortung der ersten Frage müssen wir zunächst die Größe der normalen Epithelkörperchen der Kaninchen kennen. Eine Messung der Organe in frischem Zustande erschien deshalb nicht angängig, weil sich weder die inneren noch die auf den Magen verpflanzten Epithelkörperchen isolieren lassen. Aus demselben Grunde mußte auf eine Wägung verzichtet werden. Da aber alle mikroskopisch untersuchten Gebilde in gleicher Weise vorbehandelt wurden (Fixierung in konzentrierter Subli-

matlösung, Einbettung in Paraffin), so geben zwar die Zahlen nicht die exakte Größe wieder, doch bilden sie einen hinreichenden Maßstab bei der Beantwortung obiger Fragen.

Aus zahlreichen Messungen ergibt sich als durchschnittliche Größe der äußeren Epithelkörperchen eine Länge von 2000—2500 und eine Dicke von 600—900 $\mu$, der inneren Epithelkörperchen eine Länge von 700—850 und eine Dicke von 450—600 $\mu$. Die kleinsten beobachteten Zahlen für die äußeren Epithelkörperchen waren: Länge 1070, Dicke 510, für die inneren: Länge 300, Dicke 110, die größten bei den äußeren: Länge 4290, Dicke 1500, bei den inneren: Länge 2120, Dicke 645 $\mu$.

Nach Entfernung der äußeren Epithelkörperchen haben in den von mir untersuchten Fällen die inneren Drüschen stets eine Größe aufgewiesen, die nicht über die eben als Durchschnitt angegebenen Maße hinausging. Dagegen zeigten die äußeren Drüschen nach Exstirpation der inneren eine deutliche Hypertrophie, indem der Längendurchschnitt auf 2500—2800, der Dickendurchschnitt auf 900—1000 $\mu$ stieg. Die größte hier beobachtete Länge betrug 4720, die größte Dicke 1290 $\mu$.

Die transplantierten Epithelkörperchen büßen außerordentlich an Umfang ein. Ihre Länge ist im Mittel nur 650—800, ihre Dicke nur 180—300 $\mu$. Die kleinsten beobachteten Zahlen sind resp. 240 und 27, die größten 1180 und 645 $\mu$. Entsprechend dieser Volumsverminderung nehmen die in situ verbleibenden inneren Epithelkörperchen nicht unbedeutend an Größe zu. Die Zahlen, die sich bei ihrer Messung ergeben, sind im Durchschnitt 950—1150 $\mu$ für die Länge, 580 bis 750 $\mu$ für die Dicke; hier sind die kleinsten Maße resp. 540 und 215, die größten 2010 und 1155 $\mu$.

Diese Zahlenangaben dürften genügen, mit Sicherheit aufs neue zu beweisen, daß nach der Exstirpation bezw. der Funktionsverminderung (Transplantation) des einen Paares von Epithelkörperchen das andere an Volumen und damit wahrscheinlich auch an Leistungsfähigkeit zunimmt. Die Verkleinerung der transplantierten Epithelkörperchen erkläre ich mir damit, daß zunächst ein großer Teil der Drüsensubstanz nekrotisch wird; wenn sich dann infolgedessen eine vikariierende Hypertrophie der inneren Epithelkörperchen einstellt, so ist zunächst das Bedürfnis des Körpers nach den Produkten der Drüsentätigkeit gedeckt und eine ausgedehnte Neubildung der verpflanzten Epithelkörperchen überflüssig, vielleicht auch wegen der erschwerten Ernährungsverhältnisse nicht möglich. Wenigstens scheint darauf die Tatsache hinzuweisen, daß in den Fällen, bei denen gleichzeitig eine Transplantation der äußeren und eine Wegnahme der inneren Drüschen stattfand — soweit nicht gleich der Exitus letalis erfolgte — keine weitergehende Regeneration stattfand, als bei denjenigen Tieren, bei denen die inneren Epithelkörperchen an Ort und Stelle belassen wurden. Auch der Mangel an Wucherungs-

erscheinungen (Mitosen) in den verpflanzten Gebilden ist in dieser Richtung nicht ohne Bedeutung, während sowohl in den inneren Epithelkörperchen nach Fortnahme oder Verpflanzung der äußeren, wie in den äußeren nach Wegnahme der inneren Drüschen mehrfach, wenn auch nicht allzu häufig, Mitosen nachgewiesen wurden.

Bringt man die Größe der transplantierten Epithelkörperchen mit der Zeit in Beziehung, die seit der Operation vergangen ist, so erhält man Auskunft darüber, ob allmählich die verpflanzten Organe wachsen oder kleiner werden. Ein Wachstum darf ohne weiteres ausgeschlossen werden, da unter den größten Massen nur die jüngeren Stadien vertreten sind. Andererseits scheint mir aber ein Kleinwerden sehr unwahrscheinlich zu sein; die Größe ist unabhängig von der seit der Transplantation verstrichenen Zeit.

Was endlich das mikroskopische Bild der überpflanzten Epithelkörperchen angeht, das bei der Mitteilung der einzelnen Protokolle schon Berücksichtigung fand, so sei es hier in zusammenhängender Weise noch einmal wiedergegeben. Vorher aber möchte ich bemerken, daß es mir bei meinen Versuchen nicht darauf ankam, festzustellen, in welcher Weise die Einheilung in die Bauchhöhle vor sich geht, sondern darauf, wie die Tiere auf die Operation reagieren. Ich habe demnach auch keine Reihe von Bildern zur Verfügung, die das allmähliche Fortschreiten der Einheilung demonstrieren, sondern besitze nur Präparate von Tieren, die kurz nach der Operation gestorben sind und von solchen, bei denen die Einheilung ganz vollendet ist. Zunächst wenige Worte über die Präparate ersterer Art.

Schon 1—$1^1/_2$ Tage nach der Transplantation sind die Epithelkörperchen gut an ihrem neuen Lager eingebettet. Es legen sich Teile des Netzes darüber und das umgebende, durch die Nähte in seinem Zusammenhang getrennte Gewebe der Magenserosa schiebt breite Fortsätze von den Seiten her um die Drüschen herum. Ein dichter Kranz von Rundzellen umschließt das Organ oder dringt, die Randpartien verdeckend, in dasselbe ein; das Zentrum ist meistens ganz oder fast ganz frei von Infiltration. Zuweilen aber fehlt der breite Rundzellenhof, und dann liegen kleine Infiltrationsherde über die ganze Drüse zerstreut. Auch das Gewebe in der Nachbarschaft, Muskeln, Bindegewebe und Fett sind von Leukocyten überschwemmt; ferner sieht man große Partien von einem fibrinösen Exsudat durchsetzt, und Blutungen. Die peripherischen Teile der Drüsen sind, soweit nicht der dichte Leukocytenring sie ganz verdeckt, leidlich erhalten; ihre Zellen erscheinen groß, sehr blaß, gequollen, meist nicht scharf gegeneinander abgegrenzt. Die Kerne sind ebenfalls etwas gequollen, kreisrund, ihr Chromatingerüst oft körnig zerfallen. Nach dem Zentrum zu werden die spezifischen Epithelzellen immer spärlicher; leidlich erhalten sind nur die Bindegewebszüge, die nun als relativ breite, gequollene Stränge mit deut-

lichen Spindelkernen sichtbar sind. Zwischen ihnen in Gruppen zusammenliegende, kleine, unregelmäßig gestaltete Zellen ohne scharfe Abgrenzung gegeneinander, mit eckigen, kompakten, aber sehr blaß gefärbten Kernen und einem ziemlich intensiv mit Eosin sich tingierenden Protoplasma. Es scheinen das nur die oxyphilen Zellen (Welsh) zu sein, während die Hauptzellen vielleicht weniger widerstandsfähig und gänzlich zu Grunde gegangen sind. Blut ist in der Drüse nirgends zu sehen, ebensowenig ein Zeichen von beginnender Regeneration.

Das eingeheilte Epithelkörperchen tritt uns in 2 völlig von einander verschiedenen Formen entgegen, von denen die eine mit der gewöhnlichen Form des äußeren Epithelkörperchens ziemlich genau übereinstimmt, während die zweite mit keinem anderen Organ sich vergleichen läßt. Es kommen zuweilen Uebergänge vor, in der Art, daß am Rande eines nach Typus I gebauten Drüschens kleinere Partien abgetrennt sind, die den Typus II aufweisen.

Die Mehrzahl der transplantierten Epithelkörperchen gibt das Bild der nicht transplantierten in verkleinertem Maßstabe wieder (Typus I). Es sind gut abgegrenzte, allseitig von Bindegewebe eingeschlossene Gebilde, gut vaskularisiert; ins Innere dringt das Bindegewebe im ganzen nur spärlich ein, wenn auch kräftigere Stränge mit größeren Gefäßen nicht selten vorhanden sind. Die zum Annähen benutzten Seidenfäden ziehen in meinen Präparaten niemals durch die Drüse hindurch, sondern liegen in der Nachbarschaft, von Leukocyten und Fremdkörperriesenzellen umgeben. Blutpigmenthaltige Zellen finden sich in der Umgebung oft in größerer Zahl. Die Drüsenzellen sind großenteils von der kleinen, dichten, dunkler gefärbten Art, weniger scharf gegeneinander abgegrenzt, als es oben beschrieben wurde; sie entsprechen anscheinend den oxyphilen Zellen. Der Kern ist rund, gut tingiert, mit scharf hervortretenden Kernkörperchen. Andere Epithelkörperchen bestehen ganz oder zum Teil aus hellen großen Zellen, die ebenfalls nur undeutlich oder gar nicht erkennbare Membranen haben. Im übrigen verhalten sie sich genau so wie die früher beschriebenen Hauptzellen. Im Innern der Drüsen kommen nicht selten Hohlräume vor, die entweder leer sind oder homogene, dunkel- bis hellrot gefärbte Kugeln enthalten und deren Wand aus einer einfachen Lage blasser kubischer Zellen mit kreisrundem Kern gebildet wird.

Ein ganz anderes Aussehen haben die dem II. Typus angehörenden Epithelkörperchen. Hier ist das Organ durch zahlreiche und breite Bindegewebszüge in größere und kleinere Inseln und Stränge geteilt, so daß es, wenn die Bindegewebszüge von einem Punkte aus, wie von einem Hilus her eindringen, auf dem Durchschnitt die Form eines Fächers hat. Die Zellen sind groß, ganz blaß mit Eosin gefärbt, meist ohne deutliche Membranen, zuweilen sieht eine kleinere, rings von Bindegewebe umschlossene Zellgruppe wie ein Syncytium aus. Die

Kerne sind groß, bläschenförmig, blaß, aber sehr distinkt gefärbt, mit gut ausgeprägtem Chromatingerüst und einem oder mehreren Nukleolen. Innerhalb der Inseln und Stränge ist wenig feinfaseriges Bindegewebe vorhanden, durch das wieder einzelne Zellgruppen abgegrenzt werden. Kleine Cysten mit homogenem Inhalt, genau wie oben beschrieben, sind nicht selten. Stärker mit Eosin gefärbte, oxyphile Zellen kommen fast gar nicht vor. Der Reichtum an Kapillaren ist sehr groß. In der Umgebung reichlich Pigment führende Zellen.

Welche Bedeutung dem verschiedenen Verhalten der transplantierten Epithelkörperchen zukommt, ist mir nicht klar geworden. Jedenfalls repräsentiert der I. Typus den ruhenden, in der Entwickelung abgeschlossenen Zustand, während im II. sicherlich die Tendenz der Proliferation zum Ausdruck kommt, wenn auch darauf hinweisende Kernteilungsfiguren nicht aufgefunden wurden. Die Aehnlichkeit dieser Form mit jugendlichem Schilddrüsengewebe ist unverkennbar, der Unterschied jedoch immer noch groß genug, um eine Verwechselung sicher vermeiden zu lassen. Ich habe aber nirgends den Eindruck gewinnen können, daß allmählich der II. Typus in den I. übergeht. Viel eher sprachen einige Bilder dafür, daß umgekehrt ein Uebergang des I. in den II. Typus stattfinden könne. Wenn ein kompaktes, völlig abgeschlossenes Gebilde der I. Form einen Ausläufer hat, der sich an seinem Ende durch zwischengeschobene Bindegewebszüge in einzelne Inseln auflöst, so liegt doch die Deutung am nächsten, daß die Auflockerung im Gefüge des Organs erst sekundär erfolgt ist. So aber lagen die Verhältnisse allemal, wo in einem Präparat beide Formen vertreten waren.

Ferner weist auch die Tatsache, daß die Zeit, die seit der Transplantation der Epithelkörperchen verstrichen ist, keine Rolle dabei spielt, ob der I. oder II. Typus vorliegt, darauf hin, daß ein Uebergang von dem einen in den anderen Zustand wohl nicht erfolgt. Warum nun aber das eine Mal die Epithelkörperchen den ursprünglichen Bau fast unverändert beibehalten, das andere Mal sich so wesentlich verändern, das geht aus meinen Untersuchungen nicht hervor, könnte aber vielleicht durch systematische Experimente, bei denen alle Stadien der Degeneration und Regeneration zur Untersuchung gelangten, aufgeklärt werden. Möglicherweise wurde bei der Verpflanzung derjenigen Drüschen, die später den II. Typus aufweisen, die Kapsel in besonders ausgedehnter Weise verletzt, so daß von Anfang an eine bessere Ernährung und ein intensiveres Einwachsen von Bindegewebe stattfinden konnte.

## Schlußsätze.

1) Die Epithelkörperchen sind selbständige, anatomisch genau charakterisierte Organe.

2) Beim Kaninchen finden sich gewöhnlich 2 Paare, jederseits ein

inneres und ein äußeres, doch kommen gar nicht selten auf einer Seite auch 3 Stück vor, und zwar kann sowohl das innere wie das äußere verdoppelt sein. Meine Untersuchungen drängen mich zu der Annahme, daß gelegentlich auch einmal nur ein Epithelkörperchen auf einer Seite vorhanden ist.

3) Die Epithelkörperchen haben eine wichtige Funktion, die mit derjenigen der Thyreoidea nicht übereinstimmt. Worin das Wesen derselben besteht, ließ sich nicht feststellen. Gleichzeitige Exstirpation sämtlicher Epithelkörperchen führt in kurzer Zeit unter Krämpfen oder in etwas längerer Zeit unter rasch zunehmender Kachexie, oft verbunden mit tonischer Starre der Hinterbeine, zum Tode, für den die Sektion keine Erklärung gibt. Scheinbare Ausnahmen von dieser Regel sind nicht selten; ich erkläre sie durch das unbemerkte Zurückbleiben von überzähligen Epithelkörperchen.

4) Die isolierte Exstirpation der inneren Epithelkörperchen wird durchweg gut vertragen.

5) Dagegen vermögen die inneren Epithelkörperchen allein nach Entfernung der äußeren die Tiere nicht vor dem Tode zu bewahren.

6) Transplantation der äußeren Epithelkörperchen auf den Magen gelingt stets ohne Schaden für die Tiere. Die Drüschen heilen ein, nachdem sie anfangs ein Stadium der Degeneration durchgemacht haben.

7) Die transplantierten Drüschen behalten entweder denselben Charakter, den sie vor der Operation hatten, nehmen nur bedeutend an Größe ab, oder sie bekommen den Charakter des wuchernden, jugendlichen Epithelkörperchengewebes.

8) Entfernt man den Tieren mit transplantierten äußeren Epithelkörperchen die inneren, so gehen sie kachektisch zu Grunde; die transplantierten Drüschen reichen zur Erhaltung des Lebens nicht aus.

9) Bei gleichzeitiger Verpflanzung der äußeren und Exstirpation der inneren Epithelkörperchen gehen entweder die Tiere akut unter denselben Erscheinungen ein, als ob alle Epithelkörperchen auf einmal entfernt wären, oder sie verfallen einem chronischen Siechtum, das sie nach längerer Zeit dahinrafft.

---

## Literatur.

Andersson, Cit. nach Kohn.
Aschoff, Dtsch. med. Wochenschr., 1899.
Baber, cit. nach Kohn.
Ballet et Enriquez, Semaine méd., 1895.
Benjamins, Zieglers Beitr., Bd. 31, 1902.
Blumreich u. Jacoby, Berl. klin. Wochenschr, 1896, Arch. f. d. ges. Physiolog., 1896.

Burghart, Dtsch. med. Wochenschr., 1899, No. 38.
Burghart u. Blumenthal, Festschr. f. v. Leyden, 1902.
Cadéac et Guinard, Compt. rend. de la soc. de biol., 1894.
Christiani, ibid., 1892, 1893, 1894, 1895.
Christiani et Ferrari, ibid., 1897.
Civalleri, Policlinico, 1902, ref. Centralbl. f. Chir., 1902, p. 596.
Enderlen, Mitteil. aus d. Grenzgeb. d. Med. u. Chir., 1896.
Ferrari, cit. nach Kohn.
Gley, Compt. rend. de la soc. de biol., 1891, 1892, 1893, 1896, 1897.
Gley et Nicolas, ibid., 1895.
Gley et Phisalix, ibid., 1893, 1894.
Goebel, Münch. med. Wochenschr., 1902, No. 20.
Hofmeister, Fortschritte der Med., 1892 und Bruns' Beitr., 1894.
Kohn, Arch. f. mikr. Anat., 1895, 1896. Ergeb. d. Anat. u. Entwickelungsgesch., Bd. 9, 1900.
Kürsteiner, Anat. Hefte, 1898. Korrespondenzbl. f. Schweizer Aerzte, 1900, No. 20.
Lanz, Münch. med. Wochenschr., 1903, No. 4.
Lusena, Riforma med. Ref. Dtsch. med. Wochenschr., 1900.
Maresch, Zeitschr. f. Heilk., 1898.
Maurer, cit. nach Kohn.
Minot, cit. nach Kohn.
Moebius, Vers. mitteld. Neurologen, Jena, 1901. Münch. med. Wochenschr., 1903, No. 4.
Moussu, Compt. rend. de la soc. de biol., 1892, 1893, 1897, 1898, 1899.
Müller, Zieglers Beitr., 1896.
Peucker, Zeitschr. f. Heilk., 1899.
Pinto, Riforma med., 1902, No. 18. Ref. Dtsch. med. Wochenschr., 1902, No. 45.
Remak, cit. nach Kohn.
Rogowisch, cit. nach Benjamins u. Kohn.
Rouxeau, Compt. rend. de la soc. de biol., 1895, 1896, 1897.
Sacerdotti, cit. nach Kohn.
Sandström, Schmidts Jahrb., 1880.
Schaper, Ach. f. mikr. Anat., 1895.
Schreiber, ibid., 1898.
Schultes, Münch. med. Wochenschr., 1902, No. 20.
Soulié et Verdun, Compt. rend. de la soc. de biol., 1897.
Toretta, Annal d. mal. d. l'oreille, Bd. 27, No. 12. Ref. Centralbl. f. Chir., 1902, No. 30.
Tourneux et Verdun, Compt. rend. de la soc. de biol., 1896, 1897.
Vassale et Generali, cit. nach Kohn.
Verdun, Compt. rend. de la soc. de biol., 1896, 1897, 1898.
Virchow, Die krankhaften Geschwülste.
Welsh, cit. nach Kohn und Benjamins.
Wölfler, desgl.

## Erklärung der Abbildungen auf Tafel II.

Fig. 1. 125fache Vergrößerung (Zeiss Obj. B, Ok. 4, Tubus 13 cm). Ein auf den Magen transplantiertes Epithelkörperchen von kompaktem Typus (Form I). Das Präparat stammt von Kaninchen No. 7 der 5. Gruppe, ist 87 Tage nach der Transplantation gewonnen.

Fig. 2. Dieselbe Vergrößerung. Ein auf den Magen transplantiertes Epithelkörperchen von aufgelockertem Typus (Form II). Das Präparat stammt von Tier No. 10 der 5. Gruppe, ist 83 Tage nach der Verpflanzung gewonnen.

Aus der medizinischen Universitätsklinik zu Königsberg i. Pr.
(Direktor: Geh.-Rat LICHTHEIM).

Nachdruck verboten.

# VIII.

# Ueber die idiopathische Erweiterung des Oesophagus.

Von

Dr. **J. Lossen,**

I. Assistenzarzt der Klinik.

(Hierzu Tafel III u. IV.)

Die idiopathische Dilatation des Oesophagus, d. h. eine Erweiterung ohne anatomische Stenose gehört auch heute noch zu den seltenen Krankheiten. In den letzten Jahren ist indessen eine größere Anzahl derartiger Fälle beobachtet und beschrieben worden, so daß die Krankheit nicht mehr unter die Raritäten gezählt werden kann, sondern als eine Affektion betrachtet werden muß, mit deren Vorkommen man zu rechnen hat, und deren diagnostische Unterscheidung von anderen Krankheiten der Speiseröhre von praktischer Bedeutung ist.

Die ersten Fälle von primärer Oesophaguserweiterung wurden von PURTON 1821 und HANNEY 1833 beschrieben. Wohl die erste Abbildung eines entsprechenden anatomischen Präparates gab CRUVEILHIER in seinem Atlas, wo er außerdem noch einen klinisch beobachteten und zur Sektion gekommenen Fall von CASSAN mitteilt. In der deutschen Literatur gaben v. ZIEMSSEN und ZENKER 1874 in dem ZIEMSSENschen Handbuche die erste zusammenfassende Darstellung. Sie umfaßt 17 Fälle und beschränkt sich fast ausschließlich auf anatomische Befunde und auf Erörterungen der Aetiologie. Die klinische Beobachtung tritt ganz zurück; intra vitam scheint keiner der betreffenden Fälle diagnostiziert zu sein.

Die Diagnostik erfuhr vielmehr erst in der neueren Zeit ihre Ausbildung vorwiegend durch die Arbeiten von LEICHTENSTERN, RUMPEL u. a. Es ist also die Anatomie der Oesophaguserweiterung viel länger genau bekannt als ihr klinisches Bild.

In der Mehrzahl der Fälle betrifft die Dilatation den Oesophagus in seiner ganzen Ausdehnung oder wenigstens im größten Teil seines

Verlaufes. Sie ist teils eine echt spindelförmige mit dem größten Umfang in der Mitte des Organes, teils eine mehr zylindrische, seltener ist nur der untere Teil der Speiseröhre hochgradig dilatiert, während der obere Abschnitt annähernd seine normale Weite behalten hat, woraus dann eine Flaschenform resultiert. An der Ausdehnung ist oft die rechte Wand mehr als die linke beteiligt, was sich aus dem schrägen Verlaufe des Oesophagus in der Brusthöhle von rechts oben nach links unten erklärt; hierdurch ist die rechte Wand dem Druck der Ingesta in höherem Grade ausgesetzt.

Der Grad der Ausdehnung ist ein sehr verschiedener. In den älteren Arbeiten wird mitunter die Weite des dilatierten Oesophagus mit anderen Organen vergleichend bestimmt; er wird mit der Speiseröhre eines Ochsen, mit einem Mannesarm, mit einem Colon u. s. w. verglichen. Der größte Umfang kann bis zu 30 cm betragen, in anderen Fällen überschritt er nur wenig die normalen Maße. Für letztere gibt LUSCHKA als Breite in maximo 2,3, als Umfang $7^1/_2$ cm an. Dementsprechend schwankt der Rauminhalt des dilatierten Organes ebenfalls in weiten Grenzen. Schon beim normalen Menschen kommen hier erhebliche Differenzen vor. Nach RUMPELS Messungen schwankt der Inhalt des normalen Oesophagus zwischen 40 und 150 ccm. Bei Dilatationen ist eine Kapazität bis zu $1^1/_2$ l festgestellt worden. In vielen Fällen wurde auch eine Zunahme der Längsausdehnung gefunden, welche durch eine S-förmige Krümmung kompensiert war. In einem von HÖLDER beschriebenen Fall betrug die Entfernung von der Cardia bis zur Zungenspitze 53, bis zum Aditus ad laryngem 40 cm. In LUSCHKAS Fall maß die Distanz vom unteren Rande der Ringknorpelplatte bis zur Cardia, für welche er als Normalmaß 29, höchstens 33 cm angibt, 46 cm.

Die Schleimhaut des Oesophagus zeigt fast bei allen namhaften Dilatationen Veränderungen: meistens ist sie katarrhalisch entzündet, manchmal chronisch entzündlich induriert mit verdickter, getrübter Epithelschicht, häufig sind besonders in den abhängigen Partien Erosionen und bis zur Muscularis fortgeschrittene Geschwüre und Narben gefunden worden. JOHNSON beobachtete in einer Speisenröhrendilatation ein Carcinom. Fast stets ist die Mucosa verdickt. Die Verdickung betrifft in den meisten Fällen auch die Muscularis, besonders ist dies bei der spindelförmigen Erweiterung der Fall, während bei der Flaschenform die Hypertrophie öfter fehlt. An der Hypertrophie ist vorwiegend die Ringfaserschicht beteiligt, die bis zu 5 mm dick werden kann, während die Längsschicht der Muscularis und die Muscularis mucosae nur wenig zunehmen. Bisweilen fand man auch eine Dickenabnahme der Oesophaguswand. KLEBS konstatierte in einem Fall Atrophie und fettige Degeneration der Muskelzellen.

An der Cardia darf natürlich ein anatomisches Hindernis nicht

vorhanden sein. Ihr Kontraktionszustand war mit Ausnahme von zwei Fällen, auf die ich noch zurückkomme, der gewöhnliche.

Schließlich seien noch die vereinzelten Fälle erwähnt, in denen an der diffus erweiterten Speiseröhre noch tief sitzende divertikelähnliche Bildungen sich fanden. Diese sollen meistens Aussackungen der rechten Wand darstellen, wofür einerseits der schon erwähnte schräge Verlauf des Oesophagus, andererseits die größere Nachgiebigkeit der Umgebung des Organes auf der rechten Seite, die hier nur von lockerem Mediastinalgewebe gebildet wird, während links die Nachbarschaft des Herzens einen größeren Widerstand bietet, als Ursache angeführt werden. Andererseits sind auch Fälle mit Ausstülpungen der linken Wand beobachtet worden (KRAUS). Zwischen der einfachen spindelförmigen Ektasie und diesen Kombinationen von diffuser Dilatation mit Divertikeln gibt es mannigfache Uebergänge. Häufig weicht die Gestalt des Dilatationssackes von der einfachen Spindelform erheblich ab. Meistens, wie schon erwähnt, infolge stärkerer Dehnung der rechten Wand, ferner können sich am unteren Ende der Ektasien, besonders der flaschenförmigen, kleine Recessus bilden. FLEINER erwähnt einen solchen von KUSSMAUL beobachteten Fall, bei dem sich eine große Anzahl kleiner Ausbuchtungen und Taschen am Boden des Dilatationssackes fanden.

Weit größeres Interesse als diese Einzelheiten des Sektionsbefundes, auf die ich hier nicht näher eingehen will, besitzt die Frage nach den Ursachen des in Rede stehenden Krankheitszustandes. Die älteren Autoren, welchen hauptsächlich Leichenbefunde, in denen sich nichts als eine starke Erweiterung des Oesophagus fand, zur Verfügung standen, waren geneigt, die Ursache dieses Zustandes in einer „verminderten Kontraktionsfähigkeit der Muskelhaut“ (v. ZIEMSSEN und ZENKER) zu suchen. Wie diese zu stande kommt, darüber gingen die Ansichten in den einzelnen Fällen sehr auseinander. Die einen nahmen eine abnorme angeborene Schwäche der Oesophagusmuskulatur an oder erworbene Degenerationszustände derselben, wofür der erwähnte, von KLEBS erhobene Befund einer fettigen Degeneration als Stütze angeführt wurde. Andere sahen die eigentliche Ursache in den in vielen Fällen vorhandenen entzündlichen Veränderungen der Schleimhaut, insofern diese die Muskulatur in Mitleidenschaft ziehen sollten. Diesen Deutungen stand die in der Mehrzahl der Fälle anatomisch festgestellte Hypertrophie der Muskulatur, welche sich aus einer primären Schwäche der Oesophaguswand nicht erklären ließ, entgegen, denn KREUDELS eigentümliche Ansicht, daß die Muskulatur trotz ihrer Hyperthrophie nicht im stande sei, die abnorme Nachgiebigkeit der entzündlich veränderten Schleimhaut zu kompensieren, erscheint äußerst unwahrscheinlich.

Die Hypertrophie der Muscularis deutet vielmehr auf einen Kampf des Oesophagus gegen ein Hindernis, das sich dem Eintritt der Speisen in den Magen entgegenstellt, und da sich dieses Hindernis dem ana-

tomischen Nachweis entzieht, auf eine funktionelle Stenose, einen Spasmus der Cardia oder des untersten Abschnittes des Oesophagus.

Die Ansicht, daß die idiopathische Dilatation des Oesophagus Folge eines Cardiospasmus sei, wurde zuerst von v. MIKULICZ auf Grund seiner ösophagoskopischen Befunde geäußert und dann von MELTZER eingehend begründet, der sich dafür auf seine und KRONECKERS Untersuchungen über die Physiologie des Schlingenaktes und die Innervation der Cardia stützte.

Diese Untersuchungen haben ergeben, daß der Kontraktionszustand der Cardia von zwei entgegengesetzten Einflüssen beherrscht wird. Der eine, der verengende, hat seinen Sitz hauptsächlich in der Ringmuskulatur selbst, ist also sozusagen ein automatischer. Dafür sprechen die an der angeschnittenen Cardia beobachteten rhythmischen Kontraktionen. Der andere, der kontraktionshemmende Einfluß geht lediglich vom Zentralorgan aus; vom Zentralorgan wird zu Beginn eines jeden Schlingaktes ein Hemmungsimpuls nach der Cardia geschickt, wodurch der Schließmuskel erschlafft und der Eintritt der Speisen in den Magen bewirkt wird. Fällt nun dieser hemmende Einfluß fort, so wird der normalerweise leichte Kontraktionszustand, in dem sich die Cardia in der Ruhe befindet, dauernd erhöht, und es wird ferner die normale Erschlaffung derselben beim Schlingakt ausbleiben. Infolgedessen bleiben die Speisen über der geschlossenen Cardia liegen, und es bedarf, um ihren Durchtritt in den Magen zu erzwingen, besonders intensiver Anstrengungen der Oesophagusmuskulatur, die deshalb hypertrophiert. Erst wenn diese Hypertrophie nicht mehr ausreicht, kommt es zur Stauung der Speisen und zur Ausweitung des Oesophagus, dessen Inhalt jetzt nur noch durch besondere Kunstgriffe in den Magen befördert, herabgewürgt werden kann.

In der Tat finden wir alle Uebergänge von dem einfachen Cardiospasmus bis zur hochgradigsten Dilatation der Speiseröhre, wofür als Beispiel einige unserer eigenen Beobachtungen (s. unten) angeführt werden können.

Der Ansicht MELTZERS schlossen sich in der Folgezeit die meisten Autoren an. Eine wichtige Stütze lieferte ihr LEICHTENSTERN, der bei der aus äußeren Gründen schon 2 Stunden post mortem vorgenommenen Autopsie seiner Patientin eine hochgradige Kontraktion der Cardia nachweisen konnte. Ein ähnlicher Befund wurde noch in dem von SCHWOERER und RUMPEL beobachteten Falle erhoben, in welchem über die Zeit der Autopsie nichts angegeben ist.

Dieser Anschauung, welche in dem Cardiospasmus das Primäre, in der Oesophagusdilatation das Sekundäre erblickt, trat neuerdings ROSENHEIM mit gewichtigen Einwänden entgegen. Er erwähnte einerseits gewisse Fälle von Dilatation, auf die zuerst NETTER aufmerksam gemacht hat, in denen die Cardia niemals ein Hindernis für die Son-

dierung bot, und wies ferner auf die Seltenheit der Ausbildung einer Dilatation über anatomischen Stenosen, z. B. über Carcinoma cardiae, hin. Man hat als Erklärung für das Ausbleiben einer Dilatation oberhalb einer carcinomatösen Striktur den verhältnismäßig raschen Verlauf der malignen Tumoren angeführt. Allein abgesehen davon, daß die Verlaufszeit eines Oesophaguscarcinoms sich mitunter über 2 Jahre hinzieht, sind auch über den gutartigen Stenosen nur äußerst selten stärkere Dilatationen gefunden worden. Vor allem aber ist zu beachten, daß diese Stauungsektasien über organischen Stenosen sich schon durch ihre Beschränkung auf die nächst höheren Abschnitte der Speiseröhren von den diffusen, den ganzen Oesophagus betreffenden Dilatationen unterscheiden. Sie gewinnen im allgemeinen nur eine Höhenausdehnung von einigen Zentimetern, allerdings gibt es auch hier Ausnahmen. So hat schon LINDAU einen Fall von den ganzen Oesophagus betreffender Dilatation über einer fibrösen Striktur der Cardia beschrieben.

Aus diesen Tatsachen schließt ROSENHEIM, daß es einer besonderen Disposition der Oesophaguswand zur Entstehung einer diffusen Erweiterung bedarf, und daß in vielen Fällen, besonders da, wo eine Hypertrophie der Oesophagusmuskulatur vermißt wird, die Atonie der Muskulatur als die Ursache der Erweiterung anzusehen sei. Auch in den so entstandenen Fällen kann es nach ROSENHEIM sekundär zu Cardiospasmus kommen infolge der reflektorischen Wirkung entzündlicher Schleimhautveränderungen des Dilatationssackes auf die Cardia.

Dem Einwand ROSENHEIMS, daß eine abnorme Disposition der Oesophaguswand, eine Lähmung derselben zum Zustandekommen der Dilatation vorhanden sein müsse, wird die Erklärung gerecht, die neuerdings KRAUS in seiner Monographie über die Erkrankung des Oesophagus aufgestellt hat. KRAUS's Erklärung geht ebenfalls von den Experimenten KRONECKERS und dessen Schüler aus und stellt eine Erweiterung der MELTZERschen Hypothese dar: KRONECKER sah bei Tieren nach Durchschneidung der Nervi vagi einen krampfhaften Kontraktionszustand der Cardia und des untersten Teiles der Speiseröhre und gleichzeitig eine Lähmung des übrigen Oesophagus eintreten. Dieser Zustand muß natürlich zu einer Anhäufung der Speisen und zu einer enormen Ausdehnung des gelähmten Oesophagus führen. Daß nun in der Tat eine derartige Störung der Innervation beim Menschen die Ursache zur Entstehung unseres Krankheitsbildes geben kann, geht nach KRAUS aus dem anatomischen Präparat eines im Wiener Rudolfspital beobachteten Falles hervor, an welchem schon makroskopisch die Nervi vagi abgeplattet gefunden wurden und mikroskopisch sich im linken Vagus nur noch vereinzelte erhaltene Bündel normaler Nervenfasern nachweisen ließen, während anscheinend mehr als die Hälfte fehlte. Natürlich brauchen, wie KRAUS ausdrücklich betont, nicht in jedem Falle ana-

tomisch nachweisbare Veränderungen des Vagus vorhanden zu sein. Es wird sich vielmehr meistens um funktionelle Störungen, um eine Vagusneurose handeln.

Die KRAUS'sche Erklärung macht uns die Entstehung auch derjenigen Fälle von idiopathischer Speiseröhrenerweiterung verständlich, in denen keine Hypertrophie der Muskulatur vorhanden ist; hier trat gleichzeitig krampfhafter Verschluß der Cardia und Lähmung des Oesophagus ein. Sie läßt uns überhaupt die großen Verschiedenheiten in dem Symptomenbilde der einzelnen Fälle und besonders das sehr wechselnde Verhältnis zwischen dem Grade der Dilatation und des Cardiospasmus verstehen. Für diejenigen Fälle aber, auf welche ROSENHEIM besonders hinwies, bei denen ein Hindernis an der Cardia für die Sonde gar nicht bestand, genügt auch die KRAUS'sche Erklärung nicht, denn wenn es auch zum Bilde des Cardiospasmus gehört, daß ein Wechsel in der Durchgängigkeit der Cardia besteht, und wenn ein solcher auch in den meisten Fällen von idiopathischen Erweiterungen beobachtet werden konnte, so macht doch das dauernde Fehlen eines Hindernisses für die Sondierung das Vorhandensein eines Spasmus unwahrscheinlich. Man müßte denn gerade annehmen, daß der primäre Spasmus verschwunden sei, während die über ihm entstandene Dilatation sich nicht mehr zurückbilden konnte.

Bei der Durchsicht der Literatur finden wir, daß die Fälle von Dilatation ohne nachweisbaren Cardiospasmus zum größten Teil den untersten Abschnitt des Oesophagus betreffen, was auch mit der oben erwähnten Tatsache übereinstimmt, daß gerade bei der sogenannten Flaschenform relativ häufig die Hypertrophie der Ringmuskulatur des Oesophagus vermißt wird.

Für die Entstehung dieser Dilatationen im untersten Teile der Speiseröhre haben nun neuerdings FLEINER und seine Schüler angeborene Formanomalien als Ursache angespochen. Es kommen bekanntlich in den untersten Partien der Speiseröhre kleine in ihrer Längsausdehnung auf ein kurzes Stück beschränkte Erweiterungen vor, die man je nachdem sie den untersten thorakalen oder den abdominalen Abschnitt der Speiseröhre betreffend als Vormagen oder als Antrum cardiacum bezeichnet hat. Man betrachtet sie als kongenitale Bildungen, nach der MEHNERTschen Theorie, welche die embryonale Anlage des Oesophagus als eine segmentierte ansieht, als Erweiterungen der untersten Enteromeren der Speiseröhre. Ihr Vorkommen scheint kein seltenes zu sein (PÖNSGEN). Sie machen in vielen Fällen intra vitam keine Symptome und werden nur als zufällige Leichenbefunde bekannt, die man vielleicht noch häufiger erheben könnte, wenn man den Magen und Oesophagus in toto mit Wasser gefüllt, herausnehmen würde. Mitunter aber werden sie der Ausgangspunkt größerer Ektasien, indem es im Anschluß an irgend welche Reize, zu große Bissen, entzündliche

Schleimhauterkrankungen etc. zu einem Spasmus an ihrer unteren und oft auch an ihrem oberen Pole kommt und infolgedessen die Speisemassen über der Cardia angestaut oder in dem erweiterten Abschnitt inkarzeriert werden. Dadurch kommt dann eine weitere Dilatation des Vormagens, dessen Wandung stark gedehnt wird, oder ein Uebergreifen der Dilatation auf höhere Abschnitte zustande.

FLEINER und sein Schüler ZUSCH nehmen an, daß ein beträchtlicher Teil der von ihnen beobachteten Fälle von spindelförmiger Erweiterung der unteren Speiseröhrenabschnitte aus derartigen kongenitalen Formanomalien hervorgegangen ist, und haben Fälle beschrieben, in welchen dies nach gewissen klinischen Erscheinungen sehr wahrscheinlich erscheint.

In neuester Zeit hat MARTIN die Ansicht vertreten, daß die Dilatation der Speiseröhre die Folge einer primären Oesophagitis sei, indem diese reflektorisch zu einem Cardiospasmus führt, der seinerseits wieder die Ursache der Dilatation ist.

Nach dem Gesagten werden also bisher im wesentlichen 5 Momente für die Entstehung der sogenannten idiopathischen Oesophagusdilatationen von verschiedenen Seiten hervorgehoben: primärer Cardiospasmus (v. MIKULICZ u. MELTZER), primäre Atonie der Oesophagusmuskulatur (ROSENHEIM), gleichzeitiges Auftreten von Spasmus der Cardia und Lähmung der Ringmuskulatur des Oesophagus infolge einer Vaguslähmung (KRAUS), kongenitale Anlagen, insonderheit Vormagen (FLEINER), primäre Oesophagitis (MARTIN). Die drei ersten Momente kann man als neuropathische Ursachen zusammenfassen.

Es ist wohl kaum ein Zweifel, daß alle diese Momente die Veranlassung zur diffusen Dilatation geben können und in einzelnen Fällen als Ursache anzusprechen sind. Die idiopathische Oesophagusdilatation ist eben in ätiologischer Beziehung kein einheitlicher Zustand, sie kann ihre Entstehung ebensowohl verschiedenen Ursachen verdanken, wie die idiopathische d. h. von anatomischen Pylorusstenosen unabhängige Magenektasie, für die wir ja sowohl entzündliche Prozesse der Schleimhaut, wie Innervationsstörungen der Muskulatur als auch Lageanomalien des Organs als ursächliche Momente kennen.

Es können sich ferner verschiedene Ursachen kombinieren. Die KRAUS'sche Erklärung beruht ja auf einer solchen Kombination von Atonia oesophagi und Spasmus cardiae. Auch kann natürlich die entzündliche Veränderung der Schleimhaut eine aus neuropathischen Ursachen entstandene Dilatation durch Steigerung des Cardiospasmus wesentlich erhöhen, und ebenso ist es einleuchtend, daß eine kongenitale Anlage, sei es Schwäche der Oesophagusmuskulatur im allgemeinen, sei es eine Formanomalie seiner untersten Abschnitte, das prädispo-

nierende Moment für das Zustandekommen einer Dilatation über einen selbst geringfügigen Cardiospasmus abgeben kann.

Die Aufklärung der Aetiologie wird im einzelnen Falle meistens auf große Schwierigkeiten stoßen. Neben dem Sondierungsergebnis, dem Vorhandensein oder Fehlen eines Spasmus und dem Grade desselben werden hier die Angaben des Patienten über die Entstehung seines Leidens eine große Rolle spielen.[1])

Die Kranken beschuldigen die verschiedensten Ereignisse, und er fragt sich, wie weit wir diesen als Gelegenheitsursachen Bedeutung beilegen dürfen. — In einer Reihe von Fällen setzten die Beschwerden ganz plötzlich mit dem Steckenbleiben eines Bissens beim Essen ein, wobei es zweifelhaft bleibt, ob wir in diesem Ereignis das auslösende Moment oder das erste Symptom der Affektion zu sehen haben. Viele Patienten geben an, daß sie die Gewohnheit hatten, sehr schnell und hastig zu essen und schlecht zu kauen.

In anderen Fällen wird irgend eine äußere Ursache, ein Trauma, Stoß gegen die Brust, Sturz auf den Rücken, Heben einer schweren Last etc. beschuldigt. Aeltere Autoren glaubten in diesen Momenten eine direkte Schädigung der Oesophagusmuskulatur erblicken zu dürfen, während neuere eine indirekte durch das Nervensystem vermittelte Störung annehmen. Mitunter treten die ersten Erscheinungen in der ersten Zeit der Menstruation oder mit Beginn der Menopause auf, also im Anschluß an Ereignisse, die nicht selten zu Störungen in entfernten Organen führen. Diese Beobachtungen werden für die neuropathische Aetiologie der Speiseröhrendilatationen oft angeführt. In gleicher Weise auch die neuropathische Veranlagung eines großen Teiles der betreffenden Patienten, bei welchen sich sehr oft Symptome der Hysterie oder Neurasthenie nachweisen lassen. Immerhin können letztere auch als Folge des Leidens gedeutet werden. Mit größerem Recht kann man wohl auf den Einfluß psychischer Emotionen auf den Grad der Beschwerden hinweisen.

Andererseits soll nicht selten schon lange Zeit vor dem Auftreten schwerer Erscheinungen, oft von Kindheit an, eine geringe Erschwerung des Schlingaktes bestanden haben, die die Patienten nötigte, langsam und vorsichtig zu essen, ein Umstand, der natürlich für kongenitale Ursachen angeführt wird.

Anhangsweise sei schließlich noch der in ätiologischer Hinsicht einzigartige Fall von Jaffe erwähnt, der eigentlich nicht zur idio-

---

[1]) In ganz ähnlicher Weise äußert sich auch Stark über die Verschiedenheit der Aetiologie und die Schwierigkeiten, für den einzelnen Fall die ätiolog. Momente sicher zu stellen, in einem nach Abschluß dieser Arbeit erschienenen Vortrag in Heidelberg. Ref. Münch. med. Wochenschr., 1903, Nr. 19. Als einzig bewiesene Ursache betrachtet er den Cardiospasmus.

pathischen Dilatation gerechnet werden kann. Es fand sich nämlich hier bei einem Patienten, der intra vitam die Erscheinungen einer Oesophagusektasie darbot und eine starke rhachitische Skoliose mit Exkavation des untersten Teiles des Sternums hatte eine Kompression der Cardia zwischen dem Prozessus xiphoideus und einem vorspringendem Wirbelkörper. Wenn auch JAFFE der nervösen Konstitution des Patienten eine Rolle in der Entstehung der Oesophaguserkrankung zuschreibt, so kann man diesen Fall doch nicht zu den idiopathischen Dilatationen rechnen, da hier ein mechanisches Hindernis nachweisbar war. Ebensowenig kann der oben erwähnte Fall von LINDAU, in welchem über einer fibrösen Striktur der Cardia eine totale spindelförmige Ektasie gefunden wurde, als idiopathische Dilatation bezeichnet werden. Auffällig ist in beiden Fällen die für eine über organischen Stenosen entstandene Stauungssektasie ungewöhnliche Längsausdehnung der Dilatation, für deren Zustandekommen wir wohl eine besondere Disposition der Oesophaguswand annehmen müssen.

v. STRÜMPELL nahm in dem von ihm beobachteten Falle eine Knickung oder Zerrung des untersten Oesophagusabschnittes, deren ursprüngliches Zustandekommen er nicht weiter erklären kann, als Ursache der Dilatation an. Er führt unter anderem als Stütze dieser Annahme die Tatsache an, daß die Dilatation nicht unmittelbar über der Cardia, sondern erst 2 cm oberhalb begann, also an einer etwa der Höhe des Foramen oesophageum entsprechenden Stelle, der man eine besondere Prädisposition zu mechanischer Zerrung zuschreiben könne. Ferner stützt er sich auf den auffallenden Wechsel in der Durchgängigkeit für Sonden, der sich nach seiner Ansicht durch einen Spasmus nur sehr gezwungen erklären lasse. Schon LEICHTENSTERN hat darauf hingewiesen, daß der Abschnitt vom Foramen oesophageum bis zum Magen funktionell zur Cardia gerechnet werden muß, da man sich den Sphincter cardiae nicht als einen Muskel vorstellen könne, „welcher bei seiner Kontraktion die Cardia in einer papierdünnen Ebene verschließt". Ferner betrachtet er den Wechsel in der Durchgängigkeit für Sonden als charakteristisch für einen Cardiospasmus, worin ihm die späteren Autoren beistimmen. Demnach bestreitet LEICHTENSTERN, daß ein Grund vorliegt, in dem STRÜMPFLL'schen Falle ein mechanisches Hindernis, von welchem übrigens an dem aufgeschnittenen Oesophagus nichts nachgewiesen werden konnte, als Ursache anzunehmen, und glaubt vielmehr denselben als einen Fall von Dilatation infolge von Cardiospasmus ansprechen zu dürfen.

Bevor wir in die Besprechung der einzelnen Züge des klinischen Bildes eintreten, will ich einige im Laufe des letzten Jahres in der hiesigen medizinischen Klinik beobachteten Fälle mitteilen. Es sind dies die ersten, die hier zur Beobachtung kamen und die in relativ kurzer Zeit aufeinander folgten.

Es ist überhaupt eine auffallende Tatsache, daß während die idiopathische Erweiterung bis vor kurzem als eine Rarität galt, im Laufe der letzten drei Jahre die Beobachtungen dieser Krankheit sich außerordentlich gemehrt haben. Man hat oft den Satz aufgestellt, daß nur das Bekannte erkannt werde, und die Erfahrung lehrt uns, daß sich alsbald nach der präzisen Schilderung eines bis dahin anscheinend unbekannten Krankheitsbildes dementsprechende Beobachtungen rasch häuften. Der Morbus Basedowi ist ein oft angeführtes Beispiel dafür. Auch für die in Rede stehende Krankheit müssen wir wohl ein ähnliches Verhalten annehmen. So auffallend die Erscheinungen der Oesophagusdilatation wenigstens in den hochgradigen Fällen sind, und so einfach uns auch heute oft ihre Erkennung erscheint, so kann es doch kaum zweifelhaft sein, daß eine große Anzahl von Fällen, besonders solche geringeren Grades, früher als einfacher Cardiospasmus, hysterisches Erbrechen u. s. w. galten, vielleicht auch mit anderen Oesophagusaffektionen, besonders mit dem Pulsionsdivertikel verwechselt wurden. Erst die Ausgestaltung der Untersuchungsmethoden des Oesophagus, sowie die mit ihrer Hilfe gemachten Beobachtungen haben die Begrenzung der in Rede stehenden Krankheit gegenüber anderen Affektionen ermöglicht.

1) Richard S., 15 J. Stammt aus gesunder Familie und war bis zum Beginn seines jetziges Leiden stets gesund. Seit $1^1/_2$ J. leidet er an Schlingbeschwerden. Wenn er eine geringe Menge Nahrung oder Flüssigkeit, etwa $^1/_2$ Semmel oder einige Schluck Wasser, zu sich genommen hat, stellen sich Atembeschwerden ein und ein Gefühl des Steckenbleibens der Speisen hinter dem unteren Teil des Brustbeins. Pat. muß dieselben alsdann, wie er sich ausdrückt, „hinunterwürgen“. Ist ihm dies gelungen, so fühlt er sich erleichtert und kann aldann wieder eine kleine Menge zu sich nehmen, worauf die gleichen Beschwerden auftreten, die ihn von neuem zum „Würgen“ nötigen. Zu Regurgitationen der genossenen Speisen während oder nach der Mahlzeit kommt es nicht, wohl aber treten solche hin und wieder einige Stunden nach dem Essen auf. Trotz der erwähnten Erschwerung der Nahrungsaufnahme gelingt es dem Pat., sich zu sättigen. Er will in der letzten Zeit allerdings etwas abgemagert sein. Sein Appetit ist gut. Stuhl regelmäßig. Sonst keinerlei Beschwerden.

Bei der Aufnahme 7. April 1902: Mäßiger Ernährungszustand. Normaler Befund der Brust- und Bauchorgane. Im Harn ein Hauch Albumen ohne Nierenbestandteile, der, wie die weitere Beobachtung zeigt, im Nachtharn fehlt und bei Bettruhe völlig verschwindet und demnach als Symptom einer cyklischen Albuminurie angesehen wird. Nervensystem bis auf etwas gesteigerte Sehnenreflexe normal.

Bei Einführung der Schlundsonde wird, als dieselbe etwa 20—30 cm weit hinter die Zahnreihe vorgedrungen ist, reichlich mit Schleim gemischter Speisebrei entleert, von saurer Reaktion, der keine freie HCl, wohl aber Milchsäure enthält. Beim weiteren Vorschieben der Sonde stößt diese auf einen Widerstand, der nach einigem Zuwarten überwunden wird. Der nüchterne Magen wird leer gefunden.

Es wird darauf wiederholt in folgender Weise verfahren:

Morgens, nüchtern: Einführung des Magenschlauches 30 cm weit. Entleerung von

a) 200—300 ccm mit Schleim gemischten Speisebreies, in welchem sich makroskopisch unveränderte Fleischstückchen erkennen lassen.

Mikroskopisch finden sich reichlich Muskelfasern mit gut erhaltener Quersteifung, keine Stärkekörner, mitunter feine zu Drusen angeordnete Fettsäurenadeln. Chemische Untersuchung: Reaktion: sauer. Keine fr. HCl. Milchsäurereaktion positiv. Gesamtacidität: 49. Keine Biuretreaktion. Auf Zusatz von Lugol'scher Lösung tritt keine Färbung ein. Trommer stark positiv. Die polarimetrische Zuckerbestimmung ergibt 4,9 Proz. Dextrose.

Darauf Spülung des Oesophagus. — 50 Minuten nach Einnahme eines Ewvaldschen Probefrühstückes. Einführung des Magenschlauches ca. 30 cm weit. Es werden:

b) etwa 200 ccm Speisereste, die vorwiegend aus Flüssigkeit bestehen, entleert. Reaktion: neutral. Keine fr. HCl. Keine Milchsäure. Mit Lugolscher Lösung keine Farbenreaktion. Darauf weiteres Vorschieben der Sonde, die auf einen beträchtlichen Widerstand stößt, der nach einigem Zuwarten und unter Anwendung eines gewissen Druckes ohne Aenderung der Richtung und ohne Zurückziehen der Sonde überwunden wird. Es wurde dann:

c) gut verdauter Speisebrei entleert. Reaktion: sauer. Positive fr. HCl-Reaktion. Keine Milchsäure. Gesamtacidität 71—110. Ziemlich starke Biuretreaktion. Mit Lugolscher Lösung Rotfärbung des Filtrats. Mikroskopisch: reichlich Stärkekörner, ziemlich viel Hefezellen, sonst nichts Besonderes.

Beim Rumpelschen Versuch (s. unten) kann das eingegossene Wasser nicht durch die kurze Sonde zurückgewonnen werden.

Es werden mehrere Röntgen-Aufnahmen gemacht, nachdem Pat. vorher etwa 3 Eßlöffel Kartoffelbrei, der mit 20—25 g Bismuth. subnitricum innig vermengt ist, genossen hat, teils in Rückenlage, teils in Fechterstellung. Auf allen Bildern zeigt sich ein starker Schatten. In Rückenlage hat derselbe annähernd Spindelform, überragt beiderseits das Sternum und hebt sich durch seine bedeutend größere Intensität deutlich gegen den Herzschatten ab (Taf. III Fig. 1). Das untere Ende des Schattens läuft spitz zu. In der Fechterstellung sieht man in den unteren Teilen des hellen zwischen Wirbelsäule und Herzschatten gelegenen Mittelfellraumes einen intensiven Schatten, von der Gestalt eines kurzen, dicken Hornes, dessen Krümmung nach vorn bezw. nach links konkav ist. Die Spitze des unteren Endes tritt hier noch deutlicher hervor und zeigt etwa die Gestalt der Spitze einer elektrischen Glühlampenbirne (Taf. III Fig 2).

Während seines 5-wöchigen Aufenthaltes in der Klinik änderte sich der Zustand des Pat. wenig. Ein therapeutischer Effekt wurde mit regelmäßigen Spülungen und häufig vorgenommener Sondierung der Cardia nicht erzielt.

In der letzten Woche trat schmerzhaftes Druckgefühl in der Brust, besonders beim Essen, sowie bei den Spülungen unter leichtem Fieber bis 38,8° C auf. Diese Erscheinungen verschwanden nach einigen Tagen wieder, und Pat. verließ die Klinik bei gutem Allgemeinbefinden.

2) Unser zweiter Pat., Franz H., 50 J., Schlosser, macht viel eingehendere anamnestische Angaben.

Familienanamnese ohne Belang. Keine Kinderkrankheiten. Auch später

keinerlei ernstere Erkrankungen. 1889 Verletzung des rechten Auges durch einen Eisensplitter, infolge dessen Verlust der Sehkraft auf diesem Auge.

Sein jetziges Leiden machte sich zuerst vor ca. 3 Jahren bemerkbar und zwar angeblich ganz plötzlich. Bei einer Mahlzeit, die aus Fleisch und Kartoffeln bestand, blieb ihm ein Bissen stecken, und zwar hatte er die Empfindung, daß derselbe hinter dem Kehlkopf festsaß, bis er nach etwa $^1/_2$ Minute in den Magen herabglitt. Danach konnte er wieder schlucken. Das Steckenbleiben eines Bissens wiederholte sich in der Folgezeit etwa alle 3—4 Tage, nach etwa einem Jahre trat es bereits täglich auf. Ab und zu machte sich nach der Mahlzeit ein Gefühl von Schwere und Brennen in der Magengegend bemerkbar, welches verschwand, wenn Pat. etwas Wasser trank.

Die Schlingbeschwerden beschränkten sich nicht nur auf feste Speisen, sondern auch beim Genuß von Flüssigkeiten trat ein Aufstoßen ein. Pat. verspürte beim Trinken ein Gurgeln hinter dem Kehlkopf und erst nach einigen Minuten ging die Flüssigkeit in den Magen herunter. Oft jedoch glaubte er auch zu verspüren, wie sich die Speisemassen hinter dem Kehlkopf und weiter unterhalb ansammelten, und dabei befiel ihn ein heftiges Druckgefühl, als ob ihm die Brust zerspringen wollte. Während der letzten 2 Jahre trat häufig 2—3 Stunden nach dem Essen eine Regurgitation der genossenen, gut zermalmten und mit Speichel vermischten Speisen ein. Die Menge des Erbrochenen war stets geringer als die der eingenommenen Speisen. Man konnte in dem regurgitierten Speisebrei die Bestandteile der letzten Mahlzeit, wie Wurst- und Fleischstückchen etc., gut unterscheiden. Etwa genossene Milch soll feinflockig geronnen gewesen sein. Niemals fanden sich Reste früherer Mahlzeiten. Hatte Pat. alles herausgewürgt, so konnte er wieder essen, nur mußte er langsam schlingen, Dabei spürte er ab und zu, wie ein Bissen hinter dem Kehlkopf stecken blieb und mußte dann vom Tisch aufstehen, und während er auf- und abging, tief Luft holen, wobei er die Atemzüge durch Heben und Senken der Arme unterstützte. Auf diese Weise brachte er dann den steckengebliebenen Bissen plötzlich herunter. Während dieses Manövers hatte er das schon erwähnte Gefühl von Brennen in der Magengegend.

Im Laufe des letzten halben Jahres haben sich die Beschwerden des Pat. weiter gesteigert. Die Regurgitationen treten meistens wesentlich früher, mitunter gleich nach der Mahlzeit auf.

Auch des Nachts kommen oft, obwohl Pat. am Abend bereits einen Teil der letzten Mahlzeit ausgewürgt hatte, plötzlich schleimige Massen in die Höhe, welche Pat. schnell ausspeien muß. Dieselben sind ab und zu von säuerlichem Geschmack und zeigen geringe Beimengungen von krümeligen Speiseresten. Blut enthalten sie nie. Diese Regurgitationen wiederholen sich 8—10mal in einer Nacht. Nach denselben verschwindet das erwähnte Brennen in der Magengegend. Vor 2 Jahren nahm der behandelnde Arzt eine Sondierung der Speiseröhre vor, wobei eine dicke Sonde anstandslos in den Magen drang. — Trotz der starken Erschwerung der Nahrungsaufnahme war der Körperzustand des Pat. bis zum Sommer dieses Jahres ein befriedigender. Erst in den letzten Monaten hat er ca. 20 Pfd. an Gewicht verloren.

Sein Appetit war stets gut. Der Stuhlgang unregelmäßig und fest. Mäßiger Potus wird zugestanden. Lues negiert.

Aufnahmebefund 4. Dez. 1902. Rachenorgane etwas gerötet. Am Halse keine Abnormität. Abdomen nicht aufgetrieben, etwas druckempfind-

lich; 2 cm oberhalb des Nabels eine strangförmige, nicht deutlich begrenzte Resistenz (Pylorus?), die bei späteren Untersuchungen fehlt.

Die Untersuchung der übrigen Organe ergibt bis auf ein mäßiges Volum. auct. pulm. normalen Befund.

5. Dez. Während der Nacht hat Pat. Schleim und Speisereste herausgewürgt, die neutral reagieren.

Die weiche Schlundsonde stößt 55 cm hinter der Zahnreihe auf einen Widerstand, der sich leicht überwinden läßt. Der Magen ist nüchtern, leer und normal gelagert. Pat. bekommt ein Glas Milch zu trinken, darauf wird von neuem der Schlauch eingeführt. Ein Teil der Milch wird vor der Ueberwindung des erwähnten Hindernisses, ein Teil erst nach derselben entleert. In beiden finden sich spärliche kleine Gerinnsel.

50 Minuten nach Einnahme eines Ewaldschen Probefrühstückes wird der Schlauch wieder eingeführt. 34 cm hinter der Zahnreihe entleert sich Speisebrei, der neutral reagiert und keine Milchsäureaktion gibt. Mikroskopisch: lange Bacillen und Hefezellen. Nach weiterem Vorschieben und Passieren des geringen Widerstandes wird der Rest des Probefrühstückes entleert, der sauer reagiert, freie HCl, keine Milchsäure enthält. Gesamtacidität 40. Positive Biuretreaktion. Mit Lugol: Rotfärbung. Mikroskopisch: lange Bacillen, Hefezellen, Pilzmycelien, die sich bei Züchtung als eine Mucoart erweisen (Dr. Kurpjuweit), ferner Muskelfasern von der Abendmahlzeit herrührend.

Bei der Untersuchung mit steifen Sonden wird kein nennenswerter Widerstand an der Cardia bemerkt. Die exakte Messung der Länge des Oesophagus mittelst einer steifen Sonde, die an ihrem unteren Teil einen aufblasbaren Gummiballon trägt, ergibt 40 cm.

Nach Ausheberung des Probefrühstückes wird dem Pat. mit Lackmustinktur gefärbtes Wasser durch eine in den Magen eingeführte Sonde eingegossen. Dann wird die Sonde zurückgezogen, so daß ihr Fenster etwa 35—40 cm hinter der Zahnreihe liegt und weiter von der gleichen Flüssigkeit eingegossen. Beim Senken des Trichters nach einigen Minuten kommt zunächst blaue Flüssigkeit zurück, schiebt man die Sonde wieder tiefer vor, so erhält man eine rotgefärbte Flüssigkeit.

Bei Auskultation der Schluckgeräusche am l. Rippenbogen wird das zweite Geräusch vermißt.

Der Rumpelsche Versuch fällt wie bei Fall 1 aus.

Die Röntgen-Aufnahmen ergeben ganz ähnliche Resultate wie bei Fall 1. Der spindelförmige Schatten ist nicht so breit wie dort und reicht etwa bis zum 4. Brustwirbel. Auf dem in Fechterstellung aufgenommenen Bilde sieht man wieder einen von hinten-oben nach vorn-unten mit nach vorn konkaver Krümmung verlaufenden Schatten, dessen unteres spitzes Ende sich in einen feinen gekrümmten Faden fortsetzt (Taf. VI Fig. 3).

Die Behandlung dieses Pat. bestand zunächst in regelmäßigen Spülungen. Dabei ließen sich bis zu 300 ccm Wasser in den Oesophagus einfüllen. Die Ernährung erfolgte zunächst teilweise, seit Anfang Januar ausschließlich durch die in den Magen eingeführte Schlauchsonde. Pat. erhielt dabei 5mal täglich $^1/_2$—$^3/_4$ l Milch oder Fleischbrühe mit feingehacktem Fleisch. Dabei nimmt die Schleimsekretion ab, Pat. braucht des Nachts nicht mehr zu würgen und wirft überhaupt nur noch eine geringe Menge Schleim aus. Sein Allgemeinbefinden ist ein durchaus befriedigendes. Daß die Ernährung ausreicht, beweist die Zunahme des Körpergewichtes. Bei der Aufnahme betrug dasselbe 70,7, bei der Entlassung 74,5 kg.

Während der letzten Wochen wurde auch täglich die Speiseröhre mittelst einer langen Schlundsondenelektrode faradisiert. Einen Erfolg glauben wir der elektrischen Behandlung nicht zuschreiben zu können. Vorübergehend trat eine Steigerung des Spasmus an der Cardia auf, der vielleicht als Folge derselben anzusehen ist.

24. Jan. wird Pat. entlassen mit der Weisung die Schlundsondenernährung noch fortzusetzen.

4 Wochen später stellt er sich wieder vor: Sein Befinden ist ein gutes. Das Körpergewicht hat um weitere 3,2 kg — also um 7 kg seit der Aufnahme — zugenommen. Die Sondierung ergibt einen mäßigen Widerstand an der Cardia, der leicht zu überwinden ist. Es wird darauf eine Sonde in den Oesophagus eingeführt und durch diese, um die Kapazität der Speiseröhre zu bestimmen, Wasser eingegossen. Es zeigt sich dabei, daß dasselbe in den Magen abfließt und nicht mehr ausgehebert werden kann. Demnach scheint der Spasmus nachgelassen zu haben; jedenfalls war er zur Zeit gering, was allerdings auch als Wirkung der vorangehenden Sondierung aufgefaßt werden könnte. — Zur Kapazitätsbestimmung wird noch eine Ballonsonde in den Magen eingeführt und nach Aufblähung des Ballons und Zurückziehen desselben bis an die Cardia durch eine kurze Sonde Wasser in den Oesophagus eingegossen. Dabei wird die Kapazität auf ca. 100 ccm bestimmt.

Dem Pat., der bis dahin 5mal täglich Nahrung durch die Sonde nahm, wird, da er seinen Beruf wieder aufnehmen will, empfohlen, allmählich zu der gewöhnlichen Ernährungweise zurückzukehren und zunächst neben 3maliger Sondenfütterung 2mal am Tage breiig-flüssige Nahrung zu sich zu nehmen.

27. März stellt sich Pat., der die vorgeschriebene Diät befolgt hat, ohne daß dabei Beschwerden aufgetreten wären, wieder ein. Sein Allgemeinbefinden ist ein gutes. Sein Gewicht hat um 1,6 kg zugenommen (im ganzen nun 8,6 kg).

Die Kapazitätsbestimmung des Oesophagus ergibt 145 ccm.

Die Sonde stößt an der Cardia auf einen deutlichen, aber leicht überwindbaren Widerstand.

Bei der Diaskopie in Fechterstellung zeigt sich der charakteristische Schatten in einer Breite von ca. 2 Querfinger. Derselbe verschwindet nach dem Trinken eines Glases Wasser.

Diätvorschrift: breiige und flüssige Nahrung. Aussetzen der Sondenfütterung.

3) Martha M., Gastwirtstochter, 25 J.

Anamnese: Pat. stammt aus gesunder Familie und ist bisher nie ernstlich krank gewesen.

Im Winter 1895 trat ohne besondere Ursache ab und zu ein Steckenbleiben der Bissen in der Speiseröhre ein. Pat. konnte den steckengebliebenen Bissen durch kräftige Schluckbewegungen und durch Pressen herunterbringen. Anfangs sollen diese Schlingbeschwerden nur bei süßen Speisen aufgetreten sein, später jedoch bei allen, auch bei Flüssigkeiten. Pat. litt ferner unter starkem Aufstoßen nach den Mahlzeiten. Erbrechen oder Uebelkeit traten nicht auf.

Allmählich wiederholte sich das Steckenbleiben immer häufiger. Pat. empfand ein heftiges Druckgefühl in der Brust, oft auch ein Gefühl, „als ob innen etwas wund wäre“, sie mußte dann vom Tisch aufstehen, und während sie im Zimmer auf und ab ging, die Oberarme fest an den

Brustkorb anpressen, um dadurch den steckengebliebenen Bissen herabzudrücken, worauf das Druckgefühl nachließ. Während der letzten 3 Jahre ging indessen das Steckengebliebene oft trotzdem nicht herunter und dann kehrten die Speisen ohne besondere Uebelkeit mit Schleim vermischt nach wenigen Minuten wieder zurück. Danach fühlte sich Pat. erleichtert und konnte meistens ohne Störung weiter essen, manchmal kamen aber auch weiterhin die Speisen wieder zurück.

Der Appetit ist gut. Der Stuhlgang regelmäßig. Weitere Störungen der Verdauung bestehen nicht. Der Ernährungszustand war stets ein guter.

Die Aufnahmeuntersuchung, 26. Jan., ergibt guten Ernährungszustand. Gewicht 60 kg — normaler Befund der Brust- und Bauchorgane. Fehlen des Würgreflexes. Nach den Mahlzeiten kommt es wiederholt zu Erbrechen.

3. Febr. Nüchtern Einführen des Magenschlauches ca. 30—40 cm hinter die Zahnreihe. Ausheberung von:

a) 180 ccm grünlich gefärbter Flüssigkeit mit grobflockigen Beimengungen. Reaktion sauer. Keine fr. HCl. Gesamtacidität 30. Milchsäureproben positiv. Mikroskopisch: ziemlich reichliche Plattenepithelien, zum Teil in Verbänden, Hefezellen, die zum Teil zu Hyphen ausgewachsen sind. Reichlich kurze Stäbchen. — Verdauungsversuch auch bei HCl-Zusatz negativ.

Weitervorschieben des Schlauches, der bei 43—45 cm auf ein Hindernis stößt, das sich nur unter Anwendung eines gewissen Druckes überwinden läßt. Danach werden

b) 25 ccm einer leicht gallig gefärbten Flüssigkeit mit flockigen Beimengungen ausgehoben. Reaktion sauer. Keine fr. HCl. Milchsäurereaktion stark positiv. Gesamtacidität 30. Mikroskopisch einzelne Muskelfaserbündel zum Teil mit erhaltener Querstreifung, reichlich Bakterien, ziemlich spärliche Hefezellen.

Verdauungsversuch auch bei HCl-Zusatz negativ.

45 Minuten nach Einnahme eines Ewaldschen Probefrühstückes werden zunächst

c) 100 ccm Flüssigkeit ausgehoben. Reaktion neutral. Biuretreaktion negativ. Mit Lugolscher Lösung keine Farbenreaktion. Trommer negativ. Mikroskopisch nur Plattenepithelverbände. Verdauungsversuche auch bei HCl-Zusatz negativ.

Nach Ueberwindung des erwähnten Hindernisses Ausheberung von

d) 50 ccm Speisebrei vom Aussehen des gewöhnlichen Mageninhaltes. Reaktion sauer. Ziemlich starke fr. HCl-Reaktion. Keine Milchsäure. Gesamtacidität 46. Biuretreaktion positiv. Mit Lugolscher Lösung schwache Rotfärbung. Trommer positiv. Mikroskopisch: Stärkekörner, Hefezellen; an einer Stelle ein Haufen langer Bacillen. Verdauungsversuch positiv.

Die Messung der Kapazität des Oesophagus ergiebt 250—300 ccm.

Beim Rumpelschen Versuch läuft alles Wasser in den Magen ab.

Die Auskultation der Schluckgeräusche ergab auch hier das Fehlen des zweiten Geräusches.

Die Röntgen-Photographie ergab auch hier sowohl in Fechterstellung wie in Rückenlage einen breiten Schatten. Das untere Ende desselben läuft spitz in einen kurzen Fortsatz aus. Einen wurstzipfelartigen Anhang, wie bei Pat. II, konnten wir hier nicht finden.

Die Behandlung bestand auch hier in Fütterung mit der Schlundsonde; 5mal täglich $^1/_2$ l Milch mit gehacktem Fleisch. Dabei befand sich Pat. wohl. Stets ist bei der Einführung der Schlundsonde in den Magen in der Höhe der Cardia ein deutliches Hindernis fühlbar, dessen

Ueberwindung die Anwendung eines gewissen Druckes erfordert. Die Intensität dieses Widerstandes ist eine sehr wechselnde, tageweise ist er sehr stark.

Auf ihren Wunsch wird Pat. am 24. Febr. bei gutem Allgemeinbefinden entlassen.

Ihr Gewicht hatte um ca. $1^1/_2$ kg abgenommen. Es wird ihr die Fortsetzung der Sondenernährung empfohlen.

Nach etwa 2 Monaten stellt sich Pat. wieder vor; ihr Befinden ist ein gutes. Sie hat sich anfangs ausschließlich mit der Schlundsonde, später zum Teil durch dieselbe, zum Teil auf gewöhnlichem Wege mit leichter Kost ernährt. Der Widerstand an der Cardia ist gering. Die Messung des Oesophagusinhaltes mittelst Eingießen von Wasser ergibt eine Kapazität von etwa 150 ccm.

Bei den 3 Patienten, deren Krankengeschichten ich vorstehend mitgeteilt habe, handelt es sich um ziemlich hochgradige Ektasien; der Inhalt derselben betrug bis zu 400 ccm.

Betrachten wir die Fälle zunächst in Rücksicht auf ihre Entstehung, wobei wir vorwiegend auf die anamnestischen Angaben angewiesen sind, so lassen sich wohl von den bekannten Ursachen kongenitale Anlagen mit Wahrscheinlichkeit ausschließen. Es bestanden vor dem Beginn des Leidens keine Beschwerden beim Schlingakt, wie man sie häufig bei den aus angeborenen Ursachen hervorgegangenen Dilatationen findet. Ferner kommt diese Aetiologie vorwiegend für die Dilatationen, welche sich auf den unteren Abschnitt des Oesophagus beschränken, in Betracht, während in unseren Fällen die Ektasie sich weit nach oben erstreckte. Wir können dieses für den 1. und 2. Fall aus dem in Rückenlage aufgenommenen Radiogramm schließen. Bei dem ersten Patienten reicht der spindelförmige Schatten bis zu dem obersten, bei dem zweiten etwa bis zum 4. Brustwirbel. Am ehesten könnte man bei der dritten Patientin an eine Dilatation des unteren Speiseröhrenabschnittes denken, da hier der sehr breite Schatten erheblich kürzer ist. Er läuft indessen an seinem oberen Ende nicht spitz zu, sondern endet in voller Breite, so daß es wahrscheinlicher erscheint, daß sich die Dilatation noch höher hinauf fortsetzt, aber nur in ihrer unteren Partie von dem Wismutbrei ausgefüllt wird.

Einen Zusammenhang der Dilatation mit dem bei allen Patienten deutlich nachweisbaron, in seiner Intensität wechselndem Passagehindernis an der Cardia dürfen wir wohl annehmen. Daß der Cardiospamus keine sekundäre Erscheinung ist, geht aus den Anamnesen des 2. und 3. Falles hervor, in welchen zunächst Schlingbeschwerden ohne Zeichen einer erheblichen Dilatation bestanden. Dieselben setzten bei beiden Patienten plötzlich ein und traten zunächst nur anfallsweise, bei der dritten Patientin angeblich nur beim Genuß bestimmter Speisen auf. Dann wurde das Steckenbleiben der Speisen immer häufiger, es sammelten sich reichliche Mengen in der Speiseröhre an, deren Beförderung in den Magen be-

sondere Anstrengungen erforderte. Erst allmählich entwickelten sich Zeichen einer hochgradigen Dilatation. Die Speisen blieben in reichlichen Mengen stundenlang über der Cardia liegen, es trat ein Gefühl von Druck und Beklemmung in der Brust nach dem Essen ein, das wir wohl auf den Druck des erweiterten und gefüllten Oesophagus, auf seine Nachbarorgane beziehen müssen. Mitunter treten dann auch reichliche Regurgitationen, oft erst mehrere Stunden nach der Mahlzeit auf.

Wenn wir somit in dem Cardiospasmus ein ätiologisches Moment für die Dilatation erblicken, so wirft sich die Frage auf, wodurch dieser seinerseits bedingt ist, und ob wir denselben etwa auf primäre Veränderungen der Oesophagusschleimhaut, auf eine Oesophagitis, wie sie MARTIN für viele Fälle annimmt, zurückführen dürfen. Diese Frage scheint mir zu verneinen. Die primäre chronische Oesophagitis ist, wenigstens in ihren höheren Graden, eine recht seltene Erkrankung, und es läßt sich bei keinem unserer Patienten eine Ursache für die Entstehung einer solchen feststellen. Sie waren weder in ihrem Berufe schädigenden Einflüssen, wie der Einatmung reizender Gase etc. ausgesetzt, noch enthält ihre Lebensweise irgend welche Gewohnheiten, die erfahrungsgemäß chronische Oesophagitis hervorrufen, wie starker Alkoholgenuß, übermäßiges Rauchen und besonders das Herabschlucken von Cigarrendampf.

Die Symptome einer stärkeren Speiseröhrenentzündung, die wir bei unserem zweiten Patienten finden, sind erst lange Zeit nach dem Bestehen der Schlingbeschwerden und der Regurgitationen aufgetreten.

Bei unserem ersten Patienten läßt sich aus den dürftigen anamnestischen Angaben ein sicherer Schluß auf die Entstehung und den Entwickelungsgang des Leidens nicht ziehen, doch dürfen wir wohl auch hier den recht hochgradigen Spasmus als das Primäre betrachten, zumal keine Symptome einer Oesophagitis vorangegangen sind.

Es bleibt uns somit zur Erklärung des gesteigerten Cardiaverschlusses nur die Annahme einer Innervationsstörung übrig, die ja den meisten Fällen von Cardiospasmus zu Grunde liegt. Wieweit dabei mit dem erhöhten Kontraktionszustand der Cardia eine Atonie der Oesophagusmuskulatur im Sinne der KRAUSSchen Hypothese Hand in Hand geht, läßt sich schwer entscheiden. Einen gewissen Rückschluß auf die Beteiligung der Oesophagusmuskulatur am Zustandekommen der Dilatation könnte man vielleicht aus der Zeit, welche zwischen dem ersten Auftreten von Spasmussymptomen und den ersten Zeichen einer Dilatation vergangen ist, ziehen. Ist dieser Zeitraum ein kurzer, so dürfen wir wohl eine abnorme Disposition der Oesophaguswandung als ätiologisches Moment heranziehen. Sind dagegen viele Jahre vergangen, bis es zu Erscheinungen der Dilatation kommt, so ist es wahrscheinlich, daß vorwiegend der Cardiospasmus als Ursache angesprochen werden muß.

Ob es Fälle von chronischem permanenten Cardiospasmus gibt, die

trotz jahrelangem Bestehens nicht zu einer Dilatation des Oesophagus geführt haben, ist mir nicht bekannt. Hingegen treten mitunter die Dilatationserscheinungen erst sehr spät auf und erreichen auch dann nur einen geringen Grad. In Rücksicht auf das ursächliche Verhältnis zwischen Cardiospasmus und Dilatatio oesophagi scheinen mir zwei weitere Beobachtungen der hiesigen Klinik von Interresse zu sein.

4) Max B., 33 J., Regierungssekretär.

Pat. ist bisher, abgesehen von Kinderkrankheiten, stets gesund gewesen. Vor $2^1/_2$ Jahren — im Herbst 1900 — blieb ihm bei einer Mahlzeit, die aus trockenen kalten Klopsen bestand, plötzlich ein Bissen stecken, und zwar hatte er die Empfindung, daß derselbe unmittelbar unterhalb des Kehlkopfes festsitze. Dabei empfand er ein sehr unangenehmes schmerzhaftes Gefühl in dieser Gegend. Nach kurzer Zeit, höchstens 1 Minute, ging der Bissen herab und die schmerzhafte Sensation verschwand.

Seitdem verspürte er beim Essen stets einen leichten Schmerz unterhalb des Kehlkopfs. Beim Genusse kalter Getränke stellte sich in dieser Gegend ein Gefühl von Zusammenziehung ein. Sonst war Pat. völlig beschwerdefrei. Schmerzen oder Druckgefühl in der Magengegend oder hinter dem Brustbein traten nicht auf.

Das Steckenbleiben eines Bissens wiederholte sich nur noch einmal, 3—4 Monate später unter den gleichen Erscheinungen beim Essen von Käse.

Wegen der Schmerzen beim Schlingen suchte Pat. im Winter 1900/01 einen Arzt auf, der bei ihm Granulationen im Kehlkopf festgestellt haben soll und die Beschwerden des Pat. für nervös erklärte.

Die Granulationen wurden mit Höllensteinbeizungen behandelt.

Etwa $^1/_2$ Jahr nach Beginn des Leidens mußte Pat. während der Mahlzeiten häufig ohne zu husten ausspeien. Das Ausgeworfene bestand aus einer geringen Menge weißlicher Flüssigkeit, die wie Speichel aussah. Allmählich nahm die Menge derselben zu und ihre Beschaffenheit wurde mehr und mehr schleimig.

Im Mai 1901 konsultierte Pat. einen hiesigen Kehlkopfspezialisten (Herrn Prof. Berthold), der seine Beschwerden ebenfalls für nervös erklärte. Bei der Sondierung, die damals zuerst vorgenommen wurde, empfand Pat. einen geringen Schmerz hinter dem Kehlkopf. Eine dicke Sonde soll anstandslos in den Magen vorgedrungen sein.

Während der folgenden Monate nahm der „Auswurf" beim Essen immer mehr zu und wurde immer schleimiger. Oft konnte Pat. die Speisen kaum herunterbringen, „weil alles vom Schleim verstopft war". Oft kehrten die Speisen auch mit Schleim gemischt zurück, und erst wenn er allen Schleim ausgewürgt hatte, konnte er wieder leicht schlucken. Wenn Pat. sich bei dieser Erschwerung der Nahrungsaufnahme sehr anstrengen mußte, stellten sich mitunter Schmerzen im Rücken zwischen den Schulterblättern ein, die noch einige Stunden lang nach der Mahlzeit anhielten.

Im Oktober 1901 suchte Pat. Herrn Dr. Christiani, Spezialarzt für Magen- und Darmkrankheiten, auf. Nach der liebenswürdigen Mitteilung des Herrn Kollegen, dem ich hiermit meinen besten Dank ausspreche, stieß der weiche Magenschlauch bei der Ausheberung eines Probefrühstückes auf ein unpassierbares Hindernis. Im Oesophagus waren damals, wie mir Herr Dr. Christiani mitteilt, Speisereste nicht vorhanden. Mit einer dünnen weichen Sonde gelang es, das Hindernis zu passieren, und Herr Dr. Christiani hegte auf Grund dieser Tatsache, die bei Cardio-

spasmus ja ungewöhnlich ist, den Verdacht auf eine maligne Striktur der Cardia. Bei den mehrfach wiederholten Sondierungen war der Befund der gleiche. Pat. verspürte dabei stets einen Schmerz in der Höhe des Processus ensiformis.

Niemals wurde eine Retention von Speisebrei im Oesophagus gefunden.

Bei Beobachtung einer vorgeschriebenen Diät, die vorwiegend aus breiigen, reizlosen Speisen bestand, besserten sich während der nächsten Monate die Beschwerden beim Essen, besonders die Schleimabsonderung. Hingegen stellten sich seit Beginn des Jahres 1902 häufig Regurgitationen der genossenen Speisen etwa 2—4 Stunden nach der Mahlzeit ein. Es wurde dabei etwa ein Mund voll stark mit Schleim gemischter Speisereste, die stets von der letzten Mahlzeit herrührten, ohne Uebelkeit und ohne Würgen entleert.

Diese Regurgitationen traten während des vergangenen Jahres täglich einmal und zwar meistens des Vormittags, mitunter auch zweimal am Tage auf. Sie blieben aus, wenn Pat. nach der Mahlzeit reichlich Flüssigkeit zu sich nahm. Seit 4 Monaten spült er sich vor dem Mittagessen die Speiseröhre mit einem Magenschlauch aus, wobei mindestens gegen 100 ccm Speisereste und Schleim ausflossen.

Die Regurgitationen veranlaßten den Pat. von neuem ärztliche Hilfe aufzusuchen. Er konsultierte vor ca. 14 Tagen Herrn Geh.-Rat Jaffe, der bei einer Sondierung das Hindernis an der Cardia von neuem feststellte und ihn an Herrn Prof. Garrè wies. Nachdem in der chirurgischen Klinik durch Röntgen-Untersuchung eine Dilatation als wahrscheinlich angenommen worden war, wurde Pat. der diesseitigen Klinik überwiesen.

Beschwerden von seiten anderer Organe hat Pat. nicht. Sein Appetit ist ein guter, sein Stuhlgang regelmäßig.

Eine Ursache für die Entstehung seines Leidens kann er nicht angeben. Er raucht in mäßigem Grade (2—3 Zigarren), ohne den Rauch herunterzuschlucken.

Von alkoholischen Getränken genoß er fast ausschließlich Bier. Einige Jahre trank er ziemlich große Quantitäten davon, etwa 3 l täglich, kehrte aber schon 1 Jahr vor Beginn seines jetzigen Leidens zu seiner gewohnten mäßigen Lebensweise zurück. Jetzt kann er gar kein Bier mehr trinken, da ihm dasselbe wie alle kalten Getränke ein unangenehmes zusammenziehendes Gefühl im Halse und meistens sofortige Regurgitation verursacht. Wenn er hin und wieder ein Glas Grog trank, so empfand er ein brennendes Gefühl in der Magengegend, und auch dabei traten bald Regurgitationen ein.

Pat. entsinnt sich nicht, daß er die Gewohnheit gehabt hätte, sehr hastig zu essen. Ebenso will er nie sehr heiße Speisen oder besonders kalte Getränke genossen haben.

An Rachenkatarrhen litt er nie. Er war nie heißer, neigte auch nicht zu Erkältungen. Lues wird negiert.

Die Aufnahmeuntersuchung am 26. Jan. 1903 ergab folgendes: Guter Ernährungszustand. Zunge feucht und ein wenig geschwellt, mit dünnem, grauem Belag bedeckt. Normaler Befund von Brust- und Bauchorganen. Harn: frei von Eiweiß und Zucker. Patellarreflexe von mittlerer Stärke.

Laryngoskopie: An der hinteren Trachealwand sieht man einen bogenförmig verlaufenden gelben Streifen, der wohl als vorspringender Trachealknorpel anzusehen ist. Sonst keine Besonderheiten.

Bei Einführung der Magensonde in nüchternem Zustande fließen, als

dieselbe 35 bis 40 cm hinter die Schneidezähne vorgedrungen ist, 30 ccm trüber grauweißlicher Flüssigkeit aus, die schwach sauer reagiert, keine freie HCl, keine Milchsäurereaktion gibt und reichlich Plattenepithelverbände und geproßte Hefe sowie Fetttröpfchen enthält.

Die Sonde dringt bei weiterem Vorschieben nach Ueberwindung eines mäßigen Widerstandes ca. 49 cm hinter der Zahnreihe in den Magen ein, der 10 ccm einer gallig-gefärbten Flüssigkeit, mit Schleim und spärlichen Leukocyten enthält.

Es wird darauf ein doppeltes Ewaldsches Probefrühstück gegeben und nach 45 Minuten von neuem die Schlauchsonde eingeführt. Dabei werden 80—100 ccm völlig unverdaute Weißbrotstückchen enthaltende Flüssigkeit von neutraler Reaktion, die mikroskopisch nichts Besonderes darbietet, entleert. Eiweißverdauungsversuch negativ, nach HCl-Zusatz positiv [1]).

Dann stößt die Sonde wieder auf ein Hindernis und nach dessen Ueberwindung wird der Rest des Probefrühstückes ausgehebert, der makroskopisch sowie mikroskopisch das gewöhnliche Aussehen hat und freie HCl-Reaktion gibt. Eiweißverdauung positiv.

Während seines klinischen Aufenhaltes wurde an dem Pat. der Rumpelsche Versuch vorgenommen. Das eingegossene Wasser ließ sich durch die kurze Sonde nicht zurückhebern.

Bei der Auskultation der Schluckgeräusche fehlte das zweite Geräusch.

Die Messungen der Kapazität des Oesophagus ergaben nur etwa 100 ccm Inhalt.

Die Therapie bestand auch hier wieder in ausschließlicher Sondenfütterung. Es wurden 5mal täglich $^3/_4$ l Milch mit feingehacktem Fleisch, 300—400 g, und 3 Eiern pro die gegeben.

Kurz vor der Entlassung des Pat. wurde nochmals ein Probefrühstück gegeben. Diesmal fanden sich nur etwa 20 ccm graugelblicher Flüssigkeit von neutraler Reaktion im Oesophagus, die reichlich gesproßte Hefezellen sowie in mäßiger Menge Plattenepithelien und Eiterzellen enthielt.

Einige Minuten nach dem Trinken eines Glases Wasser konnten noch ca. 40—50 ccm durch einen in den Oesophagus geführten Schlauch zurückgehebert werden. Mit der Anweisung, die Sondenernährung fortzusetzen, entlassen.

In der Folgezeit stellt sich Pat. etwa alle 14 Tage vor. Nach 2 Wochen wird neben 3maliger Ernährung durch die Schlundsonde 2mal am Tage eine breiig-flüssige Mahlzeit genommen. Nach etwa 6 Wochen wird die Sondenernährung ausgesetzt bei breiiger Diät. Pat. erfreut sich dabei eines guten Befindens.

Die vorstehende Krankengeschichte scheint mir die Entstehung einer bis jetzt geringgradigen Dilatation über einen Cardiospasmus zu veranschaulichen. Seit $2^1/_2$ Jahren bestehen Schlingbeschwerden, die

---

1) Dieses auffällige Verhalten läßt sich nur so erklären, daß entweder in der zwischen Einnahme und Aushebung des Probefrühstückes verstrichenen Zeit spontan oder bei der letzteren unter dem Einfluß von Würgbewegungen eine Spur Mageninhalt durch die Cardia in den Oesophagus getreten ist, deren geringer Pepsingehalt bei Zusatz von HCl zur Eiweißverdauung genügte. Erstere Annahme würde für einen nicht völlig undurchgängigen Abschluß der Cardia sprechen.

allmählich zunehmen und mit den Zeichen eines chronischen Speiseröhrenkatarrhs einhergehen. Erst während der letzten Monate traten Erscheinungen der Retention auf; Patient erbrach öfters einige Stunden nach dem Frühstück einen Teil der genossenen Speisen, während noch ein Jahr zuvor bei wiederholter Untersuchung niemals eine Retention in der Speiseröhre gefunden wurde. Auch jetzt war die Menge des Regurgitierten eine recht geringe, angeblich ca. 100 ccm, übertraf also nicht die Maximalmasse der normalen Oesophaguskapizität. In der Klinik konnten 45 Minuten nach einem Probefrühstück auch nur etwa 100 ccm aus dem Oesophagus ausgehoben werden, und es ließen sich nicht mehr als 120 ccm Wasser in die Speiseröhre einfüllen, ohne in den Magen abzulaufen. Im RÖNTGEN-Bilde sehen wir bei Rückenlage eine deutliche spindelförmige Erweiterung, welche den größten Teil des Oesophagus betrifft, auf dem in Fechterstellung aufgenommenen Bilde einen fast den ganzen Mittelfellraum einnehmenden gut 2 Querfinger breiten Schatten. Es bestand also jedenfalls eine erhöhte Dehnbarkeit des Organes.

Ueber die Ursache des Cardiospasmus in diesem Falle kann man verschiedene Vermutungen hegen; vielleicht haben wir es auch hier mit einer Innervationsstörung zu tun, doch läßt sich die Annahme einer primären Oesophagitis nicht von der Hand weisen. Schon in der ersten Zeit bestanden ösophagitische Symptome und später war Patient vorwiegend durch die reichliche Schleimsekretion belästigt. Von ätiologischen Momenten für eine chronische Oesophagitis wären hier die bei unserem Kranken festgestellten Granulationen im Kehlkopf als wahrscheinlich entzündliche Veränderungen in einem Nachbarorgan zu erwähnen; vielleicht steht auch der Befund eines vorspringenden Trachealringes im laryngoskopischen Bilde in ursächlichem Zusammenhange mit der Speiseröhrenaffektion, indem von dieser Stelle aus ein Reiz auf den Oesophagus ausgeübt wurde. Dafür könnte die erste Lokalisation des Steckenbleibens der Bissen, welches hinter dem Kehlkopfe empfunden wurde, angeführt werden, doch finden wir ähnliche Lokalisationen auch in mehreren Fällen von Oesophagusektasien, die nicht auf entzündlicher Basis entstanden sind, so auch bei unserem zweiten Patienten.

Noch länger bestehen Erscheinungen von Cardiospasmus in dem folgenden Falle, ohne daß es zu stärkeren Retentionen gekommen wäre.

5) Wilhelm St., 57 J., Besitzer.

Vor 10 J. plötzliches Steckenbleiben eines Bissens hinter dem untersten Teile des Brustbeines ohne nachweisbarer Ursache. Seitdem wiederholt sich das Steckenbleiben sehr häufig beim Genuß kompakter Speisen, besonders Kartoffeln und Fleisch, während es bei Flüssigkeiten und bei einigen Nahrungsmitteln, z. B. bei Brot, nicht aufzutreten pflegt. Oft empfindet Pat. dabei ein so heftiges Druckgefühl in der Brust, daß ihm der Atem vergeht. Er muß alsdann stark pressen, damit die Speisen heruntergehen.

Hin und wieder kommt es, wenn Pat. sehr reichliche Mahlzeiten zu sich nimmt und besonders wenn er rascher als gewöhnlich ißt, zu Regurgitationen noch während des Essens. Dabei besteht keine Uebelkeit. Das derart „Erbrochene" besteht aus den unveränderten Speisen. Es soll nie blutig oder von schwarzer Farbe gewesen sein. Auch reichliche Schleimbeimengungen hat Pat. nie bemerkt.

Außerhalb der Mahlzeiten hat er keinerlei Beschwerden. Es besteht auch kein Druckgefühl längere Zeit nach dem Essen. Sein Appetit ist gut; der Stuhlgang regelmäßig; Allgemeinbefinden nicht gestört. Der Ernährungszustand soll seit Beginn des Leidens zurückgegangen sein. Potus und Lues werden negiert. Bis zum Beginn seines Leidens pflegte Pat. meistens sehr rasch und hastig zu essen.

Aufnahmebefund 13. März 1903: Mittelgroßer kräftig gebauter Mann in ziemlich dürftigem Ernährungszustand. Geringes Volum. auct. pulmon. mit einigen katarrhalischen Geräuschen über beiden Unterlappen.

Abdomen flach, nicht druckempfindlich. Unterer Leberrand am r. Rippenbogen fühlbar, etwas stumpf.

Sonst normaler Organbefund.

Bei der Untersuchung mit dem Magenschlauch in nüchternem Zustande stößt die Sonde 47—48 cm hinter der Zahnreihe auf einen ziemlich beträchtlichen Widerstand, der erst unter Anwendung eines gewissen Druckes überwunden wird. Sowohl die Speiseröhre als der Magen werden leer gefunden.

Nach einem doppelten Ewaldschen Probefrühstück finden sich im Oesophagus ca. 100 ccm einer neutral reagierenden Flüssigkeit, die keine Biuretreaktion und mit Lugolscher Lösung keine Farbenreaktion gibt.

Im Magen findet sich gut verdauter Inhalt von gewöhnlichem Aussehen. Gesamtacidität 45. Fr. HCl-Reaktion positiv. Milchsäurereaktion negativ. Mit Lugolscher Lösung ganz schwache Rotfärbung. Biuretreaktion positiv. Mikroskopisch nichts Besonderes.

Bei der Diaskopie in Fechterstellung nach Einnahme von Wismutkartoffelbrei zeigt sich auf dem Schirme wieder der charakteristische Schatten, dessen unteres Ende in einen wurstzipfelartigen, gekrümmten Faden ausgezogen erscheint. Letzterer läßt sich noch ein Stück weit in den sich als helle Blase darstellenden Magen verfolgen. Die Gestalt des Schattens wechselt während der Durchleuchtung bei jeder Herzpulsation, ferner nimmt die Breite bei tiefer Inspiration etwas zu, auch sieht man, wenn man den Pat. zum Schlucken auffordert, vorübergehend in verschiedener Höhe kleine Anschwellungen und Verschmälerungen des Schattens auftreten.

Auch auf der in Fechterstellung aufgenommenen Photographie ist der Schatten in der beschriebenen Weise gut sichtbar. Bei der Aufnahme in Rückenlage sieht man einen breiten, sich besonders nach links ausbuchtenden Schatten (Taf. IV Fig. 4).

Die Messung des Oesophagusinhaltes durch Einfüllen von Wasser ergab eine Kapazität von 180 ccm.

Während der kurzen Beobachtungszeit in der Klinik wurde der Oesophagus bei Schlundsondenuntersuchung meistens leer gefunden. Stets konnte 47—48 cm hinter der Zahnreihe ein beträchtliches Hindernis für die Sonde festgestellt werden. Zur Erleichterung des Schlingaktes wurde dem Pat. vor den Hauptmahlzeiten ein Löffel Olivenöl gegeben, wodurch anscheinend die Beschwerden etwas vermindert wurden.

Auch hier finden wir über einem seit 10 Jahren bestehenden Spasmus cardiae — denn auf einen solchen müssen wir die Beschwerden des Patienten zurückführen — nur eine geringe Dilatation. Niemals hat Patient stundenlang nach der Mahlzeit Erbrechen gehabt, vielmehr entledigte sich der Oesophagus noch während des Essens, wenn die Cardia nicht durchgängig war, sofort seines Inhaltes, ohne daß es zu stärkeren Retentionen kam. Auch in der Klinik fanden wir 45 Minuten nach einem EWALDschen Probefrühstück den Oesophagus einige Male leer, andere Male ca. 100 ccm Flüssigkeit in demselben. Die Messung durch Einführung von Wasser ergab eine Kapazität von 180 ccm. Im RÖNTGEN-Bilde finden wir hingegen einen ziemlich breiten, besonders nach links ausgebuchteten Schatten (Taf. IV Fig. 2). Es ließ sich also die Oesophaguswandung durch den zähen Brei, der die Cardia schwerer passierte, als andere Speisen, in beträchtlichem Maße dehnen. —

Die subjektiven Beschwerden der Patienten mit idiopathischen Oesophaguserweiterungen entsprechen im allgemeinen den in den vorstehenden Krankengeschichten gegebenen Schilderungen. Immer wieder kehren in den verschiedensten Beschreibungen Klagen über das oft schmerzhafte, oft beängstigende Gefühl des Steckenbleibens der Speisen auf ihrem Wege zum Magen, wobei der Ort, an welchem die Patienten dieses Steckenbleiben empfinden, sehr verschieden angegeben wird. Bald wird nur die Brustbeingegend im allgemeinen, bald die dem Proc. ensiformis entsprechende Stelle als Sitz der Empfindung bezeichnet, oft aber scheinen die Speisen auch gleich hinter dem Kehlkopf stecken zu bleiben.

Diese Beschwerden der Kranken sind in ihrer Intensität meistens sehr wechselnd, und es wird den mannigfaltigsten Momenten ein Einfluß darauf zugeschrieben. In hohem Grade sind dieselben abhängig von der Art der Ernährung, und hier finden wir merkwürdigerweise ganz widersprechende Verhältnisse. Ein Teil der Patienten kann Flüssigkeiten, andere wieder feste Speisen besser schlucken. Ob sich auf Grund dieser Verschiedenheit die spastischen und atonischen Ektasien diagnostisch unterscheiden lassen, wie GOTTSTEIN annimmt, können wir nach unseren Beobachtungen nicht entscheiden. Die ungünstige Wirkung alkoholischer und kohlensäurehaltiger Getränke wird vielfach besonders hervorgehoben, z. B. auch von unserem 4 Patienten. Der Abhängigkeit der Beschwerden von psychischen Affekten ist oben bereits gedacht. Viele Patienten schreiben auch der Witterung einen Einfluß zu. Einen veschlechternden, ja mitunter direkt verhängnisvollen Einfluß üben oft akute fieberhafte Krankheiten aus, indem nach ihnen erhebliche Steigerungen des Cardiospasmus beobachtet wurden (LEICHTENSTERN).

Um die stagnierenden Speisemassen in den Magen zu befördern, wenden die Patienten vielfach verschiedenartige Manipulationen an, die von den meisten Beobachtern erwähnt, aber nur selten näher analysiert werden. In vielen Fällen scheint dieses „Herabwürgen“ der Speisen

in forciertem Luftschlucken zu bestehen, um durch den Druck der in dem erweiterten Oesophagus eingepreßten Luft den Verschluß der Cardia zu überwinden. Unser erster Partient beugte dabei den Kopf weit nach hinten zurück und bewirkte dadurch vielleicht eine Streckung des schlaffen Oesophagus. MELTZERS Patient brachte seinen Thorax in extreme Inspirationsstellung, schloß dann, während die Tätigkeit der Inspirationsmuskeln nachließ, die Stimmritze, wodurch der Druck im Thorax wesentlich gesteigert wurde, und infolgedessen die in der Dilatation angehäuften Speisen nach dem Ort des geringeren Druckes, nach dem Magen gepreßt wurden.

In schwereren Fällen gelingt es durch diese Kunstgriffe, die wahrscheinlich von den verschiedenen Kranken in mannigfaltigster Weise angewandt werden, oft nicht mehr, alle Speisen in den Magen zu befördern. Es kommt dann häufig zu Regurgitationen des unverdauten Oesophagusinhalts, sei es gleich beim Essen oder unmittelbar nach demselben, oder erst längere Zeit nach der Mahlzeit. Bei vielen Patienten erfolgen diese Regurgitationen fast mühelos, ohne jede Anstrengung und unterscheiden sich schon hierdurch von dem echten Erbrechen von Mageninhalt, von welchem sie auch durch das Fehlen der Nausea unterschieden sind. So brauchte z. B. LEICHTENSTERNS Patientin nur den Kopf seitlich aus dem Bett tief nach unten zu beugen, um den Inhalt des dilatierten Oesophagus einfach durch den Mund ausfließen zu lassen.

Bei einzelnen Kranken kommt es oft unbemerkt im Schlaf zu Regurgitationen; bei anderen stellt sich im Bett starker Husten ein, bis Erbrechen erfolgt. v. WESTPHALEN erblickt hierin ein Zeichen dafür, daß die Dilatation bis in die obersten Partien der Speiseröhre hinaufreicht, indem dann der Inhalt bei horizontaler Lage leicht in den Kehlkopf fließen und dort Hustenstöße auslösen könne. Diese Annahme scheint indessen nicht zutreffend, da FLEINER auch bei einem Kinde mit Vormagen des Nachts heftigen Husten beobachtete, der erst nach Eintritt des Erbrechens aufhörte. Es können also offenbar auch bei einer nur den unteren Teil des Oesophagus betreffenden Dilatation in horizontaler Lage Speisereste nach oben kommen und dort Hustenreiz auslösen. Die gleiche Erscheinung ist übrigens auch beim Pulsionsdivertikel beobachtet (ROKITANSKI, WHEELER), also nicht für Dilatation pathognomisch. In anderen Fällen war das Auftreten des Hustens nicht an die wagrechte Lage, sondern an den Eintritt des Schlafes gebunden. Man hat dies durch die im Schlafe eintretende Erschlaffung einer am oberen Ende der dilatierten Partie bestehenden spastischen Oesophaguskontraktion erklärt.

Eine mehrfach erörterte Frage ist es, ob neben dem ösophagalen auch echtes stomachales Erbrechen vorkommt. Einige Autoren, besonders MELTZER, behaupten, daß dies bei einem Cardiospasmus aus-

geschlossen, und daß die Unmöglichkeit des stomachalen Erbrechens und des Magenaufstoßens für diesen Zustand charakteristisch ist. Indessen lehren uns die Beobachtungen von RUMPEL und LEICHTENSTERN, daß bei der idiopathischen Dilatation neben den Regurgitationen des Oesophagusinhalts zeitweise auch echtes Erbrechen von Mageninhalt vorkommt. LEICHTENSTERN konnte bei seiner Patientin ein gewisses Wechselverhältnis zwischen diesen beiden Vorgängen konstatieren, derart, daß das stomachale Erbrechen nur dann vorkam, wenn die durch die Oesophaguserweiterung bezw. den Cardiospasmus bedingten Erscheinungen an Intensität nachließen, wenn keine Regurgitationen stattfanden und die Sonde die Cardia leichter als sonst passierte. Bei der Autopsie dieses Falles fand sich eine gutartige Pylorushypertrophie. Nach den Untersuchungen von v. OPENCHOWSKI haben der Pylorus und die Portio pylorica den wichtigsten Anteil am Brechakt, indem sie sich dabei energisch kontrahieren, während die Cardia erschlafft wird. Da nun ferner aus den Versuchen KRONECKERS und v. OPENCHOWSKIS hervorgeht, daß die Cardia und der Pylorus funktionell antagonistisch verknüpft sind, indem das „Gehirnrindenzentrum, welches für die Cardiaöffnung gilt, für den Pylorus ein Kontraktionszentrum ist", so glaubt LEICHTENSTERN für seinen Fall annehmen zu dürfen, daß der jeweilige Nachlaß des Cardiakrampfes einen Krampf des Pylorus und eine Erregung des Brechzentrums zur Folge hatte, daß also bei seiner Patientin 1) Cardiakrampf mit Pyloruserschlaffung, der zu Regurgitation von Speiseröhreninhalt führte, und 2) Cardiaerschlaffung mit Pyloruskrampf und echtem stomachalen Erbrechen abwechselnd bestanden. — Bei keinem der von uns beobachteten Patienten trat Magenerbrechen auf.

Unter den durch die Sondenuntersuchung nachweisbaren Erscheinungen ist das Hervorstechendste die Anhäufung unverdauter Speisen im Oesophagus, die man mittels der Schlundsonde aus demselben aushebern kann. Bei hochgradigen Dilatationen hat man oft bei der Sondierung das Gefühl, daß die Sonde sich nicht wie beim Normalen in einem engen Schlauche befindet, sondern daß man mit ihrer Spitze gewisse Exkursionen ausführen kann. Man hat diese Erscheinung, die auch bei unserem ersten Patienten deutlich vorhanden war, als „Freiwerden" der Sonde bezeichnet.

Die Menge des im Oesophagus retinierten Speisebreies läßt uns in etwa einen Schluß auf den Grad der Ektasie ziehen. Indessen braucht die Retentionsmasse durchaus nicht den ganzen Dilatationssack auszufüllen. Zumal bei längerem Verweilen in demselben kann ein Teil durch die Cardia hindurchgetreten sein. Eine exakte Bestimmung der Kapazität stößt überhaupt meistens auf große Schwierigkeiten. Einen Anhaltspunkt liefert uns die Menge des Wassers, die wir in den Oesophagus eingießen und wieder aus ihm ausheben können. Doch ist zu beachten, daß wir hierbei die Ausdehnungsfähigkeit des erschlafften

Oesophagus feststellen und der Grad der Ausdehnung von dem Druck des Wassers, also von der Höhe des Trichters abhängt. Wie weit wir diese Dehnung steigern können, ist ferner von dem Kontraktionszustand der Cardia abhängig, deren Verschluß bei einem gewissen Druck nachgeben wird.

Eine eigenartige Erscheinung, die es uns ermöglicht, die Kapazität der Dilatationen des unteren Oesophagusabschnittes mit ziemlicher Genauigkeit zu bestimmen, beschreibt Zusch als „Symptom des bipolaren Verschlusses der Oesophagusektasie". Es besteht in einem plötzlichen Stocken des Stromes beim Eingießen von Wasser, sobald der Dilatationssack vollständig gefüllt ist. Zusch erklärt dieses von Fleiner schon mehrfach beobachtete Phänomen dadurch, „daß bei kompletter Füllung des Speiseröhrensackes ein doppelter Abschluß desselben, nicht nur an seinem unteren, sondern auch an seinem oberen Pole erfolgte, und daß in diesem Augenblick insbesondere am oberen Pole die Speiseröhre sich sehr fest um die anfänglich frei in ihr beweglichen Sonde anlegte". Dieser gesteigerte Tonus am oberen Pole der spindelförmigen Ektasie kann nach einer Beobachtung Zuschs „augenscheinlich bei häufig wiederkehrender starker Dehnung der Spindel allmählich abnehmen".

Czygan hat auch ein Verfahren zur Bestimmung der Form der Ektasie angegeben. Er führt eine Sonde mit Centimeterteilung in den erweiterten Oesophagus ein und füllt denselben mit Wasser. Dann zieht er die Sonde zurück und schiebt sie wieder langsam in Abständen von je 5 cm vor. Dabei wird jedesmal das bei dem betreffenden Sondenstande abfließende Wasser getrennt aufgefangen, und aus diesen Mengen, die dem Inhalt von Segmenten von je 5 cm Höhe entsprechen, berechnet er die Grundfläche der letzteren und konstruiert daraus die Gestalt der erweiterten Speiseröhre. Natürlich lassen sich derartige Messungen nur bei sehr ruhigen Patienten, die jedes Würgen vermeiden, ausführen.

Auch das Röntgen-Verfahren in der weiter unten zu schildernden Weise nach Anfüllung des Oesophagus mit Wismut-Kartoffelbrei kann Aufschluß über den Grad der Erweiterung geben. Auch hier hängt natürlich die Breite des Schattens von der Dehnung der Oesophaguswand ab, die ihrerseits nicht nur von der größeren oder geringeren Nachgiebigkeit der schlaffen Wandung, sondern auch von dem Grade des Cardiospasmus abhängig ist.

Wie bereits oben erwähnt, ist häufig nicht nur die Weite, sondern auch die Längsausdehnung des Oesophagus vergrößert. Dementsprechend findet man bei der Sondierung die Cardia in manchen Fällen in auffällig großer Entfernung, 50 cm und mehr, von der Zahnreihe. Diese Messungen entsprechen bekanntlich nicht der wirklichen Länge des Oesophagus, sind vielmehr zu groß, da sich die Cardia durch den Druck der Sonde leicht um mehrere Centimeter herabdrängen läßt,

andererseits ergibt die Messung durch Zurückschieben der aufgeblasenen Dilatationssonde geringere Werte als die anatomischen Maße, da hierbei die Cardia um einige Centimeter hinaufgezogen wird. Die Differenz zwischen den Resultaten der beiden Verfahren kann eine recht erhebliche, 10—15 cm, sein. Wenn wir somit auch die Länge des Oesophagus am Lebenden nicht genau messen können, so kann man doch immerhin bei der einfachen Sondierung aus einem Abstand der Cardia von mehr als 50 cm von der Zahnreihe wohl auf eine abnorme Länge der Speiseröhre schließen.

An der Cardia stößt die Sonde meistens auf einen durch spastische Kontraktion bedingten Widerstand. Nur in einer Minderzahl der Fälle fehlt jedes Hindernis. Der Grad des Cardiospasmus ist ein sehr verschiedener, von einem geringen Widerstande, der durch Anwendung eines gelinden Druckes, und nach einigem Zuwarten leicht überwunden wird, bis zu völliger Undurchgängigkeit, und es muß dem Ermessen des einzelnen Untersuchers überlassen bleiben, ob er einen jeden Widerstand an der Cardia schon als Spasmus auffaßt. Der Grad des Spasmus ist oft auch bei demselben Patienten zeitweilig ein sehr wechselnder und vorübergehend kann jedes Hindernis fehlen.

Mitunter rührt die Schwierigkeit der Sondierung nicht von einem Cardiospasmns her, sondern von der eigentümlichen Gestaltung des Dilatationssackes. Es kommen nämlich, worauf neuerdings besonders Fleiner aufmerksam gemacht hat, nicht so selten erhebliche Abweichungen von der Spindelform durch vorwiegend einseitige Ausdehnung, zumal bei tiefsitzenden Dilatationen vor. Infolgedessen wird die Lage der Cardia eine exzentrische, d. h. sie wird nicht mehr senkrecht unter dem oberen Pole liegen. In solchen Fällen bedarf es zur Sondierung des Magenmundes oft kleiner Kunstgriffe, durch welche die Richtung der Sonde in entsprechender Weise beeinflußt wird. Oft gelingt es, die Sonde in den Magen zu bringen, wenn der Patient den Kopf stark zurückbeugt, was Zusch so erklärt, daß durch die Streckung der Wirbelsäule die Sonde mehr nach vorn gedrängt wird und so den im vorderen Bereich des Speiseröhrensackes gelegenen Mageneingang erreicht. In anderen Fällen erleichtern ein Vornüberbeugen des Patienten oder auch seitliche Drehungen des Kopfes die Sondierung. In unseren Fällen war eine Wirkung derartiger Stellungsveränderungen nicht zu bemerken.

Von den Folgeerscheinungen der Oesophagusdilatation sind die entzündlichen Veränderungen der Schleimhaut klinisch die bedeutungsvollsten. Sie führen meistens zu einer starken Sekretion, die den Patienten zu häufigem Ausspeien nötigt. Die nächtlichen Regurgitationen bestanden bei unserem zweiten Patienten fast ausschließlich aus dem schleimigen Sekret der erkrankten Schleimhaut. Akute Steige-

rungen der Oesophagitis machen sich durch Schmerzen in der Brust, besonders durch die Schmerzhaftigkeit jeder stärkeren Dehnung des Dilatationssackes z. B. bei Spülungen bemerklich; auch Fieber, wie bei unserem ersten Patienten, kann dabei auftreten.

Die Diagnose der idiopathischen Oesophaguserweiterung war bei den von uns beobachteten Patienten leicht zu stellen, da es bei allen gelang, durch einfaches Vorschieben der Sonde, mit welcher wir den unverdauten Oesophagusinhalt ausgehoben hatten, in den Magen zu gelangen, ohne die Richtung der Sonde zu ändern. Indessen gelingt dieser Versuch, wenn auch häufig, so doch durchaus nicht in allen Fällen ohne weiteres. Oft erfordert die Ueberwindung des Widerstandes an der Cardia längere Manipulationen, wobei sich eine Aenderung in der Richtung der Sonde nicht ausschließen läßt. In anderen Fällen ist die Cardia sogar zeitweise überhaupt nicht durchgängig; es sind daher zur Sicherung der Diagnose verschiedene Verfahren angegeben worden. Zunächst handelt es sich stets um den Nachweis des Bestehens eines vom Magen getrennten Hohlraumes, in welchem Speisebrei retiniert wird, wobei es vorläufig unentschieden bleibt, ob eine diffuse Erweiterung oder eine sackartige zirkumskripte Ausstülpung des Oesophagus vorliegt. Wir können in dieser Hinsicht das chemische Verhalten, sowie auch die mikroskopische Beschaffenheit der regurtierten oder ausgeheberten Speisemassen verwenden. Sie enthalten niemals freie Salzsäure oder Fermente der Magenschleimhaut und zeigen dementsprechend keine Einwirkung des spezifischen Magensaftes, hingegen eine weit vorgeschrittene Saccharifizierung der Stärke, wie wir das bei der Beschreibung unserer Fälle ausführlich geschildert haben. Die Reaktion der Retentionsmassen ist bei kurzem Verweilen in dem Dilatationssacke neutral oder auch schwach alkalisch; nach einiger Zeit tritt jedoch unter bakteriellen Einwirkungen eine Gärung ein mit Bildung von Milch- und Fettsäuren. Letztere kann man mitunter wie bei unserem ersten Patienten mikroskopisch als Fettsäurenadeln nachweisen.

Von dem gleichen Gesichtspunkt geht die sogenannte Lackmusprobe aus. Sie wird nach unserer Erfahrung am besten in der Weise ausgeführt, daß man durch einen in den Magen eingeführten Schlauch (nach Ausheberung einer Probemahlzeit, um der Salzsäureproduktion im Magen sicher zu sein) mit Lackmustinktur blau gefärbtes Wasser eingießt, dann den Schlauch durch die Cardia zurückzieht und in den erweiterten Oesophagus von der gleichen Flüssigkeit einfüllt. Nach einigen Minuten wird wieder der Schlauch eingeführt; das zunächst ausfließende Wasser hat seine blaue Farbe unverändert behalten; sobald die Sonde die Cardia passiert hat, fließt rot gefärbte Flüssigkeit aus.

Die chemische Beschaffenheit der ausgeheberten Massen läßt uns mit Sicherheit einen Sanduhrmagen ausschließen, der ja möglicherweise

einmal ähnliche Erscheinungen wie eine Dilatation der unteren Partien des Oesophagus hervorrufen kann.

Gelingt es, eine Sonde durch die Cardia in den Magen einzuführen, so kann man auch durch die folgenden mechanischen Experimente das Vorhandensein eines vom Magen getrennten Hohlraumes, in welchem Speisen retiniert werden, nachweisen. A. NEUMANN führt zu diesem Zwecke neben der bis in den Magen vorgeschobenen Sonde eine zweite etwa 20—30 cm weit in den Oesophagus und läßt durch diese Wasser einlaufen. Besteht eine Dilatation, so kann man das Wasser nur durch die kurze Sonde zurückhebern, nicht aber durch die in den Magen eingeführte lange. Die gleiche Anordnung der Sonden wird von EINHORN und REITZENSTEIN in etwas anderer Weise benutzt, indem durch beide Sonden zwei verschieden gefärbte Flüssigkeiten eingegossen werden, man kann dann durch Senken der Trichter jede der beiden Flüssigkeiten in ihrer Farbe unverändert zurückhebern, ohne daß eine Mischung derselben stattgehabt hätte.

Diese Versuche beweisen, wie gesagt, eine Erweiterung des Oesophagus, ohne zu entscheiden, ob es sich um eine diffuse Dilatation oder um eine Divertikelbildung handelt, denn in beiden Fällen muß ihr Ausfall, wie leicht ersichtlich, der gleiche sein. Um diese differentialdiagnostische Frage — Divertikel oder diffuse Dilatation — zu beantworten, sind ebenfalls von verschiedenen Seiten mechanische Versuche angegeben worden, von denen nur die wichtigsten hier erwähnt seien.

Die meiste Anwendung hat wohl das RUMPELsche Verfahren gefunden. Es besteht in der Einführung einer in größerer Ausdehnung gefensterten Sonde in den Magen und einer gewöhnlichen kürzeren Sonde in den Oesophagus, bezw. in das Divertikel. Gießt man durch die kurze Sonde Wasser ein, so wird man dasselbe, falls sich die Sonde in einem Divertikel befindet, durch Senken des Trichters zurückhebern können. Liegt dagegen die kurze Sonde in dem dilatierten Oesophagus, so wird das Wasser durch die seitlichen Fenster der langen Sonde in den Magen abfließen und sich nicht mehr zurückgewinnen lassen. — Man hat gegen die Beweiskraft dieses Versuches mit Recht eingewandt, daß unter Umständen beide Sonden am Eingang des Divertikels vorbeigleiten können, also beide im Oesophagus liegen und somit ein vorhandenes Divertikel übersehen und eine Dilatation vorgetäuscht werden könne (NEUMANN, ROSENHEIM). Andererseits kann sich die lange Sonde leicht am unteren Ende des Dilatationssackes umbiegen, statt in den Magen einzudringen, und so ein Divertikel bei tatsächlich vorhandener diffuser Dilatation vorgetäuscht werden. Diesem Uebelstande zu begegnen, hat JUNG vorgeschlagen, die gefensterte Sonde mit einer einfachen Hohlsonde zu armieren und durch diese vor Beginn des Versuches etwas Mageninhalt auszuhebern, um sich von dem sicheren Eindringen in den Magen zu überzeugen.

Wenig wahrscheinlich erscheint mir die Annahme Czygans, der bei einem Fall von Dilatation einen Teil des Wassers zurückhebern konnte, und daraus schloß, daß die Sonde durch den starken Krampf der Cardia komprimiert wurde, so daß das Wasser nicht durch dieselbe in den Magen abfließen konnte. Wahrscheinlicher scheint doch auch hier ein Umbiegen der Sonde oder die Kombination der diffusen Ektasie mit einem tiefsitzenden Divertikel (s. u.).

Bei unserem ersten Patienten kam bei der ersten Ausführung des Rumpelschen Versuches, bei welchem der Patient stark würgte, ein Teil des Wassers durch den kurzen Schlauch zurück. Wir haben uns dies, vorausgesetzt, daß die gelöcherte Sonde sicher im Magen lag, wovon wir uns nicht durch besondere Versuche überzeugt hatten, durch die Würgbewegungen des Patienten erklärt, die einen Teil des Wassers durch die Lochsonde wieder in den Oesophagus brachten, von wo es durch das Fenster der kürzeren Sonde ausfließen konnte. Bei der Wiederholung des Rumpelschen Versuches, bei der Patient nicht mehr würgte, ließ sich nichts mehr von dem eingeführten Wasser zurückhebern.

Kelling führt eine Divertikelsonde in den Magen und eine andere mit einem Heftpflasterstreifen armierte in das eventuell vorhandene Divertikel, bezw. in den ektasierten Oesophagus und gießt dann, nachdem er die erstere durch die Cardia in den Oesophagus zurückgezogen hat, durch diese eine gefärbte Flüssigkeit ein. Liegt die kürzere Sonde in einem Divertikel, so wird der Heftpflasterstreifen unverändert bleiben, befindet sie sich hingegen in einem diffus erweiterten Oesophagus, so wird der Streifen von der Flüssigkeit gefärbt werden.

Krauss empfiehlt die Benutzung der Leubeschen Divertikelsonde. Stößt dieselbe irgendwo auf einen Widerstand, während sie, mit der Spitze in entgegengesetzter Richtung eingeführt, in den Magen gelangt, so beweist dies das Vorhandensein eines Divertikels, an dessen Eingang man bei der zweiten Einführung vorbeigekommen ist. Bei einer diffusen Dilatation hingegen muß man in allen Richtungen in den Magen gelangen können.

Boekelmann verfuhr bei seinen Patienten in der Weise, daß er eine Sonde — es kann dazu auch eine massive benutzt werden — einführte und dann den Oesophagus durch einen kürzeren Schlauch mit Wasser füllte. So lange die feste Sonde in der Cardia lag, konnte er das Wasser durch den kurzen Schlauch vollständig zurückhebern. Zog er erstere aber zurück, so gelang dies nicht mehr, weil ein Teil des Wassers durch die mittelst der festen Sonde dilatierte Cardia in den Magen abgeflossen war. Handelt es sich dagegen um ein Divertikel, so muß sich das Wasser nach wie vor durch die kürzere Sonde zurückhebern lassen.

Die angeführten Versuche sind natürlich nur unter der Voraus-

setzung ausführbar, daß es gelingt, eine Sonde in den Magen einzuführen. Es ist das, wie erwähnt, in schweren Fällen mit hochgradigem Cardiospasmus, wenigstens zeitweise oft unmöglich; dann ist die Unterscheidung von einem Divertikel außerordentlich erschwert. Einen Anhaltspunkt kann uns dabei die Beschaffenheit der retinierten Speisen geben. Das chemische Verhalten ist in beiden Fällen das gleiche, hingegen läßt sich makroskopisch und mikroskopisch oft ein Unterschied feststellen, indem der dilatierte Oesophagus vorwiegend die zuletzt genossenen Speisen enthalten wird, während man in dem Divertikel häufig Reste weiter zurückliegender Mahlzeiten, insonderheit der zuerst nach einer Ausspülung eingenommenen Speisen, findet. Indessen können in kleinen Recessus des Dilatationssackes auch Reste weiter zurückliegender Mahlzeiten aufgespeichert werden.

Ist der Nachweis für das Bestehen einer diffusen Dilatation erbracht, so erübrigt es, noch eine organische Stenose als Ursache derselben auszuschließen. Es ist oben schon darauf hingewiesen, daß stärkere Ektasien über anatomischen Stenosen recht selten sind, und meistens ist ihre Unterscheidung von der idiopathischen Erweiterung leicht. Abgesehen von den bekannten Symptomen des Carcinoms und abgesehen von den auf eine Aetzstriktur oder eine Striktur infolge eines vorausgegangenen Ulcus cardiae deutenden anamnestischen Angaben ist es vor allem der elastische Charakter der spastischen Stenose, der häufige Wechsel in ihrer Durchgängigkeit, und besonders das Mißverhältnis zwischen der verhältnismäßig leichten Passierbarkeit für Sonden und der starken Retention fester, ja selbst flüssiger Speisen. Eine organische Stenose, die noch für Sonden von 1 cm Durchmesser passierbar ist, kann unmöglich eine Retention von 200 ccm Flüssigkeit im Oesophagus, wie wir sie z. B. bei unseren Pat. I fanden, veranlassen. Im Gegensatz zu den organischen Stenosen sollen die spastischen nach mehrfachen Angaben für dicke Sonden ebenso leicht oder in der Regel noch leichter passierbar sein als für dünnere. Daß das gegensätzliche Verhalten auch vorkommt und daher nicht unbedingt für ein organisches Hindernis spricht, geht aus der in der Anamnese unseres vierten Falles mitgeteilten Beobachtung des Herrn Dr. CHRISTIANI hervor. Auch GOTTSTEIN fand bei einem seiner Fälle die Cardia nur für dünne Sonden passierbar.

Besteht bei einer Oesophagusektasie an der Cardia überhaupt kein Hindernis für die Sondierung, so ist natürlich eine organische Affektion von vornherein ausgeschlossen. Große Schwierigkeiten hingegen kann die Differentialdiagnose bereiten, wenn die Cardia für Sonden überhaupt nicht passierbar ist. Hier tritt die Oesophagoskopie in ihr Recht, mit deren Hilfe sich ein Tumor oder eine Narbenstriktur leicht feststellen läßt.

Ueber die sonstigen Resultate der Oesophagoskopie bei idiopathischen

Dilatationen haben wir keine eigenen Erfahrungen und auch die in der Literatur vorhandenen Mitteilungen sind nicht sehr zahlreich. v. MIKULICZ erwähnt in seiner ersten Publikation über die Oesophagoskopie bereits 6—7 Fälle, in denen er stets einen starken spastischen Verschluß an der Cardia fand, „der um so energischer wird, je stärker der auf den Oesophagus ausgeübte Reiz ist". Er sah auf Grund dieser Beobachtung hierin die Ursache der sogenannten idiopathischen Dilatation, für die er den Namen Cardiospasmus vorschlug. Eine feste Kontraktion der Cardia konnte auch von anderen Beobachtern bestätigt werden. So sah ROSENHEIM die Cardia krampfhaft geschlossen und von Wülsten und Falten umrahmt, er beschreibt ferner die schlaffe Wandung der dilatierten Partie, die man durch Seitwärtsbewegungen des Tubus erheblich ausbuchten kann, so daß ein Hohlraum von ca. 200 ccm entsteht. Wenn derselbe leer ist, legen sich seine Wände faltig aneinander und die Falten treten bei oberflächlicher Atmung weit ins Lumen vor, so daß man sie nur durch Andrängen des Rohres zur Spannung und zum Klaffen bringen kann. Die Wandung des Hohlraumes erschien in seinem erwähnten Falle weißgrau und war hie und da von bräunlichen fetzigen Massen bedeckt.

Neuerdings hat GOTTSTEIN einige Fälle ösophagoskopisch untersucht und dabei „das Bild des normalen, rosettenartigen Faltenverschlusses der Cardia, die der Tubus aber nicht überwinden konnte", gefunden.

Diese Beobachtungen haben für unsere allgemeine Kenntnis der in Rede stehenden Affektion gewiß großes Interesse. Zur Sicherung der Diagnose scheint mir indessen die Oesophagoskopie außer für die differentialdiagnostischen Unterscheidung von organischen Strikturen (besonders bei undurchgängiger Cardia) nicht erforderlich; sie wird gewöhnlich keinen wesentlichen Vorteil bringen. — Trotz aller Verbesserungen und Erleichterungen wird das Verfahren auch heute noch von wenigen Aerzten beherrscht und von vielen, darunter auch von namhaften Spezialisten, wegen der großen Unannehmlichkeit, die es für den Patienten mit sich bringt, gescheut, besonders wird man es ungern in Fällen anwenden, wo der Reiz, den es auf die entzündete Schleimhaut ausübt, auf den Spasmus ungünstig wirken kann, und wo man über die Widerstandsfähigkeit der Oesophaguswand, die oft von tiefgreifenden ulcerösen Prozessen befallen ist, nicht orientiert ist. —

Eine große Bedeutung möchte ich hingegen dem bisher nur selten (RUMPEL, SCHWÖRER, STRAUSS, GOTTSTEIN, LEWINSON u. a.) angewandten RÖNTGEN-Verfahren zusprechen, ja, ich stehe nicht an zu behaupten, daß die Oesophagusdilatation zu den wenigen Krankheiten gehört, die sich ohne weiteres aus dem RÖNTGEN-Bild diagnostizieren lassen.

Von den beiden bisher angewandten Verfahren, der Durchleuchtung

bezw. Photographie nach Einführung einer mit Blei oder Quecksilber gefüllten Sonde, und der Aufnahme nach Füllung des Oesophagus mit einer Wismutsuspension scheint mir das letztere unzweifelhaft den Vorzug zu verdienen, da es die ganzen Konturen der dilatierten Speiseröhre viel sicherer wiedergibt. Wir haben zur Füllung nicht wie bisher eine Suspension von Bismutum subnitricum in Wasser, die rasch sedimentiert, sondern eine Mischung des Wismutpulvers mit Kartoffelbrei (20—25 g Bismut. subnitric. auf einige Eßlöffel Kartoffelbrei) benutzt. Die Durchleuchtung und Photographie wurde in Rückenlage, sowie in der von HOLZKNECHT zur Darstellung der Aorta und des Oesophagus empfohlenen sog. Fechterstellung, d. h. Durchstrahlung in der Diagonale des Thorax von links hinten nach rechts vorn, vorgenommen. In dieser Stellung sieht man bekanntlich einen hellen, 1—2 querfingerbreiten Raum zwischen der Wirbelsäule (rechts) und dem Herzschatten (links): der sogenannte Mittelfellraum. Lassen wir den Patienten einen Eßlöffel des erwähnten Wismutbreies schlucken, so sehen wir in diesem Raum einen dunkeln Schatten auftreten, der sich allmählich im Laufe einiger Sekunden von oben nach unten bewegt. Dieser Schatten hat beim Normalen etwa Fingerbreite. An der Cardia sehen wir den Brei liegen bleiben und langsam etwa im Laufe einer Minute in den Magen eintreten. Dabei wird das untere Ende des Schattens stark verjüngt und wir sehen oft noch einen Fortsatz desselben in den Magen, der sich, wenn er einigermaßen mit Luft gefüllt ist, als helle Blase auf dem Fluoreszenzschirm markiert, hineinragen. Eine Fixierung dieser Verhältnisse auf der photographischen Platte ist bei der Kürze der Zeit, in der sie sich unter normalen Bedingungen abspielen und bei dem beständigen Wechsel des Bildes nicht wohl möglich.

Der Durchtritt des Wismutbreies durch die Cardia erfolgt bei erhöhtem Kontraktionszustand derselben langsamer als beim Normalen. Der herabgeschluckte Brei bleibt dabei längere Zeit über der Cardia liegen, und wenn man den Patienten unterdessen weitere Mengen schlucken läßt, so sieht man den Mittelfellraum in seiner ganzen Länge von einem intensiven Schatten eingenommen. Wir konnten dieses Verhalten sehr schön bei einer Patientin mit hysterischem Cardiospasmus beobachten. Der Schatten war hier auffallend schmal, kaum kleinfingerbreit, so daß die Vermutung nahe lag, daß der Spasmus die ganze Oesophagusmuskulatur mitbetraf. Bei der ersten Durchleuchtung konnte man den Durchtritt durch die Cardia nicht beobachten, da die Patientin sogleich den Brei ebenso wie alle anderen Speisen ausbrach. Nachdem sich das Schlingvermögen wesentlich gebessert hatte, war der Schatten wieder in gleicher Weise sichtbar und der Durchtritt durch die Cardia erfolgte sehr langsam in der oben geschilderten Weise.

Wenn nun der Oesophagus über einem Cardiospasmus erweitert bezw. abnorm dehnbar ist, so wird sich eine größere Portion des Wis-

mutkartoffelbreis in dem unteren Teil der Speiseröhre ansammeln, und wir sehen dann hier einen zwei- bis vierquerfingerbreiten Schatten, dessen unteres Ende stark zugespitzt ist (Taf. III Fig. 2) und oft in einen wurstzipfelartigen, meist sehr dünnen Fortsatz ausläuft [Taf. IV Fig. 1][1]). Letzterer entspricht dem durch die verengte Cardia hindurchtretenden Teil des Breies und ragt oft noch ein Stück in den Magen hinein.

Dieser breite, nach vorn konkav gekrümmt verlaufende und an seinem unteren Ende scharf zugespitzte oder in einen dünen Fortsatz auslaufende Schatten im unteren Teile des hellen HOLZKNECHTschen Mittelfellraumes, der noch längere Zeit nach Einnahme des Breies sichtbar bleibt, scheint mir für eine Oesophagusdilatation charakteristisch[2]).

Die Verbreiterung des gefüllten Oesophagus tritt, wenigstens in hochgradigen Fällen, noch deutlicher in Rückenlage hervor. Man sieht dann einen breiten, spindelförmigen die Wirbelsäule bezw. das Sternum beiderseits überragenden Schatten, der sich gegen den Herzschatten gut abhebt und dessen untere Spitze, wenn auch nicht so schön wie in Fechterstellung, deutlich sichtbar ist (Taf. III Fig. 1 u. Taf. IV Fig. 2). GOTTSTEIN fand in einem seiner Fälle einen breiten spindelförmigen Schatten im Innern eines größeren, weniger intensiven von gleicher Gestalt. Er erklärt diese Erscheinung durch die wechselnde Ausdehnung des schlaffen Speiseröhrensackes bei Inspiration und Exspiration. Auch wir konnten den Wechsel in der Ausdehnung des dilatierten Oesophagus bei einem unserer Fälle auf dem Fluoreszenzschirm sehr gut beobachten (s. Fall 5). Die Gestalt desselben war von den Pulsationen des Herzens und von der Respiration abhängig und wechselte ferner bei Schluckversuchen des Patienten.

Nach dem Gesagten besitzen wir also in dem RÖNTGEN-Verfahren ein ausgezeichnetes Hilfsmittel zur Diagnose des Cardiospasmus und der Oesophagusdilatation. Wir können die Form derselben, ihren Grad und ihre Ausdehnung nach oben leicht beurteilen, wir können sie ferner von dem Pulsionsdivertikel unterscheiden und eventuell aus der Form des Schattens einen Schluß auf die Kombination mit einem tiefsitzenden Divertikel (REITZENSTEIN) ziehen. In den meisten Fällen wird ja die Radioskopie bezw. Radiographie nur zur Unterstützung der Diagnose und zur genaueren Orientierung dienen; oft aber wird sie von ausschlaggebender Bedeutung sein und unter Umständen kann nur sie allein zur richtigen Erkenntnis führen. Ich möchte hier an den inter-

---

1) Auch auf einem von GOTTSTEIN mitgeteilten Röntgenogramm einer Oesophagusdilatation — in Rückenlage aufgenommen — ist ein solcher Fortsatz sichtbar.

2) Ueber einer organischen Stenose, Carcinoma cardiae, sahen wir einen Schatten, dessen Breite die Verhältnisse beim Normalen nur wenig übertraf.

essanten Fall von MARTIN erinnern, bei welchem wegen enormer, auch durch Kokain nicht zu beseitigender Empfindlichkeit der Rachenorgane die Sondierung, geschweige denn die Oesophagoskopie nicht möglich war, und bei dem die Diagnose auf Pulsionsdivertikel gestellt und zur Operation geschritten wurde, wobei sich das Fehlen eines Divertikels ergab, und es in der Narkose gelang, eine Sonde bis in den Magen einzuführen.

Den Wert des RÖNTGEN-Verfahrens glaube ich besonders gegenüber mehreren Urteilen aus der letzten Zeit, die demselben keine wesentliche Bedeutung zugestehen, hervorheben zu müssen. Ich glaube, daß die Mißerfolge häufig an dem angewandten Verfahren liegen und möchte daher nochmals folgendes auf Grund unserer Erfahrungen hervorheben.

1) Es ist nicht nur eine Durchleuchtung vorzunehmen, sondern auch eine RÖNTGEN-Photographie, die uns entschieden ein sicheres Urteil gewährt, anzufertigen.

2) Es ist stets in Rückenlage und in Fechterstellung zu durchleuchten und zu photographieren.

3) Zur Füllung des Oesophagus ist eine Mischung von Kartoffelbrei und Bismut. subnitr., statt der sonst angewandten meist sehr dünnen Suspension in Wasser, die rasch sedimentiert, zu verwenden.

4) Die Belichtung muß bei der Photographie eine ziemlich intensive sein, damit sich der Wismutschatten gut gegen die viel schwächeren Schatten der umgebenden Organe, besonders gegen den des Herzens, abhebt. —

Schließlich seien noch die physikalischen Untersuchungsmethoden, deren Wert für die Diagnose der in Rede stehenden Affektion ein sehr geringer ist, kurz erwähnt.

Perkutorisch ließ sich in einigen hochgradigen Fällen eine Dämpfung am Rücken nach der Nahrungsaufnahme nachweisen. HÖLDER fand eine solche rechts neben der Wirbelsäule, ROSENHEIM zwischen der 6. und 9. Rippe. Nach Aufblähung des dilatierten Oesophagus mit Kohlensäure konnte SCHMIDT eine zweihandbreite Zone tympanitischen Schalles oberhalb des linken Rippenbogens konstatieren.

Etwas größere Bedeutung besitzt wohl die Auskultation der Schluckgeräusche insofern, als das zweite stets fehlt, wie in unseren Fällen, oder wenn es vorhanden ist, wesentlich verspätet auftritt.

Erwähnen möchte ich noch, daß die Kombination einer diffusen Erweiterung mit einem tiefsitzenden Divertikel, die anatomisch einige Male beobachtet worden ist; einmal von REITZENSTEIN und BOAS intra vitam diagnostiziert wurde. Es war in diesem Falle wahrscheinlich die diffuse Dilatation zuerst vorhanden und das Divertikel bildete sich erst sekundär, vielleicht infolge eines von der Patientin zur Herabbeförderung der stagnierenden Massen angewandten Kunstgriffes. Dieser bestand darin, daß die Pat. nach der Mahlzeit, wenn sich das Gefühl der stecken-

gebliebenen Ingesta unangenehm bemerkbar machte, ganz rasch etwa $^1/_8$ l Wasser herunterstürzte, worauf die Beschwerden verschwanden. Durch den Druck dieser Flüssigkeitsmenge kam es, wie REITZENSTEIN annimmt, allmählich zu einer weiteren zirkumskripten Dehnung und Aussackung der Wand des dilatierten Oesophagus. Die Diagnose stützte sieh zunächst auf die Tatsache, daß die Sonde oft auf ein unüberwindliches Hindernis stieß und alsbald nach dem Zurückziehen und neuer Einführung die Cardia ziemlich leicht passierte; ferner auf die Beschaffenheit der retinierten Speisen, unter welchen sich oft Bestandteile länger zurückliegender Mahlzeiten fanden. Auch fiel es auf, daß bei dem RUMPELschen Experiment immer nur ein Teil der Flüssigkeit durch die gefensterte Sonde in den Magen abfloß, während sich ein anderer, ca. 300 ccm, durch die kürzere Sonde zurückgewinnen ließ. Die gesamte Kapazität des Oesophagus betrug ca 800 ccm. Auch beim KELLINGschen Versuch wurde die mit einem Heftpflasterstreifen armierte Sonde nicht von der farbigen Flüssigkeit tingiert, mußte sich also in einer Aussackung der Speiseröhre befunden haben. Endlich zeigte sich auch bei der Radioskopie und auf dem RÖNTGEN-Bilde eine entsprechende Gestalt des Schattens.

Die Prognose unserer Erkrankung ist quoad restitutio ad integrum eine ungünstige, indem es nicht gelingt, den Oesophagus zu seiner normalen Funktionsfähigkeit zurückzuführen. Jedoch kann die Leistungsfähigkeit durch therapeutische Maßnahmen bis zu einem gewissen Grade wiederhergestellt werden. Quoad vitam wird die Prognose sich nach der Schwere des einzelnen Falles richten. Die älteren Autoren sind geneigt, sie recht ernst zu stellen. Eine Reihe der beobachteten Fälle (LEICHTENSTERN u. a.) sind an Inanition zu Grunde gegangen. Unter den Beobachtungen neuerer Zeit sind indessen viele leichtere Fälle, die keine ernstlichen Gefahren für das Leben mit sich brachten und deren Beschwerden durch eine geeignete Therapie erheblich gebessert wurden. Es bleibt jedoch stets die Gefahr bestehen, daß es infolge unzweckmäßiger Lebensweise oder auch im Anschluß an interkurrente akute Krankheiten zu einer Steigerung des Cardiospasmus kommt, so daß die Nahrungsaufnahme unmöglich wird. So starb z. B. LEICHTENSTERNS Patientin 2 Wochen nach einer gut überstandenen Pneumonie an Inanition infolge der durch Steigerung des Cardiospasmus eingetretenen Unmöglichkeit der natürlichen Ernährung. Die zweite wesentliche Gefahr ist die, daß entzündliche Veränderungen der Schleimhaut auf das perioösophagale Gewebe übergreifen, und daß es von den häufig vorhandenen Geschwüren aus zu einer eiterigen Mediastinitis kommt. Ich habe zwar in der Literatur keinen Todesfall aus dieser Ursache gefunden, doch scheint mir die erwähnte Möglichkeit nicht von der Hand zu weisen.

Die Therapie hat in erster Linie die Aufgabe, den dilatierten Oesophagus funktionell zu entlasten, indem sie seine Tätigkeit beim

Schlingakte möglichst ausschaltet und dadurch die weitere Anhäufung von Speisen in ihm verhindert.

In leichteren Fällen kann das wohl durch Anordnung einer passenden Diät geschehen, wobei man sich, wie FLEINER hervorhebt, ganz nach der Individualität des betreffenden Falles zu richten hat. Viele Patienten geben an, daß sie flüssige Nahrung am besten schlucken können, andere wieder, daß ihnen feste Speisen leichter fallen. Man wird dementsprechend bald eine flüssige, bald eine feste Diät — letztere in häufigen kleinen Portionen — vorschreiben müssen.

In allen schweren Fällen empfiehlt sich die funktionelle Ausschaltung des Oesophagus durch ausschließliche Sondenernährung, wie sie hauptsächlich FLEINER ausgebildet hat. Mit ihrer Hilfe gelingt es nicht selten, nicht nur wesentliche Besserungen der Beschwerden und eine bedeutende Steigerung des Körpergewichts zu erzielen, sondern man hat auch eine nachweisliche Verkleinerung des Dilatationssackes dabei beobachtet. Auch bei unseren Fällen haben wir dieses Verfahren in der oben angegebenen Weise eingeschlagen und damit guten Erfolg erzielt. Die Patienten erhielten 5mal täglich durch die Magensonde $^1/_2$—$^3/_4$ l Milch mit fein gehacktem Fleisch, 2 Teelöffel KEMMERICH-sches Fleischpepton und zum Teil ein abgerührtes Ei. Sie befanden sich dabei recht wohl, und es gelang, ihr Nahrungsbedürfnis völlig zu stillen, ja es trat sogar eine erhebliche Gewichtszunahme ein. Auch hörten bei unserem zweiten Patienten die Schleimregurgitationen dabei ganz auf, ein Zeichen dafür, daß die entzündlichen Veränderungen der Oesophagusschleimhaut zurückgegangen waren. Eine erhebliche Abnahme des Rauminhaltes der Dilatation konnten wir bei dem 3. Falle konstatieren.

Diese Art der Ernährung muß man je nach der Schwere der Erkrankung 4—6 Wochen lang fortsetzen und in vielen Fällen muß sie stets von Zeit zu Zeit, etwa alljährlich für einige Wochen wiederholt werden. Die Oesophagitis bekämpft man, wenn ihre Erscheinungen stark hervortreten und den Patienten belästigen, durch regelmäßige Ausspülungen, wozu man auch adstringierende Flüssigkeiten benutzen kann. Besonderen Wert auf diese Art der Behandlung legt ROSENHEIM, da nach seiner Anschauung die Oesophagitis die Ursache des Spasmus cardiae ist. Bei unserem ersten Patienten, der nur mit Spülungen und Sondierungen behandelt wurde, konnten wir eine wesentliche Besserung des Spasmus und der Dilatation nicht konstatieren. Bei ausschließlicher Sondenernährung kommt man wohl in vielen Fällen auch ohne Spülung aus, wie bei unserem zweiten Patienten, was natürlich den Vorteil hat, daß jede Dehnung des Oesophagus vermieden wird.

Zur direkten Behandlung des Cardiospasmus, der, wenn überhaupt vorhanden, sei er primär oder sekundär, einen wesentlichen Anteil an den Beschwerden hat, werden regelmäßige Sondierungen, sowie die

Dilatation mit der Schreiberschen Sonde angewandt. Dieses Verfahren wird von den einen warm empfohlen, von anderen — so besonders von Dauber — prinzipiell als zwecklos verworfen, da eine durch nervöse Ursachen bedingte Kontraktion nicht durch Dehnung beseitigt werden könne. Man mag über die theoretische Berechtigung dieses Einwandes streiten, jedenfalls scheinen mir die Erfolge mancher Autoren einen Versuch mit diesem Verfahren zu rechtfertigen. Bei unserem ersten Patienten haben wir Sondierungen ohne Erfolg angewandt, doch war die Zeit zu kurz, um sich ein Urteil über den Wert des Verfahrens zu bilden.

Zu warnen ist jedenfalls vor der Sondierung mit festen, steifen Sonden; besonders kann man dem Kranken solche Sonden nicht in die Hand geben. Ein Patient Rumpels starb infolge eines derartigen selbst ausgeführten Sondierungsversuches an akuter Perforationsperitonitis.

Man hat ferner vorgeschlagen, die spastisch kontrahierte Cardia durch Galvanisation mit der Anode zu behandeln. Sichere Erfolge scheinen damit nicht erzielt zu sein, ebensowenig wie mit der Faradysation der schlaffen Oesophaguswand, die auch wir bei unserem zweiten Patienten angewandt haben.

Bei unserem fünften Patienten haben wir versucht, den Schlingakt durch Darreichung von Olivenöl zu erleichtern und haben, soweit es sich bei der Kürze der Beobachtung beurteilen läßt, einen gewissen Erfolg damit erzielt. Der Patient erhielt vor jeder Mahlzeit einen Eßlöffel Olivenöl.

Ist der Cardiospasmus so hochgradig, daß die Cardia überhaupt nicht für Sonden passierbar ist, so tritt, falls dieser Zustand einige Tage anhält, und sich die rektale Ernährung als unzulänglich erweist, die chirurgische Behandlung mit der Ausführung einer Gastrostomie in ihr Recht. Man schiebe diese Operation in solchen Fällen nicht zu lange hinaus, damit der Patient nicht zu sehr an Kräften verloren hat. Die Gastrostomie genügt zunächst der Indicatio vitalis, sie kann natürlich durch funktionelle Entlastung der Speiseröhre auch günstig auf die Erkrankung selbst wirken. Die direkte Behandlung des Cardiospasmus von der Gastrostomiewunde aus durch retrograde Sondierung ohne Ende haben neuerdings Martin und Gottstein ausgeführt. Der erstere erzielte in dem von ihm operierten Falle damit gute Erfolge, Gottstein wandte, da auch die Sondierung ohne Ende nicht zu dem gewünschten Ziele führte, eine eigens konstruierte Cardiakanüle an, die von der Gastrostomiewunde aus eingeführt wird.

Endlich sei noch der Vorschlag Rumpels zu einer operativen Radikalbehandlung der Dilatatio idiopathica oesophagi erwähnt, der allerdings wohl nur für die auf die unteren Abschnitte der Speiseröhre beschränkten Ektasien in Betracht kommen könnte. Rumpel rät, den

unteren erweiterten Teil des Oesophagus nach Resektion mehrerer Rippen und Heraufdrängen des Zwerchfells zu resezieren und ein höheres Oesophaguslumen mit der Cardia zu vereinigen. Am Tier hat er selbst diese Operation ausgeführt. Am Menschen fand sie bisher noch keine Anwendung. Trotz der oft sehr bedenklichen Folgen, welche die Oesophagusdilatation mit sich bringen kann, scheint sich noch kein Chirurg zur Ausführung eines so eingreifenden Verfahrens entschlossen zu haben.

Zum Schluß spreche ich meinem verehrten Chef Herrn Geheimrat Professor Dr. LICHTHEIM für die freundliche Ueberlassung des Materials und das der Arbeit entgegengebrachte Interesse meinen allerbesten Dank aus[1]).

## Nachtrag.

Der Wert des RÖNTGEN-Verfahrens für die Diagnose der Erkrankungen des Oesophagus scheint mir durch folgenden Fall der vor kurzem in der medizinischen Klinik beobachtet wurde, von neuem bestätigt zu werden.

Ein Postschaffner, der seit ca. 1 Jahre an Schlingbeschwerden und Regurgitationen gleich nach dem Essen, welche alle paar Wochen anfallsweise auftraten und mehrere Tage anhalten, leidet, suchte die Klinik zur Feststellung der Ursache dieser Erscheinungen auf. Von seinen Vorgesetzten war der Verdacht auf Simulation geäußert worden. Pat. hatte zur Zeit keine Beschwerden und keine Regurgitationen. Sonden von verschiedenem Kaliber drangen ohne jedes Hindernis bis in den Magen ein. Im Oesophagus konnte keine Retention nachgewiesen werden.

Bei der Diaskopie in Fechterstellung nach Einnahme von 1—2 Eßlöffel Wismutkartoffelbrei sah man im unteren Teil des HOLZKNECHTschen Mittelfellraumes einen spitz verlaufenden Schatten, dessen Breite die normale nicht wesentlich übertraf, der aber längere Zeit — über $^1/_2$ Stunde — unverändert bestehen blieb.

Nur auf diesem Wege gelang es also mit Sicherheit den Nachweis eines Hindernisses für den Eintritt der Speisen in den Magen, das wir als einen Cardiaspasmus ansehen mußten, zu führen und somit den Verdacht auf Simulation zu beseitigen.

---

1) Ueber die beiden ersten der in vorstehender Arbeit mitgeteilten Fälle habe ich im Verein für wissenschaftl. Heilkunde zu Königsberg am 5. Jan. 1903 berichtet. Ref. Dtsch. med. Wochenschr., 1903, No. 12.

## Literatur.

Boeckelmann, Neederlandsch Tijdschr. vor Geneesk., 1898, No. 17 (zitiert nach Kraus).
Bychowski, Arch. f. path. Anat., Bd. 141, p. 115.
Bollinger, Münch. med. Wochenschr., 1899.
Crämer, ebenda, 1899.
Cruveilhier, Tafeln Tome II, Livr. 38, plante 4.
Czygan, Arch. f. Verdauungskrankh., Bd. 7, p. 91, 1901.
Cassan, Arch. générale d. méd., X, p. 80 (zit. nach Cruveilhier).
Dauber, Mitteil. a. d. Grenzgeb., Bd. 7.
Dreschfeld, I.-D. Würzburg, 1892.
Einhorn, Arch. f. Verdauungskrankh., Bd. 7, p. 356, 1901.
Ewald, Berl. klin. Wochenschr., 1889, p. 503.
Fleiner, Münch. med. Wochenschr., 1899, No. 7.
— ebenda, 1900, No. 16, 17.
— Centralbl. f. Chir., 1899, No. 49.
Guttentag, Münch. med. Wochenschr., 1900, No. 5.
Gottstein, Mitteil. aus den Grenzgeb., Bd. 8, 1901.
Hanney, Edinb. med. and surg. Journal, 1833.
Hoelder, Vereinsbl. d. pfälz. Aerzte, 1893.
Holzknecht, Dtsch. med. Wochenschr., 1900, No. 36.
Jaffé, Münch. med. Wochenschr., 1897, No. 15.
Johnson, Arch. f. Verdauungskrankh., Bd. 2, 1896.
Kelling, Münch. med. Wochenschr., 1897, No. 47.
Klemperer, Dtsch. med. Wochenschr., 1894, p. 255.
Kraus, Nothnagels Handbuch. Die Krankh. d. Oesophagus.
— Festschrift für E. v. Leyden, 1902.
Kreudel, I.-D. Gießen, 1888.
Leichtenstern, Dtsch. med. Wochenschr., 1891, No. 14.
Lewinsohn, Berl. klin. Wochenschr., 1902, No. 46, 47.
Lindau, Caspers Wochenschr., 1840 (zit. nach Kreuder).
Luschka, Virch. Arch., Bd. 11, p. 429.
— ebenda, Bd. 42, p. 473.
Meltzer, Berl. klin. Wochenschr., 1888, p. 140.
v. Monakow, Korrespondenzblatt d. Schweizer Aerzte, 1893, p. 310.
Martin, Mitteil. aus den Grenzgeb., Bd. 7, 1901.
v. Mikulicz, Verhandlungen der deutschen Gesellsch. f. Chir., XI, Bd. 1, p. 37, 1882.
Mehnert, Arch. f. klin. Chir., 1897, Bd. 55.
Netter, Arch. f. Verdauungskrankh., Bd. 4, p. 114.
Neumann, Centralbl. f. d. Grenzgeb., Bd. 3.
v. Openchowsky, Dtsch. med. Wochenschr., 1889, No. 35.
Oppler, Dtsch. med. Wochenschr., V.-B., p. 226, 1902.
Pilz, Jahrb. f. Kinderheilk., 1871, p. 433.
Poensgen, Preisschrift. Straßburg 1885.
Purton, Lond. med. u. phys. Journal, 1821, p. 46.
Reher, Dtsch. Arch. f. klin. Med., Bd. 36, p. 465.
Reitzenstein, Münch. med. Wochenschr., 1898, No. 12.
Rokitanski, Med. Jahrb. des k. k. Staates, Bd. 30, 1840, p. 219 (zit. nach Krender).
Rosenheim, Dtsch. med. Wochenschr., 1897, V.-B., No. 48.
— ebenda, 1899, No. 45.

1



2

Verlag von Gustav Fischer in Jena.


a
b
3
4

Rosenheim, ebenda, 1899, V.-B., 33.
— Berl. klin. Wochenschr., 1899, No. 24.
— Zeitschr. f. klin. Med., Bd. 41.
— Berl. klin. Wochenschr., 1902, No. 11.
Rumpel, Centralbl. f. inn. Med., 1893, p. 336.
— Jahrb. d. Hamburg. Staatskrankenanst., 1892 (zit. nach Virchow-Hirsch, 1902, p. 157).
— Münch. med. Wochenschr., 1897, No. 15.
— ebenda, 1899, No. 21.
Schmidt, ebenda, 1899, p. 304.
Schwoerer, ebenda, 1899, No. 25.
Stern, Arch. f. Heilk., Bd. 17, p. 437.
Strauss, Zeitschr. f. klin. Med., Bd. 44.
— Dtsch. med. Wochenschr., V.-B., 1899.
v. Westphalen, Arch. f. Verdauungskrankh., Bd. 5, p. 106.
Wiebrecht, I.-D. Göttingen, 1897.
Zenker u. v. Ziemssen Handb., Bd. 7.
Zusch, Dtsch. Arch. f. klin. Med., Bd. 78, p. 208.

## Erklärung der Abbildungen auf Tafel III und IV.

Taf. III Fig. 1. Fall 1. Thorax in Rückenlage nach Anfüllung des Oesophagus mit Wismutkartoffelbrei: Breiter spindelförmiger Schatten, dessen rechte Begrenzungslinie stärker konvex ist als die linke.

Fig. 2. Fall 1. Thorax in Fechterstellung nach Einnahme von Wismutkartoffelbrei: Im unteren Teil des Mittelfellraumes ein breiter Schatten (*a*) unten spitz endigend.

Taf. IV Fig. 1. Fall 2. Thorax in Fechterstellung nach Einnahme von Wismutkartoffelbrei: Im unteren Teil des Mittelfellraumes ein ziemlich breiter Schatten (*a*), der in einen langen wurstzipfelartigen Fortsatz (*b*) ausläuft.

Fig. 2. Fall 5. Thorax in Rückenlage nach Anfüllung des Oesophagus mit Wismutkartoffelbrei: Breiter Schatten, dessen Begrenzung nach links stark ausgebuchtet ist.

Aus der Heidelberger chirurgischen Klinik.
(Direktor: Exzellenz Geh.-Rat Prof. Dr. CZERNY.)

Nachdruck verboten.

# IX.

# Die chirurgische Behandlung der Colitis ulcerosa chronica[1]).

Von

Privatdocent Dr. **Nehrkorn,**
Assistenzarzt der Klinik.

Die chirurgische Therapie der chronischen Colitis ist an sich nicht mehr so sehr jungen Datums, aber Anerkennung und Verbreitung in weiteren Kreisen hat sie erst in den letztverflossenen Jahren gefunden. Vor etwa 2 Jahrzehnten machte FOLET in Lille zuerst den Versuch, einen Patienten mit Dysenteria chronica, die jeder internen Behandlung widerstanden hatte, durch die Kolostomie zu retten, konnte aber bei dem weit vorgeschrittenen Verfalle seines Kranken keinen Erfolg mehr erzielen. Mit größerem Glücke operierten einige Jahre später die italienischen Chirurgen DURANTE und NOVARO, und sie werden deshalb im allgemeinen als die Begründer der operativen Therapie der Colitis angesehen. Diese Priorität FOLETS bezw. der genannten italienischen Autoren verdient deshalb hervorgehoben zu werden, weil sie etliche Jahre später mit Unrecht von amerikanischen Operateuren für sich in Anspruch genommen worden ist.

Die Publikationen blieben bis in die Mitte der 90er Jahre recht spärlich und, wie aus den einzelnen Angaben zu entnehmen ist, schlugen die Operateure den vorbeschrittenen Weg wohl meistens ein, ohne über die Erfahrungen ihrer Vorgänger unterrichtet zu sein. Nach und nach hat dann die Kenntnis der mitgeteilten guten Erfolge an Boden gewonnen, und die operative Therapie hat sich eingebürgert, nachdem auch die Internisten, die sich a priori sehr ablehnend verhielten, und von denen doch zumeist in den einschlägigen Fällen die Entscheidung abhängt, ihren großen Wert anerkannt haben. So ist die Zahl der

1) Auszugsweise vorgetragen auf dem 14. internat. med. Kongr. in Madrid, April 1903.

einzelnen Beobachtungen gewachsen, und es ist nunmehr wohl schon möglich, eine Statistik aufzustellen, an deren Hand sich ein Urteil über die Methode fällen läßt.

Die erste größere Zusammenstellung der bis dahin bekannten Fälle hat im Jahre 1902 LABEY [1]) gegeben, und es könnte verfrüht erscheinen, schon jetzt wieder denselben Gegenstand ausführlich zu behandeln, aber erstens dürfte die Monographie LABEYS in Deutschland nicht sehr bekannt geworden sein, und zweitens hat sich in der kurzen Zeit das kasuistische Material so bedeutend vermehrt — nahezu verdoppelt — daß es wohl gerechtfertigt ist, die modernen Erfahrungen wieder zusammenzufassen. Um so mehr scheint eine neue Kritik am Platze zu sein, als nach den Erfahrungen an der Heidelberger Klinik einerseits und den mehrerer amerikanischer Chirurgen andererseits die Schlußfolgerungen LABEYS offenbar zum Teil nicht mehr aufrecht erhalten werden können.

Gegensätzlich zu LABEY scheint es auch nicht statthaft, die Operationen bei Colitis chronica promiscue zu behandeln, sondern bei der Verschiedenheit der einzelnen Formen der chronischen Mastdarm- und Dickdarmentzündungen ist es wohl zweckmäßig, auch ihre chirurgische Behandlung, die naturgemäß eine verschiedene sein muß, gesondert zu betrachten. Allerdings gibt es Fälle, in denen zwischen Colitis ulcerosa und mucosa bezw. muco-membranacea differentialdiagnostisch nicht sicher unterschieden werden kann — diese Fälle sind chirurgisch vielleicht die ungünstigsten — aber meistens sind die Symptome doch ziemlich charakteristische. Für die membranöse Form kommt bezüglich der chirurgischen Therapie namentlich in Betracht, daß sie erstens bei exquisiter Chronicität den Patienten zwar aufs äußerste quält, aber im allgemeinen doch nicht in indirekte Lebensgefahr bringt, und daß zweitens bei derselben häufig das nervöse Moment eine zu große Rolle spielt, um den Erfolg oder Mißerfolg des chirurgischen Eingriffes als solchen rein beurteilen zu können.

Für die ulcerösen Formen könnte es wichtig erscheinen, welche Aetiologie ihnen etwa zu Grunde liegt, speziell, ob es sich um die eine oder andere Art der Dysenterie handelt, aber tatsächlich bieten die verschiedenen Fälle in dem chronischen, weit vorgeschrittenen Stadium, in dem sie der chirurgischen Behandlung übergeben werden, ein im ganzen so übereinstimmendes Bild, daß jede schärfere Trennung undurchführbar erscheinen muß. Der Anregung BOAS' folgend, haben wir deshalb in dieser kritisch-statistischen Betrachtung vermieden, „chronische Dysenterie" gleichsinnig mit „chronischer ulceröser Colitis" zu gebrauchen,

1) LABEY, De l'intervention chirurgicale dans les formes graves des colites rebelles. Paris 1902.

vielmehr darauf Wert gelegt, an der letzteren Bezeichnung als der allgemeineren durchgehends festzuhalten, und von „Dysenterie“ nur da zu sprechen, wo die Erkrankung als dysenterischen Ursprungs diagnostiziert war.

Nur in wenigen Fällen ist der Verlauf so, daß nach Beginn mit akuter Dysenterie schon nach wenigen Wochen, noch im subchronischen Stadium, der schwere Allgemeinzustand dazu drängt, in der Operation das letzte Heil zu suchen, häufiger wird der Hergang beobachtet, wie ihn Murray[1]) sehr beredt schildert: „Diese chronischen Fälle können im Anbeginn mild oder von mäßiger Schwere sein, im weiteren Verlauf sind sie, unabhängig von der Art des Einsetzens, charakterisiert durch einen gewissen Wechsel der Symptome. Es tritt wohl eine Unterbrechung von verschieden langer Dauer ein, die Besserung wird der internen Behandlung zugeschrieben, und man gibt sich der Hoffnung hin, daß schließlich doch Heilung eintreten werde, plötzlich jedoch, ohne eine erkennbare Ursache, kommt eine Exacerbation, die Stühle bekommen wieder dysenterische Beschaffenheit, und die schönen Hoffnungen sind vereitelt. So nimmt die Krankheit ihren Lauf, der Patient kommt immer weiter von Kräften, wird immer anämischer und, wenn er nicht durch einen Leberabsceß zu Grunde geht, stirbt er schließlich an Erschöpfung oder erliegt einer interkurrenten Krankheit.“ Heftige Kolikschmerzen, quälende Tenesmen, unstillbare und zuweilen kaum zählbare Entleerungen blutig-schleimigen, diarrhoischen, oft aashaft stinkenden Stuhles, gänzliches Darniederliegen des Appetits bei brennendem Durstgefühl, hohes Fieber, äußerste Blutarmut, Gewichtsverlust und Verfall der Körperkräfte bis zur Erschöpfung — das sind die Symptome, die, in schweren Fällen alle vereint, der chirurgischen Behandlung gewiß keine leichte Aufgabe stellen.

In die folgende Zusammenstellung sind aus der Literatur zunächst diejenigen Beobachtungen aufgenommen, bei denen die Diagnose auf Dysenterie oder Colitis ulcerosa chronica ausdrücklich gestellt worden ist und außerdem einige, einfach als Colitis chronica diagnostizierte Fälle, die nach dem beschriebenen Verlauf den ulcerösen Formen zugerechnet werden müssen. Im ganzen umfaßt die Statistik 34 Fälle, von denen 4 in der Heidelberger Klinik operiert wurden. Der eine der letzteren wurde bereits vor $1^1/_2$ Jahren ausführlicher publiziert[2]) und soll deshalb, wie die übrigen Fälle aus der Literatur, nur im kurzen Exzerpt mitgeteilt werden. Die Krankengeschichten der drei später operierten Patienten sollen etwas ausführlicher wiedergegeben werden.

---

1) Murray, Annals of surgery, Mai 1901.

2) Nehrkorn, Temporäre Kolostomie bei chron. Dysenterie. Dtsch. med. Wochenschr., 1902, 1.

Fall 1 (II)[1]). Folet, Congrès français de chirurgie, 1885.

45-jähr. Pat., der ca. 2 Jahre zuvor in Niederländisch-Indien an Dysenterie erkrankt und bis zur Aufnahme in Fs. Klinik schon durch mehrere aus- und inländische Hospitäler geschleppt war. Pat. hatte diarrhoische, blutig-schleimige, faulig riechende Stühle und hatte sehr unter quälenden Tenesmen bei Incontinentia alvi zu leiden. Die Umgebung des Anus war induriert, mit Ulcerationen bedeckt. Die Rektalschleimhaut übersät mit leicht blutenden Fungositäten. F. versuchte noch 6 Monate lang Behandlung mit Auswaschungen und Aetzungen, erzielte damit geringe Besserung, die aber nicht anhielt, und riet deshalb schließlich zur Operation. Noch 5 Wochen vergingen, ehe der Pat. sich einverstanden erklärte, und in dieser Zeit war der Allgemeinzustand desselben bis zur äußersten Erschöpfung zurückgegangen. F. machte dann die Coecostomie, weil er die Ulcerationen als hoch hinaufreichend annahm und die Fistel leichter schließen zu können hoffte als eine Oeffnung an der Flexur. Pat. war zu entkräftet, um auch nur den sehr geringen chirurgischen Eingriff auszuhalten, und starb 5 Tage post. op. Die Sektion ergab hochgradige dysenterisch-ulceröse Zerstörungen der Darmwand im ganzen Colon und Rectum.

Fall 2 (III). Durante, Bolletino della reale Academia di Roma, anno XIV, 1887, dec.

D. berichtet über einen Pat., bei dem bereits seit 7 Jahren ausgedehnte Ulcerationen des Rectum und Colon bestanden, und der zur Zeit seiner Aufnahme in sehr herabgekommenem und fieberhaftem Zustande war, per anum nur dünnflüssige, mit Blut und Eiter gemischte Stühle produzierte. D. legte linksseitigen iliakalen After an und machte von da aus in absteigender Richtung 15—20 Minuten dauernde Durchspülungen mit 1-proz. Zinkchlorür- und 1-proz. Zinksulfatlösungen nebst nachfolgenden Auswaschungen mit sterilem Wasser. Nach wenigen Tagen war schon Besserung zu konstatieren, und nach 4 Monaten konnte der Anus praeternaturalis geschlossen werden. Zwei, unter Heilung der Ulcerationen entstandene, Stenosen im Rectum und S romanum waren noch zuvor dilatiert worden. Die Heilung wurde eine vollständige, Stuhlentleerung war später normal. Ernährung gut.

Fall 3 (IV). Mayo Robson, Transactions of the clinical society of London 1893 (Lancet, 1893, I, p. 1319).

37-jähr. Frau, die bis 2 Monate vor ihrer Aufnahme ins Spital ganz gesund gewesen war. Seitdem Abgang von Membranen, Schleim und Blut. Spiegeluntersuchung des Rectum ergab granulierte Beschaffenheit der Schleimhaut und zahlreiche Ulcerationen. Im Laufe der nächsten 14 Monate vergebliche Behandlung mit Dilatation, Thermokauterisation, Aetzungen des Rectums. Schließlich bei hochgradigem körperlichen und psychischen Verfall, schwerer Anämie linksseitige Kolostomie in 2 Zeiten. Dabei fand sich unerwartet vorgeschrittene ulcerative Zerstörung der Darmschleimhaut. Anfangs fast gar kein Erfolg, dann nach 3 Monaten unter

---

1) Die in Klammern gefaßten römischen Ziffern beziehen sich auf die Statistik Labeys. Dieselbe enthält eine ausführliche Wiedergabe aller Krankengeschichten und ist von mir bei einigen Fällen, deren Originalmitteilung mir nicht zur Verfügung stand, zu den Excerpten benutzt worden.

Spülungen mit Borsäurelösungen rasche Besserung, Verschwinden des Blutes aus dem Stuhl. 5 Monate nach Anlegen der Kolostomie Wiederverschluß derselben. Dauernde Heilung.

Fall 4. Robinson, ibid.

R. berichtet in der Diskussion zu der Mitteilung Robsons, daß er 1891 einen 66-jähr. Mann mit Colitis ulcerosa operierte. Das erste Symptom waren kopiöse Blutungen und diese wiederholten sich von Zeit zu Zeit in den nächsten 7 Wochen. Er machte linksseitige inguinale Kolostomie und fand an der Flexur, die er vorzog, ein großes Geschwür, dessen Boden nur noch von Peritoneum gebildet wurde. Er fixierte die Schlinge außerhalb der Bauchwand und das Geschwür kam bald nachher zur Perforation. Der Pat., der schon sehr schwach war, verfiel rasch und starb am 4. Tage. Die Autopsie ergab zahlreiche Ulcerationen von der Mitte des Col. transversum bis zur Flexur.

Fall 5 (VII). Stephan und Schilfgaarde, Berl. klin. Wochenschr., 1896, p. 21.

26-jähr. Heizer, der in den Tropen gefahren war. Seit 8 Wochen Tenesmen, Diarrhöen mit Blut und Eiter, zuweilen zu Kügelchen zusammengeballt. Unter 2-monatl. Behandlung mit den verschiedensten internen Mitteln weiterer Gewichts- und Kräfteverlust, infolge der beständigen Blutverluste äußerste Anämie. Flexur als schmerzhafter Strang zu fühlen, Diagnose per exclusionem auf Dysenterie gestellt. In 2 Zeiten Anlegen eines Anus praeternaturalis an der Flexur. Lokale Behandlung durch Spülungen mit Wismutmilch, Tannin- und Höllensteinlösungen. Rasche allgemeine Rekonvaleszenz, langsame Besserung der Anämie. Nach 5 Monaten Verschluß der Darmfistel. Zunächst noch kleine Kotfistel, die sich dann spontan schloß. Völlige Heilung.

Fall 6 (IX). Ballance-Turney, Lancet, 1895, Bd. 2, p. 1578.

35-jähr. Mann, der früher in Indien gewesen war, dort aber angeblich nicht an Dysenterie gelitten hatte. Er klagte über Entleerung von Blut und Schleim mit dem Stuhl, und starke Abmagerung. Quere Durchtrennung des Ileum nahe der Bauhinschen Klappe und Einnähung beider Darmenden in die Bauchwand. Behandlung des unteren Darmabschnittes mit Durchspülungen. Zunächst leichte Besserung seines Befindens, nach einer Woche Exitus an Pneumonie.

Fall 7 (IX). Lindner, Beitr. zur klin. Chir., Bd. 26, p. 545.

23-jähr. Kaufmann, der auf der internen Station bereits seit $^1/_4$ Jahr wegen schwerer chronischer Colitis vergeblich behandelt war. Mehr oder weniger reichliche Blutbeimengungen zu den häufigen schleimig-eiterigen Abgängen ließen auf ausgedehnte Geschwürsbildung im Darm schließen. Schmerzen enorm, Abmagerung hochgradig. Hintere Sphinkterostomie hatte zu Inkontinenz geführt, die Erkrankung sonst nicht beeinflußt. Kolostomie am Colon ascendens. Anfangs Besserung, dann Wiederkehr der alten Symptome. Nach $3^1/_2$ Monaten auf Wunsch des Pat. Wiederverschluß des Anus praeternaturalis. Der Zustand wurde später leidlich, die Operation an sich schien keinen Einfluß gehabt zu haben.

Fall 8 (XII). Orsini, Rivista veneta di Sc. med., 1896.

46-jähr. Dienstmann, der seit 5 Monaten an heftigen Leibschmerzen und unstillbaren Diarrhöen litt. Festgestellt wurde ulceröse Rektocolitis mit einer Analfistel. Pat. litt an Urinretention, Allgemeinzustand war sehr

schlecht, fieberhaft. Spaltung der Fistel mit Thermokauter war erfolglos. Anus praeternaturalis links. Nachbehandlung mit Spülungen des peripheren Darmabschnittes unter Anwendung dünner Salicylsäurelösung. Prompter Abfall des Fiebers, Besserung des Allgemeinbefindens, Schwinden der Urinretention. Nach 5 Monaten Ulceration des Darmes geheilt. Schluß des Anus praeternaturalis. Nach weiteren 4 Wochen Pat. geheilt entlassen.

Fall 9 (XVII). Hale White and Golding-Bird, Transact. of the clin. soc. of London, Vol. 32, 1899.

35-jähr. Mann, der längere Zeit in den Tropen und in Aegypten gewesen war. Juli 1891 erste Attacke schwerer Diarrhöen mit Schmerzen und Melaena von 3-wöchentlicher Dauer. Mehrfache Wiederkehr dieser Anfälle bis Frühjahr 1903, dann kurze Pause mit völligem Wohlbefinden. Bei Wiederauftreten der Diarrhöen, jetzt oft blutig, Aufnahme in Guys Hospital. 5 Jahre lang Behandlung mit allen möglichen medizinischen Hilfsmitteln. Schließlich Ende 1898 Verfall bis zu völliger Kachexie. Diarrhöen blutig, unzählbar, mit heftigsten Schmerzen in der Flexur- und Cökalgegend. Kolostomie. Wegen partiellen Uebertrittes des sehr dünnen Stuhles ins Colon ascendens nach 2 Wochen noch Erweiterung der Fistel. Danach durch dieselbe völlige Entleerung des Stuhles. Besserung des Allgemeinbefindens, Schwinden der Schmerzen und der Blutabgänge. Beim späteren Versuche des Verschlusses der Kolostomie gelang nur ihre Verkleinerung, völliger Erfolg scheiterte an der großen Dünnflüssigkeit der Entleerungen.

Fall 10. Labey XVIII. Beobachtung von Quénu.

49-jähr. Mann, kommt aus Columbia und hat bis zu seinem 43. Jahre zumeist dort gelebt. Er überstand Typhus und litt an Malaria. Mit 35 Jahren acquirierte er einen phagedänischen Schanker, hatte aber nie sekundär-syphilitische Symptome. 1884 war er während mehrerer Monate von Dysenterie befallen, bereits seit 1882 leidet er an Magen-Darmbeschwerden von wechselnder Intensität. Seit 6 Jahren wesentliche Verschlimmerung. Seine Beschwerden bestehen in Schmerzen, die namentlich vom Sacrum zur Lumbalgegend aufsteigen, und Diarrhöen, die attackenweise für 1—2 Tage so gesteigert sind, daß 20—25 Entleerungen im Tage eintreten. Die Attacken kehren in letzter Zeit alle 3—4 Tage wieder, die Stühle enthalten neben Schleim jetzt auch reichlicher Blut. Trotz leidlichem Appetit Abmagerung und Erschöpfung höchsten Grades. In der rechten wie linken Fossa iliaca wurstförmiger, schmerzhafter Strang palpabel. Am 8. Juli 1898 rechtsseitige iliakale Kolostomie. Schon nach wenigen Tagen Nachlassen der Diarrhöen, bei Entlassung nach 4 Wochen wesentliche Besserung, geringe Neigung zu dünnen Stühlen fortbestehend. Pat. kam zum Verschluß des Anus praeternaturalis nicht mehr wieder.

Fall 11 (XIX). Murray, Ann. of surg., Vol. 33, 1901.

29-jähriger Schneider, dessen Erkrankung vor 2 Jahren begann mit schleimig-blutigen Diarrhöen, Tenesmen und heftigen Leibschmerzen. Nach fast 2-jähriger interner Behandlung trat schließlich Besserung ein, aber nach weiteren 3 Monaten kam wieder eine rasche Verschlechterung. Pat., der seit Beginn der Erkrankung 40 Pfund abgenommen hatte, war sehr schwach und äußerst abgemagert. Abdomen eingezogen und hart, sehr druckempfindlich, per rectum zahllose Geschwüre nachweisbar. Im diar-

rhöischen Stuhle Schleim, Eiter und Blut, mikroskopisch massenhaft Amöben, Rechtsseitige Kolostomie. Zu lokalen Spülungen wurden benutzt Lösungen von Chinin, Methylenblau, Formaldehyd und, mit dem besten Erfolge, von Höllenstein. Das Allgemeinbefinden besserte sich wesentlich, die Schmerzen verschwanden, die Stühle sanken an Zahl auf 2—3 im Tage und waren meist geformt, aber Schleim und Amöben verschwanden nicht völlig. M. schlug Vervollständigung der Kolonfistel zu komplettem Anus praeternaturalis vor, aber Pat. willigte nicht ein, da er beschwerdelos und arbeitsfähig war. Die Kolonfistel war nach etwa 6 Monaten geschlossen.

Fall 12 (XX). Powel, Indian Medical Gazette, 1899.

24-jähr. Mann mit schwerer Dysenterie. Reichliche Entleerungen schleimigen Eiters mit Blut, von fauligem Geruch. Heftige Schmerzen und Tenesmen. Rechtsseitige iliakale Kolostomie. Oeffnung der Schlinge bereits nach 9 Stunden, Irrigationen mit warmem Borwasser. In den nächsten 2 Tagen schon beginnende Besserung, aber 57 Stunden post operat. Exitus durch rektale Blutung.

Fall 13 (XXII). Sullivan, Journ. of the americ. med. Assoc., 1900.

35-jähr. Mann. Beginn der Erkrankung vor etwa $1^1/_2$ Jahren mit Diarrhöen. Interne Behandlung in verschiedenen Spitälern mit wechselndem Erfolg bis vor $^1/_2$ Jahr. Seitdem keine methodische Behandlung mehr. S. sah ihn Anfang April 1900 hochgradig abgemagert, in deplorablem Zustande. In den folgenden 3 Wochen, trotz rationeller Therapie, unter den Symptomen heftiger Leibschmerzen und unstillbarer (im Tage bis 20) blutig-schleimiger Durchfälle weitere Reduktion bis zu völliger Erschöpfung. Rechtsseitige inguinale Kolostomie (Dr. Barbat). Ausspülungen mit Pyrozon. 2 Tage nach Eröffnung des Colon Abfall des vorher hohen Fiebers zur Norm, promptes Nachlassen der Schmerzen, Zunahme an Körperfülle und Kräften. Wenige Tage nach der Operation Verschwinden der vorher konstatierten Amöben. Nach 4 Monaten bei voller Rekonvaleszenz und normaler Darmfunktien Wiederverschluß des Anus praeternaturalis. — Das Colon erschien bei der ersten Operation stark verdickt und von grauer Farbe, nach 4 Monaten wieder wesentlich dünner und normal gefärbt.

Fall 14 (XXII). Bolton, Med. Record, 1901, I, p. 404.

42-jähr. Mann. Seit 8 Wochen erkrankt mit schwerer Diarrhöe unter Erscheinungen von Fieber und allgemeiner Prostration. In 24 Stunden 16—23 blutig-schleimige Entleerungen. Gewichtsverlust im ganzen 31 Pfd., hochgradige Abmagerung und Anämie. Operation: $1^1/_2$ Zoll (engl.) lange Incision, parallel dem rechten Leistenbande. An der vorderen Wand des Coecum Bildung einer Fistel nach Art der Kaderschen Magenfistel, unter Einlegen eines dicken, weichen Gummikatheters, Suspension des Darmes in die Bauchwand. Nachbehandlung mit Höllensteinlösung. Irrigation während 4 Wochen. Nach weiteren 2 Wochen Fistel geschlossen, Darmgeschwüre geheilt, rasche, allgemeine Rekonvaleszenz.

Fall 15—17. Gibson, Boston med. and surg. Journ., 1902, Sept. (Ref. im Centralbl. f. Chir., 1903, 1.)

„Bei chronischer, durch Medikamente nicht beeinflußbarer Ruhr und ähnlichen Zuständen geschwüriger Schleimhauterkrankungen des Dick-

darmes legt G. eine Fistel nach Art der Kaderschen Magenfistel im Blinddarm an und spült von dieser her den Darm mit den verschiedenen zur Heilung nötigen Flüssigkeiten aus, meist Höllensteinlösung 1 : 20000, die allmählich stärker genommen wird. Die Flüssigkeit hat freien Abfluß durch ein Mastdarmspeculum. Ausführliche Mitteilung dreier auf diese Weise erfolgreich behandelter Fälle, die monatelanger medikamentöser Behandlung Trotz geboten hatten. Was später aus der Fistel wird, ist nicht mitgeteilt, geht auch nicht aus den Krankengeschichten hervor" (Ref. Trapp). — Nach der Schilderung des Verlaufs in Boltons Fall (14), der in derselben Weise behandelt wurde, ist wohl auch für Gibsons Fälle spontaner Verschluß der Fistel anzunehmen.

Fall 18. Hale White and Golding-Bird, The brit. med. Journ. 1902, I, p. 1337.

Vortragende berichten über 3 Fälle von Colitis, bei denen sie mehrere Jahre zuvor die rechtsseitige Kolostomie ausgeführt hatten. 2 Fälle betrafen Colitis membranacea, einer Col. dysenterica chron. Dieser und der eine Fall von Col. membran. wurden vollständig geheilt und blieben gesund auch nach Schluß des Anus praeternaturalis, bei dem anderen Fall von Col. membran. stellte sich die Erkrankung nach $1^1/_2$ Jahren wieder ein. Der Verschluß der Colonöffnung geschah nach 1, bezw. $1^1/_2$ und $2^1/_2$ Jahren. Welche Zeitangabe speziell auf den Dysenteriefall zu beziehen ist, ist aus der Mitteilung nicht zu ersehen.

Fall 19. Norman Dalton, Mitteilung in der Diskussion zu Fall 18.

D. äußerte sich dahin, daß es in solchen Fällen besser wäre, das Ileum zu öffnen als das Colon. Er berichtet über den Fall eines Mannes aus Johannesburg, der in Süd-Afrika Dysenterie acquirierte und dem später eine Kolostomie gemacht wurde. Die hintere Wand des geöffneten Darmes fiel so weit vor, daß nichts vom oberen zum unteren Darmabschnitt passieren konnte. Unter Behandlung mit Darmeingießungen genas Pat. von seiner Dysenterie. Beim Verschluß des künstlichen Afters zeigte es sich, daß nicht Colon, sondern Ileum eröffnet war und infolgedessen gelang die Schlußoperation viel leichter, als es bei einer Colonöffnung möglich gewesen wäre.

Fall 20. Monier Williams, ibidem.

W. berichtet von einem Pat., der im Tage bis zu 20 blutigen Entleerungen hatte und enorm abmagerte. Es wurde eine rechtsseitige Kolostomie gemacht und Pat. wurde von der Dysenterie geheilt, aber in der Umgebung des Anus praeternaturalis entstanden durch den flüssigen Kot Ulcerationen der Haut, die sehr schwer zur Heilung zu bringen waren. Schließlich wurde Pat. ganz gesund.

Fall 21. Weir, Med. Record, 1902, II, p. 201.

30-jähr. Mann, der 2 Jahre zuvor in Indien an Dysenterie erkrankt war und lange Zeit ohne Erfolg in medizinischer Behandlung gestanden hatte. Er hatte täglich 10—15 schleimig-eiterige Stühle, denen gelegentlich Blut beigemengt war. Es wurde eine Kader-Gibsonsche Cökalfistel angelegt, und von hier aus wurde der Darm zur Reinigung mit Kochsalzlösung, zwecks Einfluß auf die Heilung mit Methylenblau-, Höllenstein- und Wismutlösungen durchgespült. Damit wurde rasche Heilung erzielt.

Fall 22. Weir, ibid.

31-jähr. Mann, der seit fast 3 Jahren an Diarrhöen litt, und bei dem

sich in letzter Zeit größere Entleerungen von mehr oder weniger rein blutiger Beschaffenheit eingestellt hatten. Er war erheblich anämisch geworden, die Zahl der roten Blutkörperchen war auf 2024000, der Hämoglobingehalt des Blutes auf $27^1/_2$ Proz. gesunken. Die Entfernung eines Rektalpolyps, der anfänglich für den Ausgangspunkt der Blutungen gehalten wurde, hatte keinen Erfolg. Im Rectum konnten Geschwüre nicht konstatiert werden bei Empfindlichkeit und fühlbarer Verdickung in der Gegend der Flexur. Durch Probelaparotomie wurde festgestellt, daß die Wandung des Colon verdickt und kongestioniert war. Anlegung einer Cökalfistel wurde beschlossen. Beim Vorziehen des Coecums legte sich der Wurmfortsatz so augenfällig vor, daß Weir sich entschloß, diesen zur Fistelbildung zu benutzen. Er wurde an der Haut fixiert, die übrige Wunde wurde geschlossen. Eröffnung des Processus, um die Durchgängigkeit für Katheter 12 zu konstatieren, dann wieder Abschluß durch Ligatur bis zum nächsten Tage. 2 Tage später Beginn mit Spülungen des Darmes. Der Erfolg war ein guter. Nach 2 Monaten war wesentliche Besserung eingetreten, die Stühle waren blutfrei, immerhin hatte Pat. noch 5—6 Entleerungen im Tag.

Fall 23. Boas-Steiner, Deutsche med. Wochenschr., 1903, No. 11, und Chirurgenkonkreß Berlin, 1903.

28jähr. Pat., im ganzen seit ca. 8 Jahren leidend. Obstipation abwechselnd mit Diarrhöen, in letzter Zeit Diarrhöen überwiegend. Per Tag 4—5 Stühle mit Blut und Eiter. Mikroskopisch darin Charcot-Leydensche Kristalle, keine Amöben, starke Abmagerung. Druckempfindlichkeit der Cökalgegend, Rektalbefund negativ. Diagnose: Colitis ulcerosa. Operation: Anlegung einer Cökalfistel, dabei an verschiedenen Stellen des Colons Verdickungen festgestellt. Funktion der Darmfistel während 4 Wochen unvollkommen, dann vollkommen, ohne rektale Entleerungen. Spülungen zentrifugal und zentripetal mit Argentumlösungen, später Jodlösungen. Nach 11 Monaten Schluß der Cökostomie. Zunächst noch Kotfistel, dann völlige Heilung und gute allgemeine Rekonvaleszenz.

Fall 24. Körte, Dtsch. med. Wochenschr., 1903, Nr. 7 (Diskussion zu Fall 23).

Körte berichtet über einen Pat., den er vor etwa 2 Jahren mit sehr übler chronischer Dysenterie in Behandlung bekam. Der Tenesmus, sowie Blut- und Eiterabgänge hatten den Pat. sehr geschwächt. Cökostomie und Ausspülungen mit den verschiedensten Mitteln. Pat. verlor seine Schmerzen und erholte sich. Nach $^1/_2$ Jahre Abtrennung des Dünndarms vom Coecum und durch Einnähen des zuführenden Darmendes gesonderte Ileostomie. Sekretion aus dem ganz ausgeschalteten Dickdarm gering. Zeitpunkt für Wiederherstellung der normalen Zirkulation des Darminhaltes (Implantation des Dünndarms ins Colon. Schließung der Fisteln) noch nicht zu bestimmen.

Fall 25. Ewald, ibidem.

„Verzweifelter Fall von einer dysenterischen Dickdarmerkrankung bei einem 30-jähr. Mann". Anus praeternaturalis hoch oben am Colon descendens. Ausspülungen mit adstringierenden und aseptischen Lösungen. Einfluß der Behandlung nur vorübergehend. Nach Schluß der Kolostomie Wiederkehr der alten Beschwerden. Später wurde von Trendelenburg eine 2. Kolotomie rechts gemacht. Auch danach

keine dauernde Besserung, und noch jetzt ist eine erhebliche Veränderung des Zustandes nicht eingetreten.

Fall 26 und 27. Summers, Journ. of the americ. med. Ass., 1903, Juli.

1) 34-jähr. Lehrer litt seit seinem 2. Lebensjahr an Prolapsus recti und war stets von schwächlichem Habitus. Mit 29 Jahren wurde er operiert, wahrscheinlich wurden Hämorrhoiden entfernt, und befand sich danach leidlich bis Frühjahr 1901. Dann ging es ihm wieder schlechter. Im August 1901 bekam er bei Verrichtung ungewohnter schwerer Arbeit plötzlich heftigen Stuhldrang, und es entleerten sich große Mengen Schleim und Blut. Mehrere Tage wechselten schleimig-blutige Abgänge mit Entleerungen verhärteter Kotmassen. Als er im März 1902 in Summers Behandlung kam, war er in sehr schlechtem Allgemeinbefinden, im Rectum bestanden mehrere große Geschwüre und bis in die Flexur hinauf wurden Ulcera mit derbem Grund und erhabenem Rand konstatiert. Klysmenbehandlung hatte keinen nennenswerten Erfolg. Im Juni 1. Operation: Laparotomie ergab starke variköse Erweiterung der Vena mesaraica infer. mit ihren Aesten. Fixation des Colons an der Bauchwand. Nach einigen Tagen Wiederablösung und Zurücklagerung. Nach 2 Monaten 2. Laparotomie, um die Ursache der Venenstauung zu eruieren. Pankreas etwas dicker und weniger fixiert als normal. Gastroplicatio und Morrison-Operation. Danach allgemeine Besserung und Gewichtszunahme. Nach weiteren 2 Monaten 3. Operation: Anlegung einer Ventilfistel im Coecum. Nachfolgende Behandlung mit Darmspülungen. Nunmehr sehr wesentliche Besserung, Gewichtszunahme von 20 Pfd. in 8 Wochen. Einige Monate später die briefliche Nachricht, daß die Fistel sich geschlossen habe, und sich nun ein Rückfall der Erkrankung einzustellen beginne.

2) Anschließend erwähnt Summers einen 2. Fall von chronischer ulcerativer Colitis, den er vermittelst einer Ventilfistel am Coecum zur Heilung brachte. In beiden Fällen machte Summers die Oeffnung so weit, daß er einen sehr dicken Katheter einführen und dadurch einen reichlichen Flüssigkeitsstrom in den Darm einbringen konnte.

In der Diskussion zu dieser Mitteilung bemerkt Smythe-Memphis, daß auch er die von Summers beschriebene Methode in einigen Fällen mit befriedigendem Erfolg angewandt hat.

Fall 28 (Klinik Czerny, Fall 1). Nehrkorn, Dtsch. med. Wochenschr., 1902, 1.

19-jähr. Cigarrenarbeiter. Seit $^1/_2$ Jahre Stuhlverstopfung, zuweilen geringe Blutbeimengungen zum Stuhl; seit $^1/_4$ Jahr Stuhldrang gesteigert, Blutungen reichlicher. In den letzten Wochen vor der Aufnahme viel Leibschmerzen. Aufnahme am 5. Juni 1901. Zunächst interne Behandlung. Innerhalb 4 Wochen unter Symptomen heftiger Koliken, Tenesmen, unstillbarer blutig-schleimiger Diarrhöen und hohen Fiebers äußerste Abmagerung, Verfall der Kräfte, enorme Anämie. Am 5. Juli linksseitige Kolostomie. Ileum ödematös, starr infiltriert. Nach Eröffnung des Colons am 2. Tage, wobei Schleimhautulcera konstatiert wurden, prompter Abfall des Fiebers. Aufhören der Schmerzen und Blutungen. Ueberraschend günstige Rekonvaleszenz, Gewichtszunahme von 27 Pfd. in 6 Wochen. Nach $3^1/_2$ Monaten bei völligem Wohlbefinden Verschluß des Anus praeternaturalis. Danach glatte Heilung, normale Darmfunktion, gutes Allgemeinbefinden. — Pat. erlangte wieder Arbeitsfähigkeit

und erfreut sich nun etwa 2 Jahre lang ungestörten Wohlbefindens. Der an der Operationsstelle bestehende kleine Narbenbruch macht ihm keine Beschwerden.

Fall 29 (2).

29-jähr. Patientin. Früher gute Gesundheit. Vor 7 Jahren ein normaler Partus. Vor 4 Jahren in der medizinischen Klinik zu Heidelberg Aufnahme wegen Gelenkrheumatismus, der auf Salicyl rasch zurückging. Damals wurden geringe Blutbeimengungen im Stuhl gefunden und es wurden Klystiere mit Amylum und Wismut ordiniert. Kein Erfolg. In 8 Wochen Gewichtsabnahme um 14 Pfund. Dann allmähliche Besserung, nach 12 Wochen Entlassung. Seitdem bemerkte Pat. sehr häufig etwas Blut im Stuhl. Pausen ohne Blutabgang dauerten immer nur wenige Wochen. Leibschmerzen hatte Pat. vorwiegend während der Wintermonate, namentlich auf der linken Seite und oft so heftig, daß sie arbeitsunfähig war. Die Menstruation war unregelmäßig, die Menses kamen meist zu früh, dauerten dann nur 1—2 Tage. Seit 6 Wochen fühlt sich Pat. viel kränker, sie hat angeblich immer Durchfall und sehr viel Leibschmerzen. Bei der Aufnahme am 3. Mai 1902 wurde als Status erhoben: Kräftiger Körperbau, mäßiger Ernährungszustand, bleiche Gesichtsfarbe. Befund an Herz und Lungen normal. Abdomen mäßig gewölbt, weich, nur in den unteren Partien etwas druckempfindlich. Urin frei von Eiweiß und Zucker. Gynäkologischer Befund: Stärkere Vergrößerung und Empfindlichkeit der linken, geringere der rechten Adnexe. Die zunächst auf die Adnexitis gerichtete Behandlung blieb erfolglos. Pat. klagte in der folgenden Zeit über Steigerung der Leibschmerzen, die Stühle waren dünnbreiig und enthielten neben hellem Schleim mehr oder weniger reichlich geronnenes Blut. Die Spiegeluntersuchung des Mastdarmes ergab starke Hyperämie und Schwellung der Schleimhaut und einige oberflächliche, linsengroße, leicht blutende Ulcerationen. Diagnose: Rectocolitis ulcerosa chronica. Diätetische Behandlung und lokale Applikation von Kamillentee- und Wismutklystieren hatten gar keinen Einfluß auf die Stuhlbeschaffenheit, die Verschlechterung im Allgemeinbefinden machte vielmehr rasche Fortschritte, Kräfte und Körpergewicht nahmen ab, letzteres war seit $^1/_2$ Jahre im ganzen um 20 Pfund reduziert, die Schmerzen wurden heftiger, die Anämie hochgradiger. Pat. war mit einem Versuch operativer Behandlung sofort einverstanden. Am 3. Juni Anlegung eines Anus praeternaturalis links am oberen Abschnitt der Flexur (Czerny). Zur weiteren Nachbehandlung wurden Ausspülungen des unteren Darmabschnittes mit Kamillentee und dünner spiritiöser Salicylsäurelösung gemacht. Die Blutungen aus dem Rectum ließen alsbald nach, die allgemeine Rekonvaleszenz war eine gute. Nach 4 Wochen wurde Pat. mit gut funktionierendem Anus arteficialis auf $^1/_4$ Jahr nach Haus entlassen. Wiedereintritt am 26. Sept. 1902: Pat. sieht sehr wohl aus, hat über keinerlei Beschwerden mehr zu klagen. Die Kolostomie funktioniert gut, die Haut der Umgebung ist normal. Bei Durchspülung des Darmes zeigt sich weder Blut noch Schleim, die ulceröse Entzündung des Darmes kann als geheilt angenommen werden. Am 30. Sept. Verschluß des Anus praeternaturalis unter Ablösung des Darmes vom Peritoneum und Naht in 2 Etagen. Glatte Heilung der Wunde. Am 4. Tage wieder erster geformter Stuhl, völlig schmerzlos entleert. Am 25. Okt. in gutem Zustande, ohne Beschwerden, mit geregelter Darmfunktion entlassen. Im weiteren Verlauf ist bisher keine

Störung eingetreten. Pat. hat wesentlich an Körpergewicht zugenommen, fühlt sich wohl und kann ihre häuslichen Arbeiten verrichten. Der Stuhlgang ist zuweilen etwas angehalten und muß durch Rhabarber befördert worden, Beimengungen von Blut und Schleim sind nicht mehr beobachtet worden.

Fall 30 (3).

24-jähr. Kaufmann, der früher gesund war, erkrankte vor ca. 1 Jahr ohne nachweisliche Ursache mit Fieber und Leibschmerzen. In der ersten Zeit der Krankheit war der Stuhl sehr angehalten, dann wurde er diarrhöisch und mußte häufig entleert werden. Es wurden Beimengungen von Blut und Eiter festgestellt. Die Behandlung, die in Darreichung von Wismut und Opiaten innerlich, sowie in Applikation von Klysmen mit Oel und adstringierenden Lösungen bestand, blieb gänzlich erfolglos. Körperkräfte und Gewicht des Pat. nahmen, besonders in den letzten Monaten, zusehends ab, das Aussehen wurde anämisch, der Gemütszustand stark deprimiert. Aufnahme in die Klinik am 7. Juli 1902. Thoraxorgane normal. Abdomen flach, weich, nirgends eigentlich schmerzhaft, nur im l. Hypogastrium leicht druckempfindlich. Durch Spiegeluntersuchung wurden im oberen Abschnitt des Rectum zahlreiche oberflächliche, eiterig belegte, leicht blutende Geschwüre der Schleimhaut festgestellt. In den nächsten Tagen erfolgten täglich 8—10 diarrhoische Stühle, die stets reichlich mit Blut, Schleim und Eiter gemischt waren und zuweilen auch Membranfetzen enthielten. Mikroskopisch konnten weder Amöben noch Tuberkelbacillen nachgewiesen werden. Nach den in der Klinik gemachten guten Erfahrungen wurde mit der Operation nicht mehr gezögert, sondern am 12. Juli wurde in typischer Weise die linksseitige iliakale Kolostomie ausgeführt (Czerny). In den nächsten Tagen nach der Eröffnung des Darmes entleerte sich andauernd dünner Stuhl mit reichlichem Eiter, oft von sehr üblem Geruch. Ausspülungen mit Salicylwasser bewirkten nur geringe Besserung. Ordination von Opium und Wismut in der 3. Woche, um die dünne Beschaffenheit des Stuhles zu bessern, wirkten beinahe eher verschlimmernd. Nach Fortlassen aller inneren Medikamente und Irrigation auch des zuführenden Darmes zunächst mit spirituöser Salicylsäurelösung, dann mit Kamillentee wurde der Stuhl so weit reguliert, daß nur noch 1—2mal im Tage Entleerung dickbreiiger Massen eintrat. Ein Teil des Kotes wurde noch per anum entleert. Geringe Beimengungen von Eiter kamen noch vor, Blut wurde nicht mehr beobachtet. Etwa 6 Wochen nach der Operation konnte Pat. in guter allgemeiner Rekonvaleszenz zur Fortsetzung der Behandlung vorläufig nach Haus entlassen werden. Dort war das Befinden weiterhin ein gutes bis etwa Mitte Oktober. Unter Fieber, heftigen Schmerzen und Auftreibung des Leibes trat rasche Verschlimmerung ein. Die Zahl der Stühle wurde wieder auf 3—4 im Tage gesteigert, der Stuhl wurde diarrhoisch, enthielt Blut, Eiter und Membranfetzen. Unter regelmäßigen Ausspülungen mit Tanninlösung, Bettruhe und vorsichtiger Regelung der Diät wurde der Zustand nach 2 Wochen wieder besser. In der Folge wurde Unregelmäßigkeit und Schwierigkeit der Defäkation im wesentlichen dadurch bedingt, daß die Kolonfistel sich stark verengte und der Stuhl deshalb wieder zum größten Teil ins Rectum gelangte. Ende November wurde Pat. wieder in der Klinik aufgenommen. Es wurde eine Discision der Darmfistel gemacht und damit wieder der ungehinderten Kotentleerung aus derselben Raum geschaffen. Innerhalb 6 Wochen waren alle Beimengungen von

Eiter, Schleim, Membranen und Blut verschwunden und die Entleerungen waren so normal, daß zum Verschluß des Anus praeternaturalis geschritten werden konnte. Eine Kotfistel bildete sich, die erst Ende März zu vollständigem Verschluß kam. Die Darmfunktion war befriedigend, aber eine schwere Komplikation des Verlaufes trat dadurch ein, daß sich, wohl von der Darmnaht aus, ein großer, die ganze Blase umgebender Absceß bildete, aus dem sich bei der Spaltung massenhaft stinkender Eiter entleerte. Erst Anfang April war auch dieser Absceß völlig ausgeheilt. Der weitere Verlauf hat sich denn ohne Störung günstig gestaltet, so daß Pat. 5 Monate später über beträchtliche Gewichtszunahme, sehr gutes Allgemeinbefinden, guten Appetit und vollkommene Regelung der Darmfunktion berichten konnte.

Fall 31 (4).

48-jähr. Viehhändler, war zum erstenmal in die Klinik aufgenommen vom 19.—28. Nov. 1900. Er gab damals an, bereits seit 14 Monaten an Stuhlzwang, Fremdkörpergefühl im Rektum und häufig diarrhöischen, schleimig-eiterigen, zuweilen auch blutigen Entleerungen zu leiden. Die bisherigen Badekuren und diätetische Behandlung brachten keine nennenswerte Besserung. Spiegeluntersuchung des Rectum ergab Hyperämie, Wulstung, état mamelonné der Schleimhaut. Aetzung mit Arg. nitric. und Tanninklystiere brachten subjektive Erleichterung, aber nur von rasch vorübergehender Dauer. Bei der Wiederaufnahme nach über $1^1/_2$ Jahren berichtete Pat., daß seine Beschwerden lange Zeit fortbestanden hätten, ohne, bei seinem ausgezeichneten Appetit, seinen Kräftezustand sonderlich zu schwächen, aber in den letzten Monaten sei wesentliche Verschlimmerung eingetreten. Die profusen, schleimig-blutigen Durchfälle hätten oft in 24 Stunden die Zahl von 40—50 erreicht, so daß er, namentlich nachts, kaum vom Nachtstuhl oder der Bettschüssel heruntergekommen sei, dabei sei er sehr von kolikartigen Leibschmerzen geplagt und sein Körper sei nun doch merklich verfallen, trotz guten Appetits, ja fast ständigen Hungergefühls und reichlicher Nahrungsaufnahme. Status: Mittlerer Ernährungszustand, anämisches Aussehen, Hb-Gehalt des Blutes 60 Proz., Abdomen flach, gespannt, nirgends sehr druckempfindlich. In der Flexurgegend ein derber, wurstförmiger, wenig verschieblicher Strang palpabel. Rektal fühlt man die Schleimhaut wulstig, geschwollen, keine deutlichen Ulcerationen. Im Stuhl fanden sich regelmäßig linsen- bis erbsengroße dunkelrote Klümpchen, die sich als aus zusammengeballtem, mit Blut gemischtem Schleim bestehend erwiesen. Diagnose: Colitis ulcerosa chronica. Am 18. Juli linksseitige iliakale Kolostomie (Czerny). Infolge Schrumpfung des Mesosigmoideum ließ sich die Flexur nicht ganz vorlagern, sondern konnte nur seitlich eingenäht werden. Die Nachbehandlung bestand in Darmspülungen mit Salicylsäurelösungen und Kamillentee. Die Kotentleerung geschah anfänglich fast nur per rectum, allmählich ging auch durch die Fistel mehr Darminhalt ab, und nachdem am 9. Sept. die Fistel noch discidiert war, hörten die Entleerungen per rectum fast vollständig auf. Die in der Kolostomie vorliegende Schleimhaut war stark wulstig und wie mit Sagokörnern bestreut. Der Erfolg war in diesem Fall kein so prompter wie bei den früheren, aber er stellte sich nach und nach ein. Nach einigen Wochen entleerten sich häufiger aus der Kolostomie geformte Stühle, die Blutbeimengungen wurden spärlich, Eiter- und Schleimabsonderung besserte sich ebenfalls. Die Tenesmen verschwanden, die Leibschmerzen, die in der ersten Zeit nach der Operation noch oft

mit kolikartiger Heftigkeit auftraten, wurden viel geringer, Allgemeinbefinden und Zustand der Körperkräfte machten entschiedene Fortschritte. Nach Entlassung des Pat. am 13. Okt. 1902 ist die lokale Behandlung des Darmes zu Hause regelmäßig fortgesetzt. Die letzten Nachrichten besagen, daß Pat. sich im ganzen wohl befindet und an Gewicht zugenommen hat, daß hin und wieder noch Schmerzen unterhalb der Kolostomie bestehen, die auf Irrigation des unteren Darmendes verschwinden, daß der Stuhl meist geformt ist und wohl noch manchmal Schleim, aber kein Blut mehr enthält. So ist zu hoffen, daß auch bei diesem sehr hartnäckigen Falle schließlich völlige Heilung eintreten wird und der Verschluß der Kolostomie in einigen Monaten unternommen werden kann.

Fall 32 (XXV). Wiesinger, Münch. med. Wochenschr., 1895 und Deutsche Zeitschr. f. Chir., Bd. 62, 1902.

31-jähr. Pat., die seit 3 Jahren an chronischer Obstipation litt und in ihren Stuhlentleerungen Eiterbeimengungen bemerkte. Sie hatte Schmerzen im Leibe, die namentlich links lokalisiert waren und sich beständig steigerten. In der Gegend des Colon transversum und der Flexura lienalis derber, schmerzhafter Strang palpabel. Im Rectum wurden zahlreiche, oberflächliche Ulcerationen der Schleimhaut konstatiert. Es wurde ein Anus praeternaturalis auf der rechten Seite an der Flexura coli dextra angelegt, um von den entzündeten Darmpartien den Kot abzuhalten und von hier aus Durchspülungen durch die kranken Teile machen zu können. Eine Besserung wurde damit nicht erreicht und „es wurde deshalb später das Colon ascendens mit der durchtrennten Flexur vereinigt, um die kranken Darmteile auszuschalten und so dauernd vor der Einwirkung des durchgehenden Kotes zu schützen. Der proximale Teil der Flexura wurde geschlossen, so daß nur die Fistel an der Flexura coli dextra blieb, welche in den ausgeschalteten Darm führte. Von hier aus wurden Ausspülungen adstringierender und antiseptischer Natur vorgenommen. $1^1/_2$ Monate nach der Ausschaltung wurde auch diese Fistel geschlossen und ist seitdem geschlossen geblieben. Das große Darmstück ist also ausgeschaltet mit totaler Okklusion. Die Pat. befindet sich — 6 Jahre nach der Operation — ganz wohl, hat guten Appetit, regelmäßig Oeffnung, hat an Gewicht zugenommen und versieht ihre Geschäfte, ohne seit der Zeit nennenswert krank gewesen zu sein."

Fall 33 (XXVII). Giordano, Riv. veneta di sc. med., 1901.

46-jähr. Frau, vor $^1/_2$ Jahr wegen gutartiger Pylorusstenose Gastroenterostomie mit glattem Verlauf. Seit einiger Zeit Schmerzen im Leib, namentlich in der Gegend des Coecum und der Flexura lienalis. Stuhl unregelmäßig: Obstipation wechselnd mit Diarrhöen. In den diarrhöischen Stühlen Beimengungen von Schleim und Blut. 3-monatige Behandlung mit Diät und Klystieren erfolglos. Ileo-kolostomie. Danach Besserung des Allgemeinbefindens, Regulierung des Stuhles, Leibschmerzen gelinder, aber in geringem Grade noch fortbestehend.

Fall 34. Giordano, Mitteilung bei Labey als Fall XXVIII.

38-jähr. Mann. Beginn der Erkrankung, vor 1 Jahr, mit heftigen Durchfällen (20—30 im Tag). Medizinische Behandlung hat vollständig versagt. Gegenwärtig ist Pat. stark abgemagert, hat noch 4—5 Stühle im Tag. 23. Juli 1900 Ileo-sigmoidostomie. Colon stark verdickt und kongestioniert. Am 14. Tage Ileussymptome Nach 3 Tagen Anlegen eines Anus praeternaturalis. Exitus. Die Autopsie ergab

Darmverschluß durch innere Einklemmung, die in dem von der Anastomose gebildeten Ringe zu stande gekommen war.

Sehen wir, welche Schlüsse sich aus der gegebenen Statistik ziehen lassen zunächst in Bezug auf die Berechtigung bezw. Notwendigkeit der Operation überhaupt, alsdann den zu wählenden Zeitpunkt, und schließlich die Methode der chirurgischen Behandlung, die am schnellsten und besten Erfolg gewährleistet.

Leider haben die wiedergegebenen Krankengeschichten zum Teil große Lücken, und oft fehlen Daten, die für die Beantwortung der obigen Fragen von großer Bedeutung wären, aber auch so liegt doch wohl Material genug vor, um danach urteilen zu können.

Was Geschlecht und Alter der operierten Patienten anbetrifft, so soll darüber kurz bemerkt werden, daß bei den 34 Patienten 25mal darüber Angaben vorliegen, daß danach 20 Patienten männlichen, 5 weiblichen Geschlechtes waren, und daß 23 im mittleren Lebensalter vom 20.—50. Jahre standen, während nur einer das 20. Jahr noch nicht erreicht hatte (Fall 28: 19-jähr. Mann), und ebenfalls nur einer das 50. überschritten hatte (Fall 4: 60-jähr. Mann). Das Ueberwiegen des männlichen Geschlechtes wird hauptsächlich dadurch erklärt, daß viele der Patienten ihre dysenterische Erkrankung auf langen Irrfahrten und Reisen in den Tropen acquiriert hatten. Das Ergebnis stimmt im ganzen mit den sonstigen Erfahrungen über die Colitis ulcerosa überein, während andererseits die Colitis membranacea auf chronischer Obstipation und oft mehr nervöser Grundlage beruhend, häufiger das weibliche Geschlecht befällt. Auch bezüglich des Lebensalters ist nichts Besonderes zu bemerken; die ulceröse Colitis wird ebenso selten im jugendlichen Alter wie bei Greisen beobachtet. Da unsere Statistik in dieser Beziehung keine nennenswert abweichenden Fälle bedingt, so ist also daraus auf aus dem Lebensalter herzuleitende Indikation oder Kontraindikation kein Schluß zu ziehen.

Die Anzeige zur Operation geben Verlauf und Symptome, wie sie oben kurz skizziert wurden. Genauere Angaben darüber liegen vor in 24 Fällen. Immer waren es die bedeutenden subjektiven Beschwerden und der objektive Befund schwerer Anämie und Erschöpfung, die zum chirurgischen Eingreifen Veranlassung gaben, mehrere Male mußte schon nahezu in extremis operiert werden. Lassen sich die Fälle nach dem Decursus morbi auch nicht scharf rubrizieren, so kann man sie im wesentlichen doch in 3 Gruppen sondern. Den wenigen Fällen (4, 12, 14), die, akut beginnend, schon nach 6—8 Wochen so weit vorgeschritten waren, daß man sich zur Operation gezwungen sah, steht zunächst eine zweite Gruppe gegenüber, die durch milderen, oft schleichenden Beginn und später in wenigen Wochen unaufhaltsam sich verschlimmernden, zuweilen foudroyanten Verlauf ausgezeichnet ist. Hierher gehören etwa 13 Fälle, bei denen die Feststellung der ersten Erscheinungen 5mal

um $^1/_4$—$^1/_2$ Jahr, 3mal bis zu 1 Jahr und 5mal bis zu 2 Jahren zurücklag Ein Paradigma gibt die erste Heidelberger Beobachtung (Fall 28): Einige Monate vor der Aufnahme hatten sich die ersten Blutspuren im Stuhle gezeigt, „heimliche" Leibschmerzen und Stuhlzwang hatten sich hinzugesellt, dann trat rasche Wendung zur Verschlimmerung ein, und in weniger als einem Monat kam der Patient an den Rand des Grabes. Zu einer dritten Gruppe lassen sich diejenigen Erkrankungen vereinigen, die, von ausgeprägt chronischem Charakter, nicht selten von längeren Intervallen leidlicher Gesundheit unterbrochen, nach vergeblicher Inanspruchnahme aller anderen Hilfsmittel schließlich doch der chirurgischen Therapie überwiesen werden mußten. Als typisch für diese Gruppe kann der zweite Fall Weirs (22) mit 3 Jahre, und der von Boas und Steiner veröffentlichte mit 8 Jahre zurückreichender Colitisanamnese gelten.

Wir kommen zu den chirurgisch erzielten Resultaten. Ohne Frage muß das Ergebnis der Statistik als ein recht günstiges bezeichnet werden. Daß von den 34 Patienten 5 nach der Operation zum Exitus gekommen sind, erscheint allerdings auf den ersten Blick bedenklich, aber in der Tat ist von diesen Todesfällen kaum einer dem operativen Eingriffe zur Last zu legen. Der Patient Folets (1) war bereits in aussichtslosem Zustande, als die Operation noch gewagt wurde. Obgleich ein günstiger Einfluß durch die Kolostomie noch festgestellt wurde, war der Kranke doch schon zu sehr entkräftet, um sich noch erholen zu können. Im Falle Robinsons (4) erfolgte der Tod durch Perforation eines Darmgeschwüres mit nachfolgender Peritonitis. Auch ohne Operation wäre dieses Ereignis wohl mit Sicherheit eingetreten. Powels Patient (12) erlag einer schweren Darmblutung, die, wie die Autopsie ergab, in einem hoch im Rectum sitzendem Geschwüre ihren Ursprung hatte, während die Kolostomie rechts am Colon ascendens angelegt war. Ballance (6) sah seinen Kranken, der sich zunächst aus seinem Zustande größter Schwäche zu erholen schien, nach einer Woche an Pneumonie zu Grunde gehen. Giordano (34) verlor einen seiner Fälle von Enteroanastomose an innerer Inkarceration, die als Folge der Operation angesehen mußte, aber er ist selbst der Ansicht, daß der Patient gerettet worden wäre, wenn bei dem Auftreten der Ileussymptome rechtzeitig eingegriffen worden wäre.

Die Beurteilung der Ausgänge der übrigen Operationen ist wieder dadurch erschwert, daß zum Teil nur ungenaue Angaben zur Verfügung stehen. Was die berichteten Heilungen anbelangt, so müßte natürlich zunächst festgestellt werden, nach wie langer Zeit wirklich von definitiver Heilung gesprochen werden darf, d. h. ein Rückfall voraussichtlich nicht mehr zu erwarten ist. Die Erfahrungen sind noch zu gering, als daß sich daraus eine bezügliche Zeitbestimmung ergeben könnte, aber als unterste Grenze für eine Dauerheilung müßte doch jedenfalls min-

destens ein Zeitraum von 2 Jahren gefordert werden. Nun ist es sehr wahrscheinlich, daß eine Reihe der älteren Fälle diese Schwelle längst überschritten hat, aber die vorliegenden Angaben sind äußerst spärlich. Nur WIESINGERS Fall totaler Ausschaltung des Colon (32), ein Fall GOLDING-BIRDS mit rechtsseitiger Kolostomie (18), und der Heidelberger Fall 1 (28) erfüllen das gestellte Postulat. Wir müssen vorläufig mit dem Begriffe der Heilung weniger rigoros sein und unter „geheilt" diejenigen Fälle verstehen, die dafür bei der Entlassung aus der Behandlung einige Wochen nach der Enteroanastomose oder Schluß des künstlichen Afters angesehen worden sind. Dann kommen wir auf 14 Fälle, über die uns nähere Angaben vorliegen, und 6 andere, über deren sonstigen Verlauf uns nichts Genaueres mitgeteilt ist, im ganzen also 20 Fälle. Als wesentlich gebessert sind 6 Fälle aufzuführen, während nur 3 erfolglos behandelt wurden. Von den letzteren hatten 2 von vornherein gar keine Linderung durch die Operation, während der dritte sich allerdings zunächst wesentlich besserte, aber nach Schluß der angelegten Cökalfistel seine alten Beschwerden wiederkehren fühlte.

So interessant an sich ein Ueberblick über die chirurgischen Erfolge überhanpt ist, so hat es doch praktisch größere Bedeutung, den Wert der einzelnen Methoden der Operation zu prüfen. Hierbei bieten sich nun unverkennbar dadurch Schwierigkeiten, daß im Verhältniss zu der relativ geringen Anzahl von Fällen eine ganze Reihe von Operationsweisen in Anwendung gebracht worden ist. Zunächst scheint es am einfachsten zu sein, die Darmanastomosen mit primärem Wiederverschluß der Bauchhöhle gegenüberzustellen den Operationen mit Bildung einer temporären äußeren Darmfistel, rationeller aber ist es, die Operationen nach den mit ihnen im einzelnen verfolgten Zwecken zu gruppieren. Dieser Zwecke haben wir im wesentlichsten zwei: Erstens soll der Darm ruhig gestellt und frei von Kot gehalten werden, zweitens soll durch lokale Behandlung die ulceröse Entzündung der Schleimhaut zur Ausheilung gebracht werden. Nur die erste Forderung erfüllt die Darmanastomose, nur die zweite die GIBSON-KADERsche Cökalfistel, während alle übrigen Operationen beiden Forderungen gerecht werden sollen.

Die einfache Enteroanastomos, in den betreffenden Fällen Verbindung der untersten Ileumschlinge mit der Flexura sigm. ist nur 2mal und zwar von GIORDANO (33 und 34) ausgeführt worden. Der eine Patient ging, wie besprochen, durch innere Incarceration zu Grunde, der andere genas von der Operation und wurde immerhin wesentlich gebessert. Schon der Umstand, daß andere Operateure GIORDANOS Vorgange, der bei einer ganzen Zahl von Patienten mit Colitis mucosa und Colitis membranacea sehr befriedigende Resultate ergeben hat, nicht gefolgt sind, läßt auf die geringe Zweckmäßigkeit schließen. Die Methode ist schon theoretisch nur zulässig, wenn mit einiger Wahrscheinlichkeit angenommen werden kann, daß lediglich das Colon transversum mit den

benachbarten Flexuren Ort der Geschwürbildung ist; das dürfte aber in den wenigen Fällen, in denen es vielleicht vorkommt, recht schwer zu diagnostizieren sein. Sind die hauptsächlichsten Schmerzen in der Gegend des Colon transversum lokalisiert, und ist dieser Darmabschnitt dazu als derber schmerzhafter wurstförmiger Strang palpabel, so wird man immer noch nicht mehr daraus schließen dürfen, als daß diese höheren Dickdarmabschnitte auch oder vielleicht vorwiegend erkrankt sind, aber ein Schluß auf normales Verhalten der Flexur darf daraus nicht gezogen werden. Etwas sicherer ist ja wohl das Urteil nach Eröffnung der Bauchhöhle bei der Autopsia in vivo, aber auch dann ist man gewöhnlich nicht in der Lage, sich von der Beschaffenheit der Mucosa ein rechtes Bild zu machen. Es muß für diese Frage eben mit der klinischen und pathologisch-anatomischen Erfahrung gerechnet werden, daß die Colitis ulcerosa, wenigstens in der Regel, nicht bald an dieser, bald an jener Stelle des Dickdarms ihre Lokalisation findet, sondern zumeist von den untersten Darmabschnitten, vom Rectum oder von der Flexur ihren Ausgang nimmt. Nun kann es allerdings vorkommen, daß die Schleimhaut der Flexur zur Heilung kommt, während die Krankheit im Colon transversum noch ihren Fortgang nimmt, und dieser seltene Fall könnte freilich die fragliche Enteroanastomose rechtfertigen, aber, wie aus der kurzen Betrachtung hervorgeht, wird sich nur ausnahmsweise ein Fall finden, der zur Nachahmung der GIORDANOschen Operation veranlassen könnte.

Mehr Aussicht bietet vielleicht eine andere Art der Enteroanastomose, die, wie die Ileosigmoidostomie, von GIORDANO und anderen Operateuren bereits mehrere Male bei Colitis membranacea angewandt wurde, nämlich die Vereinigung des Ileum extraperitoneal mit dem Rectum (Ileorectostomie). So würde die stets der Miterkrankung verdächtige Flexur noch in das Bereich der Ausschaltnng fallen und wenigstens ein wesentlicher Einwand gegen die Enteroanastomose würde belanglos. Eine praktische Erfahrung mit dieser Methode liegt für die ulceröse Colitis noch nicht vor.

Einzig in ihrer Art ist die Enteroanastomose mit totaler Ausschaltung fast des ganzen Dickdarms, wie sie von WIESINGER (32) zur Anwendung kam. Nachdem durch Vorbehandlung mit einer rechtsseitigen Kolostomie und nachfolgenden sanierenden Darmspülungen die Entzündung beseitigt war, konnte natürlich unbedenklich auch die Flexur zur Anastomose benutzt werden. Nachahmung wird die Methode wohl um deswillen kaum finden, weil sie recht kompliziert ist, und das Gelingen der totalen Ausschaltung eines so großen Darmabschnittes ohne zurückbleibende Fistel immerhin als ein besonders günstiges Ereignis angesehen werden muß. Jedenfalls kann man aus dem Fall die Lehre ziehen, daß es für eine Enteroanastomose, auch ohne totale Ausschaltung, die richtige Vorbereitung ist, den Darm zuvor durch eine

Kolostomie von seiner Erkrankung zu heilen. Zwar ist in allen übrigen Fällen von Kolostomie der einfache Wiederverschluß derselben nach erfolgter Heilung für ausreichend gehalten, aber es ist nicht zu leugnen, daß die Ausschaltung der erkrankt gewesenen Partien durch Darmanastomose eine größere Gewähr gegen Rückfälle zu bieten vermag.

In erster Linie demselben Zwecke wie die primäre Enteronastomose dient der Anus arteficialis am Coecum oder den diesen benachbarten Darmabschnitten. Der Zweck wird nur wirklich erfüllt, wenn die angelegte Colonfistel so funktioniert, daß aller Kot vom Coecum nach außen abgeleitet und somit tatsächlich von dem kranken Darm ferngehalten wird. Funktioniert die Darmfistel unvollständig, so ist natürlich ihr Wert in Bezug auf die Entlastung des Darmes mehr oder weniger illusorisch, und sie kann dann nur durch Erfüllung der oben aufgestellten zweiten Fordernng nützlich sein, indem von ihr aus Berieselungen der unteren Darmteile gemacht werden können.

Operationen mit der Absicht, in beiden Beziehungen zu wirken, sind im ganzen 16 ausgeführt worden. 3mal wurde ein künstlicher After am Ileum etabliert, in einem Fall vermittelst seitlicher Einnähung (19), in 2 Fällen unter querer Durchtrennung des Lumens (6. 24 II). Im 1. Falle wird von Heilung berichtet, leider ohne nähere Angabe, ob und wann sich die Darmfistel geschlossen hat, der 2. Fall (6) starb an Pneumonie, im 3. brachte die Ileostomie erhebliche Besserung, nachdem eine Kolostomie vorher erfolglos versucht war, aber die Fistel konnte auch nach 3 Jahren noch nicht wieder verschlossen werden. Eine mehr oder weniger vollständige Afterbildung am Coecum bezw. Colon ascendens, meist iliakal, nur in einem Fall lumbal, wurde im ganzen 13mal zur Ausführung gebracht. Die Resultate sind wenig günstig. 2 Fälle kamen zum Exitus (1 und 12), vollständig geheilt wurden 5 Fälle und zwar 4 durch spätere Naht der Fistel (im Fall 13 nach 4 Monaten, in den Fällen 23 und 18 nach 1 bezw. $1^1/_2$ Jahren, über Fall 20 liegt keine Zeitangabe vor), einer durch Enteroanastomose und Ausschaltung (32). In einem Fall trat wohl Besserung ein, aber derselbe schied früh aus der Behandlung und kam später nicht mehr wieder (10), bei 3 Patienten muß ein Mißerfolg verzeichnet werden: Im Fall 7 blieb der Kranke nach der Kolostomie ungebessert und ließ sich in diesem Zustande nach $3^1/_2$ Monaten die Fistel wieder verschließen, im Fall 25 vermochte die rechtsseitige Kolostomie ebensowenig Erfolg zu erzielen, wie vorher die linksseitige ohne günstigen Einfluß gewesen war, im Fall 24 blieb ebenfalls das erhoffte Resultat aus, aber durch die spätere Ileostomie wurde dem Kranken wenigstens Erleichterung verschafft.

Den Afterbildungen am Coecum oder Colon ascendens stehen in Bezug auf Technik und therapeutischen Zweck die linksseitigen gleichartigen Operationen an der Flexura sigmoidea nahe. Auch für

ihren Erfolg ist die gute Funktion des künstlichen Afters eine wichtige Bedingung. Die Entlastung des Darmes, wenigstens des oberen Abschnittes, wird hier mehr dadurch bewirkt, daß der Stuhl leichten, ungehinderten Abfluß hat, während von Ruhigstellung natürlich nur für den peripheren Abschnitt die Rede sein kann. Berieselungen lassen sich mit höher eingeführtem Darmrohr natürlich vollständig genügend auch im zuführenden Schenkel ausführen.

Linksseitige Afterbildungen sind im ganzen 10 ausgeführt, mit 7 vollständigen und raschen Heilungen. Als 8. geheilter Fall wird wahrscheinlich nach einiger Zeit der noch in Beobachtung stehende letztoperierte Heidelberger Patient (31) hinzukommen, und somit ergibt sich bei dieser Operation ein sehr günstiges Resultat. Der Verschluß des Anus arteficialis konnte zweimal schon nach etwa 3 Monaten (28, 29), einmal nach 4 (2) und viermal nach 5 Monaten (3, 5, 8 u. 30) vorgenommen werden. Der einzige Fall, bei dem ein Mißerfolg zu verzeichnen ist, ist der Patient Ewalds (25), von dem bereits oben auch ein Mißerfolg der später gemachten rechtsseitigen Kolostomie berichtet ist. Tödlicher Ausgang erfolgte einmal und zwar infolge Peritonitis nach Perforation eines dysenterischen Ulcus (4).

Ebenfalls sehr gute Erfolge sind nunmehr noch zu nennen von derjenigen Operation, die von vornherein auf eine Ableitung des Kotes verzichtet und lediglich lokale Behandlung des kranken Darmes zum Ziel hat: die Ventilfistelbildung am Coecum. Die Operation ist in den letzten Jahren in Amerika wiederholt ausgeführt, zuerst, soweit es sich beurteilen läßt, von Bolton, auf Vorschlag von Gibson, und zwar genau nach dem Vorbilde der Gastrostomie von Kader. Ueber die 7 Operationen stehen uns zum Teil nur recht kurze Mitteilungen zur Verfügung, aber diese berichten fast alle von Erfolg. Als geheilt werden 6 Fälle bezeichnet (14, 15, 16, 17, 21, 27). Ueber die Art des Wiederverschlusses der Fistel liegt nur bei einem von denselben eine Angabe vor und zwar die, daß der Verschluß nach Ausheilung des Darmes spontan nach 6 Wochen eintrat (14). Der 7. Fall ist nun allerdings geeignet, die Erfolge ohne längere Nachbeobachtung etwas skeptisch aufzunehmen. Bei diesem trat nämlich auch zunächst Heilung der Colitis und gute Rekonvaleszenz ein, die Fistel schloß sich spontan nach einigen Monaten, aber sobald sie geschlossen war, meldeten sich auch alsbald wieder die alten Beschwerden (26).

Eine Modifikation dieser Kader-Gibsonschen Operation hat Weir versucht, indem er den Wurmfortsatz in die Bauchwand einnähte, zunächst nach außen durch Ligatur geschlossen hielt, dann sekundär öffnete und durch sein Lumen einen Katheter zum Spülen einführte (22). Der Erfolg war ein guter, aber Summers erhebt gegen die Methode doch mit Recht den Einwand, daß das Lumen des Processus

im allgemeinen doch nicht weit genug sein wird, um einem genügend dicken Katheter die Passage zu gestatten.

Von den verschiedenen Operationen müssen wohl die primären Anastomosen am wenigsten günstig beurteilt werden. Sie bedeuten einen schweren Eingriff bei stark geschwächten Patienten, haben die selten anzutreffende Intaktheit der unteren Darmabschnitte zur Voraussetzung und geben keine Möglichkeit lokaler Behandlung des Krankheitsherdes. Demgegenüber ist die Bildung einer Darmfistel eine leichte und einfache Operation, die sogar meist ohne allgemeine Narkose ausgeführt und selbst sehr erschöpften Patienten zugemutet werden kann. Gescheut wird wohl noch immer die Belästigung und Infirmität, die, wenn auch nur temporär, dem Patienten durch einen Anus arteficialis bereitet wird, und mancher fürchtet ein Uebel für ein anderes einzutauschen, aber diese Furcht ist unbegründet. Jeder Operierte merkt sehr bald, daß er mit einem Anus arteficialis, der ihn von seinen Schmerzen befreit und im Tage 1—2 normale Entleerungen ermöglicht, besser daran ist, als er es mit dem Anus naturalis war, der ihn durch quälende Tenesmen mit zahllosen dünnen Stühlen peinigte und seine Kräfte unaufhaltsam erschöpfte. Die normale Stuhlentleerung wird zweifellos rascher erzielt durch einen künstlichen After an der Flexur, bis zu der eine genügende Eindickung des Stuhles meist stattgefunden hat, als durch eine Kotfistel am Coecum oder gar Ileum, aus der meistens noch lange dünnflüssiger Darminhalt ausgeschieden wird. Fortwährende Empfindung des Beschmutztseins, unausstehliche Verpestung der Zimmerluft und Verätzung der Haut in der Umgebung der Fistel müssen wenigstens für die nächste Zeit nach der Operation die Folgen sein. Da nun, wie wir gesehen haben, eine lokale Behandlung mit Darmspülungen ebenso gut von der Flexur wie vom Coecum aus bewirkt wird, so muß bei der Entscheidung, ob der linksseitigen oder rechtsseitigen Kolostomie der Vorzug zu geben ist, unbedingt zu Gunsten der ersteren entschieden werden. Diese theoretische Schlußfolgerung wird dazu noch unterstützt durch die praktische Erfahrung, die sich aus der Statistik ergibt: Gegenüber 16 rechtsseitigen Enterostomien mit 6 vollen Erfolgen und 3 Mißerfolgen stehen von abgeschlossenen Beobachtungen 9 linksseitige mit 7 Erfolgen und nur 1 Mißerfolg gegenüber.

In Konkurrenz mit der Bildung eines Kunstafters an der Flexur kann bezüglich des Erfolges nur die KADER-GIBSONschen Ventilfistelbildung am Coecum treten, bei der natürlich alle von lokaler Afterbildung zu fürchtenden Mißhelligkeiten in Wegfall kommen. Daß mit solcher Ventilfistel in einer Anzahl von Fällen so gute Heilungen erzielt sind, beweist, wie unrecht es ist, auf die Ruhigstellung und Ausschaltung des kranken Darmes allein das Hauptgewicht zu legen, vielmehr muß danach angenommen werden, daß auch bei den anderen Methoden die lokale Behandlung den wichtigeren Heilfaktor ausmacht.

Zu dieser Nachbehandlung mit Durchspülungen des Darmes sind die verschiedensten aseptischen, antiseptischen und adstingierenden Lösungen benutzt worden. DURANTE wandte Zinksulfatlösung an, ROBSON und HALE WHITE Borwasser, STEPHAN Lösungen von Wismut, Tannin, Höllenstein, STEINER glaubt Jodlösungen den Vorzug geben zu sollen. In unseren Fällen wurde meist Kamillentee und dünne spirituöse Salicylsäurelösung gebraucht, aber auch Borsäure, Tannin, Höllenstein wurden gelegentlich erprobt. Ebensowenig wie bei der Klysmenbehandlung der Colitis immer mit denselben Medikamenten vorgegangen werden kann, wird auch für die Spülungen von einer künstlichen Darmöffnung aus ein Mittel als allein wirksam empfohlen werden können, sondern nur Individualisieren und Erproben unter sorgfältiger Beobachtung der Wirkung in jedem einzelnen Falle wird zum Ziele führen.

Die Statistik in ihrer Gesamtheit spricht so ersichtlich zu Gunsten der chirurgischen Behandlung, daß mit Recht auch von der internen Medizin für dieselbe mehr Beachtung gefordert werden kann, als ihr bisher zu teil wurde. In welchem Zeitpunkt der Internist seine Methoden für unzureichend erklären und die Hilfe des Chirurgen in Anspruch nehmen soll, das läßt sich nicht im Schema nach Wochen und Monaten bestimmen, aber jedenfalls werden die Chancen für die Kranken noch günstiger werden, wenn nicht, wie bisher in den meisten Fällen, gewartet wird, bis die Kräfte derselben bis zum äußersten aufgezehrt sind. Ob es richtig ist, alle Patienten mit chronischer ulceröser Colitis von vornherein der chirurgischen Station zu überweisen, wie es nach Mitteilung von SMYTHE [1]) in dem Krankenhause zu Memphis, an dem er als Chirurg tätig ist, neuerdings zur Regel gemacht ist, das mag dahingestellt bleiben, aber jedenfalls kann ein frühzeitiges Zusammenarbeiten von Internisten und Chirurgen für jene bedauernswerten Kranken nur zum Heile ausschlagen.

Anhangsweise soll hier noch die Krankengeschichte eines Falles mitgeteilt werden, bei dem wegen relativer Darmstenose und Peritonitis nicht sicher diagnostizierbaren Ursprunges Laparotomie und Cökostomie gemacht wurde, und bei dem die Sektion eine schwere dysenterische Erkrankung das Colon aufdeckte. Für Ueberlassung des Krankenjournals der medizinischen Klinik, auf der die Patientin bis zur Operation behandelt wurde, bin ich Herrn Geh.-Rat ERB zu verbindlichem Danke verpflichtet.

26-jähr. Frau. Aufnahme am 4. Juli 1903. Keine tuberkulöse Belastung. Keine früheren Krankheiten, angeblich schon lange blasses Aussehen. Seit 1 Jahr verheiratet. Vor 1 Monat normale Entbindung mit normalem Wochenbett. Pat. erkrankte vor 7 Tagen mit Schmerzen im Unterleib, rechts wie links. Dazu gesellten sich Durchfälle, die 8—9mal

1) Journal of the Americ. Med. Assoc., 1903, July.

im Tage auftraten. Stuhl sehr dünn, soll nie Blut enthalten haben. Beim Stuhlgang Steigerung der Schmerzen. Bisweilen Erbrechen frisch genossener Speisen, keine Kopfschmerzen, Fieber nicht festgestellt, Appetit gut, Urinentleerung ohne Störung. Die WIDALsche Reaktion fand der einweisende Arzt positiv. Status: Große, gracil gebaute Frau. Auffällige Anämie. Pat. ist ruhig und macht nicht den Eindruck einer Schwerkranken. Keine Facies typhosa, keine Roseolen. Thoraxorgane normal. Abdomen tympanitisch aufgetrieben. Kein Ascites, nirgends nennenswerte Dämpfung. In der Cökalgegend undeutliche Resistenz und Gurren. Das ganze Hypogastrium ist, einschließlich der Blasengegend, mäßig druckempfindlich. Epigastrium schmerzfrei. Leber nicht vergrößert, Milz perkutorisch etwas vergrößert, nicht palpabel. Urin: sauer, Albumen in Spuren, kein Saccharum, Diazoreaktion positiv. Stuhlgang sehr reichlich, sehr dünn, von grünlicher Farbe (infolge noch auswärts verabreichten Medikamentes). Per rectum et vaginam Uterus noch etwas vergrößert, sonst nichts Besonderes zu fühlen. Temperatur 38—39°. In den nächsten Tagen Stühle gleich häufig, zuweilen etwas eiterhaltig. Zunahme der Tympanie. Steigerung des Fiebers über 39°, des Pulses auf 120. Erbrechen häufiger. Im Urin Albumen und reichlich Indikan. Nach wiederholtem negativen Ausfall der WIDALschen Reaktion wurde Typhus ausgeschlossen, aber eine bestimmte Diagnose nicht gestellt. Obgleich eigentliche Ileussymptome nicht auftraten, so drängte doch der zunehmend septisch werdende Allgemeinzustand, der starke Meteorismus, die große Schmerzhaftigkeit des Abdomens dazu, durch Operation Klarstellung und eventuell Heilung zu versuchen. Am 9. Juli abends Operation (PETERSEN) mit Lokalanästhesie und leichter Sauerstoffchloroformnarkose. Schrägschnitt in der Cökalgegend. Bei Eröffnung des Peritoneums quillt seröse, nicht eiterige Flüssigkeit heraus. Verklebungen der Därme und Fibrinauflagerungen. Keine miliaren Knötchen auf dem Peritoneum. Coecum maximal gedehnt und schwer erkennbar. Nach Lösung der Verwachsungen kommt Tänie und Wurmfortsatz zum Vorschein, letzterer im ganzen gleichmäßig verdickt und infiltriert. Resektion desselben. Im Lumen kein Eiter, sondern nur gelblicher dünner Kot. Eine Stenose des Darmes nirgends nachweisbar. Das Coecum wird eingenäht und eröffnet, nachdem durch Punktion reichlich Gase entleert waren. Durchspülung des Darmes, bis reines Wasser wieder abfließt. Drainage des Darmes. Ordination: Kochsalzinfusion, Kampfer, Opiumsuppositorium. Am nächsten Morgen Besserung des subjektiven Befindens und des Pulses, aber abends, ca. 28 Stunden post oper., Kollaps und Exitus.

Die Autopsie ergab in der Bauchhöhle geringe Flüssigkeitsmenge. Därme leicht verklebt, mäßig gebläht. Dünndarmschleimhaut ohne pathologischen Befund. Im Dickdarm, namentlich in seinem Anfangsteil, hochgradige Veränderungen. Schleimhaut gequollen, an vielen Stellen nekrotisch, in Fetzen abziehbar. Streckenweiße Muscularis freiliegend. Sonst starke Hyperämie und zahlreiche Hämorrhagien. Diese Veränderungen nehmen gegen das Col. descendens hin ab, im Rectum besteht nur starke Hyperämie der Schleimhaut. Anatomische Diagnose: Dysenteria gravis coli ascendentis et transversi, Peritonitis septica.

Nach dem Tode bei den Angehörigen der Pat. angestellte Nachforschungen ergaben, daß doch bereits vor der, einen Monat zurückliegenden Entbindung wiederholt blutige Beimengungen im Stuhl beobachtet waren. Denselben wurde jedoch keine Beachtung geschenkt und sie wurden mit der bestehenden Schwangerschaft in Verbindung gebracht.

Der Verlauf der Dysenterie war in diesem Falle ein so akuter und schwerer, daß der Patientin wohl auch bei richtig und rechtzeitig gestellter Diagnose weder mit interner noch chirurgischer Therapie hätte geholfen werden können, immerhin ist kurz die Frage zu diskutieren, ob in einem solchen akuten Falle ein Versuch operativer Behandlung gerechtfertigt werden kann. Das ist nach unserer Ansicht allerdings der Fall, denn die Verhältnisse liegen zwar äußerst ungünstig, sind aber doch nicht so sehr verschieden von denen, wie sie oft genug angetroffen sind bei akuten Exacerbationen chronischer Fälle, die dann doch noch in extremis operiert und auch zum Teil gerettet worden sind. Die Entlastung und Ruhigstellung des schwer erkrankten Darmes kann gewiß nur günstig einwirken, ob allerdings bei schon beginnender Sepsis dem Fortschreiten dieser noch Einhalt getan werden kann, das steht natürlich dahin. Der vorbeschriebene Fall war an sich ein verlorener, und sein Ausgang braucht nicht entmutigend zu wirken. Derselbe darf der chirurgischen Therapie ebensowenig als Mißerfolg angerechnet werden, wie der tödliche Ausgang einer diffusen jauchigen Perforationsperitonitis, bei der der Chirurg auch im hoffnungslosen Zustand noch pflichtmäßig Entleerung des Exsudats und Drainage der Bauchhöhle versucht hat, der Operation als solcher zur Last gelegt werden wird.

Aus dem Laboratorium der chir. Abt. des Eppendorfer Krankenhauses
(Dirig. Arzt: Dr. KÜMMELL).

Nachdruck verboten.

# X.

# Beiträge zur Lehre von dem osmotischen Drucke und der elektrischen Leitfähigkeit der Körperflüssigkeiten.

Von
Dr. **Fritz Engelmann.**

Experimentelle Untersuchungen der letzten Jahre zusammen mit der klinischen Beobachtung haben unsere Kenntnisse von dem physiologisch-chemischen Verhalten der Körperflüssigkeiten und ihren gegenseitigen Wechselbeziehungen im gesunden und kranken Organismus in wesentlichem Maße gefördert. Dennoch gibt es noch eine große Reihe, zum Teil sehr wesentlicher Punkte, über die eine einheitliche Meinung noch nicht erzielt werden konnte.

Ueber scheinbar einfache Fragen, wie beispielsweise die nach der Höhe des normalen Blutgefrierpunktes, d. h. der Gefrierpunktserniedrigung des Blutes des gesunden Menschen, besteht noch eine beträchtliche Divergenz der Ansichten. Die Mittelwerte, die die verschiedenen Autoren für den Blutgefrierpunkt auch derselben Tierspecies angeben, weichen außerordentlich voneinander ab. „Wieweit diese Schwankungen wirklich existieren oder auf Differenzen in der Methode der Gefrierpunktsbestimmungen zurückzuführen sind, ist in vielen Fällen kaum zu unterscheiden" (HAMBURGER)[1]). In der Tat liefert die anscheinend so einfach auszuführende Untersuchungsmethode häufig recht ungleiche Resultate. Dies wird am besten durch die Tatsache illustriert, daß die Angaben über den Gefrierpunkt einfacher chemischer Flüssigkeiten, wie beispielsweise einer 1-proz. Kochsalzlösung, um einige Hundertstel Grad voneinander abweichen. Es ist deshalb gewiß richtig, wenn HAMBURGER die Forderung aufstellt, daß ein jeder, der über derartige Untersuchungen Mitteilungen macht, zugleich darlegt, in welcher Weise er seine Untersuchungen angestellt hat. Nur so ist es möglich, die Resultate zu bewerten und sie zum Vergleich mit anderen heranzuziehen. Da nun ferner der Apparat, mit dem die meisten Bestimmungen ausgeführt werden, nur eine relative Genauigkeit besitzt, so ist es notwendig, ge-

1) HAMBURGER, Osmotischer Druck und Ionenlehre, 1902. — Ebenda siehe auch die im Text nicht verzeichneten Literaturangaben!

wisse Vorsichtsmaßregeln zu beobachten und stets gleichmäßig und exakt zu arbeiten. Dann ist es aber auch möglich, eine Genauigkeit zu erzielen, die für die in Frage kommenden Untersuchungen ausreicht und die die Fehlergrenzen von 0,005°—0,01° nicht übersteigt.

Was nun die vorliegenden Untersuchungen angeht, so schicke ich voraus, daß dieselben alle bis auf einige wenige Urinuntersuchungen mit demselben Apparat gemacht sind, mit dem ich selber fast 1000 Gefrierpunktsbestimmungen ausgeführt habe. Mehrfache Kontrollversuche haben gezeigt, daß die Fehlergrenze des Thermometers innerhalb $^1/_{100}$° liegt. So fand ich z. B. bei einem Versuche folgende Werte für eine 1-proz. Kochsalzlösung: 0,60°—0,60°—0,598°—0,595°—0,605°—0,604°. Bei den Untersuchungen wurde besonders darauf geachtet, daß die Temperatur der Kältemischung stets die gleiche, nämlich minus 4° war, daß die untersuchten Flüssigkeiten stets in gleicher Menge (30 ccm) vorhanden waren und von Anfang bis zu Ende des Versuchs gleichmäßig gerührt wurden. Der Gefrierpunkt des destillierten Wassers wurde natürlich stets, in einzelnen Versuchen vor- und nachher bestimmt. Zum Vergleich mit anderen Untersuchungen sei weiter angeführt, daß die mehrfach angeführten Gefrierpunktsbestimmungen der 1-proz. Kochsalzlösung, deren genaue Konzentration auf refraktometrischem Wege bestimmt wurde, mit dem benutzten Apparat als Mittelwert die Zahl — 0,60° ergaben.

Diese Zahl differiert um ca. $^1/_{100}$° von der von HAMBURGER aus einer Reihe von Bestimmungen, die mit dem Präzisionsapparat erzielt wurden, berechneten Zahl. Erst nachdem von anderer Seite entsprechende Angaben erfolgt sein werden, wird eine exakte Vergleichung der gefundenen Resultate möglich sein.

Gehen wir nach diesen Vorbemerkungen dazu über, uns mit dem

Blutgefrierpunkt des gesunden Menschen

zu beschäftigen.

Zuerst sei eine Reihe von Zahlen für den normalen Blutgefrierpunkt wiedergegeben, die aus zwei Tabellen von HAMBURGER und E. COHEN[1]) zusammengestellt sind:

| | Grenzwerte | Anzahl der Bestimmungen | Mittelwert |
|---|---|---|---|
| DRESER | 0,56 | 1 | 0,56 |
| HAMBURGER | 0,557 | 1 | 0,557 |
| KORANYI | 0,56 | 1 | 0,56 |
| BOSQUET | 0,56 —0,57 | 2 | 0,565 |
| VIOLA | 0,544—0,57 | 8 | — |
| GRIJNS | 0,52 —0,533 | — | — |
| KÖSSLER | 0,54 —0,58 | — | — |
| WINTER | 0,56 | — | — |
| VEIT | 0,551 | — | — |
| KRÖNIG und FÜTH | 0,52 | — | — |

1) COHEN, Vorträge für Aerzte über physikalische Chemie.

Von anderen Untersuchern fand KÖPPE mit seinem Hämatokrit Werte zwischen $-0{,}546^\circ$ bis $-0{,}57^\circ$ für den Gefrierpunkt des gesunden Menschen. SENATOR[1]) gibt $-0{,}56$ als normalen Gefrierpunkt an und glaubt, daß ausnahmsweise (auch bei gesunden Menschen) Abweichungen bis $-54^\circ$ bezw. $-0{,}59^\circ$ vorkommen. STRAUSS[2]) bezeichnet $0{,}54^\circ$ bis $0{,}58^\circ$ als normalen Gefrierpunkt, COHN $0{,}50^\circ$ bis $0{,}55^\circ$.

HAMBURGER rechnet aus 47 Beobachtungen verschiedener Autoren als mittlere Gefrierpunktserniedrigung für das Serum des Menschen die Zahl 0,526 heraus, fügt jedoch hinzu, daß der absolute Wert dieser Zahl ein zweifelhafter sei.

Ich komme nun zu meinen eigenen Untersuchungen.

Unter den von HAMBURGER vorgeschriebenen Kautelen wurde bei 14 verschiedenen gesunden Personen der Gefrierpunkt des Blutes bestimmt. Das Resultat dieser Untersuchungen ist folgendes:

Die Gefrierpunktserniedrigung betrug

| | | |
|---|---|---|
| $-0{,}555^\circ$ | in 3 | Fällen |
| $-0{,}56^\circ$ | „ 4 | „ |
| $-0{,}565^\circ$ | „ 1 | „ |
| $-0{,}57^\circ$ | „ 1 | „ |
| $-0{,}58^\circ$ | „ 4 | „ |
| $-0{,}585^\circ$ | „ 1 | „ |

Es lag danach der Gefrierpunkt des Blutes in 13 Fällen zwischen $-0{,}555^\circ$ und $-0{,}58^\circ$; in einem Fall betrug er $-0{,}585^\circ$ und im Durchschnitt $-0{,}566^\circ$.

Diese Zahlen stimmen gut überein mit den von DRESER, VIOLA, BOUSQUET, KÖRBER, HAMBURGER, KÖPPE, SENATOR und STRAUSS angegebenen und können wohl als normale Grenzwerte bezw. Mittelwerte angesehen werden.

Es ergibt sich nun die Frage: kann man überhaupt von einem normalen Gefrierpunkt des menschlichen Blutes schlechthin sprechen? Aendert sich nicht fortwährend die Konzentration? Hat doch KÖPPE auf Grund seiner Hämatokritversuche behauptet, daß der Gefrierpunkt Tagesschwankungen unterliegt, die nicht unbeträchtlich sind, und von KÖPPE als durch die Nahrungszufuhr bedingt erklärt werden. So fand KÖPPE bei entsprechenden Versuchen Grenzwerte von 0,225 g-Mol. bis 0,27 g-Mol. gegenüber dem Mittelwert von 0,24 bis 0,25 als osmotischen Druck des Blutplasmas des gesunden Menschen. (Den Lösungen von 0,225 und 0,275 g-Mol. entsprechen Gefrierpunktserniedrigungen $0{,}508$ bis $0{,}634^\circ$ C, den Lösungen von 0,24 und 0,25 g-Mol. entsprechen Gefrierpunktserniedrigungen $0{,}558$ und $0{,}570^\circ$ C.) Nach Einführungen von Salzlösungen bekam KÖPPE sogar Werte bis zu 0,285 g-Mol.

1) Berl. klin. Wochenschr., 1903, 21 und 22.
2) Dtsch. med. Wochenschr., 1902, 37.

Aehnliche Resultate erzielten auch andere Beobachter. So stellte GRUBE [1]) Trinkversuche mit Mineralwasser an. Er untersuchte nach mehrtägigem Genuß dieses Wassers das Blut und konnte eine Zunahme des osmotischen Drucks entsprechend einer Gefrierpunktserniedrigung von ca. 0,02° konstatieren. Auch VIOLA fand in einem entsprechenden Versuche, daß die Kochsalzaufnahme die Blutkonzentration zu erhöhen im stande ist. Dagegen konnte derselbe Autor einen Einfluß der Nahrungszufuhr auf den Gefrierpunkt des Blutes nicht nachweisen. Er entnahm nämlich einer Versuchsperson an verschiedenen Tagen zu drei verschiedenen Tageszeiten Blutproben und bekam stets dieselben Werte für $\delta$. KORANYI berichtet über gleiche Beobachtungen an Kaninchen, deren Resultat war, daß bei den gesunden Kaninchen der Blutgefrierpunkt sich als unabhängig von der Nahrungszufuhr erwies, während bei den künstlich niereninsufficient gemachten Tieren ein bedeutender Einfluß nachzuweisen war. Auch STRAUSS konnte eine wesentliche Aenderung des Blutgefrierpunktes durch Zuführung von Nahrung oder gewöhnlicher Salzlösung im allgemeinen nicht feststellen, nur in einem Fall trat bei Kochsalzzufuhr Erhöhung des $\delta$ ein.

Die Versuche, die ich ad hoc angestellt habe, sind leider, da sie in größerer Zahl nicht an derselben Person angestellt werden konnten, weder für die eine noch für die andere Anschauung beweisend.

In 12 Fällen wurde das Blut $^1/_4$ bis 1 Stunde nach dem Mittagessen, bezw. Abendessen entnommen und in der üblichen Weise untersucht. Die Resultate waren:

$\delta = -0{,}55°$ bis $0{,}58°$ in 8 Fällen,
$= -0{,}58°$ in 3 Fällen,
$= -0{,}585°$ in 1 Fall.

Diese Zahlen würden nicht im Sinne einer erheblichen Zunahme des $\delta$ nach der Nahrungsaufnahme zu verwenden sein. Dennoch glaube ich aus mehrfachen Gründen auch, daß der Gefrierpunkt derselben gesunden Person Schwankungen unterworfen ist. Es ist ja, wie eben hervorgehoben, sehr schwer, exakte Untersuchungen über diesen Punkt anzustellen. Man hat sich deshalb zu helfen gesucht, indem man die mehrfach gemachte Beobachtung benutzte, daß der osmotische Druck anderer Körperflüssigkeiten, wie beispielsweise der Galle und der Milch, mit der des Blutes übereinstimmt und wahrscheinlich sich auch parallel mit demselben verändert.

Man hat so Konzentrationsschwankungen der einen Flüssigkeit an denen der anderen gemessen (KÖPPE, STRAUSS, NAGELSCHMIDT) [2]). Wenn diese Uebereinstimmung in der Tat bestehen sollte, so würde die folgende Beobachtung für das Vorhandensein nicht unerheblicher

1) Dtsch. med. Ztg., 1902, 36.
2) Zeitschr. f. klin. Med., 1901, 42.

Tagesschwankungen in der Konzentration des Blutes sprechen. Es handelt sich dabei um die Untersuchung von Gallenproben, die aus einer, wegen vollkommenen Choledochusverschlusses angelegten Gallenfistel gewonnen wurden. Die Konzentrationsverhältnisse der innerhalb 24 Stunden entnommenen Gallenproben waren die folgenden:

| | | |
|---|---|---|
| 7 h. a. m. | $\Delta = -0{,}57^0$ | $\varkappa_{18} = 131^{-4}$ |
| 9 „ „ „ | $= -0{,}575^0$ | $= 132^{-4}$ |
| 11 „ „ „ | $= -0{,}58^0$ | $= 133^{-4}$ |
| 2 h. p. m. | $= -0{,}61^0$ | $= 138^{-4}$ |
| 4 „ „ „ | $= -0{,}575^0$ | $= 133^{-4}$ |
| 8 „ „ „ | $= -0{,}59^0$ | — |

Nach dieser Tabelle änderte sich die Konzentration der Galle fortwährend und erreichte den Höhepunkt um 2 Uhr nachmittags, d. h. kurz nach dem Mittagessen; eine zweite geringere Steigerung findet sich nach der Abendmahlzeit. Dieses Resultat würde also, die oben angenommene Parallelität als vorhanden vorausgesetzt, für eine Steigerung der Blutkonzentration nach der Nahrungsaufnahme sprechen.

Was schließlich die Frage angeht, ob in Bezug auf den osmotischen Druck ein Unterschied besteht zwischen venösem und arteriellem Blut, so konnte HAMBURGER in einer Reihe von Versuchen entgegen anderen nachweisen, daß ein wesentlicher Unterschied nicht vorhanden ist.

So fand er beispielsweise:

| | |
|---|---|
| Carotis-Blutserum | $\delta = -0{,}594^0$ |
| Jugularis-Blutserum | $= -0{,}595^0$ |
| letzteres nach 10 Minuten Kompression | $= -0{,}593^0$ |

Aehnlich verliefen 3 andere Versuche.

Bei Durchleitung von Sauerstoff durch cyanotisches Blut konnte ich ebenso in einer Reihe von Fällen eine Aenderung des Gefrierpunktes nicht feststellen.

Noch weniger Einigkeit als über die Frage des normalen Gefrierpunktes herrscht über die Art der Veränderungen des $\delta$ unter pathologischen Verhältnissen. Es fragt sich, ob bei gewissen Erkrankungen physikalische Blutveränderungen vorkommen, die in gesetzmäßiger Weise auftreten, so daß sie als pathognomonisch angesehen werden können oder nicht.

Was zunächst die Werte für $\delta$ angeht, die diesseits von $-0{,}55^0$ liegen, so scheinen nach dieser Richtung hin nur ganz unbedeutende Abweichungen von der Norm vorzukommen. Nach fast allgemeiner Uebereinstimmung findet man die Zahlen $-0{,}50^0$ bis $-0{,}54^0$ nur bei sehr anämischen, heruntergekommenen, in schlechtestem Ernährungszustand befindlichen Individuen. Auch unsere Beobachtungen stimmen damit überein. Doch bedarf unseres Erachtens die Ansicht KORANYIS, daß auch bei hochgradiger Kachexie der $\delta$ wenig erniedrigt sei, einer gewissen Einschränkung, wie weiter unten gezeigt werden soll.

Von weit größerem Interesse und von einer auch wesentlich praktischen Bedeutung ist die Veränderung des $\delta$ nach der anderen Richtung hin.

Wenn wir hier den am wenigsten bestrittenen Punkt vorwegnehmen, so steht wohl so viel fest, daß eine unzureichende Ausscheidung der festen Moleküle des Blutes, wie sie bei ungenügender Nierentätigkeit zu stande kommt, eine Konzentrationserhöhung des Blutes zur Folge hat. Bei ausgesprochener Niereninsufficienz liegt der Blutgefrierpunkt stets unter der Norm. Ebenso werden auch alle anderen Erkrankungen, die eine Schädigung der Zirkulationsverhältnisse zur Folge haben, eine stärkere Gefrierpunkterniedrigung des Blutes herbeiführen können, wie z. B. inkompensierte Herzfehler, Gefäß- und Lebererkrankungen etc. (Beobachtungen von KORANYI, BOSQUET, KÖPPE, SENATOR, RUMPEL[1]) und Verf.). Daß auch bei anderen Arten von Erkrankungen eine Konzentrationserhöhung des Blutes zu stande kommen kann, ist von verschiedenen Seiten behauptet worden. Es liegen eine Reihe von Einzelbeobachtungen vor, in denen zum Teil exzeptionell hohe Zahlen angegeben werden. Solange bei derartigen spärlichen Mitteilungen nicht stets der Zustand der Nieren u. ä. angegeben wird, eignen sich dieselben nicht zur Diskussion. Jedenfalls habe ich bei ca. 300 Blutuntersuchungen eine Erhöhung der Blutkonzentration in anderen als den angegebenen Fällen und mit einer gleich noch zu erwähnenden Ausnahme nicht gefunden. Bei einer ungefähr gleichen Anzahl von Beobachtungen kam RUMPEL zu demselben Resultat.

Entsprechend ist denn auch die bislang offene Frage zu beantworten, ob große Tumoren, speziell Abdominaltumoren, eine Konzentration des Blutes herbeiführen können.

RUMPEL konnte bereits in 2 Fällen von großen Ovarialtumoren normale Werte (0,56) für den Blutgefrierpunkt nachweisen. Auch ISRAEL[1]) fand in 2 weiteren Fällen von enormen Eierstockgeschwülsten die Zahlen $-0{,}56^0$ und $-0{,}57^0$.

Als Resultat von 5 eigenen Beobachtungen seien die folgenden Zahlen wiedergegeben:

| | |
|---|---|
| Myoma uteri permagnum | $\delta = -0{,}56^0$ |
| Cystoma ovarii | $= -0{,}57^0$ |
| „ „ | $= -0{,}58^0$ |
| „ „ | $= -0{,}545^0$ |
| Myoma uteri | $= -0{,}58^0$ |

Also auch in keinem dieser Fälle eine abnorme Gefrierpunkts-

1) Beitr. z. klin. Chir., Bd. 29, 3 und Bd. 37, 3; Münchner med. Wochenschr., 1901, 6.

2) Mitt. aus d. Grenzgeb d. Med. und Chir., 1903, 11, 2.

erniedrigung. Andererseits ist es mir ganz zweifellos, daß solch große, raumbeengende Tumoren dann eine Erhöhung der Blutkonzentration hervorrufen können, wenn sie die Zirkulation hindern und allgemeine Stauungserscheinungen verursachen. Auch durch Druck auf die harnabführenden Wege kann derselbe Effekt hervorgerufen werden.

Schwieriger ist es, auf die Frage, ob bei Carcinomen eine abnorme Gefrierpunktserniedrigung eintreten kann und wann dies der Fall ist, eine befriedigende Antwort zu geben. In der Tat findet man nämlich bei einer Reihe Krebskranker eine zum Teil nicht unbeträchtliche Erhöhung der Blutkonzentration.

Israel berichtet über 5 einschlägige Beobachtungen. Er fand in 3 Fällen von Mammacarcinomen die Zahlen $-0{,}61°$, $-0{,}62°$ und $-0{,}63°$, in 2 Fällen von Coloncarcinom dagegen nur $-0{,}56°$ und $-0{,}55°$ als Gefrierpunkt des Blutes.

Rumpel gibt für 3 Fälle von Carcinoma ventriculi bezw. coeci die Werte $-0{,}56°$, $-0{,}56°$ und $-0{,}55°$ an.

Ich selber verfüge über 10 entsprechende Beobachtungen:

| | | | |
|---|---|---|---|
| Carcinoma uteri inop. | $\delta = -0{,}605°$ | $\varkappa_{18} = 108^{-4}$ |
| „ „ „ | $= -0{,}60°$ | $= 105^{-4}$ |
| „ mammae | $= -0{,}615°$ | $= 103^{-4}$ |
| „ tecti | $= -0{,}57°$ | — |
| „ colli | $= -0{,}56°$ | $= 103^{-4}$ |
| „ ventriculi | $= -0{,}575°$ | — |
| „ „ inop. | $= -0{,}655°$ | $= 103^{-4}$ |
| „ „ „ | $= -0{,}58°$ | — |
| „ coli | $= -0{,}575°$ | $= 108^{-4}$ |
| „ laryngis | $= -0{,}61°$ | — |

Wie sind nun die nicht hinwegzuleugnenden hohen Werte des $\delta$ zu deuten? In einzelnen Fällen macht die Erklärung keine Schwierigkeiten, nämlich dann, wenn es sich um, von dem Uterus oder dem Rectum ausgehende, inoperable Carcinome handelt, die sich im kleinen Becken ausgebreitet, die Ureteren umwachsen und komprimiert haben. Für die anderen Fälle kann eine ausreichende Erklärung zur Zeit noch nicht gegeben werden. Sieht man sich jedoch einmal die Tabelle genauer an, so wird man finden, daß in den Fällen, wo eine starke Gefrierpunktserniedrigung vorhanden ist, es sich meist um vorgeschrittene, inoperable Carcinome gehandelt hat, die zu einer allgemeinen Infektion des Körpers geführt hatten, wie sie klinisch in der bestehenden Krebskachexie zum Ausdruck kam. Es handelt sich scheinbar da, wie man wohl vermuten kann, um eine Produktion von toxischen Stoffen, Eiweißderivaten, die im Blute kreisen und so die Konzentration desselben erhöhen. Ob diese, auch von anderer Seite angenommene Hypothese zur Erklärung des Faktums genügt, muß vorläufig dahingestellt bleiben.

Eine praktische Bedeutung jedoch in dem Sinne, daß durch solche,

doch nicht zu verkennende, schwere Affektionen das Bild einer eventuell beginnenden Niereninsufficienz verwischt werde, wie von anderer Seite behauptet wird, hat diese Frage doch wohl nicht.

Wir kommen nun zu der Gruppe von Erkrankungen, für deren Beurteilung das Verhalten der Blutkonzentration von der allergrößten Bedeutung ist, den Erkrankungen der Nieren bezw. der Harnorgane überhaupt. Wir werden sehen, von welcher Wichtigkeit die Bestimmung des Blutgefrierpunktes für die Diagnose, für die Prognosenstellung und endlich für die Therapie der verschiedenartigsten Erkrankungen ist.

„Die Methode ist von besonderer Wichtigkeit für die Nierenchirurgie, indem sie das sicherste und empfindlichste Verfahren zur Entdeckung der Niereninffizienz darstellt und außerdem den großen Vorzug, durch Zahlen ausdrückbare Werte zu liefern, besitzt" (KORANYI). Wenn an den Chirurgen die Frage herantritt, ob er ohne Gefahr für das Leben (Nierentod) die Exstirpation einer Niere wagen darf, so hat die Erfahrung der letzten Jahre gelehrt, daß bei einer bestimmten Konzentration des Blutes eine Entfernung einer Niere ohne diese Gefahr nicht möglich ist. Beträgt die Gefrierpunktserniedrigung des Blutes $-0{,}60^0$ und mehr, so deutet dies auf eine Insufficienz der Gesamtnierentätigkeit, auf eine doppelseitige Nierenaffektion hin (KÜMMELL, RUMPEL, Verf.) Der Ansicht SENATORS, daß ein einseitiges Nierenleiden wohl keine Erhöhung der molekularen Konzentration des Blutes macht, können wir nach unseren Erfahrungen nur beitreten. Andererseits genügt die einfache Tatsache, daß beide Nieren erkrankt sind, nicht, um eine Erhöhung der Konzentration herbeizuführen. Es ist ebenso falsch zu folgern: der Gefrierpunkt ist normal, infolgedessen kann nur eine Niere erkrankt sein, als es richtig ist, zu sagen, der Gefrierpunkt beträgt $-0{,}60^0$ und mehr, also sind beide Nieren nicht intakt. Das erstere wird vielfach angenommen und führt natürlich zu einer vollkommen mißverständlichen Auffassung der ganzen Frage. Die Bestimmung des Gefrierpunkts kann nicht bei einseitiger Nierenerkrankung zu der Feststellung dienen, ob die andere Niere ausreichend funktioniert. Hierzu gehört eben die getrennte Funktionsprüfung der beiden Nieren (siehe unten).

Ebensowenig bietet auch nach unseren Erfahrungen der Blutgefrierpunkt etwas Charakteristisches bei den verschiedenen Arten von Nierenentzündungen. Bei jeder Art dieser Erkrankung scheint er normal sein zu können, abgesehen von den Fällen von bestehender oder drohender Niereninsufficienz.

Unter 80 eigenen Fällen, deren Blut ich wegen Verdachts auf Nierenerkrankung untersuchte, und die entweder an einer einseitigen Nierenaffektion oder einer Nierenentzündung ohne Insufficienzerscheinungen litten, fand ich

in 74 Fällen $\delta = -0{,}55^0$ bis $0{,}58^0$
„ 6 „ $-0{,}585^0$

Es wurde somit in sämtlichen Fällen, unter denen sich schwere einseitige Nierenaffektionen befanden, die Zahl —0,59° für $\delta$ nicht erreicht.

Treten hingegen nun die deutlichen Zeichen einer Funktionsstörung der Nierentätigkeit auf, die durch eine Erkrankung der Nieren selber oder indirekt durch eine Passagebehinderung in den harnabführenden Wegen bedingt sein kann, so äußert sich dies prompt in der Erhöhung der Blutkonzentration, in der Senkung des Gefrierpunkts auf —0,59° und tiefer. Die allmähliche Zunahme dieser Erscheinungen der ungenügenden Ausscheidung der festen Moleküle des Blutes läßt sich häufig in dem successiven Ansteigen der Werte für $\delta$ verfolgen, und der ungünstige Ausgang bezw. die eintretende Besserung kann zuweilen auf diese Weise prognostiziert werden, wenn andere Zeichen im Stiche lassen.

Es seien hier einige Beispiele angeführt:

1. Chronische Nephritis. Urämie.

2 Tage ante mortem $\delta = -0{,}58°$
1 Tag „ „ $= -0{,}595°$
wenige Stunden ante mortem $= -0{,}62°$

2. Pyonephrosis duplex. Urämie.

18 Tage ante mortem $\delta = -0{,}605°$
13 „ „ „ $= -0{,}625°$
1 Tag „ „ $= -0{,}670°$

In einem 3. Falle handelte es sich um einen alter Prostatiker, der allmählich urämisch zu Grunde ging, und bei dem mehrfach aus therapeutischen Gründen Blutentziehungen gemacht wurden.

3. Prostatahypertrophie mit kolossaler Blasendilatation (Kapazität ca. 3 l). Urämie.

Zuerst schwankende Werte je nach der Urinentleerung:

$\delta = -0{,}67°$ $-0{,}68°$ $-0{,}63°$
dann gegen Ende: $-0{,}68°$ $-0{,}78°$ — Exitus.

(Der Fall ist auch insofern interessant, als es sich um eine chronische Urämie ohne bestehende Nierenaffektion handelte. Bei der Sektion fand sich außer einigen frischen Abscessen nichts Abnormes an den Nieren.)

Wie sich die Blutkonzentration bei der akuten und chronischen Urämie verhält, darauf soll weiter unten ausführlicher eingegangen werden.

Zuerst sollen noch eine Reihe von Beobachtungen über das Verhalten

der elektrischen Leitfähigkeit des Blutserums

unter den verschiedensten Verhältnissen mitgeteilt werden.

Bekanntlich zeigt uns die elektrische Leitfähigkeit einer Flüssigkeit den Gehalt derselben an Elektrolyten, d. h. Salzen, Säuren und Basen

an, während uns die Gefrierpunktsmethode Aufschluß gibt über die Gesamtkonzentration der betreffenden Flüssigkeit.

Es ist jedoch nicht möglich, durch Messung der elektrischen Leitfähigkeit einer Flüssigkeit, in der sich ein Gemisch von Elektrolyten und Nichtelektrolyten befindet, direkt den Gehalt derselben an Elektrolyten zu bestimmen. Schon ARRHENIUS wußte, daß die Nichtelektrolyten die Leitfähigkeit der Elektrolyten herabsetzen. Für Mischungen von Harnstoff und Kochsalz fand HAMBURGER diesen Satz bestätigt.

BUGARZKY und TANGL gelang es dann weiter, durch mühevolle Untersuchungen nachzuweisen, daß die elektrische Leitfähigkeit des (uns hier jetzt interessierenden) Blutserums durch je 1 g Eiweiß in 100 ccm im Mittel um ca. 2,5 Proz. herabgesetzt wird. Es wird also bei gleichem Gefrierpunkt das eiweißärmere Serum besser leiten als das eiweißreichere. In der Tat fand UBBELS, daß das Serum des Muttertieres eine geringere Leitfähigkeit besitzt als dasjenige des Fötus bei vollkommener Gleichheit des Gefrierpunktes; das Blut des Muttertieres war eben reicher an Eiweiß als das des Fötus.

Die Leitfähigkeit des Blutserums kann nach HAMBURGER, da die organischen Salze vollkommen zurücktreten, annähernd als Maß für die Konzentration der anorganischen Moleküle dienen. Von den anorganischen Salzen kommt in der Hauptsache das NaCl in Betracht.

Was nun die elektrische Leitfähigkeit des normalen Blutserums des Menschen angeht, so liegen darüber bis jetzt nur einige Untersuchungen vor.

VIOLA fand für die elektrische Leitfähigkeit des Serums bei 8 gesunden Menschen Werte von

106,18 bis 119,12 in rec. Ohm bei 25°.

Umgerechnet auf 18°, gibt dies 91,4 bis 103,3.

Als Durchschnittswert aus diesen 8 Zahlen VIOLAS ergibt sich nach Umrechnung die Zahl 98,5.

Etwas höher sind die Zahlen CECONIS[1]), der 100,6 bis 108,9 als Grenzwerte angibt.

Nach diesen Untersuchungen zeigt die elektrische Leitfähigkeit des Blutserums eine ebensolche Konstanz wie die Gesamtkonzentration.

Tagesschwankungen existieren nach VIOLA nicht; konnte er doch bei Kochsalz- bezw. Kohlensäureaufnahme eine wesentliche Aenderung der Leitfähigkeit nicht finden.

Ferner ist nach VIOLA die elektrische Leitfähigkeit des Serums bei derselben Person stets gleich:

---

1) Ref. Jahresbericht VIRCHOW-HIRSCH von 1902.

Versuch:

| 1. Tag | 2. Tag | 12. Tag |
|---|---|---|
| 115,78 | 115,88 | 119,53 in rec. Ohm |

bei 25° oder 100,4 bei 18°.

In pathologischen Fällen fand VIOLA Werte von 84,9 bis 122,4, bei Nephritikern 84,5 bis 113,6 in rec. Ohm bei 18°.

BICKEL und FRÄNKEL [1]), die das Serum mehrerer Kranker untersuchten, geben folgende Grenzzahlen für die Leitfähigkeit des Serums bei den verschiedensten Erkrankungen, ausschließlich schwerer Herz- und Nierenerkrankungen, an: 101,7 bis 124,6 in rec. Ohm bei 18°.

Ich selber habe in 10 Fällen das Blutserum Gesunder auf die elektrische Leitfähigkeit hin untersucht. Die Untersuchungen wurden in der Weise vorgenommen, daß das defibrinierte Blut für 24 Stunden in den Eisschrank gesetzt und das Serum dann abgehebert wurde. Von 3 Bestimmungen wurde der Mittelwert genommen.

Die gefundenen Werte lagen zwischen $101^{-4}$—$105^{-4}$. Als Durchschnittswert berechnete ich

$$\varkappa_{18} = 103{,}7^{-4}$$

| | | | | | | | | | | | |
|---|---|---|---|---|---|---|---|---|---|---|---|
| $\delta =$ | $-0{,}58°$ | $0{,}57°$ | $0{,}555°$ | $0{,}555°$ | $0{,}585°$ | $0{,}555°$ | $0{,}56°$ | $0{,}58°$ | $0{,}565°$ | $0{,}575°$ |
| $\varkappa_{18}{}^{4} =$ | 105 | 102 | 101 | 101 | 105 | 104 | 102 | 105 | 105 | $107^{-4}$ |

Diese Zahlen entsprechen ungefähr den von CECONI mitgeteilten während die Durchschnittszahl um ein geringes höher ist als die von VIOLA berechnete.

Die Tabelle zeigt ferner, daß eine Proportionalität zwischen Gefrierpunkt und Leitfähigkeit im Sinne BUGARZKYS und TANGLS nicht vorhanden ist. Diese beiden Autoren hatten nämlich aus ihren Untersuchungen den Schluß ziehen zu können geglaubt, daß das Verhältnis besteht: $\frac{\delta}{\lambda} = \text{constans}$. Schon HAMBURGER hatte darauf hingewiesen, daß sie den Beweis für diese Behauptungen nicht erbracht hätten.

Bei Erkrankungen der Nieren, die nicht mit einer erheblichen Funktionsstörung einhergehen, verhält sich die Leitfähigkeit gerade so wie der Gefrierpunkt, d. h. sie zeigt keine Veränderung gegenüber der Norm. So fand ich in ca. 40 Fällen von einseitiger Nierenerkrankung und 10 Fällen verschiedener Arten von Nierenentzündung Werte für die Leitfähigkeit, die zwischen $\varkappa_{18} = 98{,}0^{-4}$ bis $108^{-4}$ lagen, also die normalen Grenzen kaum überschritten. Als Mittelwert bekomme ich aus diesen 50 Fällen $\varkappa_{18} = 103{,}5^{-4}$, also dieselbe Zahl, wie oben. Diese Zahlen bestätigen die schon mehrfach hervorgehobene Tatsache, daß die elektrische Leitfähigkeit des Serums nur minimalen Schwankungen unterworfen ist, die noch geringer sind als die des Gefrierpunkts.

Dieser Parallelismus zwischen Gefrierpunkt und Leitfähigkeit hört

1) Centralbl. f. Stoffw. u. Verdauungskrankh., 1902.

jedoch auf, wenn es sich um Fälle ausgesprochener Niereninsufficienz mit oder ohne urämische Symptome handelt. Während, wie wir gesehen haben, die ungenügende Nierenfunktion in der Zunahme der Blutkonzentration zum Ausdruck kommt, ist eine Abhängigkeit der Leitfähigkeit von derselben nicht nachweisbar.

Bei 55 Fällen doppelseitiger Nierenerkrankung mit ausgesprochener Insufficienz fand ich für $\varkappa_{18}$ Werte zwischen $96{,}0^{-4}$ und $114^{-4}$ und als Durchschnittszahl wieder $\varkappa_{18} = 103{,}3^{-4}$, d. h. also eine Zahl, die der Norm entspricht.

Eine erheblichere Retention von Elektrolyten findet also selbst bei ausgesprochener Niereninsufficienz nicht statt.

Am auffälligsten ist dieses Mißverhältnis zwischen Gefrierpunkt und Leitfähigkeit in den vorgeschrittenen Fällen von Niereninsufficienz, die mit urämischen Symptomen einhergehen.

## Der osmotische Druck und die elektrische Leitfähigkeit bei der Urämie.

Die meisten Untersucher sind sich darüber einig, daß bei ausgesprochener Urämie der Blutgefrierpunkt fast stets abnorm tief liegt.

Lindemann glaubte deshalb an eine direkte Abhängigkeit der ersteren von dem letzteren.

H. Senator[1]) gibt an, daß man bei Urämie stets abnorm tiefe Gefrierpunktswerte erhält; ebenso Ceconi, Viola, Cohn und Bickel[2]).

M. Senator[3]) fand unter 6 Fällen von Urämie 5mal Werte, die weit unter $-0{,}60^0$ lagen.

Strauss hat 12 Fälle untersucht und 8mal Werte unter $-0{,}60^0$ bekommen.

Demgegenüber gibt zwar Koranyi zu, daß bei der Urämie es in der Regel zu einer Erhöhung der Blutkonzentration kommt, glaubt aber, daß eine bestimmte Abhängigkeit nicht bestehe. Er hat tödlich verlaufene Fälle gesehen bei einem Gefrierpunkt von $-0{,}55^0$ bis $0{,}57^0$ (?) und umgekehrte Werte von $-0{,}80^0$ und mehr gefunden, ohne daß es zur Urämie gekommen wäre. Koranyi stellt sich die Verhältnisse in folgender Weise vor: Die Erhöhung des osmotischen Drucks ist die Folge des Eiweißstoffwechsels. Die urämischen Gifte stammen ebenfalls von den Eiweißmolekülen ab. Beide haben also eine gemeinsame Quelle. Ob es nun zu Urämie kommt oder nicht, hängt davon ab, ob diese entleert werden oder nicht.

Strauss[4]) fand in einigen entsprechenden Untersuchungen stets

1) Berl. klin. Wochenschr., 1899, 31.
2) Deutsche med. Wochenschr., 1902, 28.
3) Deutsche med. Wochenschr., 1900, 3.
4) Die chron. Nierenentzündungen. Berlin 1902.

eine erhebliche Erhöhung des Retentionsstickstoffes des Serums, teilweise bis zum 10fachen der Norm, während er für den Kochsalzgehalt normale Werte erthielt.

Ich selber habe Gelegenheit gehabt, in 36 Fällen von Urämie 41 Blutuntersuchungen zu machen:

| Lfd. No. | Art der Erkrankung | | δ | $K_{18}$ |
|---|---|---|---|---|
| 1 | Hypertrophia prostatae | Urämie | —0,67 | — |
| 2 | Nephritis chron. | „ | 0,74 | — |
| 3 | Hypertrophia prostatae | „ | 0,67 | — |
| | (5 Untersuchungen innerhalb von | | 0,66 | — |
| | 4 Wochen) | | 0,63 | — |
| | | | 0,68 | — |
| | | | 0,78 | — |
| 4 | Hypertrophia prostatae | „ | 0,70 | — |
| 5 | Pyonephrosis bilat. | „ | 0,67° | — |
| 6 | „ „ | „ | 0,69 | 101 |
| 7 | Nephritis acuta | „ | 0,605 | 102 |
| 8 | Papilloma vesicae | „ | 0,665 | 114 |
| 9 | Nephritis chron. | „ | 0,60 | 107 |
| 10 | „ „ | „ | 0,64 | 108 |
| 11 | Pyonephrosis bilat. | „ | 0,62 | 96,0 |
| 12 | Hypertrophia prostatae | „ | 0,605 | 108 |
| 13 | Pyonephrosis bilat. | „ | 0,62 | 99,0 |
| 14 | Nephritis chron. | „ | 0,62 | — |
| 15 | „ „ | „ | 0,64 | 108 |
| 16 | „ „ | „ | 0,605 | 105 |
| 17 | Pyonephrosis bilat. | „ | 0,77 | 96,0 |
| 18 | Nephritis chron. | „ | 0,61 | 106 |
| 19 | „ „ | „ | 0,61 | 99,0 |
| 20 | „ haem. ac. | „ | 0,635 | 104 |
| 21 | „ „ „ | „ | 0,62 | 100 |
| 22 | „ „ „ | „ | 0,58 | 97,0 |
| 23 | „ „ „ | „ | 0,645 | 114 |
| 24 | Pyonephrosis bilat. | „ | 0,625 | 97 |
| „ | „ „ | „ | 1 0,67 | — |
| 25 | Nephritis haem. acuta | „ | 2 0,68 | 112 |
| 26 | Pyonephrosis bilat. | „ | 0,63 | 101 |
| 27 | Nephritis chron. | „ | 0,785 | 106 |
| 28 | „ „ | „ | 0,665 | 113 |
| 29 | Doppels. hydronephr. Schrumpfniere | „ | 0,75 | 100 |
| 20 | Hephritis chron. | „ | 0,595 | 112 |
| 31 | „ „ | „ | 0,62 | 100 |
| 32 | „ „ | „ | 0,67 | 97,0 |
| 33 | „ „ haem. ac. | „ | 0,76 | 88,0 |
| 34 | Pyonephrosis bilat. | „ | 0,685 | 113 |
| 35 | Jodoformintoxikation | „ | 0,81 | — |
| 36 | Nephritis haem. ac. | „ | 0,615 | 100 |

Zu dieser Tabelle ist zunächst zu bemerken, daß in derselben sämtliche Fälle von Urämie (klinische Diagnose!) aufgeführt sind, deren Blut ich zur Untersuchung bekam. Es handelt sich dabei fast ausnahmslos um Blutentziehungen, die aus therapeutischen Gründen im urämischen Anfall gemacht wurden.

Was nun weiter die für $\delta$ gefundenen Werte anlangt, so liegen dieselben, abgesehen von 2 Fällen, alle unter $-0{,}60°$. Die höchsten erhaltenen Werte sind $-0{,}78°$ und $-0{,}81°$. Als Mittelwert dieser 41 Untersuchungen erhält man die Zahl $\delta = -0{,}664°$.

Nur in einem Fall akuter hämorrhagischer Nephritis findet sich ein normaler Wert für $\delta$.

Die elektrische Leitfähigkeit des Blutserums wurde in 23 Fällen untersucht und dabei einige höhere und einige auffallend niedrige Werte gefunden. Die höchste Zahl war $\varkappa_{18} = 114^{-4}$, die niedrigste $= 88{,}0^{-4}$. Die meisten Zahlen bewegen sich jedoch in den normalen Grenzen und der Durchschnittswert betrug ebenfalls $\varkappa_{18} = 103{,}5^{-4}$.

Es ergibt sich aus der Zusammenstellung dieser Zahlen nunmehr folgendes:

1) Die Urämie geht fast stets einher mit einer Konzentrationserhöhung des Blutes; in chronischen Fällen ist sie bedingt durch eine chronische schwere Nierenschädigung, die sich stets durch eine Erhöhung des osmotischen Druckes des Blutes zu erkennen gibt.

2) Die elektrischen Leitfähigkeitsbestimmungen haben gezeigt, daß auch bei diesen, mit schwer gestörter Nierenfunktion einhergehenden Fällen eine Retention der Elektrolyten des Serums nicht statthat.

Eine gleiche Beobachtung hatte bereits VIOLA gemacht. VIOLA fand nämlich in einem Fall von Uraemia gravis cum coma den extrem niedrigen Wert von $\varkappa_{18} = 98{,}99^{-4}$ für die elektrische Leitfähigkeit des Blutserums.

BICKEL[1]) kam bei einer Reihe von experimentellen Untersuchungen zu dem gleichen Resultat.

Allerdings ist hierbei nicht außer acht zu lassen, daß wir es bei den vorliegenden Bestimmungen noch weniger wie sonst mit absoluten Werten zu tun haben, da die Anwesenheit der über die Norm vermehrten Eiweißkörper die Leitfähigkeit der Elektrolyten in unverhältnismäßiger Weise herabsetzen kann. Immerhin kann man so viel aus diesen Beobachtungen folgern, daß eine erheblichere Retention von Elektrolyten bei der Urämie nicht statt hat, und daß sich die Retention vor allem auf die Nichtelektrolyten erstreckt. Für einzelne Fälle ist dies ja, wie oben erwähnt, auch bereits durch direkte Untersuchungen verschiedener Autoren nachgewiesen worden. Jedoch konnte in 2 Fällen ausgesprochener Niereninsufficienz mit Urämie aus der obigen Tabelle, bei denen der Gehalt des Serums an Harnstoff nach KJELDAHL bestimmt wurde, keine Vermehrung der Eiweißstoffe über die Norm hinaus gefunden werden.

Ich hatte gehofft, durch Kombinationen der Gefrierpunkts- und Leitfähigkeitsbestimmungen mit der von STRUBELL[2]) empfohlenen refraktrometrischen Untersuchungsmethode auf relativ einfache Weise einen genaueren Einblick in die Zusammensetzung der Blutverhältnisse zu gewinnen. STRUBELL hat bekanntlich das modifizierte PULFRICHsche Refrakto-

1) Zeitschr. f. klin. Med., 1902, 47.
2) 18. Kongreß f. innere Medizin.

meter als einfaches Instrument zur Untersuchung des Eiweißgehaltes des Blutserums empfohlen. Nach Ablesung der Skala glaubte er durch einfache Rechnung den Wert für den Eiweißgehalt des Serums erhalten zu können. Wenn nun auch diese Rechnung für normale Blutsera stimmen mag, so haben doch einige, an pathologischen Fällen angestellte Versuche gezeigt, daß bei denselben ein einwandfreies Resultat nicht zu erzielen ist. Auch STRUBELL selbst hatte bereits über diesen Punkt einige Zweifel geäußert! In 2 Fällen wurde nämlich das Serum von Urämischen auf Eiweiß nach KJELDAHL untersucht und dabei vollkommen andere Werte gefunden, als die Bestimmung mit dem Apparat nach STRUBELL ergab. Dennoch war zu hoffen, daß man mit dem Apparat brauchbare Vergleichswerte erhalten könnte; da nämlich bei den Refraktionsbestimmungen die Nichtelektrolyten ausschlaggebend sind, so bekommt man durch Kombination der 3 Untersuchungsmethoden 3 verschiedene Funktionen des Blutes. Leider haben die bis jetzt angestellten Versuche noch nicht das gewünschte Resultat gehabt, da die gewonnenen Zahlen nicht eindeutig genug sind. Dagegen scheint es möglich zu sein, bei der Funktionsbestimmung der Nierentätigkeit nach getrenntem Auffangen der Urine den Apparat zu benutzen. Wie eine Reihe von Untersuchungen gezeigt haben, scheinen die Werte, die man erhält, den Zahlen für den osmotischen Druck zu entsprechen (natürlich nur bei demselben Individuum). Man wäre danach im stande, an je einem Tropfen die gewünschte Funktionsbestimmung auszuführen! Jedoch hat diese Erwägung kein praktisches Interesse, schon wegen der Kostspieligkeit des Apparates.

Im Anschluß an diese Untersuchungen sollen im folgenden einige Beobachtungen wiedergegeben werden, die geeignet sind, auf die Art der Wirkung der bei der Urämie üblichen Kochsalzinfusionen einige Streiflichter zu werfen.

## Das Verhalten der Blutkonzentration nach Injektion einer hypisotonischen Kochsalzlösung.

Noch im Jahre 1894 konnte in einem Lehrbuch der Physiologie der Satz stehen: „Das injizierte Chlornatrium (0,6-proz. Lösung) verweilt längere Zeit im Gefäßsystem, und erst nach Wochen pflegt der hydrämische Zustand zu schwinden."

Heute wissen wir aus den übereinstimmenden Untersuchungen verschiedener Forscher, daß das Blut nach intravenöser Einführung einer Salzlösung die Tendenz zeigt, immer wieder zu seiner ursprünglichen Menge und Zusammensetzung zurückzukehren.

So fand SOLLMANN[1]) in einer Reihe interessanter Tierexperimente, daß die Menge des Blutes meist $^1/_2$—1 Stunde post infusionem (zuweilen sogar noch früher) eben so groß war, wie vorher, und daß die Aenderung in der Zusammensetzung nur eine vorübergehende und ebenfalls nach einer halben Stunde wieder beseitigt war. Aus den Resultaten seiner Versuche ist weiter hervorzuheben, daß die eingeführte

1) Arch. f. experiment. Path. u. Pharm., 1901, 46.

Flüssigkeit sehr schnell in die Gewebe übergeht, und daß es dann zu Oedemen und Ascites kommt bezw. kommen kann; die Sekretionen werden vermehrt und eventuell dringt die Flüssigkeit auch in die Zellen selbst. Die Bewegung in die Gewebe ist nach Ansicht S.s in einer halben Stunde beendigt. SOLLMANN resümiert den ganzen Vorgang, wie folgt:

Die durch die Einführung der Flüssigkeit bedingte Plethora bringt durch erhöhten Druck in den Kapillaren eine Vermehrung des gewöhnlichen Filtrationsprozesses zu stande; die eingeführten Moleküle gehen dabei schneller in die Gewebe über, als die Flüssigkeit.

In einem Falle RUMPELS war der mehrere Stunden nach einer Infusion von 2000 ccm Kochsalzlösung bestimmte Blutgefrierpunkt identisch mit dem vor der Infusion bestimmten.

Auch RICHTER[1]), der das Blut mehrere Stunden bezw. Tage nach Infusion 0,6-proz. Kochsalzlösung untersuchte, fand keine wesentliche Verminderung des osmotischen Druckes.

SCHREIBER und HAGENBERG[2]) konnten in 3 Fällen schon eine halbe Stunde post infusionem eine Aenderung in der Blutkonzentration nicht mehr finden.

Die Schnelligkeit der Ausscheidung der infundierten Flüssigkeit ist sowohl von der osmotischen Konzentration als auch von der sonstigen Beschaffenheit derselben abhängig.

Dies beweisen die Untersuchungen von HAACKE und SPIRO[3]). Diese beiden Autoren injizierten Kaninchen isotonische Lösungen von Glaubersalz, Bromnatrium, Natriumnitrat, Traubenzucker und Saccharose. Während nun diese Flüssigkeiten schon in kleinen Mengen starke Diurese bewirkten, war die Wirkung einer injizierten Kochsalzlösung eine viel schwächere, „vermutlich, wie die Verfasser meinen, weil NaCl das physiologische Salz κατ' ἐξοχήν ist, zu dessen Ausschwemmung der Körper nur eine geringe Tendenz besitzt."

Bei den von mir angestellten Untersuchungen wurde das Blut im Gegensatze zu den angeführten Beobachtungen schon wenige Minuten nach der intravenösen Einführung der Kochsalzlösung wieder entnommen und auf seine Konzentration untersucht. Da ergab sich nun die merkwürdige Tatsache, daß bereits 3—4 Minuten nach der Infusion von 1500—2000 ccm einer hypisotonischen 0,6-proz. Kochsalzlösung, deren $\Delta$ ungefähr bei —0,40° liegt, auch das hochkonzentrierte Blut (—0,60° bis 0,80°) wieder genau seinen ursprünglichen Gefrierpunkt erlangt hatte.

Ich lasse die Beobachtungen folgen:

---

1) Berl. klin. Wochenschr., 1902, p. 138.
2) Centralbl. f. Stoffw.- u. Verd.-Krankh., 1901, 11.
3) Beitr. z. chem. Path. u. Phys., II, 4.

1) Bei einem Patienten mit urämischen Symptomen, dessen Blutgefrierpunkt = — 0,70° war, wurden 1800 ccm einer 0,6-proz. Kochsalzlösung infundiert. Das 4—5 Minuten nach der Infusion entnommene, wieder untersuchte Blut zeigte genau dieselbe Konzentration, wie vor derselben, d. h. $\delta$ = — 0,70°.

2) In einem Falle von schwerer Jodoformintoxikation erhielt die Patientin eine intravenöse Infusion von 1500 ccm.

Der Blutgefrierpunkt der fast moribunden Patientin betrug vor der Infusion $\delta$ = — 0,81°, und wenige Minuten nach derselben $\delta$ = — 0,805°.

3) Ein schwer urämischer Patient, der an einer doppelseitigen Pyonephrose litt, bekam nach einem entsprechenden Aderlaß eine intravenöse Kochsalzlösung von 1500 ccm. Der Blutgefrierpunkt betrug kurz vor und wenige Minuten nach der Infusion = — 0,67°.

Es wird also durch diese Untersuchungen in weitgehendstem Maße der Satz bestätigt, daß das Blut nach Einführung einer hypisotonischen Salzlösung möglichst bald zu seiner ursprünglichen Konzentration zurückzukehren bestrebt ist.

## Einiges über die Konzentrationsverhältnisse des Urins, speziell des gesondert aufgefangenen.

Die elektrische Leitfähigkeit stellt eine Funktion der Konzentration einer Lösung an elektrolytischen Molekülen dar. Da nun die organischen Bestandteile im Harne bei der Bestimmung der elektrischen Leitfähigkeit nur eine unbedeutende Rolle spielen, indem die Anwesenheit von Harnstoff die Leitfähigkeit kaum beeinflußt (Untersuchungen von Roth und eigene), so kann die elektrische Leitfähigkeit annähernd als direkter Maßstab für den absoluten Gehalt des Harnes an Elektrolyten dienen. Dies ist ein wesentlicher Unterschied in dem Verhalten des Blutes bezw. Blutserums und des Harnes.

Für den Harn des gesunden Menschen soll ferner nach Roth die Beziehung $\frac{\Delta}{\Delta} =$ constans bestehen.

Die Konzentration des Harnes bewegt sich bekanntlich in den weitesten Grenzen.

Nach Koranyi liegen die Gefrierpunktwerte zwischen — 1,3° und — 2,2°; in besonderen, im Bereiche des Physiologischen liegenden Fällen erweitern sich diese Grenzen auf — 0,1° bis — 3,0°.

Die elektrische Leitfähigkeit des Urines verhält sich dementsprechend. Roth[1]) fand für dieselbe Werte von $\varkappa_{18} = 107^{-4}$ bis $239^{-4}$.

Ich selber untersuchte etwa 40 Urine Gesunder, die zu beliebiger

1) Virchows Arch., Bd. 154.

Zeit des Tages bei gewöhnlicher Lebensweise gelassen waren, und erhielt folgende Zahlen:

$$\Delta = -1{,}25^\circ \text{ bis } 2{,}39^\circ$$
$$\varkappa_{18} = 129^{-4} \text{ bis } 243^{-4}.$$

Bei sehr reichlicher Wasserzufuhr fand auch ich diese Zahlen heruntergehend bis

$$\Delta = -0{,}2^\circ \text{ und } \varkappa_{18} = 25{,}0^{-4}.$$

Die unter pathologischen Verhältnissen gefundenen Zahlen sanken bis

$$\varkappa_{18} = 60{,}0^{-4} \text{ bezw. } 50{,}0^{-4} \ (\Delta = -0{,}55^\circ).$$

Die in irgend einer Weise schwerer erkrankte Niere liefert in der Regel einen Urin, dessen Konzentration einem Gefrierpunkte von ungefähr $-1{,}0^\circ$ und einer Leitfähigkeit von $\varkappa_{18} = 100^{-4}$ oder weniger entspricht. Bestimmte Zahlen lassen sich jedoch nicht aufstellen. Infolgedessen haben derartige Zahlen wenig Wert, abgesehen davon, daß man sagen kann, daß kranke Nieren nie einen Urin liefern, der einen Gefrierpunkt von $-2{,}0^\circ$ und eine Leitfähigkeit von $200^{-4}$ und mehr besitzt (Köppe, Casper und Richter[1]), Verf.).

Was nun weiter die Beziehung $\frac{\Delta}{\Delta}$ angeht, so besteht unter normalen Verhältnissen sicher eine gewisse Abhängigkeit, wie auch die eben angegebenen Zahlen zeigen; ein mathematisch konstantes Verhalten ist sicher nicht vorhanden. Auch Kraus ist der Ansicht, daß im normalen Harne kein bestimmtes Verhältnis zwischen organischen und anorganischen Stoffen besteht.

Eine ausgesprochene Divergenz dieser beiden Funktionen (Gefrierpunkt und Leitfähigkeit) findet sich unter pathologischen Verhältnissen. Zum Beweise dafür seien aus einer Tabelle Roths folgende Zahlen wiedergegeben:

Vitum cordis $\Delta = -1{,}38^\circ \ \varkappa_{18} = 152{,}0^{-4}$
Nephritis parenchymatosa $\Delta = -1{,}35^\circ \ \varkappa_{18} = 91{,}3^{-4}$,

also bei gleicher Gesamtkonzentration vollkommen verschiedene Werte für die Elektrolytkonzentration. Aehnliche Zahlen habe ich auch gefunden:

Nephrolithiasis unil. $\Delta = -2{,}20^\circ \ \varkappa_{18} = 190^{-4}$
Cystitis, Pyelitis $\Delta = -1{,}08^\circ \ \varkappa_{18} = 186^{-4}$.

Ich kann hier nicht näher auf die ausgedehnten Untersuchungen von Koranyi, Bugarzky und Tangl, Roth u. a. über das Verhältnis der im Urine vorhandenen Stoffe zueinander, auf die zahlreichen scharfsinnig ausgedachten, zum Teil sehr komplizierten Formeln, die diese Verhältnisse ausdrücken sollen, eingehen. Es sei hier nur auf die Kritik verwiesen, die einigen dieser Hypothesen von Kraus[2]) zu teil wird.

---

1) Mitteil. a. d. Grenzgeb. d. Med. u. Chir., Bd. 11, 1903, Heft 2.
2) Dtsch. med. Wochenschr., 1902, No. 49.

Nur noch eine einfache Beziehung zwischen zwei Funktionen des Urines soll hier erwähnt werden, die FUCHS[1]) herausgefunden hat. F. behauptet nämlich, daß man den $\Delta$ des normalen Urines aus dem spezifischen Gewichte in der Weise berechnen könne, daß man die beiden letzten Zahlen des spezifischen Gewichtes mit 0,075 multipliziert. Also: Spezifisches Gewicht = 1,015; $15 \times 0{,}075 = 1{,}125$. In der Tat fand ich bei einer Reihe von Untersuchungen dieses Verhältnis bestehen.

Von weit größerer Wichtigkeit für die Erkenntnis der Nierentätigkeit und auch von wirklich praktischem Interesse ist, wie auch von den verschiedensten Seiten betont wird, die vergleichende Untersuchung des von jeder einzelnen Niere gelieferten Urines.

Als wesentlichstes Grundprinzip gilt hier der Satz: Unter normalen Verhältnissen findet sich kein oder nur ein ganz unbedeutender Unterschied in der Konzentration der Urine beider Nieren (SENATOR, CASPER und RICHTER u. a.) — wenn auch dessen Richtigkeit in neuester Zeit wieder angefochten wird (ISRAEL, l. c.). Dieser Satz kann auch dahin erweitert werden, daß unter normalen Verhältnissen auch die Menge der sezernierten Urine eine gleiche ist. Die Richtigkeit dieser beiden Sätze für die Nierentätigkeit soll durch die 2 folgenden Beispiele erläutert werden:

Rechte Niere $\Delta = -1{,}14$ $\varkappa_{18} = 182^{-4}$
Linke Niere $\Delta = -1{,}02$ $\varkappa_{18} = 190^{-4}$.

Nach reichlichem Wassergenuß:

Rechte Niere $\Delta = -0{,}29$ $\varkappa_{18} - 59{,}0$
Linke Niere $\Delta = -0{,}24$ $\varkappa_{18} = 56{,}0$

(es handelte sich hier um 2 Individuen, deren Nieren wegen Verdacht einer bestehenden Nierenerkrankung katheterisiert worden waren).

Tritt hingegen eine Schädigung eines der beiden Organe ein, sei es durch eine beginnende Tuberkulose, sei es durch die Anwesenheit eines Steines oder dergleichen, so wird die hierdurch verursachte Funktionsstörung durch die Beschaffenheit des ausgeschiedenen Urines in Bezug auf seine Konzentration in prompter Weise zum Ausdrucke gebracht. Je nach der Art der Affektion, liefert diese Niere einen von dem Urin der gesunden Seite sich schon durch die Farbe unterscheidenden, trüben, häufig direkt wässerigen, zuweilen eiweißhaltigen, niedrig konzentrierten Urin. In der Regel ist auch die Menge geringer. In einzelnen Fällen, z. B. bei hydronephrotischen Schrumpfnieren oder Pyelitis, kann die Menge auch in krankhafter Weise vermehrt sein, und zwar zuweilen so sehr, daß der Urin in fast kontinuierlichem Strome aus dem Katheter läuft.

---

1) Zeitschr. f. angew. Chem., 1902, 41.

Die vergleichende Konzentrationsprüfung des von jeder Niere gelieferten Urines kann nun in solchen Fällen, wo bei Erkrankung der einen Niere die sezernierende Tätigkeit dieser häufig eine außerordentlich träge ist, auf technische Schwierigkeiten stoßen. Das lange Liegenlassen des Katheters ist nicht gleichgültig für den Patienten und zudem von mancherlei Beschwerden für denselben begleitet. Man kann sich wohl dadurch helfen, daß man durch gleichmäßige Verdünnungen die spärliche Urinmenge auf das zur Untersuchung notwendige Quantum bringt, doch haben derartige Prozeduren ihr Mißliches. Da lag es nahe, die Methode der elektrischen Leitfähigkeitsprüfung, bei der man ja mit viel geringeren Mengen auskommt, heranzuziehen. LÖWENHARDT [1]) hat wohl die ersten derartigen Untersuchungen zu praktischen Zwecken ausgeführt. L. kommt auf Grund einer Reihe von Versuchen zu dem Schlusse, daß „ein Parallelismus zwischen den Resultaten dieser Untersuchung mit denen anderer Methoden bestehe, so daß die Messung der Leitfähigkeit ohne weiteres zur Feststellung der Nierenfunktion benutzt werden könne."

Im großen und ganzen konnte ich bei einer größeren Reihe von vergleichenden Untersuchungen diesen Satz bestätigen. Es scheint in der Tat der erwähnte Parallelismus zwischen osmotischem Drucke und elektrischer Leitfähigkeit der getrennt aufgefangenen Urine desselben Individuums vorhanden zu sein, während ja sonst ein solches Verhältnis nicht besteht, wie wir oben gesehen haben.

Wie die obigen, für normale Nierenfunktionen gegebenen Zahlen bestätigen und ein weiteres Beispiel zeigen soll, besteht sowohl in gesunden wie in kranken Verhältnissen in der Regel das Verhältnis $\Delta : \Delta_1 = \varkappa : \varkappa_1$. In einem Falle von Nierentuberkulose erhielt ich beispielsweise folgende Werte:

$$\Delta = -0{,}65 \qquad \varkappa_{18} = 90{,}5^{-4}$$
$$\Delta = -1{,}30 \qquad \varkappa_{18} = 200^{-4}$$

Nach beiden Untersuchungsmethoden konnte man also sagen, die eine Niere liefert einen Urin, der ungefähr doppelt so gut konzentriert ist, wie der der anderen.

Ca. 40 weitere Untersuchungen zeigten ferner, daß eine jegliche einseitige Nierenerkrankung wie in der Gesamtkonzentration so auch in den für die Elektrolytkonzentration gefundenen Werten zum Ausdruck kommt. Selbst in Fällen, wo nur eine zirkumskripte Erkrankung in dem Parenchym der einen Niere vorlag, äußerte sich dies in einer Konzentrationsdifferenz beider Urine. Handelte es sich um eine sehr schwere Affektion, so zeigten die gewonnenen Zahlen große Verschiedenheiten. So ergaben uns 5 Fälle von einseitiger Nierentuberkulose fol-

1) 31. Kongr. f. Chir.

gende Werte für die elektrische Leitfähigkeit der getrennt aufgefangenen Urine:

$$\begin{aligned} \varkappa_{18} &= 250^{-4} : 63{,}0^{-4} \\ &= 121^{-4} : 47{,}0^{-4} \\ &= 136^{-4} : 78{,}0^{-4} \\ &= 190^{-4} : 54{,}0^{-4} \\ &= 223^{-4} : 131^{-4} \end{aligned}$$

Es ist natürlich nicht angängig, aus der Elektrolytkonzentration des von einer Niere gelieferten Urines allein auf die Intaktheit der Niere einen Schluß zu ziehen, dennoch kann man immerhin sagen, daß hohe Werte für die Leitfähigkeit ($200^{-4}$ und mehr) ebenso wie solche für den Gefrierpunkt (Casper und Richter) nicht bei Urinen kranker Nieren gefunden werden.

Was schließlich das verschiedene Verhalten kranker und gesunder Nieren auf äußere Einflüsse und die Verwertung dieser Tatsache für die Diagnose angeht, so sei zuerst die Reaktion der Nieren auf Diuretica erwähnt.

Ich habe, ebenso wie auch Senator (l. c.) angibt, gefunden, daß die kranke Niere auf Darreichung solcher Mittel in der Regel weniger prompt reagiert wie die gesunde (entgegen anderen Beobachtern). Ich glaube ferner, daß der Vorschlag, der gemacht worden ist, zur Prüfung der Nierenfunktionen den zu untersuchenden Individuen viel Flüssigkeit zuzuführen, unzweckmäßig ist, da hierdurch das Bild von dem Zustande der eventuell gesunden Niere getrübt wird.

Noch mancherlei wäre hier zu erwähnen: die Reaktion der Nieren auf die Einführung des Ureterkatheters, die künstlich herbeigeführte Albuminurie, die nervöse Polyurie und andere Dinge mehr, die bei der Beurteilung der Funktionstüchtigkeit der Nieren in Frage kommen, doch sind meine Beobachtungen nicht eindeutig und zahlreich genug, um hier Verwertung finden zu können.

Die Phloridzinfrage ist, wie ich glaube, genugsam erörtert worden und so weit klargestellt, daß wohl hier von einer Besprechung Abstand genommen werden kann.

Hingegen soll hier noch eine andere, nicht uninteressante Frage gestreift werden, nämlich die nach dem Verhalten der einen Niere in Bezug auf ihre Funktion nach operativer Entfernung der anderen.

Ist die zurückgebliebene Niere vollkommen gesund, so übernimmt dieselbe in der Regel sofort fast in vollem Umfange die Aufgabe beider Nieren. So schied in einem Fall nach Exstirpation der einen Niere die andere in den ersten 24 Stunden trotz geringer Wasseraufnahme seitens des Organismus 600 ccm Urin aus, dessen spezifisches Gewicht 1025, dessen Gefrierpunkt $\Delta = -2{,}15°$ und dessen elektrische Leitfähigkeit $\varkappa_{18} = 180^{-4}$ betrug. Ist die zurückgebliebene Niere nicht vollkommen intakt, so dauert es eine Zeitlang, bis sie im stande ist, vikariierend

einzutreten; der Organismus befindet sich dann in dieser Zeit begreiflicherweise im Zustande eines sehr labilen Gleichgewichtes, über den ihn reichliche Flüssigkeitszufuhr in Form von Infusionen und dergleichen am besten hinweghilft.

Die folgenden Zahlen zeigen, in welcher Weise die zurückgebliebene, nicht ganz intakte Niere, nachdem sie sich erholt hat (Chloroform, Blutverlust!), sich ihrer Aufgabe erledigt:

| | | | |
|---|---|---|---|
| | 1. Tag | 200 ccm; | spez. Gew. = 1012 |
| post | operationem | $\Delta = 0{,}96°$ | $\varkappa_{18} = 135^{-4}$ |
| | 2. Tag | 50 ccm? | Urämische Symptome |
| | 3. „ | 180 ccm | spez. Gew. = 1012 |
| | | $\Delta = 0{,}75°$ | $\varkappa_{18} = 95{,}0^{-4}$ |
| | 4. „ | 800 ccm | spez. Gew. = 1012 |
| | | $\Delta = 0{,}75°$ | $\varkappa_{18} = 82{,}7^{-4}$ |
| | 5. „ | 1600 ccm | spez. Gew. = 1008 |
| | | $\Delta = 0{,}76°$ | $\varkappa_{18} = 80{,}9^{-4}$ |
| | 6. „ | 2000 ccm | spez. Gew. = 1010 |
| | | $\Delta = 0{,}85°$ | $\varkappa_{18} = 80{,}0^{-4}$ |
| | 7. „ | 3300 ccm | spez. Gew. = 1008 |
| | | $\Delta = 0{,}83°$ | $\varkappa_{18} = 67{,}9^{-4}$ |

In diesem Falle hatte es also 4—5 Tage gedauert, bis die zurückgebliebene Niere gewissermaßen ihren (wenigsten vorläufigen) Befähigungsnachweis lieferte. Entsprechend den Zahlen für den osmotischen Druck, sind auch die Werte für die elektrische Leitfähigkeit auffallend niedrige und halten sich merkwürdigerweise, ebenso wie jene, andauernd fast auf der gleichen Höhe. Die durch die vermehrte Nahrungszufuhr notwendig gewordene erhöhte Ausscheidung von festen Molekülen wird allein durch die successive Vermehrung der Urinmenge erreicht.

Bei 2 anderen Beobachtungen lagen die Verhältnisse ähnlich, doch war das Verhalten der Nierentätigkeit ein nicht ganz so schematisches wie in dem angezogenen Falle.

Es wird die Aufgabe weiterer Versuche sein, noch das Nähere über die Anpassungsfähigkeit der zurückbleibenden Niere in Bezug auf ihre Grenzen und anderes mehr festzustellen.

---

Zum Schlusse der vorliegenden Arbeit, die, wie ich mir bewußt bin, manches Unfertige bringt, seien die Ergebnisse derselben, sei es, daß sie alte Erfahrungen bestätigen, oder daß sie Neues bringen, nochmals kurz zusammengefaßt:

1) Der Blutgefrierpunkt des gesunden Menschen bewegt sich in gewissen Grenzen, die durch die Zahlen $-0{,}55°$ und $-0{,}58\ (5)°$ bezeichnet werden; in der Mehrzahl der Fälle beträgt der Gefrierpunkt $-0{,}56° - 0{,}57°$. Die Konzentration scheint Tagesschwankungen unterworfen zu sein.

2) Die Zunahme der Blutkonzentration über die Norm spricht für beginnende Niereninsufficienz, d. h. für eine Erkrankung beider Nieren, falls nicht eine andere, mit schweren Zirkulationsstörungen verbundene Erkrankung oder eine vorgeschrittene Krebsaffektion vorliegt.

3) Sonstige Erkrankungen oder einseitige Nierenaffektionen verändern den Gefrierpunkt des Blutes nicht. Große Abdominaltumoren haben in der Regel keinen Einfluß auf die Blutkonzentration.

4) Der Beginn und die allmähliche Zunahme der Niereninsufficienz läßt sich häufig zahlenmäßig an dem successiven Ansteigen der Blutkonzentration nachweisen.

5) Die elektrische Leitfähigkeit des Blutserums zeigt eine noch größere Konstanz als der osmotische Druck. Als Durchschnittswert wurde in ca. 150 Untersuchungen (Gesunde und Kranke) die Zahl $\varkappa_{18} = 103^{-4}$ gefunden. Die Niereninsufficienz bedingt keine Erhöhung der elektrischen Leitfähigkeit des Blutserums.

6) Bei der Urämie findet man fast stets, bei chronischer Urämie immer, eine meist beträchtliche Erhöhung der Blutkonzentration, während die Werte für die elektrische Leitfähigkeit die Norm nicht überschreiten.

7) Nach intravenöser Infusion einer hypisotonischen (0,6-proz.) Kochsalzlösung kehrt der osmotische Druck des Blutes bereits innerhalb weniger Minuten zu der ursprünglichen Höhe zurück.

8) Bei Erkrankung einer Niere finden sich, auch schon im Beginn, wenn andere klinische Erscheinungen noch fehlen, Konzentrationsunterschiede der getrennt aufgefangenen Urine. Auch die Elektrolytkonzentration zeigt entsprechende Veränderungen, die den Gefrierpunktswerten parallel gehen.

---

Frommannsche Buchdruckerei (Hermann Pohle) in Jena. — 2568

Aus dem pathologischen Institute des allgemeinen Krankenhauses in Hamburg-Eppendorf.

Nachdruck verboten.

# XI.

# Ueber Erkrankungen des roten Knochenmarkes, besonders der Wirbel und Rippen, bei akuten Infektionskrankheiten.

Von

**Eug. Fraenkel.**

(Hierzu Tafel V.)

In einer früheren Arbeit (Grenzgeb. d. Med. u. Chir., Bd. 11, p. 1) habe ich an dem Beispiel einer durch einen spezifischen, nur ihr eigentümlichen, Bacillus bedingten Infektionskrankheit, dem Abdominaltyphus, eingehend die bei dieser Erkrankung mittelst systematischer Anlegung von Knochenmarkkulturen und gleichzeitiger histologischer Untersurchung entkalkter Wirbel- und Rippenstücke zu erhebenden Befund erörtert. In der folgenden Abhandlung beabsichtige ich, auf die gleichen Verhältnisse bei einer Reihe anderer akuter Infektionskrankheiten einzugehen, bei deren Entstehung solche Mikroorganismen eine Rolle spielen, welche klinisch und anatomisch differente Krankheitsbilder auszulösen vermögen. Ich habe dabei vor allem die durch die verschiedenen pyogenen Bakterien bedingten Krankheitszustände im Sinn und wende mich zunächst zu den durch den Diplococcus lanceolatus hervorgerufenen Erkrankungen, als deren Hauptrepräsentanten wir die echte fibrinöse Pneumonie anzusehen gewohnt sind. Ihr gegenüber treten die, teils als Komplikationen dieses Leidens, teils als selbständige Prozesse zu beobachtenden, durch den obengenannten Mikroorganismus verursachten Erkrankungen, wie eiterige Pleuritis und Peritonitis, Endocarditis und eiterige Meningitis in Bezug auf Häufigkeit in den Hintergrund.

Im ganzen habe ich 18 in diese Krankheitsgruppe gehörige Fälle zu untersuchen Gelegenheit gehabt, von denen 13 Pneumonien betreffen, während es sich in den 5 übrigen 2mal um eiterige Cerebrospinalmeningiten, bei deren einer gleichzeitig eine frische Endocarditis der Aortenklappen bestand, 1mal um das gleichzeitige Bestehen einer eiterigen Pleuritis, Pericarditis und ulcerösen Aortenendocarditis neben einem zen-

tralen pneumonischen Herd der linken Lunge, 1mal um eine mit Cerebrospinalmeningitis komplizierte Pneumonie und 1mal um eine Pericarditis handelte. Unter den Erkrankten prävalierten bei weitem die Männer (13), welche im Alter zwischen 24 und 77 Jahren standen. Von den 4 Frauen war die jüngste 26, die älteste 38 Jahre. Das zur Sektion gelangte Kind betraf einen $1^1/_4$-jährigen Knaben mit Pneumonie des r. Mittel- und Unterlappens. Die Pneumonien wiesen 9mal das Stadium der rein grauen Hepatisation, 5mal den Uebergang von der roten in die graue und nur 2mal das Stadium der roten Hepatisation auf. 6mal waren 2 Lungenlappen befallen, 1mal sämtliche 3 Lappen der rechten Lunge, in dem Rest der Fälle nur 1 Lappen. 8mal handelte es sich dabei um Pneumonien des Oberlappens und zwar 7mal des rechten und 1mal des linken. So viel zur Orientierung über die klinisch-anatomische Seite der beobachteten Fälle.

Was nun die Ergebnisse der bakteriologischen Untersuchung des Wirbel- und Rückenmarks anlangt, so war dasselbe in 4 der vorstehend skizzierten Fälle ein durchaus negatives, und zwar handelt es sich dabei durchgehends um Pneumonien im Stadium der grauen Hepatisation, deren eine mit eiteriger Cerebrospinalmeningitis kompliziert war. In drei dieser Fälle habe ich sehr reichliche Markmassen von je 4 Wirbeln und je 2 Rippen für das Kulturverfahren verwendet. Die Platten blieben indes dauernd steril, ebenso die in einem Falle mit Milzsaft besäten Platten. In allen übrigen Fällen gelang es, den Erreger der Pneumonie auch im Mark der Wirbel nachzuweisen, nicht konstant dagegen, ja sogar nur ausnahmsweise, im Mark der untersuchten Rippen. Bezüglich der im Mark nachweisbaren Bakterienmengen erwähne ich, daß in 6 Fällen auf den mit Mark beschickten Platten enorme Mengen des Diplococcus lanceolatus gewachsen waren, während in dem Rest der Fälle die Kolonien ohne besondere Mühe gezählt werden konnten. Hinsichtlich der ersteren sei bemerkt, daß 3mal Pneumonien zweier Lappen und 1mal eine mit eiteriger Pericarditis komplizierte Lungenentzündungen bestanden, die beiden anderen Male lagen Pneumonien eines Lappens vor und trotzdem beherbergte das Mark sehr große Mengen des Krankheitserregers. Der hier in Rede stehende Punkt bedarf indes noch der folgenden ergänzenden Bemerkungen. Nicht in jedem einzelnen der hier berücksichtigten Fälle fanden sich in allen Wirbeln, deren Mark bakteriologisch untersucht wurde, die gleichen Mengen des dem Hauptleiden zu Grunde liegenden pathogenen Mikroben. So war die mit Mark aus dem 1. und 2. Lendenwirbel beimpfte Platte des mit fibrinös-eiteriger Pericarditis komplizierten Falles von Pneumonie (Sekt. 535/02) übersät mit Kolonien des Diplococcus lanceolatus; auf der mit Mark des XI. Brustwirbels beschickten Platte wuchsen nur ganz vereinzelte Kolonien, während ich auf einer 4. Platte, auf welche Mark des XII. Dorsalwirbels übertragen war, 200 Kolonien des gleichen Mikroorganismus zählte. Aehnlich lagen die

Verhältnisse in einem anderen Fall (Sekt. 544/02). Patient, ein 39-jähriger Mann, war am 10. Krankheitstage gestorben, der rechte Unterlappen war grau hepatisiert und zeigte die Zeichen beginnender Lösung. Hier fanden sich in Kulturen aus Mark des XII. Brust- und II. Lendenwirbels unzählbare Kolonien des Diplococcus lanceolatus, auf der Platte aus Mark des XI. Brustwirbels etwa 100 Kolonien. Ganz vereinzelte Kolonien zeigte eine mit Fettmark eines Oberschenkels beimpfte Platte. Es bedarf wohl nicht der besonderen Bemerkung, daß immer möglichst gleiche Mengen Mark auf die Platten übertragen wurden.

In einigen der untersuchten Fälle war die Zahl der aus dem Mark der Wirbel gezüchteten Kolonien eine sehr geringe. So fand ich beispielsweise einmal (Sekt. 381/02: 68-jähriger Mann, Pneumonie des r. Unterlappens im Stadium der grauen Hepatisation) nur auf einer von 3 mit Mark aus 3 verschiedenen Wirbeln besäten Platten 4 Kolonien des Diplococcus lanceolatus, ein anderes Mal (Sekt. 430/02: 77-jähriger Mann, Pneumonie eines Unterlappens, rote Hepatisation) auf 2 von 4 mit Mark aus 4 verschiedenen Wirbeln beschickten Platten sogar nur je 1 Kolonie des Diplococcus lanceolatus. Gerade solche Befunde zeigen, ein wie feines Reagens für den Nachweis selbst minimaler Mengen von Mikroorganismen im menschlichen Körper wir in der Anwendung geeigneter Nährböden besitzen.

Zwischen diesen, durch einen so spärlichen Gehalt des roten Markes an pathogenen Keimen ausgezeichneten und jenen anderen, das entgegengesetzte Extrem darstellenden, Fällen liegen andere, bei denen das Kulturverfahren im Mark der untersuchten Wirbel die Anwesenheit von Kolonien des Diplococcus lanceolatus feststellten, deren Zahl zwischen 7, 8, 10, 20 bis zu 150 und 300 schwankte. Es kam dabei mehrmals vor, daß das Mark des einen, ja mehrerer Wirbel steril war, während das Mark anderer Wirbel des gleichen Falles Bakterien beherbergte. Ich führe zur Illustration dieses Punktes die folgenden Beispiele an. Sekt. 630/02: $1^1/_4$-jähriger Knabe, Pneumonie des r. Mittel- und Unterlappens im Zustand der grauen Hepatisation. Mark des X. Brust- und II. Lendenwirbels steril, aus Mark des XII. Brustwirbels wachsen 20, aus dem des I. Lendenwirbels 300 Kolonien des Diplococcus lanceolatus. Ganz ähnlich lagen die Verhältnisse in dem folgenden Fall. (Sekt. 677/02: 28-jährige Frau, Leptomeningit. cerebrospinal. suppur.; eiteriges Exsudat in Stirn- und l. Highmorshöhle.) Hier erwies sich das Mark des IX. Brust- und I. Lendenwirbels steril, die Aussaat aus Mark des XI. Brustwirbels ergab 1, aus Mark des XII. Brustwirbels 20 Kolonien des Diplococcus lanceolatus.

Das in diesen Fällen gleichzeitig untersuchte Mark von Rippen enthielt nur ausnahmsweise Bakterien. Gewöhnlich preßte ich aus einer rechten und einer linken Rippe Markmassen aus, welche direkt auf untergehaltene Agarplatten tropften und auf diesen verrieben wurden.

Nur in 5 von allen 18 Fällen gelang der Nachweis von Kolonien des Diplococcus lanceolatus, und zwar erwies sich nur zweimal das Mark beider zur Untersuchung verwendeter Rippen bakterienhaltig. Die Menge der im Rippenmark vorhandenen Kolonien war durchgehends zählbar und schwankte zwischen 70 und 300. Niemals habe ich bei den durch den Diplococcus lanceolatus verursachten Erkrankungen der Lunge, des Herzens und der Meningen im Mark der Rippen diesen Mikroorganismus angetroffen, wenn er im Mark der Wirbel gefehlt hat, wohl aber ist, wie aus der bisherigen Darstellung hervorgeht, das umgekehrte Verhältnis wiederholt konstatiert worden. Es ergibt sich aus diesen Befunden die Notwendigkeit, bei Sektionen von Personen, welche an einer der hier angeführten Erkrankungen zu Grunde gegangen sind, für den eventuellen Nachweis des Krankheitserregers das Mark der Wirbel zu verwerten. Die Chancen, denselben gerade hier zu finden, sind außerordentlich groß und führen in der Mehrzahl der Fälle zum Ziele, auch dann, wenn beispielsweise das Mark der Rippen sich als keimfrei erweist.

Ein derartiger negativer Befund gestattet keinerlei Rückschlüsse über den Bakterienbefund des roten Marks überhaupt. Es ergeben sich also in dieser Beziehung ganz ähnliche Gesichtspunkte, wie wir sie bei dem bakteriologischen Studium des roten Marks an Abdominaltyphus verstorbener Personen kennen gelernt haben. Als ein etwas überraschendes, von den Markuntersuchungen Typhöser erhobenen Befunden abweichendes, Ergebnis möchte ich es hinstellen, daß sich bei 4 Pneumoniefällen das Mark als vollkommen frei von dem Krankheitserreger erwiesen hat, obwohl der Krankheitsprozeß noch als keineswegs abgelaufen anzusehen war. Für den Typhus konnte ich feststellen, daß sich die spezifischen Bacillen im roten Mark, speziell der Wirbel, während der ganzen Dauer der Erkankung bis in die 6. Woche hinein, in lebendem Zustand erhalten. Man sieht schon aus diesem einen Beispiel, daß in dieser Beziehung wesentliche Verschiedenheiten zwischen den einzelnen Infektionskrankheiten obwalten, und daß es durchaus nicht angängig ist, aus den bei einer Infektionskrankheit gemachten Feststellungen Analogieschlüsse auf das Verhalten bei anderen Infektionskrankheiten zu ziehen. Aber noch in einer anderen Beziehuug scheint mir der in Rede stehende negative Bakterienbefund bemerkenswert. Es ist jetzt vielfach die Ansicht verbreitet, daß bei allen letal verlaufenden Pneumonien eine Ueberschwemmung der Blutbahn mit dem Krankheitserreger und ein Transport desselben in alle möglichen Organe stattfindet. Diese Vorstellung ist, wie die hier mitgeteilten Beobachtungen lehren, durchaus nicht begründet. Es ist übrigens schon durch die klinischen Feststellungen bei Pneumoniefällen mittelst der vitalen Blutentnahme (Mischung des Bluts mit verflüssigtem Agar und Ausgießen dieses Blutagargemischses in Petri-Schalen, welche nach dem Erstarren des Agars bei Bruttemperatur konserviert werden) der

Beweis zu erbringen, 1) daß keineswegs bei allen Pneumoniefällen das Blut bakterienhaltig ist, 2) daß nicht einmal bei allen zum Tode führenden Fällen eine Invasion des FRAENKELschen Diplococcus lanceolatus in die Blutbahn erfolgt, daß somit 3) die durch vitale Blutentnahme konstatierte Anwesenheit des Diplococcus in der Blutbahn nicht ohne weiteres eine letale Prognose gestattet, und daß andererseits 4) auch trotz des Fehlens des genannten Mikroorganismus in der Blutbahn doch die Prognose eine absolut infauste sein kann.

Tatsächlich hat sich auch in 2 von 4 Fällen, bei denen ich durch postmortale Untersuchung des roten Marks die Abwesenheit des Krankheitserregers in diesem erhärten konnte, das dem Patienten intra vitam entnommene Blut als keimfrei erwiesen. Bezüglich der beiden anderen vermag ich nicht anzugeben, ob eine bakteriologische Blutuntersuchung am Krankenbett vorgenommen worden ist. Die Gründe für das Eindringen der Bakterien in die Blutbahn in der einen Reihe von Pneumoniefällen und für das Ausbleiben dieses Ereignisses in einer anderen Serie entziehen sich einstweilen noch vollkommen unserer Kenntnis. Wir werden aber durch derartige Wahrnehmungen zu der Annahme gedrängt, daß der Tod bei dieser Erkrankung nicht allemal auf eine Bakteriämie zurückgeführt werden darf, sondern daß es wahrscheinlich mehr toxische Vorgänge sind, welche durch Schädigung lebenswichtiger Organe den Tod dann herbeiführen. Jedenfalls scheint es durchaus wünschenswert, gerade solche letal verlaufende Pneumoniefälle, bei denen durch die bakteriologische Untersuchung, sei es des vital entnommenen Bluts, sei es der postmortal bakteriologisch geprüften inneren, sich sonst bakterienhaltig zeigenden Organe, wie der Milz, der Nieren und vor allem des roten Knochenmarks, das völlige Fehlen des Diplococcus lanceolatus erwiesen worden ist, auf die Anwesenheit von Schutzstoffen anzusehen, bezüglich deren ja auch für die Pneumonie angenommen wird, daß die Bildungsstätte dieser Stoffe im Knochenmark zu suchen ist.

Es liegt auf der Hand, daß uns hier nur die Beobachtung am Krankenbett und Leichentisch eine eindeutige Antwort zu geben vermag, denn beim Tier sind wir gar nicht in der Lage, auf experimentellem Wege ähnliche Bedingungen herbeizuführen. Eine der menschlichen Lappenpneumonie analoge Erkrankung bei Tieren durch Einverleibung des Diplococcus lanceolatus, auf welchem Wege dieselbe immer erfolgen möge, zu erzeugen, sind wir nicht im stande, und es können deshalb die nach künstlicher Uebertragung von Lanceolatuskulturen auf Tiere sich bei diesen entwickelnden Schutzstoffe, selbst wenn deren Bildung im Knochenmark dabei als einwandsfrei erwiesen angenommen wird, nicht ohne weiteres identifiziert werden mit solchen Stoffen im roten Mark an Pneumonie erkrankter Menschen, falls es dabei überhaupt zur Entwickelung solcher Schutz- und Heilkörper kommt. Und weiter dürfte zu untersuchen sein, ob solche Schutzstoffe, welche ihre

Entstehung der direkten Anwesenheit ins Knochenmark eingedrungener Mikroorganismen, also in diesen Fällen des Diplococcus lanceolatus, zu verdanken hätten, nicht durchaus anderer Art sind, als solche, deren Bildung, ohne daß sich die betreffenden Krankheitserreger im Knochenmark angesiedelt haben, lediglich auf eine Einwirkung seitens der nur in dem erkrankten Organ (sc. der Lunge) in großer Masse vorhandenen Bakterien zurückgeführt und als unter dem Einfluß der hier möglicherweise erzeugten toxischen Produkte entstanden angesehen werden müßten. Es wird also, wie diese sich unwillkürlich aufdrängenden Betrachtungen lehren, durch die bei der bakteriologischen Untersuchung des roten Marks von Pneumonikern erhobenen tatsächlichen Befunde eine Reihe interessanter Fragen angeregt, von deren Beantwortung auch praktisch wichtige, weil eventuell für eine spezifische Behandlung der Pneumonie verwertbare Ergebnisse zu erwarten sind. Als feststehend darf vorläufig so viel angesehen werden, daß in der Mehrzahl der zum Tod führenden, durch den Diplococcus lanceolatus hervorgerufenen schweren Organerkrankungen, speziell der Pneumonie, dieser Mikroorganismus im roten Knochenmark, besonders dem der Wirbel, anzutreffen ist. Andererseits wissen wir, daß er auch in manchen in Genesung ausgehenden Fällen von Lungenentzündung sich in der Blutbahn aufhält und dann naturgemäß auf dem Wege der Zirkulation in die verschiedensten Organe, u. a. mit Vorliebe auch in das rote Knochenmark, hineingelangt. Während nun durch systematische Blutuntersuchungen am Krankenbett mühelos der Beweis zu erbringen ist, daß nach erfolgter Krise die Bakterien sehr schnell aus der Blutbahn verschwinden, so daß sie 24 Stunden nach Eintritt dieses Ereignisses meist nicht mehr auf dem Wege der Kulturanlegung gewonnen werden können, sind wir über die Dauer ihres Verbleibs im Knochenmark einstweilen völlig im unklaren, und die Chancen, hierüber Gewißheit zu erlangen, sind auch nicht sehr groß. Immerhin wird man versuchen müssen, die Lösung dieser Frage herbeizuführen, indem man bei Personen, welche kürzere oder längere Zeit nach dem Ueberstehen einer echten Pneumonie aus anderer Ursache zu Grunde gegangen sind, das Knochenmark bakteriologisch prüft. Denn darüber kann ein Zweifel nicht obwalten, daß aus der Abwesenheit der Bakterien in der Blutbahn nicht ohne weiteres auch auf ein Verschwinden derselben aus den inneren Organen geschlossen werden darf. Es läßt sich in dieser Beziehung etwas Bestimmtes, für alle Infektionskrankheiten Gültiges, nicht vorhersagen, sondern es bedarf für jede Krankheitsgruppe gesonderter, auf diesen Punkt gerichteter, Untersuchungen.

Während sich nun, wie ich in meiner ersten Abhandlung (l. c. p. 7) ausgeführt habe, für den Typhus feststellen ließ, daß eine numerische Kongruenz zwischen den Befunden von Typhusbacillen im Blut und im Knochenmark absolut nicht besteht, daß vielmehr die Zahl der

im Knochenmark nachweisbaren Bacillen die der im Blut aufgefundenen ausnahmslos ganz wesentlich übertrifft, liegen die Verhältnisse bei an Pneumonie verstorbenen Personen so, daß die Menge der aus dem Knochenmark kultivierten Lanceolatuskolonien ziemlich genau der Zahl der bei der vitalen Blutentnahme durch Kultur gewonnenen Kolonien entspricht. Aus dieser Uebereinstimmung der bakteriologischen Befunde läßt sich der sehr wichtige Schluß ziehen, daß die im roten Mark von Pneumonikern vorhandenen FRAENKELschen Diplokokken nicht etwa als postmortale Eindringlinge anzusehen sind. Man darf vielmehr getrost behaupten, daß die postmortal im Mark durch das Kulturverfahren nachweisbaren Bakterien tatsächlich intra vitam an Ort und Stelle angesiedelt gewesen sind, und daß eine wesentliche postmortale Vermehrung des Diplococcus lanceolatus im Knochenmark nicht statthat.

Wie für den Typhus drängte sich natürlich auch für die hier in Rede stehenden, durch den Diplococcus lanceolat. bedingten Erkrankungen die Frage auf, ob mit dem Eindringen dieses Mikroorganismus in das Mark der Wirbel (und Rippen) auch irgendwelche Schädigungen dieses Gewebes verknüpft sind oder ob man es mit einem an sich zwar ganz interessanten, übrigens aber für den Körper gleichgültigen Ereignis zu tun hat. Das Mikroskop hat in dem ersteren Sinne entschieden. Ich habe im ganzen von 8 Fällen dieser Krankheitsgruppe Wirbel- und Rippenstücke untersucht. Bezüglich der hierbei angewandten Technik verweise ich auf die Angaben in meiner ersten Arbeit. Mit Ausnahme eines Falles (Sekt. 79/1902, 44-jähr. Mann), bei dem es sich um jene mit eiteriger Perikarditis und Pleuritis sowie mit ulceröser Endokarditis der Aorta komplizierte zentrale Pneumonie der linken Lunge handelte, waren es durchgehends reine Pneumonien, welche das Material zu diesen Untersuchungen lieferten. Fünf derselben zeigten das Stadium der grauen Hepatisation, die beiden anderen den Uebergang der roten in die graue.

Die im Mark der Wirbel (und Rippen) erhobenen Befunde gestalteten sich, um das vorweg zu nehmen, wesentlich einfacher als die am Wirbel- (und Rippen-)mark Typhöser festgestellten Veränderungen und boten ein viel einförmigeres Bild als jene dar. Nur insofern ließ sich eine gewisse Uebereinstimmung konstatieren, als einmal den bei Typhus beschriebenen ähnliche Aenderungen in der quantitativen zelligen Zusammensetzung des sonst nicht pathologisch alterierten Marks und ferner, analog wie bei diesem, auch das Auftreten gewisser, aber nicht regelmäßig anzutreffender Herderkrankungen registriert werden konnte.

Zu den ersteren rechne ich das in allen Pneumoniefällen wahrnehmbare gehäufte Vorkommen von ein- und mehrkernigen Riesenzellen, wie ich es beim Typhus nur in einzelnen der untersuchten Fälle feststellen konnte. Sie lagen zum Teil in dichten Gruppen zusammen und hoben sich an nach der WEIGERTschen Fibrinmethode gefärbten

Schnitten mit ihrem großen, kaum tingierten Protoplasmahof von den umliegenden, mit schmalem Zellleib versehenen Zellen ebenso scharf ab, wie an mit Eosin-Hämatoxylin behandelten Schnitten. Einen solchen präsentiert die beigefügte Abbildung 1 (Tafel V). Die hier sonst sichtbaren zelligen Elemente bieten nichts Auffallendes und stellen den auf Schnitten durch ganz normale Wirbel gewöhnlichen Befund dar. Ein Prävalieren einer anderen Zellart als der an anderen Schnitten bisweilen noch zahlreicher vorhandenen Riesenzellen macht sich hier nicht bemerkbar. Viel seltener, nämlich nur in der Hälfte der Fälle, ließen sich jene auch beim Typhus erwähnten, durch Anhäufungen kleiner Lymphocyten gebildeten zelligen Herde auffinden, die man mit Fug und Recht als miliare Lymphome bezeichnen darf. Es handelt sich dabei vielfach um sehr kleine, gleichmäßig über das Innere eines oder mehrerer Markräume verbreitete Herdchen, welche durch ihre gesättigt dunkelblaue, mit der stärkeren Tingierbarkeit der sie zusammensetzenden Zellen zusammenhängende Färbung unschwer bemerkt werden. Sie erreichen niemals eine besondere Größe und stellen, wie schon hervorgehoben, keinen regelmäßigen Befund dar. Anderweitige, sich auf Aenderungen der zelligen Zusammensetzung des Marks beziehende Ergebnisse hat die mikroskopische Untersuchung nicht zu Tage gefördert und ich kann nunmehr zu einer kurzen Schilderung der als direkte Schädigungen des Marks aufzufassenden Befunde übergehen.

Sie präsentieren sich im wesentlichen als kleinere und größere, zum Teil recht beträchtliche Ausdehnung annehmende Extravasate, welche bald streifenförmig den Spongiosabälkchen angelagert, bald mehr im Zentrum der Markräume gelegen, sich seeartig, hier und da mit Ausbuchtungen versehen, über größere Strecken ausbreiten und das gesamte zellige Material in ihrer Nachbarschaft verdrängt bezw. zertrümmert haben. Ich bin diesen hämorrhagischen Herden in der Hälfte der untersuchten Fälle begegnet und sie verdienen insofern eine besondere Berücksichtigung, als es gewöhnlich gelingt, in ihrem Innern oder in ihrer Umgebung Mikroben, zum Teil in ganz beträchtlicher Menge nachzuweisen. Es empfiehlt sich also, immer wenn man bei diesen Fällen auf einen solchen Blutherd stößt, auch auf den Diplococcus lanceolatus zu fahnden. Während ich nun bei meinen dem Typhus gewidmeten Untersuchungen nur ein einziges Mal in der Lage war, trotzdem die bakteriologische Prüfung nahezu regelmäßig die Anwesenheit zahlreicher Typhusbacillenkolonien ergeben hatte, im Mark der Wirbel Typhusbacillen auch im Schnitt nachzuweisen (cf. l. c. p. 12/13), habe ich in den durch den Diplococcus lanceolatus verursachten, letal verlaufenen Fällen bei der Untersuchung des Wirbel- (und Rippen-)marks 7mal bei 8 untersuchten Fällen den Krankheitserreger auch mikroskopisch auffinden können. Freilich war das zuweilen eine recht mühsame Arbeit. Ganz resultatlos verlief dieselbe nur in einem, einen

24-jähr. Mann betreffenden Fall (Sekt. 91/1902), der an Pneumonie beider Unterlappen in einem frühen Stadium gestorben war. In allen anderen Fällen vermochte ich selbst ganz vereinzelte Diplokokkenexemplare in den, sei es mit polychromem Methylenblau, sei es nach der WEIGERTschen Fibrinmethode tingierten Schnitte zu entdecken. Die Bakterien lagen, sofern sie sich nicht in dem Extravasat aufhielten, meist in Diploform zwischen den das Mark zusammensetzenden Zellen, ausnahmsweise bildeten sie auch kürzere und nur in einem einzigen Fall auch längere Ketten. Bisweilen lagen sie direkt intracellulär. 3mal habe ich in meinen Protokollen ein reichliches Auftreten von Diplokokken notiert, und zwar in jenen Fällen, in denen das Mikroskop multiple größere und kleinere Blutaustritte aufgedeckt hatte. Bei genauerer Betrachtung der Schnitte überzeugte man sich, daß in der Nachbarschaft der von Bakterien okkupierten Territorien nekrotische Zellen lagen; indes traf das durchaus nicht regelmäßig zu. Selbst wenn die Bakterien in das Zellinnere eingedrungen sind, brauchen die Zellen nicht die Zeichen der Nekrose darzubieten. Die diese Verhältnisse illustrierende Abbildung (Fig. 2) läßt einen Diplococcus in einer einkernigen, mit stark verfettetem Protoplasma versehenen großen Zelle gelagert erkennen; in ihrer Umgebung erblickt man mehrere freiliegende Erythrocyten. Die mitgeteilten Befunde reichen, denke ich, aus, um über die histologischen Veränderungen im Mark und deren Beziehungen zu den dort angesiedelten Bakterien Aufschluß zu geben und den Beweis dafür zu erbringen, daß wir sie als die Erreger jener aufzufassen haben.

Der oben besprochenen, durch den Diplococcus lanceolatus hervorgerufenen, im wesentlichen durch Fälle fibrinöser Pneumonie repräsentierten Krankheitsgruppe schließe ich die Erörterung einer anderen Kategorie von Krankheiten an, welche durch eine dem Diplococcus lanceolatus verwandte Bakterienart, den Streptococcus pyogenes verursacht werden. Die hierbei in Betracht kommenden Krankheitsbilder sind recht verschiedener Art und lediglich der Umstand, daß es gelingt, bei diesen klinisch-anatomisch so differenten Prozessen eine und dieselbe Noxe als Krankheitsursache nachzuweisen, gestattet uns, sie unter einem ätiologisch einheitlichen Gesichtspunkt zu betrachten. Im ganzen habe ich 17 als Streptokokkenerkrankungen aufzufassende Fälle untersucht. Wie ich als Hauptvertreter der vorigen Gruppe die Pneumonie hingestellt habe, so möchte ich als den Typus der nunmehr zu berücksichtigenden Erkrankung das Erysipel bezeichnen. Es standen mir 7 derartige Fälle für meine Untersuchungen zur Verfügung, darunter 4 Männer und 3 weibliche Individuen. Die jüngste Kranke war ein 18-jähr. Mädchen (Sekt. 331/1902), der älteste ein 81-jähr. Mann (Sekt. 112/1902). 5mal handelte es sich um Kopf- und Gesichtserysipele, deren eins durch das gleichzeitige Bestehen einer Lebercirrhose (Sekt. 180/1902),

ein anderes durch das Vorhandensein einer alten Mitralerkrankung (bei dem 18-jähr. Mädchen) kompliziert war. Von den beiden anderen Erysipeln war das eine (Sekt. 643/1902) von der Anusgegend ausgegangen und auf beide Beine fortgekrochen, das letzte an der rechten Hand lokalisiert. Die Sektion wies Ergüsse in beiden Kniegelenken und einzelne bronchopneumonische Herde im rechten Unterlappen nach. Sämtliche Erysipele waren frisch, nur in einem Falle bestand bereits starke Desquamation. Bezüglich der Bakterienbefunde im Wirbel- (und Rippen-)mark erwähne ich, daß dieselben, soweit die Wirbel in Betracht kommen, regelmäßig positiv waren und daß sich das Mark meist durch einen enormen Reichtum an Streptokokken auszeichnete. Die Befunde waren hier auch viel gleichmäßiger als in den Fällen der vorigen Gruppe und es ist nur ein einziges Mal vorgekommen, daß von 3 untersuchten Wirbeln nur das Mark des einen unzählbare Streptokokken enthielt, während sich die mit Mark zweier anderer Wirbel besäten Platten steril erwiesen. Es ist dabei interessant, daß diese Ueberschwemmung des Marks mit Bakterien in einem Fall zu konstatieren war, wo die Erkrankung erst 24 Stunden vor dem Tode des wegen Arteriosklerose und Myokarditis im Hospital behandelten Patienten aufgetreten war (Sekt. 312/1902). Nicht unerwähnt will ich lassen, daß es sich gerade in diesem Fall um eine Mischinfektion mit dem Streptococc. pyog. und Staphylococc. pyog. aureus handelte, welche beide gleichmäßig und zwar unzählbar auf der Kultur zur Entwickelung gelangt waren. Die gleiche Mischinfektion wurde auch bei dem mit einem alten Mitralfehler behafteten, an Kopferysipel verstorbenen Mädchen beobachtet. Im Gegensatz zu den 5 übrigen Erysipelfällen zeichnete sich das Wirbelmark dieses Falles durch einen äußerst geringen Gehalt von Bakterien aus. Ich fand auf der mit Mark des XI. Dorsalwirbels beschickten Platte je 1 Kolonie des Streptoc. und Staphyloc. pyogen., aus dem Mark des XII. Dorsal- und Lendenwirbels wurden je 3 Kolonien der genannten Bakterienarten gezüchtet. Auch das Mark der Rippen enthielt in allen diesen Fällen sehr viel konstanter als bei den Fällen der vorigen Gruppe Mikroorganismen. Nur in dem zuletzt analysierten Fall erwies sich das Mark beider zur Untersuchung verwandten Rippen steril. In den übrigen Fällen wurden regelmäßig Streptokokken gefunden, wenn auch nicht immer in derselben Menge wie im Mark der Wirbel. Auch in dem als Mischinfektion durch Streptokokken und Staphylokokken gekennzeichneten Fall von nur 24-stündiger Dauer der Erkrankung enthielt das Rippenmark beide Bakterienarten in ungeheurer Menge. Andere Male waren die aus Rippenmark kultivierten Streptokokkenkolonien bequem zählbar oder es kam vor, daß das Mark der einen Rippe bakterienhaltig, das einer anderen bakterienfrei gefunden wurde.

Von den 11 übrigen Fällen dieser Gruppe nenne ich hier zunächst

5 in das Gebiet der Phlegmone gehörige, 1 Panaritium des rechten Ringfingers mit konsekutiver linksseitiger Pleuritis (Sekt. 207/1902), einen vereiterten rechtsseitigen Achselbubo bei einem Diabetiker (Sekt. 661/1902) mit metastatischer doppelseitiger Kniegelenkseiterung und schwerer Markkegelnekrose beider Nieren, eine im Verlauf eines Erysipels aufgetretene Phlegmone der rechten Hand (Sekt. 686/1902), eine Phlegmone der linken Hand bei einem 3-monatlichen Mädchen (Sekt. 534/1902) sowie eine nach Einklemmung eines Konkrements in die Harnröhre bei einem 3-jähr. Knaben aufgetretene schwere Urininfiltration (Sekt. 693/1902). In den beiden letztgenannten Fällen war chirurgisch sehr energisch eingegriffen. Fall 686/1902 zeigte nirgends mehr eine Spur von Eiter im Gewebe, die Haut des Gesichts desquamierte noch, das Unterhautgewebe war völlig abgeschwollen. In den sämtlichen eben angeführten Fällen enthielt das Wirbelmark enorme Mengen von Streptokokken in Reinkultur. Das Gleiche gilt für das Mark der Rippen mit der Einschränkung, daß in den Fällen von abgelaufener Phlegmone und von frischer Urininfiltration mit konsekutiver Dammphlegmone sich nur das Mark einer von je 2, beide Male untersuchten, Rippen streptokokkenhaltig erwies. Genau die gleichen Verhältnisse walteten in einem Falle von Otitis media und Conjunctivitis necrotic. bei einem 3-jähr. Knaben ob, bei welchem die Sektion außerdem konfluierte bronchopneumonische Herde im linken Unterlappen aufdeckte. Bei den 3 übrigen Fällen dieser Gruppe handelte es sich einmal um eine schwere, einen 2-jähr. Knaben betreffende, mit partieller Verschorfung der befallenen Tonsille verbundene Angina (Sekt. 491/1902), einmal um eine rechtsseitige fibrinös-eiterige Pleuritis und Perikarditis bei einem 10-jähr. Knaben (Sekt. 674/1902) und endlich um einen älteren Mann, bei welchem sich im Gefolge von Gallensteinen eine eiterige Cholangitis und Pylephlebitis entwickelt hatte (Sekt. 633/1902).

In der Tat eine Anzahl der denkbar verschiedenartigsten Krankheitsbilder, die ihrer Entstehung nach insgesamt auf das Eindringen von pyogenen Streptokokken in die den Ausgangspunkt der Erkrankung bildenden Organe zurückzuführen waren.

Das Mark der Wirbel bei dem an nekrotisierender Angina verstorbenen Knaben enthielt enorme Mengen Streptokokken, in dem Mark einer Rippe dieses Falles wurden neben Streptokokken auch zahlreiche Kolonien des Staphyloc. pyog. aureus gefunden, während das Mark einer 2. Rippe steril war. Weniger zahlreich hatten sich die in Rede stehenden Bakterien im Mark des Knaben angesiedelt, der einer eiterigen Pleuritis und Perikarditis erlegen war. Die vitale Blutuntersuchung dieses Falles hatte die Anwesenheit von massenhaften Streptokokken im Blut ergeben; trotzdem war hier die Zahl der aus Wirbelmark gezüchteten Kolonien eine relativ kleine und schwankte zwischen 150 im II. und 500 im I. Lendenwirbel, das Mark vom XI. und XII. Brustwirbel

enthielt zwischen diesen beiden Grenzen gelegene Koloniezahlen. Das Mark der 5. rechten und linken Rippe war sogar völlig steril. In dem Fall von Cholangitis suppurativa und Folgezuständen zeichnete sich das Wirbel- und Rippenmark durch einen extrem hohen Grad von Streptokokken aus. Eine vitale Blutentnahme hatte bei diesem Patienten nicht stattgefunden, so daß ich vergleichende Angaben nach dieser Richtung nicht machen kann.

An die Mitteilung der bakteriologischen Befunde über die durch ihre klinische und pathologisch-anatomische Verschiedenartigkeit charakterisierten, ätiologisch einheitlichen Fälle der vorstehend erörterten Gruppe gliedert sich zweckmäßig der Bericht über eine Anzahl von Fällen einer bestimmten Krankheit an, welche ihrer Aetiologie nach noch völlig unaufgeklärt ist, für deren Verlauf und Ausgang aber die Mitwirkung von Streptokokken von ausschlaggebender Bedeutung ist, ich meine den Scharlach (cf. in dieser Beziehung auch A. Baginsky und P. Sommerfeld. Bakteriologische Untersuchungen bei Scharlach; ein konstanter Bakterienbefund bei Scharlach. Arch. f. Kinderheilkunde 1902 [Knochenmarkuntersuchungen sind dabei freilich nur in sehr geringem Umfange und auch nicht histologisch angestellt worden. Fr.]). Ich habe im ganzen 10 hierher gehörige Fälle untersucht, sämtlich jugendliche Individuen im Alter zwischen $1^1/_2$—13 Jahren betreffend. Der Tod war nur bei einem der Kinder schon am 2. Krankheitstage erfolgt (Sekt. 610/1902), 2mal am Ende der 2. Krankheitswoche (Sekt. 290/1902 und 564/1902). Bei den übrigen Fällen liegt der Eintritt des Todes zwischen den eben angeführten Terminen. In sämtlichen Fällen, mit Ausnahme des schon am 2. Krankheitstage verstorbenen, moribund aufgenommenen Kindes bestand als regelmäßige Komplikation eine ihrer In- und Extensität nach wechselnde nekrotisierende Angina, deren Schwere entsprechend sich bei dem Gros der Fälle auch eine verschieden hochgradige Lymphadenitis submaxillaris mit und ohne eiterige Erweichung der befallenen Drüsen entwickelt hatte. Von anderweitigen Komplikationen erwähne ich das Bestehen einer doppelseitigen Otitis media und Thrombose der rechten Hälfte des Querblutleiters bei einem 6-jähr. Knaben (Sekt. 229/1902), sowie die Anwesenheit von bronchopneumonischen Herden in einem und von miliaren Nierenabsceßchen in einem anderen Falle.

Die bakteriologische Untersuchung des Wirbel- und Rippenmarks ergab nur in einem einzigen Fall ein völlig negatives Resultat und zwar betraf dieser das schon am 2. Krankheitstage verstorbene 13-jähr. Mädchen, in allen übrigen Fällen wurden pyogene Bakterien nachgewiesen und zwar 1mal nur Staphylococc. pyog. aur., 6mal nur Streptokokken und 3mal die gleichzeitige Anwesenheit beider. Die 3 Fälle von Mischinfektion mit Streptokokken und Staphyloc. pyog. aureus beziehen sich auf drei $1^1/_2$ bezw. $2^3/_4$-jähr. Kinder, von denen das eine am

Ende der 1. Krankheitswoche, das 2. zwischen 12. und 13. Krankheitstag, das 3 innerhalb der 1. Krankheitswoche zu Grunde gegangen war. Die Zahl der im Mark vorhandenen pyogenen Kokken war nur in einem der Fälle eine größere und zwar bei dem zwischen 12. und 13. Krankheitstag verstorbenen Mädchen. Hier waren die Platten aus Wirbelmark übersät mit Kolonien von Streptokokken und Staphylokokken, während auf einer mit Rippenmark beschickten Platte nur 50 Kolonien des Streptococcus und 30 des Staphyloc. pyog. aur. wuchsen. Bezüglich der beiden anderen Fälle erwähne ich, daß ich hier bei dem einen (Sekt. 520/1902) nur im Mark einer von 2 untersuchten Rippen beide Kokkenarten angetroffen habe, und zwar neben etwa 1000 Streptokokkenkolonien 15 Kolonien des Staphyloc. pyog. aur., das Mark der anderen Rippe erwies sich steril. Im Mark des I. Lendenwirbels fand ich 100, in dem des II. 500 ausschließlich durch Streptokokken gebildete Kolonien, In dem 3. Fall endlich ließen sich beide Kokkenarten nur im Mark des XI. Brustwirbels nachweisen und zwar nur 2 Kolonien des Staphyloc. pyog. aureus neben ebenso vielen Kolonien des Streptoc. pyog. Das gleichfalls bakteriologisch geprüfte Mark des XI. und XII. Brust- sowie des I. Lendenwirbels enthielt 2 resp. 6 Streptokokkenkolonien. Die ausschließliche Anwesenheit des Staphyloc. pyog. aureus wurde bei dem mit doppelseitiger Mittelohreiterung und Sinusphlebitis behafteten Knaben konstatiert. Auch hier handelte es sich nur um spärliche Kolonien, nämlich 8 im Mark des I. Lenden- und je 2 im Mark des XII. Brust- und II. Lendenwirbels. Das zur Aussaat verwertete Mark zweier Rippen bezw. eines Oberschenkels erwies sich keimfrei. Bezüglich der 6 übrigen Fälle, bei denen das zur Untersuchung benutzte rote Mark nur Streptokokken enthielt, kann ich mich kurz fassen. Sie waren nur ausnahmsweise in extremen Mengen vorhanden. Meist handelte es sich um bequem zählbare Kolonien, deren Zahl zwischen 3, 10, 20 als niedrigster und 500 als höchster schwankte. Gefunden habe ich sie unter anderem auch bei einem am 3. Krankheitstage verstorbenen Kinde (Sekt. 540/1902). Hier enthielt das Mark des XII. Dorsal- und I. Lendenwirbels je 3 Streptokokkenkolonien, das der 5. rechten Rippe sogar 100, das der 5. linken Rippe war dagegen steril. Im übrigen wurden auch hier sonst im Mark der Wirbel meist mehr Kolonien gefunden als in dem der Rippen; 2mal erwiesen sich die letzteren sogar völlig frei von Streptokokken (Sekt. 707/190 und 668/1902).

Bei der nahen botanischen Verwandtschaft, welche zwischen dem Diploc. lanceol. und Streptoc. pyog. besteht, und bei dem mikroskopisch erbrachten Nachweis des Auftretens von Herdaffektionen im roten Mark bei den durch Invasion des Diploc. lanceol. bedingten Erkrankungen war es a priori nicht unwahrscheinlich, daß auch bei den beiden vorstehend besprochenen Krankheitsgruppen, für deren Entstehung oder Verlauf der Streptoc. pyog. von so wesentlicher Bedeutung ist, das rote

Mark nicht ungeschädigt sein würde. Und diese Annahme hat sich in der Tat bestätigt. Es gilt das insbesondere für die in die erste der beiden oben erwähnten Krankheitsgruppen gehörenden Fälle von Erysipel, Phlegmone, Otitis etc. Ich habe hiervon im ganzen 9 Fälle mikroskopisch untersucht und dabei vielfach mit den bei Fällen der Lanceolatusgruppe erhobenen übereinstimmende Befunde feststellen können. Das gilt zunächst schon für das Verhalten der zelligen Elemente im Knochenmark, insofern auch hier bei der Mehrzahl der Fälle ein abnormer Reichtum des Marks an Riesenzellen auffiel. Ebenso habe ich die als Lymphome bezeichneten Anhäufungen kleiner einkerniger Lymphocyten in der Hälfte der Fälle in Schnitten aus den verschiedenen Wirbeln angetroffen. Diese Lymphome erreichten in einigen Fällen recht beträchtlichen Umfang und nahmen dann $^1/_3$ bis die Hälfte eines Markraumes ein. In sehr instruktiver Weise erläutert die Abbildung 3 der Tafel einen derartigen Befund. Hier nimmt das Lymphom das Zentrum des Markraums ein und hebt sich an dem Eosin-Hämatoxylinschnitt durch seine dicht zusammenliegenden, dunkelblau gefärbten Kerne gegen die unmittelbar angrenzende zellarme mit ihren prall gefüllten, als rote Stränge imponierenden Kapillaren, eosinrot erscheinende Zone sehr scharf ab.

Neben diesen sich auf Aenderungen in der cellulären Zusammensetzung des Marks beziehenden Befunden sind es auch hier wiederum als direkte Schädigungen desselben aufzufassende Herderkrankungen gewesen, welche sich den Augen des Beobachters unter dem Mikroskop aufdrängten, und zwar handelte es sich dabei einmal um das Auftreten verschieden großer Extravasate im Mark, welche zur Zertrümmerung der in ihrem Bereich gelegenen zelligen Elemente führten und ferner um zirkumskripte Zellnekrosen, die teils unabhängig von jenen Blutherden, teils neben solchen konstatiert werden konnten. Eine vortreffliche Vorstellung von der Ausdehnung eines solchen Blutextravasats und insbesondere über seine Beziehungen zu den im Mark angesiedelten Streptokokken gewährt die Fig. 4. Das Präparat entstammt dem als Cholangitis und Pylephlebitis nach Gallensteinerkrankung charakterisierten Fall. Das Extravasat nimmt einen beträchtlichen Teil des abgebildeten Markraumes ein. Man erkennt außer den sehr dicht zusammenliegenden roten Blutzellen nur vereinzelte als Kernreste aufzufassende Chromatinklumpen und sieht außerdem an der oberen und unteren Peripherie des Blutherdes die durch ihre gesättigt dunkelblaue Färbung ausgezeichneten, in größeren und kleineren Klumpen angesammelten Bakterienhaufen, welche sich an ihren Rändern in dichte Kettchen auflösen. Vielfach liegen solche auch zerstreut durch den ganzen Herd. Die unmittelbare Umgebung derselben ist völlig frei von Steptokokken, läßt aber nach unten rechts eine deutlich mattere Färbung der hier liegenden zelligen Elemente erkennen, welche als Ausdruck

einer gewissen Schädigung derselben aufzufassen sein dürfte. Die den Herd nach links begrenzenden Markzellen erscheinen dagegen, nach ihrem tinktoriellen Verhalten zu schließen, durchaus normal. Nur ausnahmsweise trifft man in solchen Extravasaten grobfädiges, wenig dicht angeordnetes Fibrin. Niemals bin ich dagegen jenen so außerordentlich charakteristischen, zierlichste Fibrinnetze enthaltenden, Nekroseherden begegnet, welche einen regelmäßigen Befund im roten Mark Typhöser darstellten. Was die bei den Fällen der jetzt in Rede stehenden Gruppen nachgewiesenen umschriebenen Zellnekrosen anlangt, so waren diese ausnahmslos in der Umgebung von frei im Gewebe oder, was meinen Untersuchungen nach noch häufiger zutrifft, von intravaskulär gelegenen Streptokokkenhäufchen anzusehen. Ich verweise in dieser Beziehung auf Fig. 5. Man sieht hier ohne weiteres am oberen und rechten Umfang der Abbildung je einen unregelmäßig konturierten, durch seine tiefdunkelblaue Färbung auffallenden Herd. Der rechts gelegene zeigt einen schmalen blaßblauen Saum, in dessen Bereich die hier vorhandenen zelligen Elemente nur Andeutungen von Kernfärbung erkennen lassen. Der betreffende Schnitt gehört dem XI. Dorsalwirbel eines an Erysipel der Augenlider verstorbenen 81-jährigen Mannes an. (Sekt. 112/02.) Besseren Aufschluß über das Verhalten der zelligen Elemente liefert Fig. 6. Hier handelt es sich um einen wesentlich kleineren, bei Immersionsbetrachtung abgebildeten Herd. Man erblickt die teils isoliert liegenden, teils in dichten Schwärmen angesammelten zierlichen Kettenkokken und die nur verwaschen gefärbten zelligen Elemente. Nur an der linken Seite des Präparats hebt sich eine kleine Gruppe von Zellen mit etwas besserer Kernfärbung ab.

Der Nachweis von Bakterien im Schnitt gelang mir in 6 von 9 Fällen. Die Bakterien finden sich, wie bereits erwähnt, entweder inmitten der kleineren und größeren Extravasate, also frei im Gewebe oder, etwa ebenso häufig, intravaskulär als klumpige, Ausgüsse der sich verästelnden Kapillaren darstellende, Häufchen.

Wenn ich schließlich noch die in einzelnen Fällen dieser Gruppe festgestellte Anwesenheit scholliger Massen orangegelben Pigments im Mark anführe, so habe ich die bei den von mir untersuchten eigentlichen Streptokokkenkrankheiten erhobenen Befunde erschöpft.

Etwas dürftiger gestaltete sich die histologische Ausbeute bei den (3) auf das gewebliche Verhalten des roten Marks geprüften Scharlachfällen. Bei 2 derselben waren nennenswerte histologische Veränderungen überhaupt nicht aufzudecken. Es handelt sich dabei um den Fall von Sinusthrombose und Otit. med., wobei ganz vereinzelte Kolonien des Staphyl. pyog. aur. aus dem Wirbelmark gezüchtet wurden und um ein zwischen 7. und 8. Krankheitstag mit broncho-pneumonischen Herden im Mittel- und Unterlappen verstorbenes $1^1/_2$-jähriges Mädchen (Sekt. 440/02), bei welchem die bakteriologische Untersuchung nur im II. Lendenwirbel

sehr zahlreiche Streptokokken ergeben hatte. Im XI. Dorsalwirbel, von dessen einer Hälfte ich Stücke zur mikroskopischen Untersuchung verwendete, wurden durch Kultur nur 5 Streptokokkenkolonien nachgewiesen. Nur in einem Fall (Sekt. 290/02), bei einem 3-jährigen Knaben, welcher Ende der 2. Krankheitswoche verstorben war und bei welchem die Sektion eine sehr schwere nekrotisierende Angina und ausgedehnte Einschmelzungsherde in den stark geschwollenen submaxillaren Drüsen zeigte, fand ich neben vereinzelten, durch das Mark zerstreuten Lymphomen zahlreiche kleinste Streptokokkenherde, teils intravaskulär, teils frei im Gewebe und in der unmittelbaren Umgebung der Bakterienansiedlungen ähnliche Zellnekrosen, wie sie die Fig. 5 und 6 erkennen lassen.

Eine weitere in das Bereich meiner Beobachtungen gezogene Gruppe von Fällen bezieht sich auf durch Staphylokokken erzeugte Erkrankungen, welche klinisch teils als Phlegmonen, teils als sogenannnte Osteomyelit. acuta spontanea purulenta, teils endlich als occulte Pyämie aufgetreten und verlaufen sind. Im ganzen verfüge ich über 7 hierher gehörige Beobachtungen, unter denen 3 das klassische Bild der akuten Osteomyelitis darbieten. Sie betreffen durchweg Kinder zwischen 9 und 13 Jahren, und zwar hatte sich die Erkrankung 2mal an der Tibia, 1mal an der linken 10. Rippe lokalisiert. Bakteriologisch boten alle 3 Fälle ein verschiedenes Verhalten dar. Bei dem einen, einer Osteomyelit. tibiae sin. (Sekt. 333/02, 9jähriger Knabe), fanden sich im Mark der Wirbel und Rippen enorme Mengen des Staphylcoc. pyogenes aur., während in dem gleichfalls bei einem Knaben beobachteten Fall von Osteomyelit. costae sin. (Sekt. 558/02) aus dem Mark sämtlicher (4) untersuchten Wirbel unzählbare Kolonien des Staphylococ. pyogenes albus gezüchtet wurden. Auch das Mark der 5. linken Rippe enthielt solche in gleicher Menge, während sich das Mark der 5. rechten Rippe steril erwies. Der 3. Fall von Osteomyelitis (tibiae dextr., 12-jähriges Mädchen, Sekt. 603/02) bedarf einer kurzen Erläuterung. Hier hatte die intra vitam bei Aufmeißelung des erkrankten Schienbeins angestellte Untersuchung der eiterigen Markmassen die Anwesenheit großer Mengen des Staphyloc. pyog. aur. in Reinkultur ergeben. Nach dem operativen Eingriff entwickelte sich eine, allmählich die ganze Diaphyse ergreifende Nekrose der Tibia, und das Kind ging etwa 14 Tage post operat. zu Grunde. Die bakteriologische Untersuchung des Wirbelmarks ergab nun überraschenderweise das Vorhandensein enormer Mengen des Streptococc. pyog. und nur ganz vereinzelte Kolonien des Staphyloc. pyog. aur. Das Mark zweier untersuchter Rippen erwies sich vollkommen keimfrei. Hier muß also die Invasion der Streptokokken erst nach der Operation erfolgt und durch diese sekundäre Infektion der Tod des Kindes herbeigeführt worden sein. Außerordentlich große Mengen von Staphyloc. pyog. aur. enthielt das Mark der Wirbel in einem Falle von Pyämie, dessen Ausgangspunkt auch bei der Sektion nicht ermittelt

werden konnte (Sekt 691/02). Er betraf einen 5-jährigen Knaben, bei welchem die Autopsie das klassische Bild der Pyämie, nämlich metastatische Abscesse in beiden Lungen und im Herzfleisch mit konsekutiver eiteriger Pleuritis und Pericarditis, Abscesse in beiden Nieren und eine Vereiterung des linken Fußgelenks aufdeckte. Aus dem bakteriologisch geprüften Mark der 5. rechten Rippe wuchsen 20 Kolonien des Staphyloc. pyog. aur., während das Mark der entsprechenden Rippe links keimfrei war. In dem Mark von 4 untersuchten Wirbeln (XI. XII. Dorsal-, I. II. Lumbalwirbel) fanden sich viele Hundert Staphylokokken. — Einen sehr viel geringeren Gehalt an Staphylokokken zeigten 2 letal verlaufene Fälle von Phlegmone. Das eine Mal handelte es sich um ein $4^1/_2$-monatliches Kind mit ausgedehntem phlegmonösen Nackenfurunkel. Als Zeichen der Allgemeininfektion deckte die Sektion multiple Abscesse in einer Niere auf (Sekt. 244/02). Von 2 untersuchten Wirbeln enthielt das Mark des einen (XII. Dorsalwirbels) nur 4 Kolonien des Staphyloc. pyog. aur., das Mark des anderen (II. Lendenwirbels) und zweier Rippen wurde keimfrei befunden. Aehnliche Verhältnisse zeigte eine bei einer 48-jährigen Puella publ. beobachtete Phlegmone des rechten Vorderarmes. Die Phlegmone war tief incidiert und das Gewebe des erkrankten Arms erschien bei der Sektion vollkommen trocken und eiterfrei. Der Tod war durch multiple bronchopneumonische Herde veranlaßt. Hier wurden nur im Mark der Rippen vereinzelte Staphylokokken durch Kultur gefunden, während sich im Gegensatz zu den sonst gemachten Erfahrungen das Wirbelmark bakterienfrei zeigte. Es erübrigt, über einen Fall von operativ behandeltem Pleuraempyem zu berichten, wo nach dem Rückgang des lokalen Herds der Tod unter cerebralen Erscheinungen erfolgte, als deren Ursache bei der Sektion (256/02) ein Hirnabsceß mit konsekutiver Meningitis purulenta festgestellt wurde. Hier handelte es sich, wie die kulturelle Untersuchung des Knochenmarks lehrte, um eine Mischinfektion von Staphyloc. pyog. aur. und Streptokokken, wobei die ersteren wesentlich überwogen. Das Mark der bakteriologisch geprüften Wirbel enthielt vereinzelte Streptokokken, zahlreiche Staphylokokken, aus Rippenmark entwickelten sich gar keine Bakterien. Ob hier von Anfang an eine Mischinfektion vorgelegen oder das Eindringen des zweiten pyogenen Mikroben erst post operat. stattgefunden hat, darüber vermag ich in diesem Fall keinen Aufschluß zu geben.

In betreff der durch die mikroskopische Untersuchung von Wirbel- und Rippenstücken gewonnenen Ergebnisse kann ich mich kurz fassen. Von den vorstehend analysierten 7 Fällen habe ich 5 eingehend histologisch geprüft, vor allem die 3 unter dem Bilde der Osteomyelitis verlaufenen Fälle. In jedem einzelnen derselben gelang auch der mikroskopische Nachweis der Staphylokokken im Knochenmark und so konnte ich in Uebereinstimmung mit den bakteriologischen Befunden in dem

oben als Mischinfektion charakterisierten Fall von Ostomyelitis tibiae dextr. auch in Schnitten beide Bakterienarten, Staphylokokken und Streptokokken, auseinanderhalten, während in den beiden anderen auch in den mikroskopischen Präparaten nur Staphylokokken nachgewiesen wurden. Diese präsentierten sich dabei entweder als größere, schon bei schwacher Vergrößerung durch ihre schwarzblaue Färbung kenntliche, unregelmäßig begrenzte, frei im Gewebe liegende Herdchen oder sie wurden in kleineren Gruppen, ja sogar als ganz vereinzelte Individuen und dann mehrfach intracellulär gelagert aufgefunden. Bisweilen fand man sie innerhalb kleinerer oder größerer Extravasate oder inmitten entzündlich veränderten Markgewebes. Einen solchen Zustand illustriert die Fig. 7. Hier erblickt man in dem von hämorrhagisch-eiterig infiltriertem Gewebe erfüllten Markraum außer 3 größeren Staphylokokkenhaufen weit ab von diesen kleinere und kleinste Kokkenansammlungen. Erst gegen den unteren Umfang der Zeichnung hin werden einige normale Markzellen sichtbar. — In dem Falle von Mischinfektion wurden neben den frei im Gewebe gelegenen Staphylokokken im Lumen einzelner Kapillaren Streptokokken angetroffen und in der Umgebung der letzteren war es, wie ich dies gelegentlich der Besprechung der ausschließlich durch Streptokokken bedingten Erkrankungen angeführt habe, zu umschriebenen Zellnekrosen gekommen. — Ein hinsichtlich des mikroskopischen Bakteriennachweises negatives Ergebnis lieferte die Untersuchung des Falles von abgelaufener Vorderarmphlegmone, bei welchem freilich auch das Kulturverfahren nur vereinzelte Kolonien zu Tage gefördert hatten. Ebenso gelang es mir nicht, in Schnitten aus dem XI. Dorsal- und I. Lendenwirbel des Falles von operiertem Empyem mit letaler, im Anschluß an einen Hirnabsceß aufgetretener Meningitis Kokken aufzufinden. — Sehr auffallend war in 4 Fällen dieser Gruppe der Reichtum des Marks an Riesenzellen. Nur in dem Fall von sekundärer Streptokokkeninvasion bei Osteomyelitis tibiae (Sekt. 603/02) habe ich diesen Befund vermißt. Inkonstant war auch das Vorkommen der aus der früheren Beschreibung bekannten, als Lymphome aufzufassender Herdchen. Ich bin denselben nur in 2 der 5 mikroskopisch untersuchten Fälle begegnet (Sekt. 124/1902 und 156/02).

In den vorstehend in den Kreis unserer Betrachtung gezogenen Fällen handelt es sich, wenn wir vom Scharlach absehen, durchweg um Erkrankungen, welche ganz verschiedenartige klinische Bilder und durchaus differente pathologisch-anatomische Befunde darboten, bei denen aber ätiologisch ein und derselbe, nur in den einzelnen Krankheitsgruppen wechselnde, Krankheitserreger in Betracht kam. Anders liegen die Verhältnisse bei der nunmehr folgenden Krankheitskategorie, die eine Anzahl von Fällen echter Rachendiphtherie umfaßt, bei denen es sich also um eine wohlcharakterisierte klinische, anatomisch

typische, stets durch den gleichen Mikroben bedingte, von der Bildung fibrinöser Pseudomembranen begleitete Affektion des Schlundes und zum Teil auch der oberen Luftwege handelt. Lediglich auf diesen Prozeß beziehen sich die nachstehenden Mitteilungen. Für die bakteriologischen Knochenmarkuntersuchungen habe ich im ganzen 13 Fälle verwertet, von denen 10 Kinder innerhalb des 1. Decenniums, 3 zwischen 16 und 20 Jahren stehende junge Männer betreffen. Bei 5 war der Prozeß auf die oberen Luftwege fortgekrochen, in den 8 übrigen auf die Rachengebilde beschränkt. Einmal handelte es sich um eine Komplikation mit Masern, einmal um ein Diphtherierezidiv bei einem von Varicellen befallenen 1-jährigen Kind, einmal endlich hatte sich die Diphtherie bei einem sich am Ende der 5. Woche eines unkomplizierten Scharlach befindenden $4^1/_2$-jährigen Kinde entwickelt.

Das Ergebnis der kulturellen Prüfung des Knochenmarks läßt sich dahin zusammenfassen, daß der Diphtheriebacillus von mir nur einmal, und zwar bei einem am Ende des 8. Krankheitstages an unkomplizierter Rachendiphtherie verstorbenen $2^1/_4$-jährigen Knaben (Sekt. 181/02) gefunden wurde. Hier ließen sich auf jeder der 3 mit Wirbelmark beschickten Platten 20 Diphtheriebacillenkolonien nachweisen. In allen anderen Fällen wurde ein in dieser Beziehung durchweg negatives Resultat festgestellt. Dagegen wurde konstatiert, daß sich in fast allen Fällen Streptokokken in wechselnder Menge im Mark angesiedelt hatten. Nur bei 3 erwies sich das Knochenmark absolut keimfrei, einmal bei einem am 8. Krankheitstage verstorbenen 20-jährigen Manne (Sekt. 597/1902). Das Ergebnis ist um so eindeutiger, als ich aus 4 Wirbeln und 2 Rippen reichliche Markmassen auf Agarplatten ausgesät hatte, die dauernd steril blieben. Aehnlich lagen die Verhältnisse bei einem 16-jährigen Knaben (Sekt. 223/02). Beide Male hatte die Erkrankung auf Kehlkopf, Luftröhre und Bronchien übergegriffen. Der 3. Fall betrifft einen 7-jährigen Knaben, bei welchem über die Krankheitsdauer Sicheres nicht eruiert werden konnte. Auch hier wurde das Mark von 4 Wirbeln und 2 Rippen für die bakteriologische Prüfung verwertet. Das Resultat war ein völlig negatives. Im allgemeinen war auch bei allen Fällen dieser Gruppe das Mark der Wirbel stärker streptokokkenhaltig als das der Rippen, indes kamen vereinzelte Ausnahmen hiervon vor. Als Beispiel führe ich nur den Fall eines $1^1/_4$-jährigen am 7. Krankheitstage verstorbenen Knaben an (Sekt. 644/02). Hier war der eigentliche diphtherische Prozeß bereits abgelaufen. XI. und XII. Dorsalwirbel enthielten keinerlei Bakterien, aus dem Mark des I. Lendenwirbels entwickelt sich eine Streptokokkenkolonie. Von 2 mit Rippenmark beimpften Agarplatten blieb die eine steril, während die andere mit unzählbaren Streptokokkenkolonien übersät war. Analoge Vorkommnisse habe ich bei 2 anderen Fällen dieser Gruppen registriert, darunter der Fall mit dem Diphtherierezidiv bei dem an Varicellen

leidenden 1-jährigen Kind. Fast durchweg war die Menge der auf den Platten zur Entwickelung gelangten Streptokokkenkolonien zählbar, ähnlich wie in den Fällen von Scarlatina. Nur ausnahmsweise, nämlich in 3 Fällen, kam es vor, daß eine Zählung der Kolonien unmöglich war. Dieses Verhältnis betraf aber dann nicht das Mark aller untersuchten Wirbel in gleicher Weise, sondern es kam z. B. vor, daß aus dem Mark des XII. Brustwirbels nur 1 Kolonie, aus dem des I. Lendenwirbels 35 Kolonien des Streptococcus pyogenes wuchsen, während die mit Mark des II. Lendenwirbels beschickte Platte von Kolonien überreich bedeckt war.

Nach den mittelst Kulturverfahrens erhobenen Befunden, welche als wesentliches Ergebnis das fast ausnahmslose Fehlen des spezifischen Krankheitserregers im Mark von an Diphtherie verstorbenen Personen, dagegen die fast regelmäßige Anwesenheit von Streptokokken in demselben zu Tage gefördert hatte, erschien es überflüssig, eine ausgiebige histologische Prüfung der Wirbel und Rippen vorzunehmen, da zu erwarten war, daß hier ähnliche Verhältnisse zu finden sein würden, wie wir sie bei den durch Streptokokkeninvasionen bedingten Krankheitsprozessen in den Wirbeln (und Rippen) kennen gelernt haben. Ich habe mich deshalb darauf beschränkt, nur jenen Fall zu untersuchen, bei welchem das Kulturverfahren ein Eindringen des Diphtheriebacillus in das Mark ergeben hatte. Die Chancen, diesen selbst auf Schnitten anzutreffen, waren freilich, nachdem die Aussaat der Markmassen die Gegenwart von nur je 20 Kolonien auf 3 Platten ergeben hatte, recht gering und es ist mir auch trotz eingehenden Suchens nicht gelungen, irgendwelche Mikroben auf Schnitten durch den XI. Dorsalwirbel zu sehen. Auch sonst war das Ergebnis der histologischen Untersuchung ein sehr dürftiges, und ich habe, abgesehen von einer mäßigen Vermehrung der Riesenzellen des Marks, nur über negative Befunde zu berichten.

Anhangsweise teile ich hier die Ergebnisse der Untersuchung eines mit denen der vorigen Gruppe ätiologisch in Zusammenhang stehenden Falles von echter, d. h. durch den Diphtheriebacillus bedingter Wunddiphtherie mit, welche nach Anlegung einer tiefen Incision im Bereich des linken Deltoideus und Aufmeißelung des oberen Endes der Humerusdiaphyse wegen Verdachts einer Osteomyelitis entstanden war. Die Wundränder boten bei der Sektion eine eigentümlich speckige Beschaffenheit dar, die sich auch auf deren unmittelbarste Nachbarschaft erstreckte. Die histologische Untersuchung lehrte, daß es sich um einen klassisch diphtherischen Prozeß der Haut handelte. Ich habe die einschlägigen mikroskopischen Präparate in der Sitzung der biologischen Abteilung des ärztlichen Vereins am 8. April 1902 demonstriert und verweise auf die bezüglichen Verhandlungsberichte (Verhandlg. d. biolog. Abteil. d. ärztl. Vereins f. 1902; als Sonderabdr. d. Münch. med. Wochenschr. erschienen,

1903, p. 68). Aus dem Mark des frontal durchsägten Humers wuchsen sehr zahlreiche Kolonien eines als Bac. diphtheriae identifizierten Stäbchens. Von 4 in Bezug auf das Verhalten des Marks bakteriologisch geprüften Wirbeln boten 3 ein negatives Ergebnis, während aus dem Mark eines 4. (I. Lendenwirbel) 1 Kolonie des Diphtheriebacillus zur Entwickelung gelangte. Hinsichtlich der klinischen Seite des Falles beziehe ich mich auf meinen bei Vorstellung der Präparate im biologischen Verein gegebenen Bericht.

Ich lasse nunmehr eine kurze Serie von 3 Fällen folgen, welche in das Gebiet der chronischen Lungenschwindsucht gehören, also einer gleichfalls durch einen spezifischen Bacillus bedingten Erkrankung, in deren Verlauf indes sekundäre Infektionen, namentlich mit pyogenen Bakterien eine große, den klinischen Verlauf und die lokalen anatomischen Prozesse nicht unwesentlich beeinflussende Rolle spielen. In allen 3 Fällen handelt es sich um weit gediehene tuberkulöse Veränderungen mit Bildung von Kavernen in einer bezw. beiden Lungen. In keinem der Fälle wies die bakteriologische Untersuchung des roten Marks von Wirbeln und Rippen die Anwesenheit von Tuberkelbacillen nach, dagegen fanden sich in allen 3 Fällen im Mark der untersuchten Wirbel pyognen Kokken und zwar 2mal ausschließlich Streptokokken, 1mal neben spärlichen Kolonien von Streptokokken sehr zahlreiche des Staphyloc. pyog. aur. Das Mengenverhältnis der genannten Kokken war in den verschiedenen Wirbeln der einzelnen Fälle ein keineswegs gleichmäßiges. So enthielt z. B. das Mark des XI. Brustwirbels in einem einen 37-jährigen Mann betreffenden Falle (Sekt. 202/20) überhaupt keine Bakterien, das des I. Lendenwirbels 20 Streptokokkenkolonien. Im Mark der Rippe fanden sich nur 3 Kolonien des Streptococcus, in den beiden anderen hierher gehörigen Fällen war das Rippenmark bakterienfrei.

Zu histologischer Untersuchung habe ich Stücke des XI. Dorsal-, des I. Lendenwirbels und einer Rippe eines 17-jährigen Mädchens verwertet, bei welchem durch das Kulturverfahren im Mark von 3 bakteriologisch geprüften Wirbeln zahlreiche Kolonien des Staphyloc. pyog. aur. und vereinzelte Streptokokkenkolonien gewonnen worden waren. Die dabei festgestellten Befunde waren durchaus uncharakteristisch und beschränkten sich auf den Nachweis vieler eosinophiler und nicht sehr zahlreicher blutkörperchenhaltiger Zellen. Herderkrankungen jeder Art fehlten; Mikroorganismen in Schnitten aufzufinden, gelang nicht.

Bei der nun zu erörternden Gruppe von Fällen von eiteriger Peritonitis haben wir es mit einer klinisch zwar wohlcharakterisierten Erkrankung zu tun, deren Aetiologie indes eine durchaus wechselnde ist. Im ganzen verfüge ich über 6 hierher gehörige Beobachtungen. Bei einer derselben entstand die Bauchfellentzündung nach einem chirurgischen Eingriff, kann also füglich als traumatische

bezeichnet werden. Sie betraf einen 49-jährigen Mann, bei dem eine Vereinigung des Quercolon durch den Murphyknopf stattgefunden hatte und mehrere Tage p. operat. die Darmstücke auseinander gewichen waren. Das Mark der bakteriologisch untersuchten Wirbel und Rippen war in diesem Falle bakterienfrei. In 5 anderen Fällen wurden konstant, wenn auch in sehr verschiedener Menge, im Mark der Wirbel und 2mal gleichzeitig in dem der Rippen Streptokokken nachgewiesen, 2mal neben Bact. coli. Aetiologisch handelt es sich 2mal um Peritonitis post abortum, beide Male wurden aus dem Mark der Wirbel nur spärliche Streptokokkenkolonien gezüchtet, das Mark der Rippen erwies sich in einem der Fälle steril, in dem anderen wuchsen auf einer von 2 mit Rippenmark beschickten Platten 200 Streptokokkenkolonien. In 2 weiteren Fällen war die Peritonitis nach Gangrän des Wurmfortsatzes aufgetreten; bei einem derselben hatte sich eine Phlebitis mesent., die sich bis in den Pfortaderstamm fortgesetzt hatte, entwickelt. Das Mark der Rippen wurde in beiden Fällen keimfrei befunden, das der Wirbel enthielt bei dem mit Pylephlebitis komplizierten Falle nur einzelne Streptokokkenkolonien. In dem anderen Fall ergab die Plattenkultur für den X. Brustwirbel ein negatives Resultat, während aus Mark des XII. Brust- und I. Lendenwirbels zahlreiche Kolonien von Streptokokken und Bact. coli wuchsen. Aehnlich liegen die Verhältnisse bei dem letzten Fall der Gruppe, bei welchem die Peritonitis nach Angiocholitis und Pylephlebitis extra- et intrahepatica e calculis vesicae felleae (Sekt. 633/02) entstanden war. Hier enthielt speziell das Mark der Rippen enorme Massen von Streptokokken, welche über die gleichzeitig vorhandenen Kolonien von Bact. col. überwogen. Auch im Mark von 4 bakteriologisch untersuchten Wirbeln wurden beide Bakterienarten angetroffen.

Es erübrigt, über eine letzte Serie von Fällen zu berichten, die weder nach der Art des klinischen Bildes noch vom ätiologischen Standpunkt aus eine einheitliche Auffassung zulassen. Ich subsumiere in diese Gruppe die folgenden Fälle: 1) eine Bronchitis putrida nach Bronchiektasen bei einer 27-jährigen Frau (Sekt. 224/02), 2) eine hämorrhagische, nach Exstirpation der Bursa praepatellaris entstandene Entzündung des linken Knies bei einem 65-jährigen Manne, bei welchem die Sektion eine frische exsudative Pericarditis aufdeckte (Sekt. 317/02), 3) eine Thrombophlebitis des rechten Querblutleiters nach Cholesteatom des rechten Mittelohrs bei einem 13-jähr. Knaben (Sekt. 367/02), 4) eine schon 14 Tage ante partum entstandene Mastitis duplex bei einer 22-jährigen Frau, bei welcher bis zum Tod intermittierendes Fieber bestanden hatte, und deren Sektion, abgesehen von einer rechtsseitigen eiterigen Bursitis subdeltoidea einen durchaus negativen Befund ergab, endlich 5) eine Mumifikation beider Füße bei einem 48-jährigen Mann (Sekt. 573/02).

Das Kulturverfahren ergab überraschende und durchaus unerwartete

Befunde. So erwies sich merkwürdigerweise das Mark der Rippen und Wirbel in jenem von andauernd intermittierendem, bis zum Tod anhaltendem Fieber begleiteten Falle von Mastitis völlig keimfrei. Dabei habe ich gerade in diesem Fall, um ganz sicher zu gehen, das Mark von 7 Wirbeln und 2 Rippen kulturell geprüft. Ebenso führte die bakteriologische Untersuchung in dem Falle von Thrombophlebitis sin. transvers. zu einem absolut negativen Resultat, und endlich zeigte sich auch das Wirbel- und Rippenmark der an putrider Bronchitis verstorbenen Frau durchaus keimfrei. Vereinzelte Streptokokken wurden dagegen im Mark des an exsudativer Pericarditis nach hämorrhagischer Kniegelenksentzündung verstorbenen Mannes und geradezu enorme Streptokokkenmengen im Wirbel- und Rippenmark bei dem nach Mumifikation beider Füße zu Grunde gegangenen Manne nachgewiesen. Der Patient hatte tagelang in schweren und hohen Stiefeln im Wasser gearbeitet und war schließlich außer stande gewesen, die Stiefeln abzuziehen. So war es gewissermaßen zu einer Umschnürung beider Unterschenkel mit konsekutivem trockenen Brand gekommen. Das makroskopische Sektionsergebnis war ein absolut negatives und hier hatte also das Kulturverfahren überhaupt erst Aufschluß über die Todesursache gegeben.

Ueberblickt man die Summe der vorstehend und in meiner ersten bezüglichen Arbeit mitgeteilten Tatsachen, so hat sich als wesentlichstes Resultat ergeben, daß in der bei weitem größten Mehrzahl der zur Untersuchung gelangten Infektionskrankheiten wohlcharakterisierte, entweder das Grundleiden bedingende oder zu Misch- resp. Sekundärinfektionen Anlaß gebende Mikroorganismen in das rote Knochenmark eindringen. Am konstantesten, ja ausnahmslos, trifft das für den Abdominaltyphus zu. Hier habe ich den spezifischen Krankheitserreger niemals vermißt und schon von der ersten Krankheitswoche an, während des ganzen Verlaufs und bis in das Stadium der Rekonvaleszenz hinein im roten Knochenmark nachweisen können. Ein direkt entgegengesetztes Verhalten bietet die chronische Lungenschwindsucht, wovon ich allerdings im ganzen nur 3 Fälle geprüft habe. Es müssen also nach dieser Richtung hin noch ergänzende Untersuchungen vorgenommen und vor allem in der Richtung erweitert werden, daß außer der Plattenkultur auch das Experiment herangezogen und geeigneten Versuchstieren eine Aufschwemmung von Wirbelmark intraperitoneal injiziert wird. In zweiter Linie müssen zur Entscheidung der schwebenden Frage Fälle von akuter Miliartuberkulose zur Untersuchung verwertet werden, da streng genommen nur diese, mit den anderen hier erörterten, ausschließlich akute Infektionskrankheiten darstellenden Krankheitsgruppen in Parallele gesetzt werden kann. Ich gedenke diese Lücke baldigst auszufüllen und behalte mir ergänzende Mitteilungen darüber vor. Einstweilen darf aber behauptet werden, daß bei der chronischen Lungenschwindsucht der das eigentliche Leiden auslösende (Tuberkel) Bacillus für gewöhnlich im roten

Mark kulturell nicht nachzuweisen ist. Daß er bisweilen dahin transportiert wird, unterliegt keinem Zweifel, wird vielmehr durch die im Verlauf mancher Fälle von chronischer Tuberkulose auftretenden Spondylitisfälle zur Gewißheit erhoben. Auch für die Rachendiphtherie muß das Vorkommen des spezifischen Erregers im roten Mark als ein ganz exceptionelles hingestellt werden. Bei der Leichtigkeit, mit welcher es gelingt, den Diphtheriebacillus auf geeigneten Nährböden zu züchten, berechtigt der negative Ausfall der Kultur in solchen Fällen ohne Einschränkung zu dem Ausspruch, daß eine Verschleppung desselben in das rote Mark nicht statthat. Ich darf diese Behauptung um so eher aufstellen, als ich unter meinem Material Fälle aus frühen und späten Stadien der Krankheit zur Verfügung hatte und dabei nur ein einziges Mal bei einem am 8. Krankheitstage an unkomplizierter Rachendiphtherie verstorbenen Kinde den spezifischen Erreger aus dem Wirbelmark züchten konnte. Ich zweifle nicht daran, daß fortgesetzte Untersuchungen eine Bestätigung dieser Befunde liefern werden, und stelle daher den Satz auf, daß bei der Rachendiphtherie eine Invasion des spezifischen Diphtheriebacillus in das rote Knochenmark nur ganz ausnahmsweise zu beobachten ist und daß man bei dem Gros der Fälle mit diesem Ereignis überhaupt nicht zu rechnen hat. Dagegen hat uns die Untersuchung der Diphtherie darüber belehrt, daß andere Mikroben, welche sich am Ort der Erkrankung neben dem spezifischen Krankheitserreger häufig ansiedeln und in einem nicht geringen Prozentsatz der Fälle in die benachbarten Lymphdrüsen eindringen, nach dem Knochenmark verschleppt werden. Es handelt sich dabei ausschließlich um Streptokokken, welche ich in meinem Material unter 13 Fällen 9mal nachweisen konnte, meist in nicht großer Zahl, aber doch zuweilen (2mal), speziell im Mark der Wirbel in ganz außerordentlichen Mengen angetroffen habe.

Zu ganz ähnlichen Resultaten hat die Untersuchung von Fällen einer anderen Krankheitsgruppe geführt, deren spezifischen Erreger wir bis zum heutigen Tage leider nicht kennen, ich meine des Scharlachs. Auch hier hatte fast ausnahmslos eine Invasion von Streptokokken ins Mark stattgefunden. Nur in einem von 10 Fällen wurden dieselben vermißt und zwar bei einem schon am 2. Tage der Erkrankung verstorbenen Kinde. Dagegen fanden sie sich bei einem anderen Falle, wo der Tod auch früh, nämlich am 3. Krankheitstage, erfolgt war und wurde bei den in einem späteren Stadium dem Grundleiden erlegenen Patienten ausnahmslos, wenn auch der Menge nach wechselnd, nachgewiesen. Noch in einer anderen Hinsicht gestaltet sich die bakteriologische Untersuchung der Scharlachfälle lehrreich, insofern sich herausstellte, daß sich bei dieser Erkrankung zuweilen verschiedene Bakterienarten im roten Knochenmark ansiedeln.

In 3 der untersuchten Fälle wurden nämlich außer Streptokokenkolonien solche des Staphyloc. pyog. aur. angetroffen, 1mal, bei einem Ende der 2. Woche verstorbenen $2^1/_4$-jähr. Mädchen in enormer Zahl. Einer besonderen Feststellung bedarf es, wie lange sich bei der in Rede stehenden Krankheit ins Knochenmark verschleppte pyogene Kokken zu halten vermögen, ob sie, ähnlich wie der Typhusbacillus, noch bis in die 6. Woche hinein, also jenen Zeitraum, bis zu welchem die Desquamation zu reichen pflegt, angetroffen werden.

Spielen bei den Fällen von Diphtherie und Scharlach die im Knochenmark mit verhältnismäßig großer Regelmäßigkeit nachweisbaren pyogenen Kokken die Rolle von sekundären Eindringlingen, welche die Grundkrankheit in ernster Weise zu komplizieren und deren Verlauf ungünstig zu gestalten vermögen, so kommt ihnen bei einer Reihe anderer Erkrankungen die Bedeutung der eigentlichen Krankheitserreger zu, indem sie lokal erysipelatöse oder eiterige Prozesse auszulösen im stande sind, welche weiterhin zum Ausgangspunkt allgemeiner Infektionen werden können. Dahin rechne ich die als Panaritien, Phlegmonen, Osteomyelitis bekannten Erkrankungen, denen eine Reihe anderer entzündlich-eiteriger, ursprünglich rein lokaler Prozesse an die Seite zu stellen ist, wie Pleuritis und Peritonitis, Cholangitis purulenta, Otitis media purulenta und dergleichen mehr. Nahezu ausnahmslos wurde in allen diesen Erkrankungen das Knochenmark bakterienhaltig gefunden, und zwar waren es auch hier Streptokokken oder Staphylokokken, welche sich durch Kultur und, wie wir gesehen haben, auch mikroskopisch, in Schnitten dnrch Wirbel und Rippen, vielfach in ganz beträchtlicher Menge nachweisen ließen. In der Mehrzahl der Fälle handelte es sich um Infektionen mit einer der genannten Kokkenarten, einzelne Male hatten sich indes beide im Mark angesiedelt.

Die Frage, wann im einzelnen Falle die Erkrankung zu einer allgemeinen wird, mit anderen Worten, wann die den lokalen Krankheitsprozeß verursachenden Erreger vom Ort des ergriffenen Organs in die Blutbahn eindringen und in die entferntesten Teile des Körpers fortgeschleppt werden, ist so allgemein nicht mit Sicherheit zu beantworten. Freilich besitzen wir in der vitalen bakteriologischen Blutuntersuchung ein Mittel, das uns über diesen wichtigen Punkt in einer großen Anzahl von Fällen, wenn auch nicht mit absoluter Sicherheit, Aufschluß zu geben vermag. Denn darüber kann nach unseren bisherigen Erfahrungen kein Zweifel obwalten, daß ein hinsichtlich des Bakteriennachweises im Blut negatives Ergebnis keineswegs in dem Sinne zu verwerten ist, daß das Blut tatsächlich auch bakterienfrei ist. Wir müssen uns vielmehr vorstellen, daß die betreffenden Bakterien — und für den Typhus darf das einstweilen als bewiesen angesehen werden — nicht zu allen Zeiten einer bestimmten Erkrankung in der Säftemasse kreisen. Man muß also, um

zu sicheren Urteilen zu gelangen, solche Blutuntersuchungen wiederholt vornehmen. Aber auch dann gibt es Fälle, wo es mit unseren bisherigen Mitteln nicht gelingt, den oder die für die betreffende Krankheit als Erreger aufzufassenden Mikroben entweder nur vorübergehend oder überhaupt nicht mittelst Kulturverfahrens in der Blutbahn aufzufinden. Das gilt, um nur ein Beispiel anzuführen, für manche durch Streptokokken bedingte Puerperalaffektionen und zwar gerade für solche, bei denen man annehmen sollte, daß die Bedingungen für ein Eindringen der Bakterien in den allgemeinen Blutstrom besonders günstige sein müßten, nämlich für mit Phlebitis der Beckenvenen, speziell der Ven. spermaticae einhergehende infektiöse Genitalerkrankungen. Zu meinem, die Grundlage für diese Mitteilungen bildenden Material gehört der bereits intra graviditatem entstandene Fall von Mastitis duplex, der während seines mehr als 2-monatlichen Verlaufs sich bis zum Eintritt des Todes durch eine Fieberkurve von exquisit intermittierendem Charakter auszeichnete, in gewisser Beziehung auch in diese Kategorie. Während der letzten Krankheitswochen wiederholt vorgenommene Blutuntersuchungen lieferten ein ebenso negatives Ergebnis, wie die sich auf das Mark von 7 Wirbeln und 2 Rippen erstreckende bakteriologische Untersuchung des Knochenmarks. Derartige Fälle sind außerordentlich instruktiv, denn sie liefern den Beweis, daß auch in manchen, unter dem ausgesprochenen Bilde der Sepsis bezw. Pyämie verlaufenden Krankheitsprozessen der Nachweis von Bakterien im Blut und in denjenigen inneren Organen, in welchen wir sonst bei derartigen Erkrankungen wohlbekannte Mikroorganismen zu finden pflegen, fehlschlagen kann. Es berechtigt also weder der Befund von Bakterien in der Blutbahn kurzweg, wie das jetzt vielfach geschieht, dazu, einen Fall als septisch zu bezeichnen, noch aus dem Fehlen von Bakterien in der Blutbahn die Diagnose Sepsis auszuschließen. Man sollte sich vielmehr stets darauf beschränken, zu erklären, daß die und die Erkrankung mit oder ohne Bakteriämie einhergeht und den Bakterienbefund in der Blutbahn nicht ausnahmslos als ominösen auffassen, der den betreffenden Fall als in Bezug auf seinen Verlauf ungünstigen, womöglich letalen hinzustellen gestattet. Jeder, der die Literatur der letzten Jahre verfolgt hat, wird sich überzeugt haben, daß vielfach, besonders wo es sich um den Nachweis pyogener Bakterien in der Blutbahn handelt, so verfahren und direkt von einer Streptokokkensepsis, Staphylokokkensepsis, Lanceolatussepsis etc. gesprochen wird. Es erscheint mir darum geboten, gegen eine solche Auffassung und Terminologie, die über den Charakter und Sitz der Krankheit vollkommen im unklaren läßt, Front zu machen. Der Wert der vitalen bakteriologischen Blutuntersuchung, die ich selbst außerordentlich hochschätze, soll darum in keiner Weise geschmälert werden. Im Gegenteil, ich erkenne bereitwilligst an, daß

wir dieser Untersuchungsmethode einer Reihe außerordentlich wichtiger Aufschlüsse verdanken und daß sie eine möglichst ausgiebige Anwendung, besonders auch bei ihrer Aetiologie nach zweifelhaften fieberhaften Erkrankungen verdient. Ja, auch am Leichentisch ist sie nicht selten von unschätzbarem Wert und wird in unserem Institut, speziell bei einigermaßen unklaren Fällen, regelmäßig herangezogen. Für besonders nützlich halte ich es, gleichzeitig bakteriologische Untersuchungen von Milz und Knochenmark neben Blutuntersuchungen vorzunehmen, weil auf diese Weise unsere Vorstellungen über die Art der Verbreitung der krankheitserregenden Bakterien ergänzt und erweitert werden können.

Wenn ich nach dieser Abschweifung zu der oben aufgeworfenen Frage von dem Termin des Eindringens der Bakterien in die Blutbahn und einer Verschleppung derselben in innere Organe zurückkehre, so hat sich wenigstens in einem meiner Fälle feststellen lassen, daß bei einem 24 Stunden ante mort. aufgetretenen Erysipel das Knochenmark bereits überschwemmt mit Streptokokken war. Die Möglichkeit eines solchen Vorkommnisses ist also durch diesen Befund sichergestellt. Es ist aber keineswegs bewiesen, nicht einmal für alle durch den gleichen Krankheitserreger ausgelösten Infektionen, daß eine so frühzeitige Invasion nun regelmäßig stattfinden muß. Für durch andere Mikroorganismen erzeugte Erkrankungen liegen die Verhältnisse sicher auch verschieden. Für den Typhus habe ich bewiesen, daß das Knochenmark schon in der ersten Krankheitswoche Typhusbacillen beherbergt. In Betreff der Pneumonie sind Erfahrungen über diesen Punkt noch zu sammeln. Ich habe aber gerade in den allerletzten Tagen einen im Stadium der eben beginnenden roten Hepatisation tödlich verlaufenen Fall (Sekt. 1055/1903) dieser Erkrankung zu untersuchen Gelegenheit gehabt, bei welchem sich sowohl Milz als rotes Mark bakterienfrei erwies, während das Blut zahlreiche Keime enthielt. Es handelte sich dabei um den verhältnismäßig selten als Erreger der echten Pneumonie in Betracht kommenden Bac. mucos. capsulat. und der Fall ist in der Reihe der durch den Diplococc. lanceolat., den man als hauptsächlichsten Erzeuger der Pneumonie zu bezeichnen berechtigt ist, verursachten Pneumonien nicht berücksichtigt. Es erschien mir aber wichtig, denselben hier noch nachträglich heranzuziehen, um so mehr als ich bei einem anderen, im vorigen Jahr zur Sektion gelangten, gleichfalls durch den Bac. mucos. capsul. veranlaßten Fall von Pneumonie des rechten Ober- und Unterlappens (Sekt. 446/1902) im Mark der Wirbel und Rippen des 18-jähr. Mannes geradezu enorme Mengen dieses Bacillus gefunden habe. Die erkrankte Lunge zeigte das Stadium der grauen Hepatisation. Die angezogenen Beispiele lehren, daß ein gesetzmäßiges Verhalten über den Zeitpunkt des Eindringens der Krankheitserreger ins Knochenmark nicht existiert,

daß vielmehr in dieser Beziehung bei den einzelnen Infektionskrankheiten Verschiedenheiten obwalten. Das Gleiche darf für die Dauer des Verweilens der dahin importierten Keime behauptet werden. Für den Typhus habe ich dargetan, daß die spezifischen Erreger sich noch nach Abheilung des lokalen Prozesses im Darm im Knochenmark aufhalten können. Aber auch hiervon kommen Ausnahmen vor, und ich habe mich noch jüngst bei der Sektion eines, nach dem Darmbefund, zwischen 5. und 6. Woche des Typhus stehenden 23-jährigen robusten, an einer Embolie beider Lungenarterien akut verstorbenen Mannes davon überzeugen konnen, daß sich das Mark der Wirbel völlig frei von Typhusbacillen erwies (Sekt. 1049/1902).

In der Reihe der durch Streptokokken bedingten Krankheitsprozesse befindet sich ein Fall von Gesichtserysipel, über dessen Dauer leider Bestimmtes nicht zu eruieren war. Die erkrankte Haut befand sich im Zustand starker Abschuppung, von akuten Veränderungen war nichts mehr nachzuweisen. Hier wuchsen aus dem Mark der Wirbel unzählbare Kolonien von Streptokokken und man ist also durch einen derartigen Befund darüber belehrt, daß auch nach Ablauf der akuten Veränderungen an den lokal erkrankt gewesenen Körperteilen das Knochenmark noch große Mengen der Krankheitserreger beherbergen kann. Bei den durch den Diplococcus lanceolatus hervorgerufenen Erkrankungen habe ich jenseits des 10. Krankheitstages erfolgte Todesfälle nicht zu untersuchen Gelegenheit gehabt. Während in einem derselben das Wirbelmark noch zahllose Keime des genannten Mikroben enthielt, war es in einem 2. Fall von gleich langer (sc. 10-tägiger) Krankheitsdauer steril. Beide Male handelte es sich um Pneumonien im Stadium der grauen Hepatisation, einmal mit bereits beginnender Lösung. Gerade hierbei war das Knochenmark einzelner Wirbel noch überschwemmt von Bakterienkeimen. Bei den durch pyogene Kokken, einschließlich des Diplococcus lanceolatus, verursachten Erkrankungen kann also, ähnlich wie beim Typhus, schon frühzeitig ein Transport dieser Bakterien ins Knochenmark stattfinden, und in der bei weitem größten Mehrzahl der Fälle sind es beträchtliche Mengen desselben, welche sich hier nicht nur ansiedeln, sondern auch vermehren und dann das befallene Gewebe in mannigfacher Weise schädigen.

Ich möchte an dieser Stelle etwas ausführlicher auf die im Laufe der Abhandlung bereits kurz gestreifte Frage eingehen, ob denn die bei der Leichenuntersuchung des Knochenmarks gefundenen verschiedenartigen Bakterien tatsächlich als bei Lebzeiten der betreffenden Individuen dorthin verschleppt anzusehen oder womöglich als ganz wertlose,

erst durch eine postmortale Invasion jener Bakterien bedingte Befunde aufzufassen sind. Ich trage kein Bedenken, diese letzte Möglichkeit ohne weiteres abzulehnen und mich dahin auszusprechen, daß die durch Kulturverfahren und in einer großen Zahl von Fällen auch in Schnitten im roten Mark nachgewiesenen Bakterien bereits intra vitam dort angesiedelt waren, ja ich behaupte sogar, daß nicht einmal eine nennenswerte postmortale Vermehrung der in das Mark eingedrungenen Bakterien stattfindet. Bezüglich des Verhaltens der betreffenden Bakterien im Blut ist von verschiedenen Autoren, speziell auch in unserem Krankenhause, durch systematische, auf diesen Punkt gerichtete Prüfungen festgestellt werden, daß hier eine postmortale Zunahme vor sich geht. Man müßte also füglich erwarten, daß dann bei bakteriologischen Untersuchungen des Knochenmarkes die gleichen Befunde erhoben werden müßten. Das trifft indes nicht zu. Ich habe mich vielmehr speziell bei letal verlaufenen Streptokokkenerkrankungen wiederholt davon überzeugen können, daß während das Leichenblut außerordentlich viel Streptokokkenkeime enthielt, das Mark der Rippen beispielsweise ganz steril war und im Mark der Wirbel entweder nur wenige oder doch wenigstens bequem zählbare Mengen von Kolonien gefunden wurden und für den Diplococcus lanceolatus habe ich bei mehrfach versuchsweise angestellten Untersuchungen konstatiert, daß die Zahl der bei der vitalen Blutuntersuchung durch Kultur gewonnenen Kolonien im allgemeinen mit der bei der postmortalen bakteriologischen Prüfung des Marks festgestellten gut übereinstimmte. Ein großer Teil der von mir hier besprochenen Untersuchungen ist zudem im Spätherbst und Winter, also unter Bedingungen angestellt worden, welche einer postmortalen Vermehrung von Bakterien, noch dazu in Körperteilen, welche, wie Wirbel und Rippen, mit der Außenwelt in absolut keiner Verbindung stehen, in keiner Weise günstig sind, um so weniger als die Konservierung der Leichen in einem recht kühlen Keller stattfindet. Für sehr instruktiv möchte ich in dieser Beziehung anführen, daß gerade diejenigen Bakterien, von denen wir wissen, daß unter geeigneten Temperaturverhältnissen eine experimentell zu verfolgende Vermehrung in inneren Organen, speziell in der Milz, vor sich geht, ich meine die Typhusbacillen, nur in einem einzigen von mir untersuchten Falle echte Häufchenbildung zeigten, welche die Möglichkeit einer Entstehung durch postmortales Weiterwachstum zuläßt. Aber gerade in diesem Fall hatte auch die vitale Blutuntersuchung einen ungewöhnlich reichlichen Gehalt des Blutes an Typhusbacillen ergeben und ich habe es deshalb als wahrscheinlich hingestellt, daß hier schon ein vitales Auswachsen der Bacillen zu kleinen Herden vor sich gegangen ist.

Schon auf Grund dieser, ausschließlich dem bakteriologischen Gebiete entnommenen Tatsachen halte ich es für erwiesen, daß die bei der

p. m.-Untersuchung im Marke aufgefundenen Bakterien als vitale Eindringlinge angesehen werden müssen. Dazu kommt, wie ich gleichfalls schon angedeutet habe, das sehr wichtige anatomische Ergebnis, daß in einer nicht unbeträchtlichen Zahl der untersuchten Fälle sich das Mark als bald leichter, bald schwerer erkrankt zeigte, und daß in diesen pathologischen Veränderungen der Ausdruck der Abwehr des Markgewebes gegen jene Eindringlinge zu erblicken ist. Hinsichtlich der Art der in Betracht kommenden Veränderungen kann ich mich kurz fassen. Im Gegensatz zu den im Knochenmark von Typhusleichen zu erhebenden Befunden fehlte es hier an solchen krankhaften Veränderungen, welche man mit gesetzmäßiger Regelmäßigkeit anzutreffen pflegte, und denen man demgemäß eine gewisse Spezifität beizulegen berechtigt gewesen wäre. Das, was in der bei weitem größten Zahl der hier nach einzelnen Gruppen besprochenen Infektionskrankheiten zu beobachten war, deckte sich vielmehr im wesentlichen mit jenen Befunden, welche wir auch beim Typhus als inkonstant vorkommende, nichts Charakteristisches darbietende kennen gelernt haben. Es handelt sich dabei um die Anwesenheit verschieden großer, meist frischer Extravasate, die an Umfang die im Verlaufe des Typhus im Knochenmark auftretenden meist übertrafen, um das nicht eben häufig konstatierte Auftreten von Pigment im Mark, um die Bildung meist nicht sehr ausgedehnter zirkumskripter Zellnekrosen, und um die Entwickelung nicht entzündlicher, bald mit Hämorrhagien vergesellschafteter, bald ohne solche entstandener Herde im Knochenmarke. Fibrinöse Exsudate fehlten in allen von mir untersuchten Fällen der hier erörterten verschiedenen Infektionskrankheiten, und nur ganz ausnahmsweise war es in Extravasaten zur Ausscheidung grobfädigen Fibrins gekommen, das indes niemals den Gedanken an eine Verwechslung mit jenen für den Typhus so charakteristischen, mit Zellnekrose einhergehenden Herden aufkommen ließ. Ganz ähnlich wie beim Typhus wurden außer den oben angeführten zur direkten Zerstörung von Markgewebe durch Hämorrhagien, Nekrosen oder Entzündung führenden Prozessen auch solche Befunde erhoben, welche sich auf Modifikationen in der cellulären Zusammensetzung des sonst nicht pathologischen Markes beziehen. Dahin gehört das in einer großen Anzahl von Fällen beobachtete vermehrte Auftreten von Riesenzellen im Marke und die in Zahl und Größe in den einzelnen Fällen variierenden, durch Prävalenz der kleinen mononukleären lymphatischen Elemente des Markes gebildeten Anhäufungen, welche ich als kleine Lymphome bezeichnet habe. Meist klein und umschrieben, oft über den größten Teil der Markräume eines Schnittes verbreitet, erreichen sie ausnahmsweise einen größeren Umfang und nehmen unter Umständen den dritten Teil eines Markraumes und mehr ein. Die Gleich-

mäßigkeit dieser in gewissen Aenderungen des Mengenverhältnisses der am Markaufbau beteiligten zelligen Elemente bestehenden Befunde legt den Gedanken nahe, daß auch die verschiedenen Krankheitserreger bei dem Gros der akuten Infektionskrankheiten auf das Markgewebe einen in vieler Hinsicht einheitlichen Effekt auszuüben vermögen, der, da wir im Knochenmark nahezu das Wichtigste der für die Blutbildung in Betracht kommenden Organe kennen, während des Bestehens und sicher wohl auch noch einige Zeit nach Ablauf der die Knochenmarkveränderungen auslösenden Grundkrankheit eine von der Norm abweichende Zusammensetzung des Blutes zur Folge haben wird. Diese wird sich nicht immer und ausschließlich in Aenderungen des Mengenverhältnisses der morphologischen Elemente des Blutes dokumentieren müssen, obwohl das ja, wie wir durch klinische Blutuntersuchungen wissen, für einen Teil der akuten Infektionskrankheiten zutrifft, sondern auch die humorale Mischung des Blutes wird aller Wahrscheinlichkeit nach bis zu einem gewissen Grade beeinflußt werden. Nach dieser Richtung hin sind von besonderen, auf den Chemismus der Blutflüssigkeit gerichteten Untersuchungen weitere Aufschlüsse zu erwarten, welche vielleicht ihrerseits im stande sein werden, Fingerzeige nach der therapeutischen Seite zu liefern. Es liegt auf der Hand, daß namentlich in solchen Fällen, wo es, wie bei den durch Streptokokkeninvasion bedingten oder komplizierten Infektionskrankheiten, meist zur Bildung multipler, mit direkter Zerstörung der normalen Markstruktur einhergehender Herde kommt, auch die Rückwirkung auf das Blut und damit auf den Gesamtorganismus eine viel intensivere sein müssen wird, als da, wo diese Herdaffektionen fehlen, und es erklärt sich aus der Berücksichtigung dieser einfachen anatomischen Tatsache die Verschiedenheit des Ablaufes der gleichen Infektionskrankheit bei verschiedenen Individuen. Insbesondere dürfte es verständlich sein, warum in einer Anzahl von Fällen die Rekonvaleszenz eine rasche, in anderen eine mehr protrahierte ist. Denn es ist selbstverständlich, daß die in so vielen Fällen nachgewiesenen organischen Schädigungen des Markes zu ihrer Rückbildung Zeit gebrauchen. Bis zum Eintritte der erfolgten vollkommenen Regeneration des Markes werden sich eben bei solchen Individuen gewisse Störungen in dem Allgemeinbefinden geltend machen, deren Deutung auf Schwierigkeiten stoßen kann. Ob auch andere Organe, die wir zu den hämatopoëtischen rechnen, wie Milz und Lymphdrüsen bei den in den Kreis unserer Erörterungen gezogenen Infektionskrankheiten, mit gleicher Häufigkeit, ja Regelmäßigkeit den Sitz für die Invasion der den betreffenden Krankheiten zu Grunde liegenden Mikroben abgeben, ist a priori nicht zu sagen, und es wäre eine dankenswerte Aufgabe, durch spezielle Untersuchungen Aufschluß darüber zu gewinnen. Mit theoretischen Erwägungen ist in

dieser Beziehung nichts zu erreichen, und die von PFEIFFER und MARX für Cholera, von WASSERMANN für Typhus experimentell festgestellte Tatsache, „daß Knochenmark, Milz, Thymus und Lymphdrüsensystem in hohem Grade spezifisch schutzverleihend wirken“ (WASSERMANN, Berl. klin. Wochenschr., 1898, No. 10), berechtigt nicht ohne weiteres zu der Annahme, daß diesen Organen auch bei anderen Infektionskrankeiten die gleiche Rolle zukommt. Die Versuche am Tiere lassen meines Erachtens für diese Frage keineswegs Schlußfolgerungen zu, welche direkt auf die menschliche Pathologie übertragen werden können, und ich stimme v. HANSEMANN bei, wenn er sagt, daß eine „Infektionskrankheit“ und eine „Injektionskrankheit“ nicht schlechtweg identifiziert werden können. Das gilt insbesondere auch für das Verhalten des Knochenmarkes gegenüber gewissen Infektionserregern. In einer kürzlich erschienenen interessanten Arbeit hat FREYMUTH „Experimentelle Untersuchungen über die Beziehung leichter Infektionen zum blutbildenden Apparat“ (Dtsch. med. Wochenschr., 1903, No. 20) veröffentlicht, die sich im wesentlichen mit dem Einfluß nicht tödlicher Dosen von Typhusbacillen auf das Knochenmark von Kaninchen beschäftigen. Angaben über das Verhalten der Lymphdrüsen finde ich in dem qu. Aufsatze nicht, und ich weiß nicht, ob der Verfasser diese Organe, wie nach dem Titel der Arbeit geschlossen werden muß, untersucht hat. Die seitens des Verfassers erhobenen Befunde weichen nun von meinen beim Menschen festgestellten wesentlich ab und beschränken sich darauf, daß bei den 2—3 Tage nach der Injektion von Typhusbacillen getöteten Tieren eine Substitution des Fettmarkes durch rotes Mark statthat, und daß zahlreiche Mitosen an den zelligen Elementen des Markes beobachtet werden. Ich selbst habe bei den an Typhus verstorbenen Personen, und zwar auch bei schon in der ersten Krankheitswoche zu Grunde gegangenen neben den von FREYMUTH bei seinen Kaninchen nachgewiesenen rein irritativen Zuständen konstant Veränderungen beobachtet, welche als schwere Schädigungen des Markes aufzufassen sind. Ob solche bei den mit kleinen, nicht tödlichen Typhusbacillendosen infizierten Kaninchen aufgetreten wären, wenn FREYMUTH die Tiere länger am Leben gelassen hätte, vermag ich nicht zu entscheiden. Jedenfalls bedarf dieser Punkt der Aufklärung, und weiter wäre es verdienstvoll, wenn der Verfasser auch Untersuchungen über das Verhalten des Knochenmarkes bei an Kaninchen tödlich verlaufenden, mit Typhusbacillen angestellten Infektionen vornehmen würde. Erst dann wird sich überblicken lassen, inwieweit zwischen der beim Menschen spontan auftretenden, fast ausnahmslos per os zu wege gebrachten und der beim Kaninchen experimentell durch subkutane oder intravenöse Injektion erzeugten Typhusinfektion Uebereinstimmung hinsichtlich der Reaktion des Knochenmarkes auf diese Infektion herrscht.

Von den Lymphdrüsen wissen wir, daß beim Typhus nur die mesenterialen als spezifisch aufzufassende, mit den Erkrankungen der Darmschleimhaut Hand in Hand gehende Veränderungen aufweisen. Freilich zeigen auch die Körperlymphdrüsen, speziell die der Leistenbeuge und Achselhöhle, eine nicht immer gleich stark in die Erscheinung tretende frische Schwellung. Es liegen indes einstweilen keine genauen, weder bakteriologischen noch histologischen Untersuchungen über diese Drüsen vor, und das Gleiche gilt gerade für die Lymphdrüsen der anderen Infektionskrankheiten, von denen hier die Rede ist. Für das Knochenmark darf durch meine Untersuchungen als gesichert angesehen werden, daß es bei der Mehrzahl der hier berücksichtigten Infektionskrankheiten deutlich erkennbare anatomische, als Hämorrhagien, Entzündungen, Nekrosen auftretende Läsionen aufweist. Es darf aber daraus nun nicht ohne weiteres geschlossen werden, daß durch diese zunächst doch das Mark sicher schädigend und in seiner physiologischen Funktion als blutbildendes Organ ungünstig beeinflussenden Prozesse die Bildung von Schutzstoffen im Mark angeregt wird. Hier muß unter allen Umständen das Experiment Hand in Hand gehen mit der Beobachtung am Leichentisch und bei der bequemen Art, in der man sich ziemlich reichliche Mengen roten, bei den genannten Infektionskrankheiten veränderten Marks beschaffen kann, wird es auch möglich sein, im Tierversuch zu erhärten, ob im roten Knochenmark des Menschen Schutzstoffe gegen Infektionen mit Streptokokken, Diplococc. lanceolat., Diphtheriebacillus gebildet werden. Ob auch diejenigen Infektionskrankheiten, deren Erreger entweder gar nicht oder nur ganz ausnahmsweise einmal ins Knochenmark eindringen, wie beispielsweise die Diphtherie und die chronische Lungenschwindsucht, Anlaß zur Entstehung von Schutzstoffen im Mark geben, bedarf gleichfalls der Untersuchung. Von dem Tuberkelbacillus ist ja bewiesen, daß, wenn er ins Knochenmark verschleppt wird und sich, was ja zuweilen geschieht, in den Wirbeln festsetzt, er hier destruierende Prozesse auslöst, die ausnahmsweise sogar zur Ausheilung gelangen können. Ueber das Auftreten von Schutzstoffen im Mark bei durch den Tuberkelbacillus erzeugten Erkrankungen der Lunge ist meines Wissens bisher absolut nichts bekannt. Ob der auf hämatogenem Wege ins Knochenmark importierte Diphtheriebacillus, ein Ereignis, das nach meinen Untersuchungen als extrem selten bezeichnet werden muß, in diesem überhaupt zu irgendwelchen Alterationen Anlaß gibt, muß unerörtert bleiben, ich selbst konnte wenigstens in dieser Beziehung nichts an positiven Tatsachen beibringen, und in gleicher Weise harrt die Frage nach der Entstehung etwaiger Schutzstoffe im Mark bei Erkrankungen an Diphtherie noch der Beantwortung. Ob es Wassermann geglückt ist, bei der experimentellen, von der spontan beim

Menschen auftretenden so verschiedenen Infektion mit Diphtheriebacillen Klarheit über diesen Punkt zu erlangen, weiß ich nicht. In seiner oben erwähnten, außerordentlich lehrreichen Arbeit „über Seitenkettenimmunität" in welcher er speziell nur über Versuche mit Typhusbacillen berichtet, stellt er ausführliche Mitteilungen über experimentelle, bei Schweinrotlauf und Diphtherie gewonnene Ergebnisse in Aussicht. Ich habe indes in der mir zugängigen Literatur bisher keine Angaben von WASSERMANN über die Entwickelung von Schutzstoffen im Knochenmark bei künstlich erzeugter Diphtherie gefunden und muß annehmen, daß die betreffenden Untersuchungen noch zu keinem befriedigenden Ergebnis gelangt sind.

Ich möchte am Schluß dieser Abhandlung noch auf eine sehr nahe liegende Frage eingehen, welche sich auf die Beobachtung bezieht, daß bei der Häufigkeit der Ansiedelung von als exquisit pathogen anerkannten Mikroben im Mark der Wirbel und Rippen, in den genannten Skeletteilen doch verhältnismäßig nur selten klinische Erscheinungen einer dort lokalisierten Osteomyelitis wahrzunehmen sind. Zwei Momente sind es, die sich zur Erklärung für diese etwas auffällige Erscheinung heranziehen lassen. Für einmal muß betont werden, daß es sich bei einem Teil dieser Fälle um außerordentlich schwere, letal verlaufende Erkrankungen handelt, bei denen die Zeit zwischen Eindringen der Bakterien und Eintritt des Todes nicht ausreicht, um es zur Entstehung größerer, klinischer, von Symptomen begleiteter osteomyelitischer Herde kommen zu lassen und andererseits darf es als im hohen Grade wahrscheinlich gelten, daß durch die als Reaktion auf die eingeschleppten Mikroben anzusehenden Knochenmarkveränderungen Bedingungen gesetzt werden, welche die Weiterentwickelung der betreffenden Bakterien hemmen bezw. unmöglich machen. Erweisen sich die im Kampf der Bakterien mit den Knochenmarkzellen von letzteren ausgehenden Abwehrbestrebungen als unzulänglich, dann kommt es unter dem Einfluß der sich vermehrenden Bakterien zu ausgedehnteren Erkrankungen des Knochenmarks, die sich auch klinisch bemerkbar machen. So sehen wir nach Abdominaltyphus jene von QUINCKE als Spondylitis typhosa bezeichneten Zustände, welche, wie ich glaube, in den von mir bei dieser Erkrankung mit großer Regelmäßigkeit im Wirbelmark gefundenen spezifischen Herdläsionen ihr anatomisches Substrat gefunden haben. So sehen wir auch wiederum bei Typhusrekonvaleszenten an den Rippen eigentümliche, eine besondere Osteomyelitisart darstellende, mit Erweichungsvorgängen im Mark einhergehende Erkrankungen auftreten und so erklärt sich auch manche ihrer Aetiologie nach sonst völlig rätselhafte echte Osteomyelitis der Wirbel, deren Entstehung auf längere Zeit vorher erfolgte Bakterieninvasion zurückzuführen sein dürfte. Ich mache in dieser Beziehung auf die

sehr interessante Abhandlung von O. HAHN, „Ueber die akute Osteomyelitis der Wirbel" (Beitr. z. klin. Chirurgie, Bd. 25, p. 176) aufmerksam, in welcher der Verfasser über 47 hierher gehörige Fälle berichtet, deren Deutung auf dem Boden der von mir beigebrachten bakteriologischen und mikroskopisch-anatomischen Befunde keinerlei Schwierigkeiten begegnet und die zugleich den Beweis dafür liefern, daß osteomyelitische Prozesse der Wirbelsäule keineswegs so selten sind, wie vielfach angenommen wird [1]). Die Grundkrankheit, welche ursprünglich zur Entstehung der geschilderten Herde geführt hat, kann inzwischen kürzere oder längere Zeit abgeheilt, ja der Erinnerung des Patienten entschwunden sein. Und doch kann eine, nicht einmal übermäßig schwere Angina oder ein von dem Kranken unzweckmäßig behandelter Furunkel die Bedingungen zur Ansiedelung solcher Mikroben in Rippen und Wirbeln gegeben haben, die dann späterhin, eventuell im Anschluß an unter Umständen selbst leichtere Traumen zum Ausbruch einer anscheinend ohne jede Veranlassung sich entwickelnden Osteomyelitis führen. Einen ganz ähnlichen Gedankengang hat vor nahezu einem Decennium PONFICK in einem höchst geistvollen, vor der Berl. med. Gesellschaft gehaltenen Vortrag „Ueber Metastasen und deren Heilung" (Berl. klin. Wochenschr., No. 46, 1893, p. 1115) entwickelt, als er auf gewisse von ihm bei einer Reihe von akuten und chronischen Infektionskrankheiten beobachtete, seinen Angaben nach hauptsächlich das Skelett wachsender Individuen betreffende periostitische und ostitische Prozesse aufmerksam machte, welche zu oberflächlichen, nur ausnahmsweise etwas mehr in die Tiefe dringenden Usuren der Corticalis führen und welche PONFICK als Ausdruck bakterieller Metastasen aufzufassen geneigt ist. Ueber mikroskopische und bakteriologische Befunde erwähnt PONFICK in diesem Vortrag allerdings nichts und den direkten Beweis für die von ihm gemachte Annahme ist er somit schuldig geblieben. Für die rotes Mark führenden Rippen und Wirbel kann ich übrigens das Vorkommen von mit den von PONFICK an Röhrenknochen beobachteten ähnlichen Veränderungen nicht bestätigen, und ich möchte nicht unterlassen zu betonen, daß meine hier geschilderten Befunde mit den von PONFICK beschriebenen nichts zu tun haben. Aber trotzdem hielt ich es für meine Pflicht, auf die, wie mich dünkt, mit den von mir gemachten gewisse Berührungspunkte darbietenden PONFICKschen Befunde hinzuweisen und ich möchte bei dieser Gelegenheit insbesondere auch die Bemerkungen RUD. VIRCHOWS, welche er an den PONFICKschen Vortrag knüpfte, reproduzieren, die da lauten: „Ich habe oft genug darüber nachgedacht, wie es kommt, daß

1) Cf. auch die inzwischen erschienene äußerst instruktive Arbeit von QUINCKE: „Ueber Spondylitis infectiosa", diese Zeitschrift, Bd. 11, p. 714.

allerlei Affektionen der Knochen bei Schwindsüchtigen, bei Typhösen und bei sonstigen Kranken vorkommen, ich habe es auch konstatiert, daß sie vorkommen, aber es ist mir ganz neu, warum sie vorkommen, und ich bin Herrn PONFICK besonders dankbar, daß er mich geführt hat auf mir neue Fährten der Untersuchung" (Berl. klin. Wochenschr., No. 46, 1893, p. 1128). Die von mir bei einer Reihe der verschiedenartigsten Infektionskrankheiten am Knochensystem angestellten Untersuchungen haben, wie ich hoffte, unser Verständnis für das Auftreten mancher, bis dahin dunkler krankhafter Zustände an gewissen Skelettteilen in einer anderen Richtung gefördert, und es soll mich freuen, wenn dadurch der Anstoß zu weiteren Forschungen auf diesem Gebiete gegeben worden ist.

---

## Erklärung der Abbildungen auf Tafel V.

Fig. 1, cf. Text p. 426. Fig. 2, cf. Text p. 227. Fig. 3, cf. Text p. 432. Fig. 4, cf. Text p. 432. Fig. 5 und 6, cf. Text p. 433. Fig. 7, cf. Text p. 436.

---

Fig. 1.



Fig. 3.



Fig. 2.



Fig. 5.

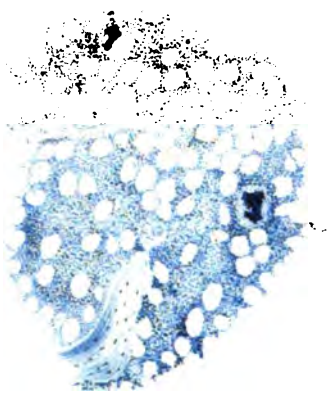

Fig. 6.

Gummel ... Verl. Gustav Fi

Fig. 4.

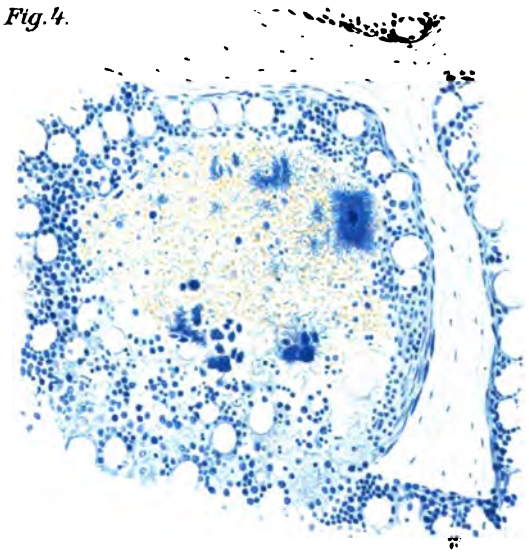

Fig. 7.

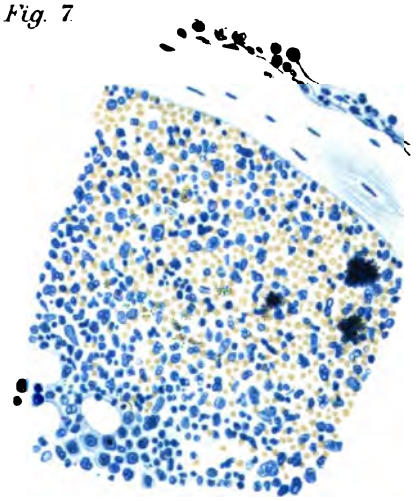

Aus dem chirurgischen Institute der Königlichen Universität zu Rom
(Direktor: Prof. F. Durante).

Nachdruck verboten.

# XII.

# Ueber einen Fall von gestieltem Magensarkom nebst Bemerkungen über einige Bindegewebsgeschwülste des Magens.

Von

Dr. **R. Alessandri,**

Professor der chirurgischen Pathologie an der Universität Rom.

(Hierzu Tafel VI und VII.)

Es liegt eine umfangreiche Literatur über das Magencarcinom, seine Varietäten und seine Verbreitungsweise vor; man hat es nicht nur von klinischen, sondern auch von pathologisch-anatomischen Gesichtspunkten aus eingehend untersucht. Dagegen sind die Bindegewebsgeschwülste des Magens viel seltener der Gegenstand wissenschaftlicher Forschung gewesen. Es ist dies durch das seltenere Vorkommen der letzteren gegenüber den epithelialen Neubildungen des Magens zu erklären, doch hat es auch noch einen anderen wichtigen Grund. Die Carcinome entwickeln sich nämlich anfangs vorwiegend an den Magenöffnungen oder in deren Nähe, vor allem am Pylorus, und verursachen dadurch schon verhältnismäßig früh Symptome, welche die Diagnose ermöglichen und einen operativen Eingriff rechtfertigen. Dagegen entstehen die Bindegewebsgeschwülste meist fern von den Mündungen an der Magenwand und rufen daher erst spät Symptome hervor, die auch dann häufig nur eine Wahrscheinlichkeitsdiagnose ermöglichen, so daß der Chirurg sichere Anhaltspunkte zu einer Operation meist erst zu einer Zeit findet, in welcher sie nicht mehr ausführbar ist. Nach der Meinung einiger Autoren pflegen überdies die Bindegewebsgeschwülste, auch wenn sie die Oeffnungen des Magens angreifen, diese nicht zu verengern, sondern verursachen sogar häufig Inkontinenzerscheinungen. Von vielen Seiten wird deshalb auch betont, daß desmoide Neubildungen des Magens, vor allem Sarkome, nicht so selten sind, wie man allgemein glaubt. Sicher kommen sie bei jungen Leuten verhältnismäßig häufiger vor als Carci-

nome, was auch v. MIKULICZ und KAUSCH [1]) bestätigen. PERRY und SHAW [2]) fanden unter 50 Fällen von bösartigen Magengeschwülsten 4 Sarkome. Im Gegensatz dazu gibt sie TILGER [3]) als sehr selten an; bei 3900 Autopsien fand er nur 14 Fälle von gutartigen Bindegewebsgeschwülsten des Magens und einen einzigen fibrosarkomatösen Mischtumor. Unter 207 von HABERKAHNT zusammengestellten Fällen von Pylorusresektion fanden sich nur 3 Sarkome, unter 298 Gastroenterostomien wurden nur 2 wegen Sarkoms ausgeführt (BARDELEBEN und CZERNY). Dazu ist aber zu bemerken, daß in der Regel die Magensarkome klinisch durchweg als Carcinome diagnostiziert und erst bei der histologischen Untersuchung in ihrer wahren Natur erkannt werden [4]). Wo eine solche Untersuchung unterblieben oder nicht ausführbar ist (wie z. B. bei der Gastroenterostomie), kann selten ein Irrtum sicher ausgeschlossen werden. An diese diagnostischen Irrtümer muß man sich bei der Beurteilung zumal älterer statistischer Angaben erinnern. Manch ein Sarkom mag als Carcinom operiert und registriert worden sein [5]).

Trotz alledem kommen bös- und gutartige Bindegewebsgeschwülste des Magens doch noch immer recht selten zur Beobachtung des Chirurgen. Die Anzahl der vom klinischen und pathologisch-anatomischen Standpunkte eingehend untersuchten Fälle ist daher nur sehr klein. Ich will deshalb einen Fall von gestieltem Spindelzellensarkom des Magens, den ich zu beobachten Gelegenheit hatte, hier eingehend beschreiben und daran eine kurze Darstellung der Bindegewebsgeschwülste des Magens knüpfen.

C. R., 56 J. alt. Familienanamnese o. B. Pat. war stets gesund. Menses waren regelmäßig, seit 14 Jahren Menopause. 2 Entbindungen, darunter eine Zwillingsfrühgeburt. Seit 4 Jahren leidet Pat. zu Beginn

---

1) v. BERGMANN, v. BRUNS und v. MIKULICZ, Handbuch der praktischen Chirurgie, Bd. 3.

2) GUYS Hosp. Rep., Bd. 48, 1892, p. 137.

3) VIRCHOWS Arch., Bd. 133, 1893, p. 183.

4) Vergl. v. HACKER, Wien. klin. Wochenschr., 1900, No. 6, p. 149.

5) Auch tuberkulöse Geschwüre und Infiltrationen der Pylorusgegend gibt es, die mit krebsigen Neubildungen verwechselt werden können (CZERNY, DURANTE). In dem Falle DURANTES, einem der zuerst beobachteten (1895), blieb die klinische Diagnose auch noch bei der Operation zweifelhaft. Erst die histologische Untersuchung erwies die tuberkulöse Natur des Leidens. In anderen Fällen, in denen wegen zu großer Ausdehnung die krankhaften Prozesse nur noch die Gastroenterostomie als Palliativoperation ausgeführt wurde, hatte sie unerwarteterweise einen radikalen Erfolg, da sich die entzündlichen Gewebsmassen nach der Ausschaltung des Pylorus allmählich zurückbildeten. Die Schwierigkeit der Differentialdiagnose zwischen einem Ulcus ventriculi mit schwielig verdicktem Grund und einem Carcinom ist allgemein bekannt und braucht hier nicht besonders hervorgehoben zu werden.

des Frühlings an kontinuo-remittierendem Fieber. Vor etwa 1 Monat bemerkte Pat. eine Volumenszunahme ihres Leibes. Ein Arzt konstatierte einen Tumor im linken Hypochondrium, der seither nur wenig gewachsen ist. Keine Magenbeschwerden; hartnäckige Stuhlverstopfung.

Status. Die linke Hälfte des Leibes, besonders in der Gegend des Rippenbogens, ist stärker gewölbt als die rechte. Die Bauchwand läßt bei der Pat. keine Veränderung erkennen. In der Tiefe, unter dem Hypochondrium, tastet man eine derb-elastische, kleinkindskopfgroße Geschwulst mit glatter, deutlich gefurchter und gelappter Oberfläche. Tumor auf Druck unempfindlich, mit Ausnahme eines nach oben hervorragenden Punktes. Am unteren abgerundeten Rande fühlt man einen Einschnitt. Die Geschwulst wird oben durch den Rippenbogen, vorn durch die Linea alba begrenzt und reicht nach unten bis in die Höhe der Spina iliac. ant. sup. Der Tumor ist nach allen Richtungen verschieblich, nach unten und rechts nur wenig; nach links und oben kann er so weit unter den Rippenbogen emporsteigen, daß dann nur noch ein geringer Teil fühlbar bleibt. Respiratorisch verschieblich. Wenn man die Finger tief unter den Tumor drängt, so wird er leicht gegen die Bauchwand emporgedrängt; bei der Knie-Ellbogenlage sinkt er nach innen. Leichte Perkussion ergibt in der Mitte des Tumors dumpfen, an der Peripherie tympanitischen Schall. Die obere Magengrenze liegt 3 Querfinger über dem Nabel. Bei der Aufblähung des Magens steigt seine untere Grenze 4 Querfinger unter den Nabel herab, während der Tumor nach unten und links unter das Hypochondrium verdrängt wird, wobei jedoch sein Lageverhältnis zum Magen unverändert bleibt. Die linke Colonflexur liegt hinten; der Colonschall läßt sich an normaler Stelle nur auf der rechten Seite, nach außen vom Tumor, hervorrufen. Bei der Aufblähung des Colons ergibt sich, daß das Quercolon sich an die untere Seite des Tumors anlegt. Die Milzgrenzen lassen sich perkutorisch nicht feststellen. Sonstiger Untersuchungsbefund o. B.

Auf die Wahrscheinlichkeitsdiagnose einer Milzgeschwulst hin, fand die Operation am 19. Dez. 1901 statt. Eröffnung des Abdomens durch einen 12 cm langen Schnitt am Seitenrande des linken Rectus abdominis, der am Rippenrande beginnt. Man findet eine Neubildung, die durch das teilweise mit ihr verwachsene Netz bedeckt wird und die nahe der großen Kurvatur mit der hinteren Magenwand zusammenhängt. Sie ist zwischen die Blätter des Ligamentum gastrocolicum eingebettet und reicht fast bis zum Colon transversum hinab. Der Tumor wird aus den Blättern des ihn umgebenden Netzes gelöst und durch Resektion eines 5markstückgroßen Teiles der Magenwand seine Verbindung mit dem Magen getrennt. Nach vorgenommener Blutstillung werden die Wunden des Magens und des Ligamentum gastrocolicum durch Naht geschlossen; die Bauchwunde wird genäht.

Die ersten Tage nach der Operation verlaufen normal. Am 3. und den folgenden Tagen Entleerung schwärzlicher, nach verdautem Blute aussehender Massen. Temperatur stets normal. Vom 5. Tage an leichter Sopor. Puls 104, am nächsten Tage 120, Temperatur dauernd normal. Am 7. Tage ist die Wunde per primam geheilt; die Nähte werden entfernt. Weder Meteorismus noch irgend welche Schmerzhaftigkeit zu beobachten. Die beschriebenen schwärzlichen Entleerungen wiederholen sich, Sopor dauert fort. Temperatur 36,4, Puls 120, leichte Albuminurie. Der soporöse Zustand steigerte sich allmählich, am 13. Tage erfolgt im tiefen Koma der Exitus.

Die Sektion kann den ungünstigen Ausgang nicht erklären. Keine Peritonitis, kein Exsudat. Die äußere Bauchwunde ist normal geheilt, die des Magens kaum noch zu erkennen. Im unteren Teile des Ligamentum gastrocolicum finden sich einige Bluteffusionen. Desgleichen finden sich einige Hyperämie und kleine Blutaustritte in der Wand des dem Tumor anliegenden Abschnittes des Quercolons; Ulcerationen und Schleimhautverluste sind indes nicht vorhanden. Milz sehr klein, nach oben und hinten unter den Rippenbogen verdrängt.

Herzmuskel schlaff, Klappen normal. Lunge, Leber, Nieren ohne Besonderheiten.

Der durch die Operation gewonnene Tumor ist kleinkindskopfgroß und hat die Gestalt einer Birne. Die Spitze stand mit dem Magen in Verbindung, das breitere Ende hing nach unten. Die Neubildung ist von derbfaseriger Beschaffenheit, ihre Oberfläche ist unregelmäßig gelappt. Gewicht beträgt 409 g, Längsdurchmesser 19 cm, Querdurchmesser 7 cm, Dicke 9 cm. Der Tumor lag in die Blätter des Ligamentum gastrocolicum eingehüllt, ohne jedoch in weiterer Ausdehnung mit ihnen verwachsen zu sein; er erstreckte sich vom Magen nach abwärts bis 2 cm oberhalb des Colon transversum. Dies war herabgesunken und zog in einem konkaven Bogen unter dem Tumor vorbei.

Der Tumor wird von der an manchen Stellen deutlich verdickten Magenserosa überzogen. Der mit ihr resezierte, etwa 5markstückgroße Teil der Magenwand weist normale, auf ihrer Unterlage verschiebliche Schleimhaut auf. In der Mitte senkt sich die Schleimhaut zu einem ungefähr 3 mm im Durchmesser betragenden Trichter ein, der in eine Höhle des Tumors zu führen scheint.

Ein Längsschnitt durch den Tumor bietet folgendes Aussehen. Das beschriebene Infundibulum senkt sich ca. 1 cm weit in die Tiefe des Gewebes ein. Boden und Wände des Trichters sind von unregelmäßig angeordneten Gewebsbälkchen durchsetzt und zeigen ein geschwüriges Aussehen. Die kleine Höhle ist mit blutig-schleimigen Detritusmassen angefüllt. Die Farbe des Durchschnittes ist überwiegend graurosa, an einigen Stellen aber dunkelrot, anscheinend durch hämorrhagische Infiltrationen. Das Gewebe zeigt besonders an dem oberen, dem Magen naheliegenden schmaleren Ende ein bündelförmiges Aussehen und kompakte Beschaffenheit. Im unteren Teile der Neubildung finden sich glattwandige, unregelmäßige Höhlen, die eine fadenziehende, blutig-schleimige Flüssigkeit enthalten. Die größte derselben hat einen Inhalt von $3 \times 2^1/_2 \times 2$ ccm. Andere solche Aushöhlungen sind an manchen Stellen sehr klein und eng zusammengedrückt, so daß das Gewebe ein poröses, schwammähnliches Aussehen gewinnt.

Die mikroskopische Untersuchung läßt ein Spindelzellensarkom erkennen. An den meisten Schnitten, hauptsächlich den derberen Teilen des Tumors entnommenen, kommen viele, sich verschiedenartig kreuzende Bündel vor, wodurch das Bild Aehnlichkeit mit dem eines Myoms gewinnt.

Die einzelnen Bündelchen bestehen aus spindelförmigen, sich nach den Enden verschmälernden und mit einem größeren eiförmigen Kerne versehenen Zellen, die fast gar keine Kittsubstanz zwischen sich erkennen lassen. Dagegen werden die Bündel selbst durch ein faseriges Bindegewebe zusammengehalten, in das mäßig viel, teils rundliche, teils spindel- oder unregelmäßig sternförmige Zellen eingesprengt sind.

Präparate, die nach der Methode von MALLORY-RIBBERT[1]) gefärbt sind (Hämatoxylin, Phosphormolybdänsäure, Chloralhydrat), zeigen zwischen den verschiedenen Zellgruppen eines und desselben Bündels, häufig auch zwischen einzelnen Zellen ein Bindegewebsnetzwerk aus äußerst dünnen, sich kreuzenden, blaugrau gefärbten Fäserchen.

In Schnitten, die aus dem Teile des Tumors gegen den Magen hin stammen, erinnern viele Bündelchen durch die Länge der Elemente selbst, wie ihrer Kerne, an Muskelgewebe. An anderen Stellen sind deutlich dünne stäbchen-, biscuit-, zickzackförmige und wellenartige Kerne zu sehen, wie sie für Muskelzellen ganz charakteristisch sind.

Die muskuläre Natur solcher Elemente läßt sich am besten durch die Purpurinfärbung sicherstellen. Die Zelle nimmt die Farbe auf und zeigt die charakteristische längliche Form, wie die ihres Kernes, auf das deutlichste.

Besonders interessant ist die Untersuchung von Stellen, die im Bereiche der Verwachsung des Tumors mit der Magenwand liegen und in das keine Schleimhaut aufweisende Infundibulum fallen, sodann solcher Abschnitte, welche die obenerwähnten Erweichungshöhlen begrenzen und Sitz interstitieller Blutungen und cystischer Entartung sind.

An einem Schnitt, der die Magenwand, und zwar dort, wo sie in den Tumor übergeht, senkrecht trifft, ist die zum größten Teil normale Schleimhaut deutlich erkennbar. Die Epitheldecke fehlt fast gänzlich, dagegen sind die Pepsindrüsen deutlich zu sehen, hier und da kann man auch die Delo- und Adelomorphzellen in ihnen deutlich unterscheiden.

An einzelnen Stellen beobachtet man eine reichliche kleinzellige Infiltration, welche die Drüsenschläuche in ihren unteren Enden trennt, zuweilen völlig verdeckt. Vereinzelt finden sich Häufchen von weißen Blutkörperchen, die den unteren Schleimhautabschnitt bis zur Membrana basalis einnehmen und nach oben zwischen die Drüsenschläuche eindringen. Wo derartige Zellenansammlungen vorhanden sind, fehlen die Drüsen. Die kleinzellige Infiltration nimmt gegen das Infundibulum hin, wo die Schleimhaut fehlt, allmählich zu.

Da, wo die Schleimhaut gut erhalten ist, sieht man an einzelnen Schnitten sehr deutlich (Doppelfärbung nach VAN GIESON) die Muscularis mucosae in der Form eines dünnen wellenförmigen Bändchens, welches die einzelnen Muskelzellen mit ihren charakteristischen Kernen gut erkennen läßt. Darunter ist die Submucosa als eine ziemlich dicke mit welligen Faserbündeln, mäßig viel Zellen und reichlichen Gefäßen zusammengesetzte Schicht zu erkennen.

Dagegen sind die Muskelschichten der Magenwand, die innere wie die äußere, gar nicht zu erkennen; die tieferen Bündelchen der Submucosa grenzen direkt an das Tumorgewebe. Auch an diesen peripheren Tumorabschnitten überwiegen die spindelzelligen, longitudinal und senkrecht zur Schnittrichtung verlaufenden, sich oft kreuzenden Bündel. Die Elemente nähern sich aber hier dem Muskelzelltypus und einzelne weisen charakteristische Kerne auf.

Außerdem sind Reste der Muskelhäute da erhalten geblieben, wo

---

1) Diese Methode wurde von MALLORY zur Färbung von Ganglienzellen, Achsencylindern und Neurogliazellen des Zentralnervensystems angegeben, von RIBBERT besonders zur Darstellung des intercellulären Bindegewebes verwendet.

die Schleimhaut keine Schädigung erfahren hat, d. h. an den äußersten Teilen der Ansatzstelle des Tumors am Magen. An manchen Stellen ist der innige Zusammenhang zwischen Muskelhäuten und Neoplasmageweben sichtbar.

Je näher wir der Stelle kommen, wo die Magenwand in die oben beschriebene trichterförmige Vertiefung übergeht und die Schleimhaut ganz fehlt, um so dünner wird die Muscularis mucosae, bis sie ganz verschwunden ist. Auch die Submucosa nimmt an Dicke ab. Das Sarkom grenzt nun an die Schleimhaut, die hier reichlichere kleinzellige, interstitielle Infiltration zeigt und fast plötzlich in hier nicht eingekapselte, das Tumorgewebe verdeckende Detritusmassen übergeht.

Was die erweichten, myxomatös aussehenden Gebiete betrifft, so sind dreieckige oder regellos polygonale Räume vorhanden, in denen das Gewebe das Aussehen eines lockeren areolären Bindegewebes bietet, dessen Faserbündel in verschiedenen Richtungen verlaufen, reich an Spindelzellen sind und viele rundliche oder sternförmige Elemente mit großen, wohlgefärbten Kernen in ihre Maschen fassen. Diese verschiedenförmigen Räume liegen nahe der Kreuzungspunkte der Faserbündel und werden auch noch dort beobachtet, wo der Tumor gleichförmig ist und der größte Teil des Gewebes aus sarkomatösen, spindelförmigen, in Bündeln angeordneten und gekreuzten Elementen besteht. Stellenweise sehen wir reichlich kapillare und venöse Gefäße, häufig Infiltrationen von Blutkörperchen in kleinen Herden.

Während dieses zwischen den neoplastischen Bündelzügen befindliche Gewebe von lockerer faseriger Beschaffenheit ist, ist es an anderen Stellen augenscheinlich areolär gebaut. Es hat den Anschein, als ob Bündel von Muskelzellen sehr ähnlichen Elementen Räume begrenzen, die mit deutlich myxomatösen Elementen erfüllt sind. Die Gefäße sind hier noch reichlicher entwickelt; in ihrer Nähe liegen zahlreiche extravasierte mehr oder minder gut erhaltene Blutkörperchen, wie auch Blutpigment als Reste alter apoplektischer Herde. An den nach VAN GIESON gefärbten Präparaten treten die interstitiellen, lockeren Bindegewebszüge, die myxomatöse Zellen und alte Blutungsherde aufweisen, besonders deutlich hervor.

An manchen solcher Präparate sieht man einzelne Bündel, sogar einzelne Elemente von Sarkomzellen durch Blutungen von den anderen isoliert. Sie erscheinen dann blasser mit schlecht gefärbten Kernen, so daß ein Entartungsvorgang bei ihnen vorzuliegen scheint.

Im lockeren Gewebe beobachteten wir, besonders wo es reichlicher ist, helle, breitere, undeutlich von unregelmäßigen, lockeren Faserbündeln umgebene Räume, die einen amorphen, kaum gefärbten Inhalt besitzen, und die wohl die Anfangsstadien der erwähnten cystischen, durch Gewebsentartung zustande kommenden Gebilde darstellen. Solche Bilder sind besonders gut an mit Boraxkarmin und mit pikrinsaurem Indigokarmin gefärbten Präparaten zu sehen.

Wenn ich bei der folgenden Besprechung neben den Sarkomen auch die gutartigen Bindegewebsgeschwülste des Magens berücksichtige, so scheint mir dies notwendig zu sein, weil beide Formen unter ähnlichen klinischen Erscheinungen verlaufen und deshalb miteinander verwechselt werden können; ferner weil Mischformen zwischen ihnen,

namentlich zwischen dem Myom und Fibrom einerseits und dem Sarkom andererseits, vorkommen.

Von gutartigen Bindegewebsgeschwülsten des Magens sind reine Lipome und Fibrome große Seltenheiten. Am häufigsten kommen Myome und Fibromyome vor. Eine sorgfältige Bearbeitung der Magen- und Darmmyome verdanken wir STEINER [1]), der 52 Fälle aus der Literatur zusammengestellt und 6 eigene Beobachtungen hinzugefügt hat; darunter befinden sich 22 Magentumoren. Es lagen 17 pathologisch-anatomische Befunde vor (MORGAGNI, VOGEL, FOERSTER, SANGALLI, VIRCHOW 3 Fälle, BRODOWSKI, LABOULBÈNE, PISENTI, NIEMEYER, PERNICE, HANSEMANN, KEMKE, STEINER 3 Fälle). Operiert wurde nur in 5 Fällen. (KUNZE-RUPPRECHT 1890, ERLACH 1895, v. EISELSBERG 1897, HEROLD 1898 und NICOLADONI 1896, cit. von STEINER 1898.) Bemerkenswert ist, daß in keinem dieser Fälle die Diagnose vor der Operation gestellt war.

CAMINITI [2]) berichtet über einen zur Sektion gelangten Fall und macht darauf aufmerksam, daß die statistischen Angaben STEINERS nicht vollständig sind, da die Fälle von BERNABEL, KOSINSKY (derselbe Fall wie BRODOWSKI), CORNIL und RANVIER, BILLROTH (Sarkom) und CAPPELLO keine Berücksichtigung fanden. BORRMANN [3]) fügt noch zwei Sektionsbefunde hinzu. Schließlich hat CERNEZZI [4]) neuerdings über einen zufällig von ihm bei der Sektion gefundenen Fall berichtet und 4 weitere Fälle aus der Literatur hinzugefügt (RUPPRECHT ident. mit dem Fall von KUNZE, CUTLER, JEAN und NOLL).

Von diesen 32 Fällen wurden nur die 5 schon oben erwähnten operiert. Einige von ihnen erwiesen sich als Mischtumoren, indem sie zum Teil sarkomatös entartet waren. Solcher Art sind gewiß 2 Fälle von VIRCHOW (II und III), der Fall BRODOWSKIS und der VON EISELSBERGS. Diesen Fällen sind wenigstens noch 5 andere anzufügen, nämlich der Fall von TILGER [5]), der von WEISS [6]), der von KOSINSKI [7]), ein Fall von BORRMANN [8]), wahrscheinlich auch, nach BORRMANNS An-

---

1) Ueber Myome des Magendarmkanals. Beitr. z. klin. Chir., Bd. 22, 1898.

2) Un caso di mioma del piloro. Il Policlinico, sez. chir., Dec. 1900.

3) Ueber Netz- und Pseudonetztumoren, nebst Bemerkungen über die Myome des Magens. Mitt. aus. d. Grenzgeb. d. Med. u. Chir., Bd. 6, 1900, p. 529.

4) Sui leiomiomi dello stomaco. Il Morgagni, Arch. marzo 1902.

5) Ueber primäres Magensarkom. VIRCHOWS Archiv, Bd. 133, 1893, p. 183.

6) Myosarkom des Magens. Jahrb. d. k. k. Wien. Krankenanst., Bd. 3, 1896; cit. von LUBARSCH.

7) Ein Teil von multilokulären Cysten des Magens. Medicyna, 1895, No. 19. Angegeb. bei HILDEBRANDT. Jahrb. d. Chir.

8) l. c.

gabe, der Fall von CZERNY [1]) und der von BERGMANN. Auch der von SCHLESINGER [2]) angegebene, von KOLISKO sezierte Fall wurde, obwohl er bei der mikroskopischen Untersuchung als Spindelzellensarkom erschien, nach der anatomischen Diagnose doch als Myosarkom angesprochen.

Nicht selten kommen Lymphosarkome metastatischer Natur im Magen vor, wogegen primäre Lymphosarkome hier sehr selten sind. KUNDRAT beschrieb 4 solcher Fälle. Man findet dann ungeheure, zuweilen über den ganzen Magen, in manchen Fällen mehr nach dem Pylorus zu sich erstreckende Infiltrationen. Sie liegen meist nahe dem Magenlumen. Doch kann auch in solchen Fällen die Schleimhaut lange Zeit unverletzt bleiben, bis sie endlich ulceriert. SCHLESINGER [3]) fügt 2 Fälle hinzu, von denen aber der eine, welcher multiple lymphomatöse Tumoren im ganzen Darme zeigte, eine Art gastro-enteritischer Pseudoleukämie darstellte. Aehnlich zu beurteilen ist der Fall von REDTENBACHER. TÖRÖK [4]) teilte 2 Fälle von Lymphosarkom des Magens mit. Einer davon wurde von v. HACKER durch die Resektion von etwa $^3/_8$ des ganzen Organs, der andere von BILLROTH operiert. MAAS [5]) berichtet von einem Falle von in der Submucosa liegendem Lymphosarkom, wobei die Schleimhaut entzündet und atrophisch, die Muskelhaut dagegen gesund und hypertrophisch war. Der ganze Magen war mit Ausnahme eines kleinen Teils am Fundus in eine derbe, etwa 5 cm dicke Masse umgestaltet. Die Magenhöhle war fast ganz verschwunden, da sich die gegenüberliegenden Wände berührten. Einen gleichen Fall dieser seltenen diffusen Sarkomatose beschreibt DROST [6]). Der Magen erreichte das Gewicht von 1200 g, das Lumen war verengt, die Wand bis 2 cm verdickt. Die Schleimhaut erschien mikroskopisch intakt, dagegen waren Submucosa und Muscularis mit Sarkomzellen infiltriert.

Ein reines Lymphom des Magens beobachtete MAFFUCCI [7]), der aber über den Befund nur eine kurze Mitteilung machte. SCHOPF [8]) stellte in der Wiener Gesellschaft der Aerzte eine Frau vor, der er vor einem Jahre wegen eines Lymphosarkoms fast den ganzen Magen reseziert hatte.

---

1) Wiener med. Wochenschr., 1884, No. 39.

2) Klinisches über Magentumoren nicht carcinomatöser Natur. Zeitschr. f. kl. Med., Bd. 32, Suppl. 1898.

3) L. c.

4) 21. Kongreß der dtsch. Gesellsch. f. Chirurgie.

5) Dtsch. med. Wochenschr., Vereinsbeilage, 1895, No. 6, p. 34.

6) Ueber primäre Sarkomatose des Magens. Inaug.-Diss. München, 1895.

7) 16. Kongreß der italienischen Gesellschaft für Chirurgie. Arch. und Verhandl.

8) Wien. klin. Wochenschr., 1899, No. 24, p. 671.

Auch MINTZ [1]) teilt einen Fall von Lymphosarcoma pylori mit und fügt aus der Literatur den von SCHLESINGER gesammelten Fällen noch 5 andere zu.

Häufiger wie die Lymphosarkome kommen die Rund- oder Spindelzellensarkome vor, welche diffus infiltrierend oder umschrieben auftreten. Im letzteren Falle pflegen sie gestielt zu sein. Bei den Spindelzellsarkomen, die sich besonders an der großen Magenkurvatur entwickeln, ist das die Regel (LUBARSCH). TILGER [2]) konnte nur 9 primäre Rundzellen-, 2 Spindelzellen- und 4 gemischte Sarkome aus der Literatur zusammentragen. KRÜGER [3]) beschreibt ein Rundzellensarkom, das seinen Ausgang von der Submucosa genommen hatte. WELSCH [4]) konnte 1898 26 Fälle von primärem Sarkom des Magens aus der Literatur zusammentragen. BALDY [5]) teilt einen Fall von fast vollständiger Resektion des Magens wegen Sarkoms mit; er hat nur 6 derartige Fälle in der Literatur gefunden. BROOKS [6]) berichtet über einen Fall von Rundzellensarkom des Magens, das erst bei der Sektion gefunden wurde. Seine Kasuistik umfaßt 10 Fälle, 6 Rundzellen- und 4 Spindelzellensarkome. v. HACKER [7]) berichtet über 2 von ihm wegen Magensarkoms ausgeführten Pylorusresektionen. Der eine Fall bot sehr interessante Verhältnisse und war dem unseren recht ähnlich. Auch MALTHE [8]), FINLAYSON [9]), CANTWELL [10]), EHRENDORFER [11]) und ARNOLD [12]) konnten über ähnliche Fälle berichten.

Das primäre Sarkom des Magens pflegt in 2 Formen aufzutreten, in der infiltrierenden und der zirkumskripten. Zur ersteren gehören alle Lymphosarkome und eine große Zahl der Rundzellensarkome, die sich nach der Meinung SCHLESINGERS zum Teil dem Typus des Lymphosarkoms nähern (Fälle von VIRCHOW, CAYLEY, LEGG, PERRY und SHAW, DROST, RASCH u. a.). Der zweiten Form gehören fast alle

---

1) Zur Kasuistik der primären Magensarkome. Berl. klin. Wochenschr., 1900, No. 82.

2) l. c.

3) Die primären Bindegewebsgeschwülste des Magendarmkanales. Inaug.-Diss. Berlin, 1894.

4) Ueber Sarkome des Magens. Inaug.-Diss. München, 1898.

5) Removal of the stomach for sarcoma. The Journal of Americ. med. Associat., March 1898.

6) A case of primary multiple sarcoma of the stomach following gunshot wound. Med. News, 1898, May 11.

7) 27. Deutscher Chirurgenkongreß 1898.

8) ibid.

9) Case of sarcoma of the stomach in a child aged $3^1/_2$ years. Brit. med. Journ., 1899, Dec. 2.

10) Sarcoma of the stomach. Ann. of surgery, Nov. 1900, p. 596.

11) Wien. klin. Wochenschr., 1900, No. 2, p. 48.

12) Report of a case of primary sarcoma of the stomach. Med. and surgic. Reports of the Boston City Hosp., 1900.

Spindelzellensarkome an. Operiert wurden im ganzen 10 Fälle, nämlich die von BILLROTH, CZERNY, KOSINSKY, v. HACKER, MALTHE, BRUNNER, BALDY, SCHOPF und EHRENDORFER.

Wenn wir die bösartigen metastatischen Bindegewebsgeschwülste, sowie auch die primär entstehenden infiltrierenden Formen, die Lymphosarkome und einen Teil der Rundzellensarkome beiseite lassen, so sind die übrigen desmoiden Tumoren meist gut begrenzt und häufig gestielt. Diese letztere Gruppe wird besonders von den gutartigen Myomen und Fibromyomen vertreten. Ferner gehören hierher die Mischtumoren, d. h. Myome, Fibrome und Fibromyome, die auf einer gewissen Entwickelungsstufe eine sarkomatöse Umwandlung erfahren, und endlich die reinen Sarkome, vor allem die spindelzelligen. Gerade diese Tumoren sind vom klinischen und chirurgischen Standpunkte besonders wichtig. Daher sollen sie auch hier vorzugsweise berücksichtigt werden. Der folgenden Besprechung liegen außer meinem Falle noch 19 andere genau beschriebene Fälle aus der Literatur zu Grunde, deren Krankengeschichten sich am Schlusse der Arbeit finden.

Diese Gruppe von Geschwülsten des Magendarmtraktus besitzt trotz der Verschiedenheit des histologischen Baues wie des klinischen Verlaufes manches Gemeinsame. Es erscheint mir daher möglich, ein Gesamtbild derselben zu entwerfen, welches uns in manchem Falle die Diagnose und während der Operation eine schnelle Uebersicht und ein zielbewußtes Vorgehen erleichtert. Die an irgend einer Stelle der Magenwand vorkommenden, begrenzten Bindegewebsgeschwülste haben vor allem das gemeinsam, daß sie gestielt sind. Ob sich der Stiel nach der Magenhöhle oder nach außen hin entwickelt, wird hauptsächlich von dem Entstehungspunkte und der weiteren Entwickelung abhängen. Die in der Muscularis mucosae wie der Submucosa, zum Teil auch die in der Zirkulärschicht der Muskelhaut entstehenden Tumoren wachsen nach innen. Nach dieser Richtung finden sie keinen Widerstand, während bei der Ausbreitung nach außen entweder die ganze Muskelhaut oder nur ihre Längsschicht ein bedeutendes Hindernis bildet. Hat die Entwickelung einmal nach innen stattgefunden, so nimmt die Tendenz infolge der Peristaltik des Magens noch zu, und so bekommen die Geschwülste, die der Magenwand ursprünglich breit aufsaßen, einen Stiel. Die in der äußeren Magenhaut oder in der Längsschicht der Muscularis entstehenden Tumoren wachsen aus ähnlichen Gründen hauptsächlich nach außen; sie besitzen einen breiteren oder engeren Stiel. Doch pflegt sich die Ansatzbasis nicht zu verschmälern, da hier die dies hauptsächlich bewirkende Peristaltik keinen Einfluß hat.

Je nach ihrer Ansatzstelle, können die Tumoren nur die Serosa des Magens vor sich herdrängen oder sich zwischen den Blättern des Gekröses, des kleinen Netzes oder des Ligament. gastrocolicum entwickeln.

So verhielten sich die Fälle von BRODOWSKI, KOSINSKI, BORRMANN, GOULLIOUD und MOLLARD, und der unserige. Bei ihnen lag der Tumor zwischen den Blättern des großen Netzes; im kleinen Netze lag die Geschwulst in den Fällen von ERLACH und MALVOZ, wahrscheinlich in denen von BERGMANN, KUNZE, v. EISELSBERG, EPPINGER-NICOLADONI und CZERNY. Auch im Falle BILLROTHS wird von der Incision des Ligament. gastrocolicum während der Operation gesprochen. Nur in 6 Fällen wird ausdrücklich angegeben, daß der Tumor keinen Zusammenhang mit dem Netze hatte (TILGER, 2 von VIRCHOW, v. HACKER, EHRENDORFER, CANTWELL). Es entstehen also solche Tumoren häufiger an der Ansatzstelle der Bauchnetze, an den Magenkurvaturen und entwickeln sich dann zwischen den Netzblättern [1]).

Kommen Tumoren der besprochenen Art, wie es leider meist geschieht, in fortgeschrittenem Entwickelungsstadium zur Beobachtung, so sind auch schon die anderen Schichten der Magenwand vom Neoplasma ergriffen. Dann ist es häufig unmöglich, den Ausgangspunkt derselben zu bestimmen. Manchmal werden diese Schichten durch Druckatrophie vollständig vernichtet.

Im 2. Falle VIRCHOWS setzte sich die Muscularis des Magens in den Stiel des Tumors, in BRODOWSKIS Falle die verdickte Muskelhaut fächerförmig auf den Tumor fort, bei RUPPRECHT war sie wohl von dem Tumorgewebe zu unterscheiden. Im Gegensatz dazu war sie bei TILGER gänzlich von Sarkomgewebe umhüllt, im Falle EISELSBERGS verschwunden. In den Fällen von NICOLADONI und STEINER war nur die Längsschicht mit dem Tumor verwachsen. Die zirkuläre Schicht war bei diesem wohl zu unterscheiden, bei jenem samt den übrigen Schichten an der Ansatzstelle trichterförmig eingestülpt. Bei EHRENDORFERS Fall breitete sich die Längsschicht fächerförmig auf dem Tumor aus. GOULLIOUD und MOLLARD heben hervor, daß die Muscularis hypertrophisch und mit dem Tumor verwachsen war. In unserem Falle ist am peripheren Abschnitte des Tumors streckenweise die Muscularis noch zu erkennen. Der Ausgangspunkt des Tumors liegt zuweilen in den äußersten Schichten (RUPPRECHT), oder auch in der äußeren Muskelschicht (NICOLADONI, STEINER, EHRENDORFER). Bei Myomen ist dieses häufiger der Fall, als bei Sarkomen. In einer Reihe von Fällen läßt sich die Muscularis nicht differenzieren, da sie innig mit dem Neoplasma (Myom) verwachsen, oder von Sarkomelementen durchsetzt ist (VIRCHOW, BRODOWSKI, TILGER, v. EISELSBERG, DURANTE). Wenn, wie bei einigen der angeführten Fälle, die Schichten der Muskelhaut nicht zu unterscheiden sind, so betrachten wir das Verhalten der Gesamtmembran zum Tumor.

1) Dieses eigentümliche Verhalten ist vom symptomatischen und klinischen Standpunkte in der angeführten Arbeit BORRMANNS ausführlich besprochen.

Beim weiteren Wachstume nimmt die zirkuläre Schicht der nach innen gelegenen Tumoren an Umfang zu; ihre Fasern verdicken sich, breiten sich radiär aus und bilden die Hauptmasse des Tumors. Bei den nach außen gelegenen Tumoren bleibt eine kontinuierliche Schicht erhalten, die aus regelmäßig auf der Oberfläche des Tumors angeordneten bald hyper-, bald atrophischen Muskelbündeln besteht. Die Längsmuskelschicht verhält sich ganz anders. Bei den Myomen geht sie in die Tumormasse über und bildet ihren Kern, während die Zirkulärschicht ihn bandförmig umgibt. Bei der weiteren Entwickelung der Tumoren, namentlich der bösartigen und der gemischten und rein sarkomatösen Neubildungen, wird dieses Verhalten etwas verwischt.

Die Submucosa wird in einigen Fällen ausdrücklich als gut erkennbar hervorgehoben (TILGER, DURANTE). Aber auch in den Fällen, wo der Tumor ohne Eröffnung der Magenhöhle exstirpiert wurde, kann man annehmen, daß sie normal, vielleicht etwas verdickt war (ERLACH, KOSINSKI, EHRENDORFER). Die Muscularis mucosae wird meist nicht besonders hervorgehoben. Nur einmal wird erwähnt, daß sie wohlerhalten den Tumor umgibt (TILGER), ein andermal, daß sie, obwohl atrophisch, doch wohl erkennbar ist (NICOLADONI).

Von größter Bedeutung ist das Verhalten der Schleimhaut zum Tumor. Bei den nach innen sich entwickelnden Tumoren wird sie bald durch die Volumszunahme gespannt und hypertrophiert, bald wird sie verdünnt und im Epithel und der Drüsenschicht atrophisch; endlich kann sie auch ulcerieren. Bei den sich nach außen entwickelnden Tumoren zeigt sie auch ein verschiedenes Verhalten. In den seltenen Fällen, wo sich der Tumor aus einer umschriebenen Stelle der Subserosa oder Längsmuskelschicht entwickelt, bleibt die Schleimhaut unverändert, weil die Zirkulärschicht der Muscularis das Neoplasma nach innen begrenzt und eine Kompression der Mucosa verhindert. Erreicht der Tumor indes einen großen Umfang, so zieht er durch sein Gewicht die Magenwand in toto herab und es bildet sich eine Art Trichter, in welchen die Schleimhaut hineingezogen wird. Durch die Stauung des Verdauungssaftes wie des Mageninhaltes in Verbindung mit der durch die Spannung bedingten Kreislaufsstörung kann es auch hier zu Reizungen und Ulcerationen der Schleimhaut kommen.

Vom Verhältnis der Schleimhaut zum Tumor wird es vor allem abhängen, ob bei einer Entfernung die Magenhöhle eröffnet werden muß oder nicht. In den Fällen von EHRENDORFER, ERLACH und KOSINSKI gelang sie ohne Eröffnung des Magens. Die Schleimhaut war beweglich und normal im Falle v. EISELSBERGS, trichterförmig eingestülpt und stellenweise unterbrochen in den Fällen von STEINER, RUPPRECHT und VIRCHOW (2. Fall). Schwerere Veränderungen zeigte die Schleimhaut in den Fällen von TILGER, NICOLADONI und BORRMANN.

Mitunter tritt eine Hypertrophie der Drüsenschicht auf, wie auch

die Submucosa häufig hypertrophisch verdickt ist. Dabei beobachten wir oft cystische Erweiterungen nebst Abflachung der Epithelien und folgender Atrophie, die durch den behinderten Abfluß des Sekretes bedingt werden. Schließlich finden sich noch leukocytäre Infiltrationsherde, welche die Drüsenschläuche auseinanderdrängen und sich nach der Oberfläche der Schleimhaut ausdehnen. Häufig sieht man an den stärker angespannten oder komprimierten Stellen der Schleimhaut Ulcerationen. Im 3. Falle VIRCHOWS war die Schleimhaut an der Ansatzstelle des Tumors stark trichterförmig vertieft, zeigte aber weder Kontinuitätsunterbrechungen noch andere Veränderungen; ebenso verhielt sie sich im Falle RUPPRECHTS und ähnlich auch im STEINERschen Falle. In dem 2. von VIRCHOW beschriebenen Falle, in dem ein der Hauptsache nach sich nach außen entwickelnder Tumor auch nach dem Magenlumen zu eine Prominenz zeigte, auf welcher sich ein oberflächliches Grübchen befand, fehlte in letzterem die zuerst völlig intakte Schleimhaut. Im Falle von MALVOZ war die Schleimhaut ebenfalls bis auf eine kleine, kraterförmige Ulceration in der Mitte der vorspringenden Stelle intakt. Eine handtellergroße Ulceration wurde in dem Falle BRODOWSKIS beobachtet. Völlig normal war die Schleimhaut im Falle GOULLIOUD und MOLLARD. In unserem Falle fand sich ein etwa 3 mm langes Infundibulum, welches wie die Eingangsöffnung eines im Tumor befindlichen Hohlraumes aussah. Die das 1 cm tiefe Infundibulum auskleidende Schleimhaut verdünnte sich nach der Tiefe desselben, wo sie gänzlich fehlte.

Hypertrophie der dem Tumor aufliegenden Schleimhaut ist nur von wenigen Autoren an einigen peripheren Stellen beobachtet worden.

Was die Histogenese der Myome und Fibromyome des Magens betrifft, so wird die Entstehung der Tumorzellen aus denen der Muscularis allgemein angenommen. Auch VIRCHOW steht auf diesem Standpunkte. Da es recht schwer ist, den Wucherungsprozeß der Muskelfasern nachzuweisen, so nehmen einige Autoren (J. VOGEL, KÖLLIKER, RANVIER) ihre konstante Entstehung aus Bindegewebszellen an. DURANTE hat nachgewiesen, daß Muskelfasern wuchern können, und auch das häufige Vorkommen von Myomen an Stellen, wo normalerweise Muskelgewebe vorhanden ist, spricht für diese Auffassung. Die Magenmyome können aus der zirkulären wie aus der longitudinalen Muskelschicht entstehen; sie können es aber wohl auch aus der Muscularis mucosae.

Die Hypothese der vaskulären Entstehung der Myome, die einige Autoren, trotzdem sie sich nur auf wenige histologische Untersuchungen (LUBARSCH) stützt, verallgemeinern wollten, hat wenig Berechtigung. Myome kommen nur an der Gebärmutter, dem Eierstocke, im Darmtraktus, der Vorsteherdrüse, der Harnblase und der Haut, d. h. dort vor, wo Muskelzellen normal vorkommen; Gefäße sind aber überall vorhanden. Ueber Myome der Gefäßwände liegen nur wenige, zweifelhafte Befunde vor.

Bei den Myomen des Magens konnte man immer den innigen Zusammenhang dieser Tumoren mit einer oder auch mit beiden Schichten der Muscularis, manchmal auch den unmittelbaren Uebergang von Muskelzellen in das Neoplasma nachweisen.

Schwieriger ist es, Ort und Entstehungsweise der sarkomatösen Magentumoren festzustellen. Wir wollen zunächst die Mischtumoren in Betracht ziehen, Myome und Fibromyome, die erst später sarkomatös erscheinen. Fast alle Autoren haben bei der Betrachtung der Mischtumoren das Hauptgewicht dem interstitiellen Bindegewebe beigelegt. Dessen Elemente beginnen sich zwischen den Muskelbündeln zu vermehren und lebhaft zu wuchern, indem sie das Aussehen von Sarkomzellen annehmen. Die Muskelelemente werden zunächst aneinandergedrängt, dann durch Atrophie und Invasion zerstört. Sie sind also bei der bösartigen Umwandlung nicht aktiv beteiligt. So sagt Virchow bei der Schilderung seines ersten Falles, offenbar einer myosarkomatösen Mischgeschwulst, daß das Gewebe an manchen Stellen lockerer und gefäßreicher wurde, während das interstitielle Gewebe Sitz einer rundzelligen Proliferation war, welche gegen einen cystischen Hohlraum so zunahm, daß es unmöglich war, die Muskelzellen zu unterscheiden. Die Elemente des interstitiellen Bindegewebes nahmen dabei an Volumen zu und wurden rund- und spindelzellig mit großen Kernen. Im 2. Falle bestand der Tumor fast ausschließlich aus großen, großkernigen Spindelzellen mit geringer intercellulärer Fasersubstanz. Deutliche Muskelbündel waren nur an der Basis und der Peripherie des Tumors zu finden. Trotzdem stellte ihn Virchow zu der nämlichen Gruppe von Tumoren, wie den 1. Fall, indem er ihn für ein ursprüngliches Myom hielt, in dem die sarkomatöse Umwandlung hochgradig fortgeschritten war. Es hatte aber im 1. Falle hauptsächlich eine Bildung von rundlichen Elementen aus dem Bindegewebe stattgefunden, wogegen der 2. Tumor fast ausschließlich aus Spindelzellen zusammengesetzt war.

Auch in dem Falle Brodowskis hatten die sarkomatösen Zellwucherungen den Platz des intermuskulären Bindegewebes eingenommen. Steiner konnte in dem ersten von ihm erwähnten Falle, einem sarkomatösen Myom des Jejunum, Uebergangsformen von den typischen Muskelzellen in die spindligen Sarkomzellen nicht nachweisen. Es kamen beide Elemente nebeneinander vor; die Spindelzellen waren da besonders reichlich, wo die fibrilläre Substanz in großer Menge vorhanden war. Deshalb nimmt auch Steiner die Entstehung des Sarkoms aus dem intermuskulären Bindegewebe an. Vielleicht könnte hierher noch der Fall Kosinskis angereiht werden, wenn es wegen der fortgeschrittenen cystischen Entartung des Tumors auch nicht möglich ist, sich ein sicheres Urteil zu bilden. Tilgers Fall war ein subseröses Fibrom, das sich an mehreren Stellen in ein Spindelzellensarkom umwandelte. Im Falle v. Eiselsbergs handelte es sich um ein Fibromyom, das sich an einer Stelle in ein Fibrosarkom umgewandelt hatte; das histologische Verhalten dieses Ueberganges ist aber nicht eingehend beschrieben. Unvollkommen und unklar blieb in dieser Hinsicht die histologische Untersuchung der Fälle von v. Hacker (Fibromyom oder sarkomatöses Myom), Ehrendorfer (Fibromyom oder Fibrosarkom) und Borrmann (Myosarkom). Nur bei wenigen Fällen (Malvoz, Cantwell, Billroth) dürfen wir annehmen, daß der Tumor von Anfang an als Sarkom entstand.

Nach der Meinung einiger Autoren (Pilliet, Ricker) findet sarkomatöse Umwandlung der Myome aus dem Bindegewebe der Gefäße statt;

man kann deshalb aber die unmittelbare Umwandlung der Muskelzellen in sarkomatöse Elemente nicht ausschließen. Die eigentümliche Bündelanordnung der Spindelzellen, welche, wie z. B. in unserem Falle, an den Bau der Myome und Fibromyome erinnert, spricht für die Möglichkeit dieser Auffassung.

Ziehen wir die analogen Fälle, welche in dem viel umfangreicheren Gebiete der Myome und Fibromyome der Gebärmutter und des Darmes beobachtet werden, heran, so stimmen hier die meisten Autoren darin überein, daß das Sarkomgewebe aus dem interstitiellen Bindegewebe hervorgeht, während die Muskelbündel zuerst auseinandergedrängt und erst dann durch dasselbe ersetzt werden. Was die Mischtumoren der Gebärmutter anlangt, so nimmt Pestalozza [1]) an, daß die sarkomatösen Elemente durch Metaplasie aus schon vorhandenen Muskelzellen entstehen, und dieser Meinung schließen sich Beisheim [2]), Kahlden [3]), Williams [4]) und Pick [5]) an. Auch Morpurgo [6]) beschreibt einen Tumor der Darmwandung, bei welchem die Umwandlung der Muskelzellen in atypische Elemente zu sehen war. Zugleich waren metastatische Knötchen mit gleichen Uebergangsformen im Uterus vorhanden. Sehr interessant ist der eingehend studierte Fall von Babes und Nanu [7]), welche durch Darmresektion einen doppeltfaustgroßen Tumor des Dünndarms entfernten. Die mikroskopische Untersuchung wies an den peripheren Stellen des Tumors in Karyokinese begriffene Muskelzellen nach. An manchen Stellen bemerkte man die Bildung kleiner Serien von Kernmassen, die den Raum einer Muskelzelle einnahmen, an anderen Stellen sah man große, großkernige Zellen, die ebenfalls reihenweise angeordnet waren, als wären sie aus der Wucherung länglicher Gebilde entstanden. Die Autoren halten die charakteristische Lagerung für beweisend dafür, daß der Tumor durch Wucherung der Muskelzellen entstanden ist. Durante wies, wie bereits erwähnt, die Proliferation der Muskelzellen nach. Schon 1871 hat er beim Studium der Gefäßwandentzündungen ganz ähnliche Bilder gesehen und beschrieben: die Bildung reihenförmiger Kernmassen, die, den Raum einer Muskelzelle einnehmend, an das Element erinnerten, aus dem sie entstanden. Das alles spricht für die Möglichkeit, daß die sarkomatösen Elemente wenigstens in manchen Fällen, direkt aus Muskelzellen entstehen. Als Resultat dieser Umwandlung bekommen wir Tumoren, welche wegen des raschen Wachstums und der Form ihrer Zellen als Myosarkome imponieren.

Nach der übereinstimmenden Ansicht vieler Autoren, wie Virchow, Billroth und Lubarsch, ist es oft recht schwierig, eine Muskelzelle von

---

1) Contributo allo studio dei sarcomi dell' utero. Il Morgagni, Settembre 1891.

2) Reines Spindelzellensarkom der Portio nebst Hystogenese. In.-Diss. Würzburg, 1890.

3) Das Sarkom des Uterus. Zieglers Beiträge, Bd. 14, 1893.

4) Beiträge zur Histogenese und Histologie des Uterussarkoms. Zeitschr. f. Heilk., Bd. 19, 1894.

5) Zur Histogenese und Histologie des Gebärmuttersarkoms. Prager med. Wochenschr., 1884.

6) Ueber sarkomähnliche und maligne Leiomyome. Zeitschr. f. Heilk., Bd. 16, 1896,

7) Ein Fall von Myosarkom des Dünndarms. Berl. kl. Wochenschr., 1897, No. 7, p. 138.

einer Sarkomspindelzelle zu unterscheiden; deshalb ist es auch so schwer, einige Myomarten von den Spinzelzellsarkomen zu trennen. Die Größe der Kerne und der Nukleolen, das häufige Vorkommen von Fortsätzen, die lang und dünn sind, wie die körnige Beschaffenheit des Zellkörpers charakterisieren die Sarkomzellen. Leider sind diese Eigentümlichkeiten nicht so konstant, um in jedem Falle alle Zweifel zu beheben. Durante hält zur sicheren Diagnose von Muskelzellen es für notwendig, die einzelnen Elemente nach dem Vorgange Virchows zu isolieren oder besondere Färbe- (Purpurinfärbung) oder Fixierungsmethoden (Alkohol und Ameisensäure nach Retterer) anzuwenden.

Diese Schwierigkeiten einer sicheren mikroskopischen Diagnose lassen die Richtigkeit der Lyonschen Anschauung, daß es echte maligne Leiomyome gebe, zweifelhaft erscheinen; in allen als beweiskräftig angeführten Fällen mit Metastasen in anderen Organen mag es sich wohl um Spindelzellensarkome gehandelt haben. Im Falle von Goullioud und Mollard hielten die Autoren die Gewebselemente für Embryonalzellen des bündelförmigen Muskeltypus, fügen aber hinzu, daß viele Histologen den Tumor als ein Spindelzellensarkom aufgefaßt hätten.

Aus den vorangehenden Erwägungen geht hervor, daß bei sarkomatöser Umwandlung des Myoms ein direkter Uebergang von Muskelelementen in Spindelzellen vorkommt, die ihre Herkunft durch ihr Aussehen und ihre Anordnung verraten. Insofern als diese Tumoren auch Metastasen von demselben Bau setzen können, darf man auch von malignen Myomen sprechen.

Für die weitere Entwickelung dieser Tumoren sind die häufig vorkommenden interstitiellen Blutungen und die sich anschließenden cystischen Erweichungen von großer Bedeutung. In dem Falle Bruchs war das Gewebe so weich, daß es beim Schneiden breiig zerfiel. Im ersten Falle Virchows bildete der Tumor an seinem unteren Abschnitte eine fluktuierende, dünnwandige, mit blutiger Flüssigkeit erfüllte Tasche, deren Innenfläche durch ältere verfärbte Gerinnsel und Unebenheiten des Wandgewebes ein zerklüftetes Aussehen gewann. In Virchows zweitem Fall war der Tumor fast in seiner ganzen Ausdehnung von Hämorrhagien durchsetzt; das Blut war geronnen, zum Teil schon verfärbt und von einem derben Bindegewebsnetze durchzogen. Die mikroskopische Untersuchung ließ körniges Pigment überall in reichlicher Menge erkennen. Der Tumor Brodowskis enthielt mehrere große, von blutigschleimiger Flüssigkeit erfüllte Hohlräume, welche durch Erweichung entstanden waren und im Bindegewebe zwischen den Muskelbündeln ihren Ursprung hatten. Stellenweise war der Tumor makroskopisch rot gefleckt. Diese Flecke hingen mit zahlreichen, zum Teil sehr weiten Kapillaren zusammen, die mikroskopisch das Bild eines kavernösen Angioms darboten. Der Fall Billroths erwies sich mikroskopisch als ein zentral erweichtes Sarkom. Das reine Myom von Kunze-Rupprecht war besonders im Zentrum sehr reich vaskularisiert, wies aber keine Erweichung auf. Der von Malvoz beschriebene Tumor enthielt zahlreiche wandlose Gefäße, die als Lücken zwischen den Zellbündeln er-

schienen. In der Mitte befand sich ein geronnenes Blut enthaltender Hohlraum. Im Fall TILGERS wies die mikroskopische Untersuchung wenig zerstreute Reste älterer Blutungen nach. Das von ESMARCH beobachtete Myom war in der Mitte schlaff und stark ödematös. Der Tumor KOSINSKIS bestand aus einer einzigen großen, dünnwandigen Cyste, deren innere Fläche stark gefäßreich und höckerig war. Sie enthält eine blutig-seröse Flüssigkeit. Die Wandungen bestanden aus sarkomatösem Gewebe. Daher deutet der Autor den Tumor auch als ein durch wiederholte Blutungen cystisch degeneriertes Angiosarkom. Der Tumor v. EISELSBERGS war ein ödematöses Myom. Im Falle NICOLADONIS wies EPPINGER bei der Untersuchung zahlreiche dunkelrote Herde mit teils nekrotischem Gewebe nach. Mikroskopisch fanden sich zahlreiche disseminierte Blutungen mit Erweichung des neoplastischen Gewebes. Der von STEINER beschriebene Fall ist der einzige, der keinen ähnlichen Befund aufweist. Der Tumor v. HACKERS war ein sarkomatöses, myxomatöse Partien enthaltendes Myom. Im Falle EHRENDORFERS zeigten sich an einzelnen Stellen ausgedehnte Blutungen. Das Neoplasma CANTWELLS war gallertweich. Im Falle BORRMANNS waren an der Oberfläche des Tumors zahlreiche, verschieden große, durch Erweichung entstandene Taschen vorhanden, die Flüssigkeit enthielten. In der Mitte des Tumors fand sich ein weiter cystischer Hohlraum mit glatten Wänden. Es handelte sich um ein teils cystisches, teils myxomatöses Myosarkom. CZERNY beschrieb ein Alveolarsarkom mit myxomatöser Erweichung.

Blutungen und Erweichungen finden sich daher an allen aufgeführten Tumoren, mit Ausnahme der Fälle von STEINER und von GOULLIOUD und MOLLARD. In unserem Falle zeigt der Tumor im Inneren zahlreiche Hohlräume mit glatten Wänden und einem fadenziehenden dicken Inhalt; die größten Höhlen erreichten Kirschgröße. Das Gewebe zeigte in den zentralen Teilen und in der Nähe der Hohlräume eine unregelmäßige dunkelrote oder gelbliche Pigmentierung, die wohl von alten Blutungen herrührt. Die mikroskopische Untersuchung läßt an einzelnen Stellen zahlreiche dünnwandige Gefäße erkennen, an anderen ältere und jüngere interstitielle Blutungen. Bei diesen waren die Blutelemente noch gut erkennbar, bei jenen sah man nur noch Häufchen amorphen Blutpigmentes. Diese apoplektischen Herde betrafen die zwischen den Bündeln der Sarkomzellen gelegenen Teile, nur ausnahmweise das neoplastische Gewebe selbst. Besonders häufig fanden sie sich dort, wo das Bindegewebe sich lockerte und nur wenige Faserbündel mit zahlreichen rundlichen oder spindeligen Zellen zeigte. So entstand das Bild eines myxomatösen oder locker faserigen Gewebes mit schleimiger Entartung. Es bildeten sich an manchen Stellen kleine, dicht gedrängt stehende Hohlräume, aus denen man sich eine Vorstellung über die der größeren Cysten machen konnte.

Die so häufig vorkommenden Blutungen und die myxomatös aussehenden Erweichungen sind nach meiner Ansicht den Störungen in der Blutversorgung dieser Tumoren zuzuschreiben; namentlich wird der venöse Abfluß durch die hängende Lage des Tumors und den dadurch auf den Stiel ausgeübten Zug erschwert. Daraus resultieren Stauungen, Oedeme und interstitielle Blutungen. In der Tat sehen wir solche Befunde fast konstant an der Peripherie und im Zentrum besonders solcher Tumoren, die rasch gewachsen sind. Es besitzen dann die Gefäße keine widerstandsfähigen Wände und finden auch im Gewebe keine genügende Stütze, so daß der Tumor ein angiomartiges, kavernöses Aussehen bekommt.

Die klinische Wichtigkeit der vorgetragenen Verhältnisse liegt auf der Hand.

Die Diagnose der besprochenen Tumoren wird durch das rasche Wachstum der Tumoren und die Schwierigkeit, sie von einem cystischen Gebilde des Netzes oder anderer Organe zu unterscheiden, sehr erschwert. Das beweisen die Fälle, in denen wie in dem KOSINSKIS selbst während der Operation kaum an einen Tumor, sondern an eine Cyste gedacht wurde. Charakteristisch ist in dieser Hinsicht auch ein Fall, über den CARLE (1902) in der Sitzung der italienischen Gesellschaft für Chirurgie berichtete. Er exstirpierte durch Darmresektion eine ungeheuere, etwa 19 l blutiger Flüssigkeit enthaltende Cyste, welche am Jejunum lag und zu hochgradiger Anämie des Kranken geführt hatte. Die mikroskopische Untersuchung ergab, daß es sich um ein stellenweise sarkomatös entartetes Fibromyom handelte. CARLE ist der Meinung, daß der Tumor infolge von Zirkulationsstörungen zentral entartet war, und daß zahlreiche Blutungen in den cystischen Hohlraum erfolgt waren.

Eine eigentümliche Komplikation stellt sich ein, wenn die zentralen Hohlräume der Tumoren sich mit dem Lumen des Magens oder Darmes verbinden. Eine Kommunikation mit dem Magen ist bisher noch nicht beobachtet worden. Dagegen liegt über Verbindung mit dem Darme ein Referat von PETROW[1]) vor. Ein 37-jähriger Mann war erst seit 4 Wochen krank und bekam seit $3^1/_2$ Wochen wiederholt heftige Schüttelfröste. Bei der Sektion fand man 2,27 m von der BAUHINschen Klappe entfernt ein gänseeigroßes auf der Darmwand sitzendes und der Wand des kleinen Beckens adhärentes Myom, in dem sich ein Hohlraum fand, der durch einen fingergroßen Gang mit dem Darmlumen kommunizierte. Metastatische Abscesse fanden sich in Leber und Lunge. HEURTAUX[2]) nimmt an, daß es sich um ein im MECKELschen

1) Annal. der russ. Chir., 1898, Heft 1. Ref. im Centralbl. f. Chir.
2) Note sur les tumeurs bénignes de l'intestin. Arch. provinc. de chir. Nov.-Déc. 1899, Janv. 1900.

Divertikel entstandenes Myom handelte. Meines Erachtens braucht man dieser Ansicht aber nicht beizupflichten. Das häufige Vorkommen von zentralen Erweichungen und Blutungen bei diesen Tumoren, nebst der mehrfach beobachteten trichterförmigen Einsenkung der Schleimhaut an der Ansatzstelle des Tumors mit folgender Erosion und Bildung eines darmartigen Hohlraumes deuten den Weg an, auf welchem sekundär eine Verbindung zwischen Darmlumen und der zentralen Erweichungshöhle des Tumors zu stande kommen kann.

Zwei von CARLE am gleichen Orte mitgeteilte Fälle bestätigen unsere Ansicht. Einer dieser Fälle betraf eine 40-jährige Frau. Am Endabschnitte des Ileumgekröses fand man einen Tumor mit einem weiten, zentralen Hohlraum, der durch eine sehr enge Oeffnung mit dem Darmlumen kommunizierte. Auf diesem Wege wurde der Tumor infiziert und es kam zu den Erscheinungen einer schweren allgemeinen Sepsis. Die mikroskopische Untersuchung erwies den Tumor, der durch Darmresektion exstirpiert wurde als Fibromyom, das an einzelnen Stellen die Tendenz zur sarkomatösen Umwandlung zeigte. In dem zweiten Falle handelte es sich um ein hoch oben am Mastdarm gelegenes und mit der Darmhöhle kommunizierendes Fibromyom, das infiziert war und zur allgemeinen Sepsis führte.

Eine weitere mögliche Komplikation ist die Torsion des gestielten Tumors. Bei Magentumoren ist sie noch nicht beobachtet worden. Bei Darmgeschwülsten führt sie zu sehr schweren Folgen. CAMERON [1]) berichtet über eine wegen Darmokklusion bei einem 27-jährigen Manne ausgeführte Laparotomie. Er fand einen gestielten neben dem Dickdarm auf dem Dünndarm sitzenden Tumor, der in das kleine Becken hinabhing. Der Darm war an der Ansatzstelle seilförmig gedreht. Trotz der Resektion starb der Patient im Kollapse. Der Tumor war ein Spindelzellensarkom.

Bei der klinischen Betrachtung dieser Tumoren drängt sich uns vor allem die Frage auf, wie weit die Diagnose in solchen Fällen zu stellen ist. Die Bindegewebsgeschwülste des Magens verursachen häufig nur sehr geringe Beschwerden, auch wenn sie bösartig sind. Es gilt dies auch für die nach innen sich entwickelnden Tumoren, wenn sie nicht in der Nähe der Ausgänge des Magens entstehen (Fall von HEROLD). Zu einer gewissen Zeit ihrer Entwickelung können sie aber doch unsere Aufmerksamkeit auf den Magen lenken.

Dagegen zeigen die an umschriebener Stelle der Magenwand nach außen sich entwickelnden Tumoren nur selten deutliche Symptome. In den aufgeführten Fällen wurde selten über Magenbeschwerden geklagt,

---

1) Case of subserous pedunculated spindle-celled sarcome of the ileum with torsion of the pedicle. Path. and surg. soc. Glasgow med. Journ., 1899, May.

die überdies so gering waren, daß man nicht an eine organische Läsion des Magens, am allerwenigsten an einen Tumor dachte.

Die Diagnose war in keinem Falle vor der Operation gestellt worden; es wurde überhaupt keine sorgfältige funktionelle Untersuchung des Magens vorgenommen, weil keine Veranlassung dazu vorlag. Uebrigens würden solche Untersuchungen nur wenig nützen, da derartige Tumoren weder die Magensekretion noch die Resorption erheblich behindern; nur die Motilität wird mitunter beeinträchtigt. In der Tat ergab die im Falle ERLACHS vorgenommene Untersuchung völlig normale Verhältnisse.

Sind die Tumoren kleine Myome, so ist eine Diagnose völlig unmöglich; die meisten bekannt gewordenen Fälle sind zufällige Sektionsbefunde. Zur klinischen Beobachtung gelangen diese Fälle erst, wenn die Tumoren einen beträchtlichen Umfang erreicht haben, oder wenn das Wachstum durch cystische Erweichung und interstitielle Blutungen oder durch sarkomatöse Umwandlung plötzlich schnell vor sich geht. Dann wird man je nach der Lage des Falles an einen Tumor des Netzes, des Pankreas, der retroperitonealen Lymphdrüsen, der Nieren, der verlagerten Milz, bei Frauen auch der Genitalien denken. Die Diagnose ist in jedem Falle äußerst schwierig.

Bezüglich der eigentümlichen gestielten Magentumoren findet sich manche wichtige Angabe. Ein häufiges Vorkommnis ist die oft mit Magenerweiterung einhergehende Senkung dieses Organs, das dann zuweilen das Aussehen einer Darmschlinge erhält. Starke Magensenkung wurde von VIRCHOW (1. Fall), BRODOWSKI, ERLACH, KOSINSKI, v. EISELSBERG, EHRENDORFER und CANTWELL beobachtet. Im Falle EHRENDORFERS fand sich zugleich eine Magenerweiterung. Bei ERLACH hatte der Magen die Dicke eines normalen Colons, im Falle KOSINSKIS sah er aus wie eine kreisförmig gebogene Darmschlinge.

Die Untersuchung des leeren Magens in aufgeblähtem Zustande sollte bei Verdacht auf einen derartigen Tumor nicht unterlassen werden.

Ferner ist von Wichtigkeit, daß die an der großen Kurvatur sitzenden und zwischen den Blättern des Ligamentum gastrocolicum sich entwickelnden Tumoren oft mit dem Colon zusammenhängen. Sicher in 6, vielleicht in 9 von den 18 zusammengestellten Fällen, traf dies zu. Deshalb hat dieses Verhalten eine gewisse diagnostische Bedeutung. Wir müssen dann an einen gestielten Tumor des Magens denken, wenn das Quercolon die untere Peripherie des Tumors umgibt.

Sehr schwierig, wenn nicht unmöglich wird es sein, Neoplasmen, Cysten und Echinococcuscysten des Netzes und des Ligamentum gastrocolicum auszuschließen. Der Zusammenhang der Neubildung mit anderen Organen kann auch im Anfange der Operation übersehen werden. Erst bei der Loslösung des Tumors stößt man auf die Ansatzstelle und wird eventuell zur Vornahme einer partiellen Magenresektion

gezwungen. Die segmentäre Resektion der Magenwand wird fast immer notwendig. Nur in 3 Fällen (ERLACH, KOSINSKI, EHRENDORFER) gelang es, den Tumor von den äußeren Schichten des Magens abzulösen ohne sein Lumen zu eröffnen. In allen übrigen Fällen war die Resektion notwendig, im Falle BILLROTHS sogar eine ringförmige. NICOLADONI mußte außer einem Teile des Magens noch ein Stück des Colon transversum resezieren.

Die Resektion der Magenwand bietet hier kaum irgendwelche Schwierigkeiten. Große Vorsicht ist dagegen geboten bei der Ablösung des Ligamentum gastrocolicum, zumal wenn der Tumor sich zwischen den Blättern desselben entwickelt hat und in inniger Berührung mit dem Colon steht. In diesem Falle muß man darauf achten, den Darm nicht in zu großer Ausdehnung zu isolieren, um eine folgende Stenose oder gar Gangrän und Perforation der Darmwand zu vermeiden. In unserem Falle war die Abpräparierung schwierig, weil der Tumor das Colon transversum unmittelbar berührte. Es gelang jedoch, sie gut durchzuführen.

---

## Anhang.

### Auszüge aus den Berichten über die 19 im Texte erwähnten Fälle von Sarkomen und Mischgeschwülsten des Magens.

1. BRUCH [1]) fand bei einer Sektion einen pilzförmigen, an der Hinterwand des Magens liegenden Tumor, von so weicher Konsistenz, daß das Gewebe beim Schneiden wie Brei zerfloß; stellenweise waren punktförmige Blutungen vorhanden. KOLACZEK wies durch die mikroskopische Untersuchung den Tumor als ein Angiosarkom nach.

2. VIRCHOW [2]), 2. Fall. Ein halbkugeliger Tumor, der in der Mitte der großen Kurvatur nahe der Hinterwand des Magens lag und in die Bauchhöhle hervorragte, hatte den Magen stark herabgezogen. An der Außenseite bildete die Geschwulst eine flottierende dünnwandige Tasche, die mit blutiger Flüssigkeit und Resten älterer, entfärbter Blutgerinnsel angefüllt war. Nach oben sprang von der Magenwand eine unregelmäßig mamelonierte Masse vor, welche sich gegen die Schleimhautseite zu vorwölbte; in der Mitte dieser Erhebung fand sich eine trichterförmige Vertiefung, die des Schleimhautüberzuges entbehrte. Der solide Tumorabschnitt bestand in der Mitte aus fast reinem bündelförmig angeordnetem Muskelgewebe; nach der Peripherie zu wurde das Gewebe gefäßreicher und weicher. Das interstitielle Gewebe war der Sitz einer rundzelligen

---

1) Diagnose der bösartigen Geschwülste. Mainz 1847. Cit. bei SCHLESINGER.

2) Die krankhaften Geschwülste, Bd. 3, Lect. 23.

Wucherung, die gegen die Höhle hin so zunahm, daß sie das Muskelgewebe völlig verdeckte. Die Muskelhaut des Magens setzte sich in unveränderter Dicke auf den Tumor fort.

3. Virchow[1]), 3. Fall. Tumor, der etwa denselben Sitz hat, wie der vorhergehende, von kugeliger Gestalt. Durchmesser beträgt 16 cm. Aeußere Fläche ziemlich glatt, stellenweise etwas höckrig. Die Farbe ist weißlich mit braunen Flecken durchsetzt. Er besitzt einen kurzen, 1 cm breiten, 3—4 mm langen Stiel, auf den sich die Schleimhaut des Magens fortsetzt. Sie zeigt an der Ansatzstelle des Tumors eine trichterförmige Einsenkung, ist aber histologisch unverändert. Auf dem Durchschnitte bietet die eine Tumorhälfte in ihrer ganzen Ausdehnung ein hämorrhagisches Aussehen; sie enthält geronnenes, zum Teil entfärbtes, von sehr derbem Bindegewebe durchsetztes Blut. Die andere Hälfte zeigt einen schwammigen Bau. Weißliche, dicke, mit braungelbem Pigment beladene Bälkchen durchsetzen die ganze Masse und schließen in ihren Massen ein lockeres weißlich, rot oder braun gefärbtes Gewebe ein. Die mikroskopische Untersuchung läßt überall reichlich körniges Pigment erkennen. Das Gewebe besteht fast ausschließlich aus großkernigen Spindelzellen und faseriger Intercellularsubstanz; an einigen Stellen sind ziemlich große Rundzellen vorhanden. Deutliche Muskelbündel sind nur an der Basis und Peripherie des Tumors erkennbar.

4. Kosinski, Brodowski[2]). Ein 54-jähr. Mann zeigte einen ungeheuren, vom linken Hypochondrium zur rechten Fossa iliaca verlaufenden Tumor von glatter Oberfläche, der etwas beweglich war. Eine prominierende Stelle fluktuierte. Die Probepunktion ergab das Vorhandensein spindliger Zellen in der Flüssigkeit. Kosinski stellte die Diagnose auf Tumor omenti. 3 Tage nach der Punktion Exitus. Der Tumor wog 6 kg und war 30—40 cm lang, 16 cm breit, 12 cm dick. Er war mit der großen Kurvatur des Magens verwachsen, der nach unten gezogen war und zwischen den nur stellenweise dem Tumor adhärenten Blättern des Netzes lag. Innerhalb des Tumors waren verschieden große Hohlräume, die mit Flüssigkeit angefüllt waren. An der Ansatzstelle des Tumors am Magen fand sich eine handtellergroße Schleimhautulceration, die keinen Zusammenhang mit den erwähnten Höhlen besaß. Die Muscularis des Magens zeigte eine Verdickung, die nach dem Tumor zu an Stärke zunahm. Der größte Teil des Tumors war aus Muskelzellen zusammengesetzt. Die weichen Partien hatten teils den Bau eines spindelzelligen, teils den eines netzzelligen Fibrosarkoms. Die Höhlen waren durch Erweichung des Gewebes entstanden, die in dem Bindegewebe der Muskelbündel begann.

5. Billroth[3]). 42-jähr. Frau. Tumor liegt längs der Mittellinie des Bauches vom Nabel bis zur Schamfuge. Man fand einen kindskopfgroßen,

---

1) Ibid.

2) Kosinski, Ein Fall von Myosarcoma ventriculi et omenti, s. Jahresbericht 1875, Bd. 2, p. 226. Brodowski, Ein ungeheures Myosarkom des Magens nebst sekundären Myosarkomen der Leber. Virchows Arch., Bd. 67, 1876, p. 227. Der Fall ist identisch mit dem, welchen Tilger als neu nach dem bekannten Brodowskischen stellte.

3) v. Salzer, Tabellarische Uebersicht über die im Jahre 1887 an der Klinik Billroths ausgeführten Magenresektionen. Wiener med. Wochenschr., 1888, No. 2, p. 37.

der Bauchwand adhärenten, mit der Vorderwand und der großen Kurvatur des Magens verwachsenen Tumor. Nach Eröffnung der Cyste und Loslösung von der vorderen Bauchwand mußte das Ligamentum gastrocolicum in großer Ausdehnung eingeschnitten und ein großer, ringförmiger, nicht weit vom Pylorus entfernter 5 cm an der kleinen, 18 cm an der großen Kurvatur messender Teil des Magens reseziert werden. Der Tumor ragte etwas in den Magen hinein, ohne indes Stenoseerscheinungen hervorzurufen. Die Länge des Tumors betrug, an der großen Kurvatur gemessen, ca. 13 cm. Die Untersuchung ergibt ein zentral erweichtes Sarkom. Heilung.

6. Rupprecht [1]). 52-jähr. Mann. Seit mehreren Jahren Brennen im Epigastrium. Seit 4 Jahren beweglicher, allmählich bis zu Faustgröße herangewachsener Tumor, der keinerlei Magenbeschwerden veranlaßte. Bei der Operation wurde ein solider Tumor mit höckriger Oberfläche, der anscheinend mit dem Colon descendens zusammenhing, aufgefunden. Bei der Loslösung erwies er sich indes mit dem kardialen Teile der Vorderwand des Magens verwachsen, der sich etwas nach vorn und unten gedreht hatte. Exstirpation nebst Resektion eines 10 cm langen Stückes des Magens. Tod an Pneumonie. Magenwunde völlig geheilt.

Der Tumor wog 250 g, war 10 cm lang und 7 cm breit. Die Schleimhaut zeigte eine 1 cm tiefe Einsenkung, sah aber normal aus und ließ sich wie die Submucosa und Muscularis deutlich vom Tumorgewebe differenzieren. Mikroskopisch erwies sich die Neubildung als reines Myom mit geringer Bindegewebsbildung. An manchen Stellen, namentlich im Zentrum des Tumors, fanden sich viele Gefäße, so daß man zunächst den Eindruck eines Angioms gewann.

7. Malvoz [2]). 78-jähr. Frau. Faustgroßer zwischen den Blättern des Ligamentum hepatogastricum auf der großen Magenkurvatur reitender Tumor, der bis zum linken Leberlappen reicht. Das Sarkom saß breit an der Magenwand an. Die aufliegende Mucosa war bis auf ein kleines, kraterförmiges Ulcus in ihrer Mitte intakt. Der Durchschnitt zeigte ein hartes, graurötliches, stellenweise verkalktes Gewebe mit fascikulärer Anordnung und in der Mitte einen mit geronnenem Blute angefüllten Hohlraum. Mikroskopisch: Spindelzellensarkom mit großen Elementen und wenig Fasergewebe. Zahlreiche, lakunär, zwischen den Zellenbündeln verlaufende, meist wandlose Gefäße.

8. Tilger [3]). 78-jähr. Frau. An der Vorderwand des normal großen Magens befindet sich in der Mitte der großen Kurvatur unmittelbar über der Ansatzstelle des Omentum majus ein länglicher, ungefähr 5 cm in die Bauchhöhle hineinragender Tumor, welcher aus zwei ungleichen, durch einen kurzen Stiel verbundenen Hälften besteht. In den Magen ragt eine Prominenz von 30 mm Durchmesser und 11 mm Höhe hinein, über welcher sich die intakte Schleimhaut nicht verschieben läßt. Der Tumor ist histologisch

---

1) Kunze, Zur Kasuistik der Myome des Magens. Arch. f. klin. Chir., Bd. 11, 1890, p. 753.

2) Un cas de sarcome fusocellulaire de l'estomac. Annal. de la Soc. méd. chir. de Liège, 1890, No. 8 u. 9.

3) Tilger, Ueber primäres Magensarkom. Virchows Arch., Bd. 133, 1893, p. 183.

Wucherung, die gegen die Höhle hin so zunahm, daß sie das Muskelgewebe völlig verdeckte. Die Muskelhaut des Magens setzte sich in unveränderter Dicke auf den Tumor fort.

3. Virchow[1]), 3. Fall. Tumor, der etwa denselben Sitz hat, wie der vorhergehende, von kugeliger Gestalt. Durchmesser beträgt 16 cm. Aeußere Fläche ziemlich glatt, stellenweise etwas höckrig. Die Farbe ist weißlich mit braunen Flecken durchsetzt. Er besitzt einen kurzen, 1 cm breiten, 3—4 mm langen Stiel, auf den sich die Schleimhaut des Magens fortsetzt. Sie zeigt an der Ansatzstelle des Tumors eine trichterförmige Einsenkung, ist aber histologisch unverändert. Auf dem Durchschnitte bietet die eine Tumorhälfte in ihrer ganzen Ausdehnung ein hämorrhagisches Aussehen; sie enthält geronnenes, zum Teil entfärbtes, von sehr derbem Bindegewebe durchsetztes Blut. Die andere Hälfte zeigt einen schwammigen Bau. Weißliche, dicke, mit braungelbem Pigment beladene Bälkchen durchsetzen die ganze Masse und schließen in ihren Massen ein lockeres weißlich, rot oder braun gefärbtes Gewebe ein. Die mikroskopische Untersuchung läßt überall reichlich körniges Pigment erkennen. Das Gewebe besteht fast ausschließlich aus großkernigen Spindelzellen und faseriger Intercellularsubstanz; an einigen Stellen sind ziemlich große Rundzellen vorhanden. Deutliche Muskelbündel sind nur an der Basis und Peripherie des Tumors erkennbar.

4. Kosinski, Brodowski[2]). Ein 54-jähr. Mann zeigte einen ungeheuren, vom linken Hypochondrium zur rechten Fossa iliaca verlaufenden Tumor von glatter Oberfläche, der etwas beweglich war. Eine prominierende Stelle fluktuierte. Die Probepunktion ergab das Vorhandensein spindliger Zellen in der Flüssigkeit. Kosinski stellte die Diagnose auf Tumor omenti. 3 Tage nach der Punktion Exitus. Der Tumor wog 6 kg und war 30—40 cm lang, 16 cm breit, 12 cm dick. Er war mit der großen Kurvatur des Magens verwachsen, der nach unten gezogen war und zwischen den nur stellenweise dem Tumor adhärenten Blättern des Netzes lag. Innerhalb des Tumors waren verschieden große Hohlräume, die mit Flüssigkeit angefüllt waren. An der Ansatzstelle des Tumors am Magen fand sich eine handtellergroße Schleimhautulceration, die keinen Zusammenhang mit den erwähnten Höhlen besaß. Die Muscularis des Magens zeigte eine Verdickung, die nach dem Tumor zu an Stärke zunahm. Der größte Teil des Tumors war aus Muskelzellen zusammengesetzt. Die weichen Partien hatten teils den Bau eines spindelzelligen, teils den eines netzzelligen Fibrosarkoms. Die Höhlen waren durch Erweichung des Gewebes entstanden, die in dem Bindegewebe der Muskelbündel begann.

5. Billroth[3]). 42-jähr. Frau. Tumor liegt längs der Mittellinie des Bauches vom Nabel bis zur Schamfuge. Man fand einen kindskopfgroßen,

---

1) Ibid.

2) Kosinski, Ein Fall von Myosarcoma ventriculi et omenti, s. Jahresbericht 1875, Bd. 2, p. 226. Brodowski, Ein ungeheures Myosarkom des Magens nebst sekundären Myosarkomen der Leber. Virchows Arch., Bd. 67, 1876, p. 227. Der Fall ist identisch mit dem, welchen Tilger als neu nach dem bekannten Brodowskischen stellte.

3) v. Salzer, Tabellarische Uebersicht über die im Jahre 1887 an der Klinik Billroths ausgeführten Magenresektionen. Wiener med. Wochenschr., 1888, No. 2, p. 37.

der Bauchwand adhärenten, mit der Vorderwand und der großen Kurvatur des Magens verwachsenen Tumor. Nach Eröffnung der Cyste und Loslösung von der vorderen Bauchwand mußte das Ligamentum gastrocolicum in großer Ausdehnung eingeschnitten und ein großer, ringförmiger, nicht weit vom Pylorus entfernter 5 cm an der kleinen, 18 cm an der großen Kurvatur messender Teil des Magens reseziert werden. Der Tumor ragte etwas in den Magen hinein, ohne indes Stenoseerscheinungen hervorzurufen. Die Länge des Tumors betrug, an der großen Kurvatur gemessen, ca. 13 cm. Die Untersuchung ergibt ein zentral erweichtes Sarkom. Heilung.

6. Rupprecht [1]). 52-jähr. Mann. Seit mehreren Jahren Brennen im Epigastrium. Seit 4 Jahren beweglicher, allmählich bis zu Faustgröße herangewachsener Tumor, der keinerlei Magenbeschwerden veranlaßte. Bei der Operation wurde ein solider Tumor mit höckriger Oberfläche, der anscheinend mit dem Colon descendens zusammenhing, aufgefunden. Bei der Loslösung erwies er sich indes mit dem kardialen Teile der Vorderwand des Magens verwachsen, der sich etwas nach vorn und unten gedreht hatte. Exstirpation nebst Resektion eines 10 cm langen Stückes des Magens. Tod an Pneumonie. Magenwunde völlig geheilt.

Der Tumor wog 250 g, war 10 cm lang und 7 cm breit. Die Schleimhaut zeigte eine 1 cm tiefe Einsenkung, sah aber normal aus und ließ sich wie die Submucosa und Muscularis deutlich vom Tumorgewebe differenzieren. Mikroskopisch erwies sich die Neubildung als reines Myom mit geringer Bindegewebsbildung. An manchen Stellen, namentlich im Zentrum des Tumors, fanden sich viele Gefäße, so daß man zunächst den Eindruck eines Angioms gewann.

7. Malvoz [2]). 78-jähr. Frau. Faustgroßer zwischen den Blättern des Ligamentum hepatogastricum auf der großen Magenkurvatur reitender Tumor, der bis zum linken Leberlappen reicht. Das Sarkom saß breit an der Magenwand an. Die aufliegende Mucosa war bis auf ein kleines, kraterförmiges Ulcus in ihrer Mitte intakt. Der Durchschnitt zeigte ein hartes, graurötliches, stellenweise verkalktes Gewebe mit fascikulärer Anordnung und in der Mitte einen mit geronnenem Blute angefüllten Hohlraum. Mikroskopisch: Spindelzellensarkom mit großen Elementen und wenig Fasergewebe. Zahlreiche, lakunär, zwischen den Zellenbündeln verlaufende, meist wandlose Gefäße.

8. Tilger [3]). 78-jähr. Frau. An der Vorderwand des normal großen Magens befindet sich in der Mitte der großen Kurvatur unmittelbar über der Ansatzstelle des Omentum majus ein länglicher, ungefähr 5 cm in die Bauchhöhle hineinragender Tumor, welcher aus zwei ungleichen, durch einen kurzen Stiel verbundenen Hälften besteht. In den Magen ragt eine Prominenz von 30 mm Durchmesser und 11 mm Höhe hinein, über welcher sich die intakte Schleimhaut nicht verschieben läßt. Der Tumor ist histologisch

---

1) Kunze, Zur Kasuistik der Myome des Magens. Arch. f. klin. Chir., Bd. 11, 1890, p. 753.

2) Un cas de sarcome fusocellulaire de l'estomac. Annal. de la Soc. méd. chir. de Liège, 1890, No. 8 u. 9.

3) Tilger, Ueber primäres Magensarkom. Virchows Arch., Bd. 133, 1893, p. 183.

ein teilweise verkalktes Fibrom, das stellenweise Reste von älteren Blutungen enthält. In den zentralen Partien des kleinen und in den dem Magen nahe liegenden des größeren Lappens des Tumors wird der Bau fibrosarkomatös. Es werden rundliche und spindelförmige Zellen sichtbar. Die Neubildung wird durch die erhaltene Muscularis mucosae scharf begrenzt. Die Mucosa zeigt eine interstitielle Gastritis. Die Submucosa ist größtenteils erhalten, die Muscularis stellenweise sarkomatös infiltriert.

9. Erlach [1]). 33-jähr. Frau bemerkte vor 2 Jahren einen faustgroßen, beweglichen, in der linken Seite etwas schräg liegenden Tumor, der rasch bis zu Mannskopfgröße heranwuchs. Der Tumor reichte nach unten bis 2 Querfinger oberhalb der Schamfuge. Nur geringe Magenbeschwerden. Bei der Operation fand man einen mit der kleinen Magenkurvatur verwachsenen Tumor, der sich zwischen den Blättern des kleinen Netzes entwickelt hatte und mit einem größeren Abschnitte vor, mit einem kleineren hinter Magen und Colon lag. Der Magen war stark nach unten und in die Länge gezogen, so daß er kaum die Breite des normalen Dickdarms erreichte. Durch Incision des vorderen Blattes des kleinen Netzes wurde der Tumor freigelegt, ohne den Magen zu eröffnen. Darauf wurde das Omentum derartig vernäht, daß der Magen wieder in normale Lage kam. Heilung.

Der Tumor wog 4900 g und war größer als ein Mannskopf. Er bestand aus zwei ungleich großen Lappen und war größtenteils von harter, im übrigen von schlaffer, ödematöser Konsistenz. Histologisch bestand er aus Muskelzellen.

10. Kosinski [2]). 30-jähr. Frau bemerkte vor 1 Jahre in der Gegend des Nabels einen Tumor, der bis zur Größe eines Mannskopfes heranwuchs. Er war prall anzufühlen, mit glatten Wänden, anscheinend cystischer Natur. Bei der Oeffnung des Leibes trat der Tumor, vom Vorderblatte des Omentum bedeckt, zu Tage. Dieses wurde gespalten und mittels Troikart $1^1/_2$ l einer blutig-serösen Flüssigkeit entleert. Es gelang dann, den Tumor von den beiden Omentumblättern loszulösen. Mit dem oberen Ende war das Neoplasma fest mit der großen Kurvatur des Magens verwachsen und zog ihn bis zum Nabel herunter, so daß er das Aussehen einer knieförmigen Darmschlinge gewann. Es gelang, den Tumor unter Eröffnung der Höhle vom Magen zu trennen, einen Damm aus der vom Tumor zum Magen gehenden Serosa herzustellen und damit den Defekt der Magenwand zu schließen. Heilung.

Der Tumor war eine einkammerige, große Cyste, deren Wände 4 bis 10 mm dick waren und an der Innenseite unregelmäßige Vorsprünge wie auch reichliche Gefäße aufwiesen. Die histologische Untersuchung ergab sarkomatöses Gewebe. Wahrscheinlich hat es sich um ein Angiosarkom der Magenwand gehandelt, das infolge zahlreicher Blutungen erweichte und cystisch wurde.

11. v. Eiselsberg [3]). 30-jähr. Frau, mit geringen Magenbeschwerden.

---

1) Ein Myom des Magens. Wien klin. Wochenschr., 1895, No. 15.

2) Ein Fall von multilokulärer Cyste des Magens. Medycyna, 1895, No. 19. Zit. in Hildebrandts Jahresber.

3) Zur Kasuistik der Resektionen und Enteroanastomosen am Magen- und Darmkanale. Arch. f. klin. Chir., Bd. 54, 1897, p. 599.

Man fühlt einen mannskopfgroßen, halbkugeligen, harten, glatten Tumor, der bis zur Symphyse reicht und seitlich wie auch nach oben beweglich ist. Am oberen Ende ist er locker mit einem zweiten faustgroßen höckerigen Tumor verbunden. Die funktionelle Untersuchung des Magens ergibt normale Verhältnisse. Die Diagnose wurde auf einen Ovarialtumor gestellt. Bei der Operation wurde der Tumor in einem handtellergroßen Bezirke mit der großen Magenkurvatur verwachsen gefunden. Der Teil wird reseziert und der Magen parallel der großen Kurvatur genäht. Heilung.

Der Tumor wog 5500 g. Er bestand aus mehreren Lappen, deren größter mannskopfgroß war, deren kleinster die Größe einer Haselnuß hatte. In den Magen ragten nur kleine Knötchen hinein, über welchen die Schleimhaut völlig verschieblich war. In der Mitte des Hauptlappens war ein weicher, graugelber Knoten, der sich mikroskopisch als ein Fibrosarkom erwies. Im übrigen war der Tumor ein ödematöses Fibromyom. Die Muscularis des Magens war fast überall verschwunden; nur stellenweise waren im Magen noch Muskelzellen zu sehen.

12. Eppinger-Nicoladoni[1]). Ein 60-jähr. Mann wurde von Nicoladoni wegen eines mannskopfgroßen, dem Magen und Quercolon adhärenten Tumors operiert und dabei Magen und Colon teilweise reseziert. Am 9. Tage Tod durch eiterige Peritonitis infolge Perforation der Vereinigungsstelle am Colon. Der mit der großen Kurvatur zusammenhängende Tumor war 16 cm lang und 26 cm breit. Er war höckerig, von weicher Konsistenz und ragte etwas in die von verdünnter Schleimhaut bekleidete Magenhöhle. Der Durchschnitt zeigte ein faseriges Gewebe mit dunkelroten Herden und teilweise nekrotischem Gewebe. Mikroskopisch: Myomatöses Gewebe mit wenig Bindegewebe; stellenweise Blutungen und Erweichungsherde. Muscularis mucosae kaum sichtbar. Die zirkuläre Muskelschicht war zwar verdünnt, aber deutlich zu erkennen; die Längsschicht verlor sich in den Tumormassen.

13. Steiner[2]). Faustgroßer, dem oberen Ende der großen Kurvatur in der Ausdehnung von $2^1/_2$ cm adhärenter Tumor. Der Tumor ist mit der Längsschicht der Muscularis verwachsen; die anderen Schichten der Magenwand sind an der Ansatzstelle des Tumors trichterförmig eingestülpt. Mikroskopisch erweist sich der Tumor als ein Myom.

14) v. Hacker[3]). 28-jähr. Frau. Mannskopfgroßer Tumor in der Nähe der kleinen Kurvatur innig mit dem Magen verwachsen. Es bleibt zweifelhaft, ob es sich um ein Fibromyom oder ein sarkomatöses Myom mit einigen myxomatösen Stellen handelt.

15. Ehrendorfer[4]). 50-jähr. Frau bemerkte vor 3 Jahren in der Nabelgegend einen eigroßen Tumor, der bis zu Kindskopfgröße anwuchs. Keine Magenbeschwerden, bis auf das Gefühl der Schwere nach den Mahl-

---

1) Von Nicoladoni 1886 operierter, von Eppinger studierter und von Steiner 1898 l. c. angeführter Fall.

2) l. c. 3. Präparat im Grazer pathologisch-anatomischen Museum.

3) 27. Kongr. d. Deutsch. Gesellsch. f. Chir., 1898, und Wiener klin. Wochenschr., 1900, No. 6, p. 145.

4) Wien. klin. Wochenschr., 1900, No. 2 u. 6.

zeiten. Der halbkugelige, glatte, derb-elastische und ziemlich bewegliche Tumor reicht von der Nabelgrenze bis zum Becken. Auf die Diagnose Ovarialtumor hin fand die Operation statt. Man fand einen vor dem großen Netze liegenden und diesem mit seinem vorderen unteren Ende adhärenten Tumor, der der vorderen oberen Wand des Magens aufsaß. Dieser war derart erweitert und nach unten gezogen, daß die große Kurvatur das Becken erreichte. Der Tumor saß an der kleinen Kurvatur, wenige Querfinger vom Pylorus entfernt. Die äußere Muskelschicht des Magens breitete sich fächerförmig auf den Tumor aus. Es gelang, den Tumor ohne den Magen zu eröffnen, aus seinen Verbindungen zu lösen. Tod infolge Pneumonie am 4. Tage. Die mikroskopische Untersuchung ergab ein Fibrosarkom mit ausgedehnten Blutungen.

16. Cantwell [1]). 52-jähr. Frau mit einem über dem Nabel vorspringenden Tumor. Keine Magenbeschwerden. Bei der Laparotomie stößt man auf eine von Omentum und Darmgekröse bedeckte Masse. Nach der Incision des Netzes kommt man auf gallertweichen Tumor, welcher aus der Hinterwand des Magens nahe der großen Kurvatur hervorwuchs und ihn mehrere Zoll nach unten zog. Der Tumor wurde mit einem Teile der Magenwand reseziert und die Wunde genäht. Heilung. Gewicht des Tumors ca. 6 kg. Spindelzellensarkom.

17. Borrmann [2]) (1900) berichtet über einen in Ponficks Institute zu Breslau beobachteten Fall. 63-jähr. Frau mit einem kindskopfgroßen, glatten, elastischen, undeutlich fluktuierenden, respiratorisch verschieblichen Tumor, der links 2 Querfinger unter dem Rippenbogen beginnt und fast bis zum Becken reicht. Unter reichlichen schwärzlichen Entleerungen und Erbrechen Tod nach wenigen Tagen. Man findet bei der Sektion einen anscheinend cystischen Tumor, der das Ligament. gastricolicum einnimmt, dessen Blätter über ihm verschieblich sind. Er drückt die linke Colonhälfte völlig zusammen, weshalb der rechte Abschnitt außerordentlich ausgedehnt erscheint. Der 17 cm lange, 16 cm breite, 6 cm dicke, höckerige Tumor sitzt 17 cm vom Pylorus entfernt der großen Magenkurvatur auf und ragt in das Mageninnere mit einem haselnußgroßen Knoten hinein, welcher durch glatte, etwas verdünnte Schleimhaut bekleidet wird. An der Oberfläche des Tumors sind verschieden große Taschen vorhanden, die eine klare Flüssigkeit enthalten. In der Mitte des Tumors ist ein weiter, unregelmäßiger, glattwandiger, cystischer Hohlraum. Am linken oberen Abschnitte des Tumors findet sich eine graugelbliche, gallertige Masse, die mit einer kleinen, klaren Inhalt tragenden Cyste zusammenhängt. Nach unten überschreitet der Tumor nicht die Ansatzstelle des Netzes am Querdickdarm. Das komprimierte Colon verläuft hufeisenförmig um den unteren Rand des Tumors herum. Die mikroskopische Untersuchung war wegen der schlechten Konservierung des Materiales unvollständig. Es handelte sich um ein teils cystisches, teils myxomatöses Myosarkom.

18. Borrmann berichtet auch über einen von Czerny [3]) operierten Fall. 27-jähr. Mann mit einem mannskopfgroßen Bauchtumor, der dem

1) Sarcoma of the stomach. Ann. of Surg., Nov. 1900, p. 596.
2) l. c.
3) Wiener med. Wochenschr., 1884, No. 39.

Netze zugeschrieben wurde. Er erstreckte sich vom Magen bis zum Quercolon. Von letzterem konnte man ihn mittels 17 Ligaturen befreien während man aus dem Magen ein talergroßes Stück resezieren mußte, Mikroskopische Diagnose: Alveoläres Sarkom mit myxomatöser Erweichung.

19. Dieser Gruppe von Tumoren möchte ich noch einen von Laroyenne operierten, von Goullioud und Mollard [1]) beschriebenen Fall einreihen, obwohl die Autoren von je einem Tumor des Magens wie des Epiploons sprechen, ohne den Zusammenhang beider zu erwähnen. Doch bin ich überzeugt, daß es sich um einen gestielten Tumor der Magenwand handelte.

Bei einer 30-jähr. Frau, welche nie an Magenbeschwerden gelitten hatte und nur seit einiger Zeit anämisch war, entwickelte sich ein großhöckeriger, beweglicher, derb-elastischer, völlig unempfindlicher Bauchtumor, der, 2 Querfinger über dem Nabel beginnend, bis zur oberen Beckenapertur reichte. Bei der Operation fand man den Tumor innerhalb des großen Netzes, in weiter Ausdehnung mit Magen nnd Quercolon verwachsen. Gegen den Magen waren die Verwachsungen so stark, daß sie die Lostrennung unter Blutstillung durch Klemmen und Ligaturen notwendig machten. Das Quercolon war mit der hinteren oberen Wand des Tumors, in den es eine Rinne gehölt hatte, verwachsen. Auch das Mesocolon war adhärent. Pat. starb 6 Stunden nach der Operation unter zunehmender Schwäche. Die Sektion ergab weder Peritonitis noch Blutungen, doch war das Quercolon an der in Frage kommenden Stelle etwas cyanotisch.

Interessant ist, daß an der Stelle, wo der Netztumor den Magen berührte, in der Magenwand an der großen Kurvatur ein Tumor fühlbar war. Bei der Eröffnung des Magens fand man innerhalb der Wandung einen weichen, von normal aussehender verschieblicher Schleimhaut bekleideten, zweimarkstückgroßen Tumor.

Histologisch wird der Tumor für aus Embryonalzellen bestehend angesehen, welche zum bündelförmigen muskulären Typus gehören. Ich halte den Tumor dagegen für ein in ein Spindelzellensarkom umgewandeltes Myom. Mit den Autoren glaube ich, daß das Neoplasma nicht primär im Netze, sondern zuerst in der Magenwand entstanden ist, und von dort auf das Netz übergegriffen hat. An einer Stelle des Magentumors fand man ein Stück der Magenmuscularis, die lediglich hypertrophisch war.

---

## Erklärung der Abbildungen auf Tafel VI und VII.

Taf. VI Fig. 1 (halbschematisch). Makroskopisches Aussehen der Neubildung und ihre Beziehung zum Magen und Colon. Oben: der Magen; unten: das Colon transversum, und zwischen diesen die Neubildung mit dem Vorderblatt des Omentum majus bedeckt.

---

1) Cancer musculaire de l'épiploon et de l'estomac, gangrène intestinal par lésion du mésocolon. Lyon méd., 1889, 18 août.

Fig. 2. Beziehungen des neoplastischen Gewebes zu den inneren Schichten der Magenwand. Oben: die Mucosa mit etwas Infiltration in den unteren Lagen; unter der Mucosa: die leicht erkennbare Muscularis mucosae und die Submucosa; zu unterst: das Sarkomgewebe, scharf abgegrenzt.

Taf. VII Fig. 3. Das spärliche Interstitialgewebe zwischen den Sarkomzellen, mittels der Mallory-Ribbert-Färbung sichtbar gemacht.

Fig. 4. Links: Sarkomzellen; rechts: dieselben im Querschnitt; in der Mitte: muskuläre Zellen.

Fig. 5. Der erweichte Teil der Neubildung; myxomatöse Zellen und zahlreiche Blutkörperchen, mit fibrillärer Interstitialsubstanz.

Fig. 1 (halbschematisch).

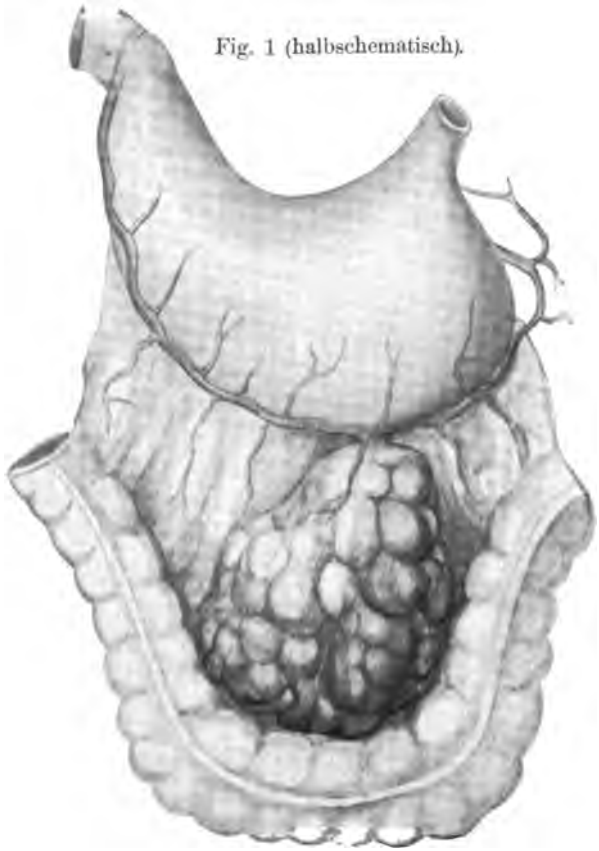

Fig. 2.

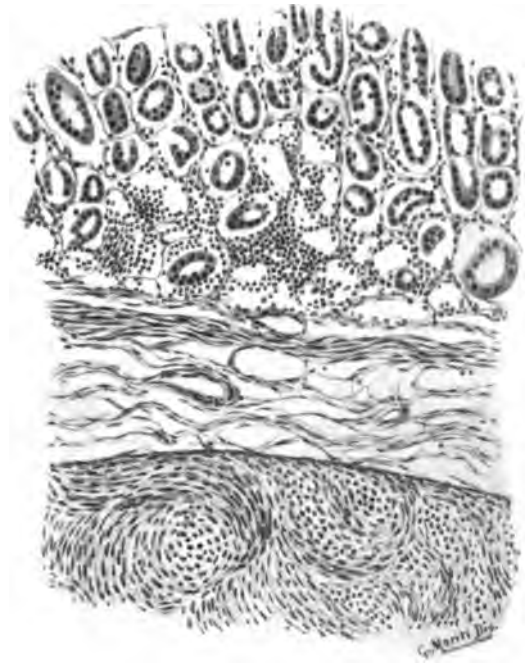

Fig. 3.

Fig. 4.

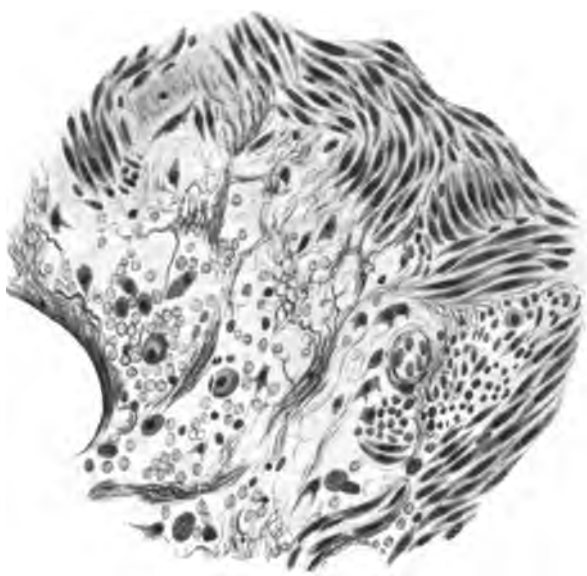

Fig. 5.

Nachdruck verboten.

# XIII.

# Die Verbiegung der Wirbelsäule bei der Syringomyelie[1]).

Von

Dr. **Borchard,**

Medizinalrat, dirig. Arzt der chirurg. Abt. des Diakonissenhauses zu Posen.

(Hierzu 7 Abbildungen im Texte.)

Seit den Untersuchungen BERNHARDTS ist die Skoliose nicht allein als eine häufige Begleiterscheinung, sondern auch als eines der charakteristischsten Merkmale der Syringomyelie angesehen worden. Wenn man allerdings seine Schätzung der Häufigkeit auf 25 Proz. betrachtet[2]), so muß es einem wunderbar erscheinen, wie ein so relativ seltenes Symptom eine derartige Bedeutung erlangen konnte. Wir müssen uns unwillkürlich fragen, ob nicht die Verbiegung der Wirbelsäule je nach der Art des zur Beobachtung kommenden Materiales eine häufigere ist und wir werden da leicht sehen, daß überall dort, wo in den Statistiken die Knochenerkrankungen an Häufigkeit hervortreten, auch die Verbiegung der Wirbelsäule in viel höherem Prozentsatze beobachtet wird. So fand ASTIÉ[3]) unter seinen Fällen die Verbiegung der Wirbelsäule in 80 Proz.

Ich habe durch die Eigentümlichkeit des Materiales, das sich auf einer chirurgischen Station natürlich zumeist aus Fällen mit Knochenerkrankungen zusammensetzte, unter 18 Beobachtungen von Syringomyelie 17mal mehr oder weniger hochgradige Verbiegungen der Wirbelsäule gesehen, die zum Teil derartige Grade angenommen hatten, daß der untere Rippenbogen auf den Darmbeinschaufeln aufruhte und die Taille vollständig verschwunden war, und daß fernerhin die Wirbel-

1) Vortrag, abgekürzt gehalten auf dem 2. Kongreß für orthopädische Chirurgie.

2) Dtsch. med. Wochenschr., 1891.

3) Thèse de Paris, 1897.

säule ihre Fähigkeit, den Körper zu tragen, fast vollständig eingebüßt hatte (Fig. 1 u. 2).

Fig. 1.

Fig. 2.

Wir müssen bei der Betrachtung dieser Verbiegungen naturgemäß diejenigen ausschalten, die auf andere Knochenerkrankungen, z. B. Rhachitis, habituelle Verbiegungen u. s. w. zurückzuführen sind. Ich habe deshalb bei meinen Fällen genau darauf geachtet, ob irgend ein Symptom, das für eine dieser Ursachen sprechen könnte, vorhanden war. Ich habe nur solche Fälle gezählt, die absolut einwandsfrei waren und trotzdem die hohe Zahl von 17 unter 18 Fällen erreicht. Es ist dieses kein zufälliges Zusammentreffen, sondern darauf zurückzuführen, daß die Verbiegung der Wirbelsäule bei der Syringomyelie nichts weiter ist, als ein Ausdruck für die Erkrankung resp. Atrophie oder Rarefikation der Wirbelkörper.

Es wirft sich von selbst die Frage auf, ob die Verbiegung wirklich etwas derartig Charakteristisches hat, daß sie als ein wesentliches Merkmal der Syringomyelie zu betrachten ist, und zweitens, ob sie in ihrer Form und Gestalt derartig von den sonstigen Verbiegungen der Wirbelsäule abweicht, daß sie sofort oder nach genaueren Untersuchungen als durch Syringomyelie bedingt erkannt werden kann.

Die reine seitliche Verbiegung der Wirbelsäule bei Syringomyelie erreicht nur selten hohe Grade und ist dann zumeist mit Kyphose verbunden. In 4 von den angegebenen 17 Fällen war eine Kyphose nicht vorhanden, trotzdem daß 2 Mal die seitliche Verkrümmung der Wirbelsäule einen derartigen Grad erreicht hatte, daß ihr Scheitel 3 cm von der Mittellinie entfernt lag. Eine reine Kyphose habe ich nicht zur Beobachtung bekommen, ebensowenig wie ich eine reine Lordose gesehen habe. Es ist dies schon ein gewisser Unterschied gegenüber den rhachitischen und habituellen Verbiegungen, bei denen nur selten eine hochgradige Kombination beider Formen vorhanden ist. Ist bei der Syringomyelie die Kyphose und Skoliose vergesellschaftet, so sind beide in ihrer Mächtigkeit nahezu einander gleich.

Unter meinen Fällen überwog die Verbiegung nach der rechten Seite, und zwar so, daß sie 15mal nach rechts und 2mal nach links zu stande gekommen war. Es ist von verschiedenen Autoren, besonders von HALLION[1]) hervorgehoben, daß die Verbiegungen nach der Seite erfolgen, an welcher auch anderweitig schwere Veränderungen aufzuweisen seien. In 13 Fällen war die Verbiegung der Wirbelsäule auf der Seite, auf der die hauptsächlichsten Knochen-, Gelenk- und Nervenveränderungen waren. 3mal waren die hauptsächlichen Veränderungen auf der entgegengesetzten Seite, und 1mal bestanden keine Gelenkveränderungen. Es überwiegen hiernach bei weitem sowohl die Verbiegungen nach der rechten Seite, als wie auch die Gelenkveränderungen auf der rechten Seite. Ich möchte aber diesen Umstand nicht so sehr als beweisend ansehen, da die Verbiegung der Wirbelsäule

1) Thèse de Paris, 1892.

nach rechts auch auf ganz andere Ursachen bezogen werden kann, z. B. auf das Ueberhandnehmen einer schon vorher bestandenen Verbiegung der Wirbelsäule infolge der durch die Syringomyelie bedingten Weichheit der Knochen. Viel beweisender sind diejenigen Fälle, in welchen die Verbiegung der Wirbelsäule nach links stattfand, und in welchen auch die hauptsächliche Knochen- und Gelenkveränderung auf der linken Seite saß. Die Verbiegung der Wirbelsäule nach links ist eine überaus seltene, und wir werden deshalb für diese Fälle mindestens nicht ableugnen können, daß die Verbiegung beeinflußt ist resp. in einem gewissen Zusammenhang steht mit der Knochenerkrankung auf derselben Seite. Diesen Zusammenhang haben wir uns aber nun nicht so vorzustellen, daß ebenso wie die Knochenerkrankung durch trophische Störung derselben Seite bedingt ist, nun auch die Wirbelkörperhälften derselben Seite in ihrer Ernährung gestört sind, sondern wir haben daran zu denken, daß, da ja die trophischen Störungen die einzelnen Wirbel gleichmäßig betreffen, die Verbiegung durch die infolge der Schwellung und des Oedems bedingten Schwere der betroffenen Gliedmaßen zu stande kommt. Außerordentlich wichtig für mich war eine Beobachtung, in der ich bei der ersten Untersuchung eine Affektion der linken Hüfte infolge von Syringomyelie fand und bei der eine geringe linksseitige Verbiegung im unteren Hals- und oberen Brustteile bestand. Bei dem Kranken machten die Veränderungen infolge der Syringomyelie sehr starke Fortschritte. Es trat vor allen Dingen eine sowohl auf Knochen- wie auf Weichteilveränderungen beruhende Größenzunahme der **rechten oberen** Extremität auf; und als ich nun nach 2 Jahren den Kranken nochmals untersuchte, war von der linksseitigen Verbiegung der Halswirbelsäule kaum etwas zu sehen, dagegen sprang eine hochgradige rechtsseitige Kyphoskoliose deutlich in die Augen. Hier war also anfangs eine Verbiegung nach der linken Seite erfolgt, dieselbe war aber dann durch die infolge der Schwere der rechten oberen Extremitäten bedingten anderen Belastung der Brustwirbelsäule in das Gegenteil umgeschlagen (Fig. 3 und 4). In noch einem anderen Falle habe ich bei wiederholten Untersuchungen, die mehrere Jahre auseinanderlagen, gesehen, wie eine anfänglich linksseitige Verbiegung der oberen Brust- und unteren Halswirbelsäule beim Eintreten von Knochenerkrankungen auf der rechten Seite fast vollständig verschwand und nur die Verbiegung nach der rechten Seite hin zum Ausdruck kam. Eine Verbiegung der Wirbelsäule nach vorn habe ich nicht gesehen, dieselbe ist nur in 2 Fällen von SCHLESINGER [1]) und 1 von BRUHL [2]) beobachtet worden. Der Bogen der Krümmung ist zumeist lang gestreckt und verläuft ziemlich gleichmäßig. Eine spitzwinklige

1) SCHLESINGER, Syringomyelie. Wien 1902.
2) BRUHL, La médecine moderne, 1893.

Verbiegung ist weder in meinen Fällen, noch sonst in der Literatur gesehen worden. Es entspricht, wie auch bei den übrigen Verkrümmungen, der eigentlichen Skoliose die kompensatorische Gegenkrümmung.

Während wir aber bei den übrigen Skoliosen die Verbiegung gewöhnlich im mittleren Teile der Brustwirbelsäule finden, ist der Sitz bei der syringomyelitischen Skoliose ein wesentlich höherer und betrifft

Fig. 3.

Fig. 4.

Fig. 3. Verbiegung bei beginnender Beobachtung (1897).
Fig. 4. Zunahme der Verbiegung in 6 Jahren (1903). Rechte obere Extremität hat am ausgesprochensten die Veränderungen der Hand. Akromegalie. Links Coxa vara.

fast immer die oberen Brustwirbel und die untersten Halswirbel. Ich fand unter meinen Beobachtungen 17mal die obersten Brustwirbel ergriffen und zwar 12mal in Verbindung mit der untersten Halswirbelsäule, 5mal war die Brustwirbelsäule in ihrem oberen Teile allein beteiligt. Die Gegenkrümmung saß in 7 Fällen am deutlichsten ausgesprochen im oberen Teile der Lendenwirbelsäule, in 4 Fällen im untersten Teile der Brustwirbelsäule, in weiteren 4 Fällen war der unterste Teil der Brust- und Lendenwirbelsäule beteiligt, und in 1 Falle, in dem eine hochgradige Verbiegung der Brustwirbelsäule bestand,

war Lenden- und Halsteil kompensatorisch verkrümmt. In 1 Falle konnte eine eigentliche Gegenkrümmung nicht konstatiert werden. Wenn man auch in der Mehrzahl der erwähnten Fälle die ganze Wirbelsäule mehr oder weniger beteiligt findet, so sieht man doch, wenn man das Entstehen der Verbiegung beobachten kann, daß nicht von Anfang an die gesamte Wirbelsäule ergriffen ist, sondern daß die Verbiegung erst an einzelnen kleinen Bezirken beginnt und nach und nach weiter um sich greift.

So fand ich in 1 Falle bei der ersten Untersuchung überhaupt keine Verbiegung der Wirbelsäule. Nach 3 Jahren hatte sich eine geringe Verkrümmung der Brustwirbelsäule am 6. und 7. Wirbel eingestellt, die nach wiederum 2 Jahren so zugenommen hatte, daß diese beiden Wirbel jetzt 2 cm von der Mittellinie entfernt waren.

Bei einem anderen 36-jährigen Patienten ergab die erste Untersuchung ebenfalls keine Verbiegung der Wirbelsäule, während schon eine Erkrankung des Ellenbogengelenkes vorhanden war. 2 Jahre später hatte sich eine deutliche Skoliose, die den 6. und 7. Halswirbel und 1., 2., 3. Brustwirbel betraf, eingestellt und zwar schon in einem solchen Maße, daß der Scheitel etwa 2 cm von der Wirbelsäule entfernt war und das rechte Schulterblatt deutlich abstand. Ebenso kommt es vor, daß mit der Zeit der Scheitel der Verkrümmung an einen anderen Wirbel zu liegen kommt und zwar zusammentreffend mit der Zunahme der Wirbelsäulenverbiegung.

So fand ich bei einer hochgradigen Verbiegung der Wirbelsäule bei der ersten Untersuchung die unterste Hals- und oberste Brustwirbelsäule am meisten an der Skoliose beteiligt. Nach 3 Jahren, in welchen die Verbiegung außerordentlich zugenommen hatte, lag der Scheitel der Verbiegung am 7. Brustwirbel und war 6 cm von der Mittellinie entfernt. Andererseits können aber auch höher gelegene Abschnitte mit in den Bereich der Verkrümmung hineingezogen werden, wie ich es z. B. bei einem 42jährigen Manne fand. Bei der ersten Untersuchung lag die Verkrümmung hauptsächlich im Bereich des 7.—9. Brustwirbels; der Scheitel war 2 cm von der Mittellinie entfernt.

Bei der Untersuchung, 1 Jahr später, war auch die Halswirbelsäule an ihrem unteren Teile in Mitleidenschaft gezogen, und es reicht jetzt die Verkrümmung vom untersten Hals- bis zum 8. Brustwirbel und der Scheitel der Verkrümmung ist 3 cm von der Mittellinie entfernt.

Es ist hiernach die Verbiegung der Wirbelsäule in ihrer Form und Gestalt nicht konstant. Einmal kann sie zunehmen in der Stärke der Krümmung, und zweitens kann sie auch andere Wirbel in Mitleidenschaft ziehen. Diejenigen Fälle, in welchen die ganze Wirbelsäule verkrümmt ist, sind gewissermaßen als das Endresultat des ganzen Prozesses anzusehen, der meist an 1 oder 2 Wirbeln der untersten Hals-

oder obersten Brustwirbelsäule begonnen hat. Die Wirbelsäulen sind nicht in toto ergriffen, sondern der Prozeß beginnt an 1 oder 2 Wirbelkörpern und kann von hier aus die ganze Wirbelsäule in Mitleidenschaft ziehen oder auch auf jeder Phase der Entwickelung stehen bleiben.

Es ist von verschiedenen Autoren hervorgehoben worden, daß die Wirbelsäule bei unserer Verkrümmung außerordentlich schmerzhaft sein könnte, und zwar seien diese Schmerzen entweder konstant vorhanden oder treten anfallsweise auf. Es ist natürlich, daß bei dem Vorhandensein irgend eines entzündlichen Prozesses an den Häuten des Rückenmarks eine derartige Schmerzhaftigkeit in ziemlich hochgradiger Weise auftreten kann. Da nun Pachymeningitis im Verlauf der Syringomyelie nicht so überaus selten ist, so wird ein Teil der Schmerzhaftigkeit durch diese Komplikation der Syringomyelie erklärt.

Bei dem anfallsweisen Auftreten der Schmerzen ist eine gewisse Steifigkeit während dieser Schmerzattaken beobachtet. Es weist dies noch mehr auf eine gleichzeitige Beteiligung der Rückenmarkshäute hin. Um so auffallender mußte es deshalb sein, daß in mehreren dieser zur Sektion gekommenen Fällen eine derartige Veränderung sich nicht nachweisen ließ. Es geht daraus hervor, daß Schmerzhaftigkeit, ja selbst das anfallsweise Auftreten derartiger Schmerzattaken, auch ohne Beteiligung der Rückenmarkshäute vorkommen kann, und daß sie lediglich bedingt sein kann durch die Erkrankung der Wirbelsäule.

In meinen Fällen habe ich nur 1mal eine ausgesprochene Schmerzhaftigkeit der Wirbelsäule nachweisen können. Es war hier gleichzeitig die Beweglichkeit im Brust- und Halsteile herabgesetzt. Die Krankheit hatte begonnen vor 7 Jahren mit Anfällen von Bewußtlosigkeit ohne Krämpfe mit vorhergehendem Reißen und Kribbeln in den Gliedern. 3 Jahre später hatte dann eine Verbiegung der Wirbelsäule eingesetzt, zuerst an der Brustgegend. Zu dieser allmählich zunehmenden Krümmung gesellte sich Schwäche in den Armen. Es waren weiter die nervösen Erscheinungen sehr stark ausgesprochen und zwar besonders in Form von Reizerscheinungen, so daß z. B. der Gang sehr stark spastisch war. Leider habe ich bei dem Patienten nicht die Sektion machen können. Ich glaube aber berechtigt zu sein zu der Annahme, daß im vorliegenden Fall die Schmerzhaftigkeit nicht auf die Affektion der Wirbelsäure zurückzuführen ist, sondern auf Reizerscheinungen von Seiten des Rückenmarks und der Rückenmarkshäute, wie solche sich auch in den nervösen Erscheinungen an den unteren Extremitäten zum Ausdruck brachten.

Die Beweglichkeit der Wirbelsäule ist im Beginn der Verbiegung gewöhnlich gut erhalten, pflegt aber, wenn die Verbiegung eine stärkere geworden ist, abzunehmen und zwar nicht in der Gesamtheit der Wirbelsäule, sondern nur an den Stellen, an welchen die stärkste Ver-

biegung besteht. So war in einem sehr hochgradigen Falle der Verkrümmung der ganzen Wirbelsäule die Hals- und Lendenwirbelsäule gut beweglich, während die am stärksten verkrümmte Brustwirbelsäule in ihrer Beweglichkeit außerordentlich beeinträchtigt war. Unter den 17 Fällen habe ich in 4 Fällen eine deutliche Behinderung der Beweglichkeit gefunden. Es betraf dies, wie gesagt, immer nur sehr ausgesprochene Verbiegungen. In 1 Falle sah ich bei einer ziemlich hochgradigen Skoliose bei der ersten Untersuchung die Beweglichkeit erhalten. Als aber 4 Jahre später die Verbiegung stark zugenommen hatte, hatte auch die Beweglichkeit auffallend nachgelassen. Die Dornfortsätze sind in ihrer Form und Gestalt wenig verändert. Auch in ihrer Richtung weichen sie nur wenig von der Norm ab. Sie sehen gewöhnlich nach hinten. Hieraus aber zu schließen, daß eine Drehung der Wirbelsäule oder der Wirbelkörper nicht stattgefunden hat, wäre falsch. Man hat bei den ersten Untersuchungen vielfach den Eindruck, als wenn es sich um eine einfache Verbiegung der Wirbelsäule bei der Syringomyelie ohne jede begleitende Drehung handelte. Wenn man aber darauf achtet, daß bei dem hohen Sitz der Verbiegung auch die Drehung relativ hoch sitzen muß und sich am deutlichsten in der veränderten Stellung des oberen Teiles der Schulterblätter aussprechen wird, so wird man finden, wie häufig die Verbiegung der Wirbelsäule von einer Torsion begleitet ist.

So fand ich nur in 2 Fällen keine Veränderungen in der Stellung des Schulterblattes oder an den Rippen. In allen übrigen Fällen war gewöhnlich das Schulterblatt weit abstehend, bis zu 5 cm weiter wie auf der anderen Seite, dabei ließ sich ein Tieferstehen desselben konstatieren. Saß nun die Gegenkrümmung noch im Bereich der Brustwirbelsäule, so hatte man die auffallende Erscheinung, daß oben ein Abstehen des Schulterblattes, z. B. auf der rechten Seite, vorhanden war, während auf der gegenüberliegenden Seite die untersten Rippen einen deutlichen Rippenbuckel hinten zeigten. Die Veränderungen des Brustkorbes sind bei der Syringomyelie in der verschiedensten Form beobachtet worden. Einmal wird durch das Einsinken und die starke Verbiegung der Wirbelsäule natürlich der Zwischenraum zwischen den einzelnen Rippen verändert, die Rippen mehr oder weniger auseinandergeschoben. Dies kann in einer solchen Weise der Fall sein, daß die einzelnen Rippen als eine knöcherne Geschwulst imponieren. Bei einer sehr hochgradigen Verbiegung der Wirbelsäule fand ich die 11., 10. Rippe vollständig unter die 9. heruntergeschoben. Das Brustbein zeigt einen schrägen Verlauf und zwar gewöhnlich von rechts oben nach links unten. So war bei dem letzterwähnten Patienten der schräge Verlauf des Brustbeins derartig, daß der obere Teil 10 cm von der Mittellinie abwich. Im ganzen aber sind diese Veränderungen im vorderen Teil des Brustkorbes nicht sehr häufig. Ich kann unter meinen

17 Fällen nur 7 ausgesprochene Deformitäten des Thorax finden. Neben dem schrägen Verlauf des Brustbeins ist noch auffallend das Eingebogensein gewisser Partien des Brustkorbes. So fand ich bei einem 38-jährigen Patienten die linke untere Brusthälfte von vorn nach hinten abgeflacht. Bei einem anderen 35-jährigen Manne war der Brustkorb von links oben nach rechts unten gewissermaßen verschoben, so daß die Entfernung des Rippenbogens von der Beckenschaufel links 7 cm, rechts 20 cm betrug.

Außer diesen, durch die Verbiegung der Wirbelsäule direkt bedingten Veränderungen am Brustkorbe kommt es noch zu eigentümlichen Erscheinungen, über deren Entstehung man sich noch nicht klar ist. Es sind dies Veränderungen, die ähnlich sind denen, die man bei Osteomalacie beobachtet hat. Sie sind von MARIE und ASTIÉ als Thorax en bateau beschrieben worden und als ziemlich häufig angegeben.

Ich habe unter meinen Fällen diese Veränderungen in ausgesprochener Weise nicht gefunden. Nur bei einem 39-jährigen Manne fand ich einen auffallenden Hochstand der Schultern, und bei einem anderen ein sehr starkes Vorspringen des inneren Endes des rechten Schlüsselbeins in der Nähe des Brustbeingelenkes. Eine Subluxation dieses Gelenkes bestand nicht. Da mir persönliche Erfahrungen fehlen, so möchte ich mich weder über die Häufigkeit noch über die Aetiologie äußern. Ob jedoch die Schätzung auf 20 Proz. richtig ist, erscheint mir nach meinen Beobachtungen fraglich. Außerdem muß man in Betracht ziehen, daß diese Veränderungen des Brustkorbes auch bei anderen Knochenveränderungen und Knochenerweichungen vorkommen können. Sie sind also auch nicht als charakteristisch für Syringomyelie anzusehen.

Des weiteren habe ich bei der Untersuchung meiner Fälle genau darauf geachtet und auch durch RÖNTGEN-Bilder Klarheit mir darüber zu verschaffen gesucht, ob irgend welche Veränderungen gröberer Natur an den Knochen- oder an den Wirbelgelenken vorhanden wären. Ich habe in keinem Falle auch nur Andeutungen von einer Erkrankung der Wirbelgelenke, von gröberer Veränderung, von Knochenauflagerungen gefunden. Ebenso war es mir nicht möglich, irgend welche Verknöcherungen an den Bandapparaten oder in der Muskulatur der Wirbelsäule nachweisen zu können, wie man sie sonst bei den Knochen- und Gelenkserkrankungen der Syringomyelie findet. Wenn es hiernach auch scheint, als daß derartige Veränderungen der Wirbelgelenke, der Rückenmuskulatur bei der Syringomyelie nicht vorkommen, so möchte ich doch erwähnen, daß die verminderte Beweglichkeit darauf hindeutet, daß auch im weiteren Verlaufe Veränderungen in den Wirbelgelenken eintreten können. Ebenso halte ich es nicht für ausgeschlossen, daß, so wie in der Nähe der übrigen Gelenke Verknöcherungen sich einstellen können, so auch in der Umgebung der Wirbelgelenke. Nur

glaube ich nicht, daß Gelenkveränderungen die Ursache für die Verbiegung der Wirbelsäule sind. Ebenso halte ich es vorläufig noch nicht für erlaubt, ehe noch nicht weitere Untersuchungen vorliegen, die Veränderungen der Wirbelsäule bei Tabes in gleiche Linie zu setzen mit den Veränderungen der Wirbelsäule bei Syringomyelie.

Wie ich schon eingangs erwähnt habe, war unter den 18 Fällen meiner Beobachtung einmal bei sonstigen ausgesprochenen Gelenkveränderungen keine Skoliose vorhanden, und einmal bei einer ausgesprochenen Skoliose keine Gelenkveränderung, so daß in 16 Fällen die Verbiegung der Wirbelsäule zusammenfällt mit den Veränderungen an den Gelenken. In den meisten Fällen ging die Erkrankung der Gelenke, soweit wie sich das aus der Anamnese mit einiger Sicherheit hervorheben läßt, der Verbiegung der Wirbelsäule vorher. Zuweilen war allerdings nur ein Zwischenraum von 1—2 Monaten zwischen beiden. Nur in einigen wenigen Fällen ist mit Bestimmtheit hervorzuheben, daß die Verkrümmung lange Zeit vorher bestanden hatte. So bei einem 36-jähr. Manne 14 Jahre vor der Erkrankung des linken Knies. In einem anderen 9 Jahre, in einem anderen 5 Jahre. Sobald aber wie die Gelenkerkrankungen ausgesprochen sind oder mehrere Gelenke betreffen, sobald läßt auch das Eintreten einer deutlichen Verbiegung der Wirbelsäule nicht mehr lange auf sich warten. So fand ich bei einem Patienten mit ausgesprochener Gelenkerkrankung des rechten Ellenbogens bei der ersten Untersuchung keine Verbiegung, und nach 2 Jahren eine hochgradige Verbiegung des unteren Hals- und oberen Brustwirbels. Es ist somit die Verbiegung der Wirbelsäule bis zum gewissen Grade im Verhältnis stehend zu den Erkrankungen der Knochen und Gelenke, und zwar so, daß die eine oder die andere Erscheinung zuerst auftreten kann, daß aber bei einigermaßen deutlicher Ausbildung des einen Symptoms das andere wahrscheinlich nicht ausbleibt, und daß die Fälle, in denen bei ausgesprochener Gelenkerkrankung keine Skoliose oder umgekehrt besteht, zu den größten Seltenheiten gehören.

Viel weniger scheint die Verbiegung und der Sitz derselben abhängig zu sein von dem Sitze der Erkrankung im Rückenmark. Wir haben es bei der Syringomyelie gewöhnlich mit einer Erkrankung des Halsmarkes oder des oberen Brustmarkes zu tun, und wenn nun auch scheinbar hiermit die Verbiegung im oberen Hals- und Brustteile übereinstimmt, so stehen demgegenüber doch eine sehr große Anzahl von Fällen, in denen dieser scheinbare Zusammenhang nicht besteht. So kann z. B. bei einer Höhlenbildung, die durch das ganze Rückenmark geht, nur eine geringe Verbiegung im unteren Halsteile vorhanden sein und ebenso kann bei einer relativ geringfügigen Affektion des oberen Halsmarkes die ganze Wirbelsäule hochgradig verbogen sein. Schon aus dem Grunde kann man eine Abhängigkeit der Wirbelsäulenverkrümmung von der Rückenmarkserkrankung nicht konstruieren, es sei

denn, daß man damit sagen wollte, daß die Verbiegung der Wirbelsäule bedingt wird durch die Weichheit der Knochen, welche wiederum abhängig ist von trophischen Störungen. Aber der Sitz der Erkrankung im Rückenmark hat keinen Einfluß auf den Sitz der Verbiegung der Wirbelsäule. Das Zusammentreffen der häufigen Erkrankung im Halsteile des Rückenmarkes mit der Verbiegung der Hals- und Brustwirbelsäule ist nur ein scheinbares. Die Brustwirbelsäule, die untere Halswirbelsäule ist, da die oberen Extremitäten gewöhnlich Sitz der Erkrankung sind, am meisten den ungleichmäßigen Belastungen ausgesetzt, und ebenso sind, gerade wie die oberen Extremitäten, so auch die unteren Hals- und oberen Brustwirbel mit Vorliebe Sitz der Knochenerkrankung.

Was nun das Eintreten der Verbiegung anlangt, so kann die Rückenmarksverbiegung als das erste Symptom überhaupt dem Patienten auffallen. So habe ich aus den genauen Angaben eines Patienten ersehen, daß er 16 Jahre vorher eine plötzlich zunehmende Verbiegung der Wirbelsäule bemerkt hatte, und daß gleichzeitig hiermit sich gewisse nervöse Erscheinungen eingestellt hatten. Der Verlauf kann dann ein langsamer oder ein schneller sein, je nach dem Fortschreiten der auch sonst sichtbaren Veränderungen. Aber immer wird nicht die Wirbelsäule allein an den Veränderungen teilnehmen, sondern die Verschlimmerung wird gleichlaufend sein mit der Zunahme der übrigen Erscheinungen.

Wie aus dem bisher Gesagten hervorgeht, beruht die Verbiegung der Wirbelsäule in letzter Linie auf einer Weichheit der Wirbelknochen. Ich habe in meiner Arbeit über die Knochenveränderungen bei Syringomyelie[1]) hervorgehoben, daß diese Weichheit des Knochens bedingt ist durch gewisse trophische, d. h. vasomotorische Veränderungen, und daß sie besteht in einer Rarefikation des ganzen Gewebes und Verarmung desselben an Kalksalzen. Hieraus resultiert dann die Biegsamkeit der Knochen. Es ist nicht notwendig, bei der Erklärung dieser Verhältnisse an gewisse trophische Zentren im Rückenmark zu denken, es ist nur nötig, sich zu erinnern, daß auf die verschiedenste Weise die Regulation der Vasomotoren gestört werden kann, so z. B. auch durch Einschaltung und Ausschaltung peripherer Reize. Jedenfalls ist das als sicher anzunehmen, daß die Knochenveränderungen bei der Syringomyelie auf Ernährungsstörungen beruhen. Die Frage also nach der eigentlichen Ursache der Wirbelsäulenverbiegung bei Syringomyelie ist leicht zu beantworten und schon deshalb, weil uns das fast ständige Zusammentreffen mit sonstigen Knochenveränderungen zeigt, daß beide bis zu einem gewissen Grade abhängig voneinander sind. Es bleibt aber die viel schwerere Frage zu erledigen, wodurch denn die Form der Verbiegung der Wirbelsäule bedingt wird. Wir können uns doch

1) Erscheint demnächst in der Dtsch. Zeitschr. f. Chir.

nicht vorstellen, daß die eine oder die andere Hälfte des Wirbelkörpers nachgiebiger geworden ist, sondern wir müssen uns denken, daß der ganze Wirbelkörper gleichmäßig von den trophischen Veränderungen befallen ist, und daß diese weichere, bildsamere Masse jetzt äußeren Einflüssen leichter zugängig ist. Es handelt sich um die Entscheidung der Frage, welche der modellierenden Gewalten das Uebergewicht erhielt.

Roth [1]) hat geglaubt, daß die Veränderungen an der Wirbelsäule von einer Schwäche der Muskulatur der einen Seite der Rückenmuskeln und Ueberhandnehmen der anderen Seite bedingt wären. Ich habe in meinen Fällen nur 5mal eine Schwäche der Rückenmuskeln der einen Seite nachweisen können. Es waren ausschließlich die oberen Halsmuskeln ergriffen, und es erscheint mir zweifelhaft, ob diese Muskelerkrankungen das Primäre sind, oder ob sie bedingt werden durch die veränderte Stellung des Schulterblattes und der oberen Extremität. Jedenfalls aber ist die Zahl dieser Beobachtungen zu gering und die Ausdehnung des Prozesses der Muskelveränderungen zu klein, um ihm einen irgendwie nennenswerten Einfluß auf die Gestaltung der Wirbelsäule beilegen zu können.

Krönig [2]) glaubte, daß in derselben Weise wie bei Tabes die Erkrankung der Gelenke einwirkte, so auch bei der Syringomyelie, die Gelenkveränderungen Einfluß hätten auf die Gestaltung der Wirbelsäule. Da wir aber Gelenkerkrankungen an den Wirbelgelenken bei Syringomyelie kaum gesehen haben, auch sonstige Veränderungen in der Umgebung der Wirbel und Wirbelgelenke nicht beobachtet sind, so können wir diesen Faktor außer acht lassen. Jeliffe [3]) glaubte, daß die Verbiegung bei der Syringomyelie als eine Beschäftigungsskoliose aufzufassen sei. Es ist diese Annahme nicht ganz unrichtig. Wir haben durch die Zusammenstellung gesehen, wie bei weitem die rechte Seite überwiegt. Da die meisten Menschen eine Verbiegung der Wirbelsäule mehr oder weniger hohen Grades nach rechts haben, so liegt es sehr nahe, dieses häufige Vorkommen der rechtsseitigen Skoliose bei Syringomyelie zu erklären als eine Zunahme der auch sonst schon vorhandenen Verbiegung der Wirbelsäule, die unterstützt wird durch das Ueberwiegen der rechten oberen Extremitätenmuskulatur. Die gleichzeitig mit der rechtsseitigen Verbiegung auftretende Verkrümmung nach hinten ist ebenfalls gleichbedeutend mit einer Zunahme der bei den meisten Menschen schon bestehenden leichten Verbiegung der unteren Hals- und oberen Brustwirbelsäule nach hinten. Beides stellt also nur eine Zunahme auch schon sonst bestehender geringerer Verbiegungen an der Wirbelsäule dar.

Volkmann und Roser glaubten, daß die ungleichmäßige Belastung

1) Zit. nach Schlesinger.
2) Zit. nach Schlesinger.
3) Zit. nach Schlesinger.

es wäre, welche überhaupt bei der Verbiegung der Wirbelsäule in Betracht zu ziehen sei. Wenn wir dies mit den Ansichten JELIFFES zusammenhalten, so würde sich nach unseren Erfahrungen daraus etwa folgendes ergeben:

Vorausgesetzt, daß keine andere Ursache modellierend auf die durch die trophischen Störungen bei der Syringomyelie erweichten Wirbelkörper wirkt, wird die Verbiegung der Wirbelsäule im Sinne der Zunahme etwa schon bestehender Verkrümmungen erfolgen. Es werden also bei schon bestehender leichter rechtsseitiger Skoliose und leichter Verkrümmung der Halswirbelsäule nach hinten, auch diese Teile sich weiter in der angegebenen Richtung verbiegen. Tritt aber eine Gelenkveränderung an einer oberen Extremität auf, so kann, falls eine Extremität nicht gebraucht wird, die Muskulatur derselben stark abmagert, durch das Ueberwiegen der anderen Extremität die Krümmung verändert werden, und nun in dem veränderten Sinne zunehmen; oder aber, falls hochgradige Gelenkveränderungen an der Extremität sich einstellen, die Extremität anschwillt, bei noch erhaltener Gebrauchsfähigkeit durch den Zug, und die Schwere die Wirbelsäule (Fig. 5, 6, 7) nach der Seite der betreffenden erkrankten Extremität verbogen werden. Dies ist das Häufigere. Es ist also der größte Einfluß auf die Gestalt der Verbiegung den oberen Extremitäten beizugeben und zwar insofern, als dieselben entweder durch den Zug und die Schwere die Wirbelsäule verbiegen können, oder aber durch Nichtgebrauch der Extremität der gegenüberliegenden Seite das Uebergewicht verschaffen. Ferner aber ist zu berücksichtigen, daß eventuelle Erkrankungen der unteren Extremität durch ihren Einfluß auf die Stellung des Beckens auch die Wirbelsäule verändern können.

Fig. 5. Syringomyelie. Arthritis humeri sini syringomyel. Resect. humeri. Nach 2 Jahren Arthritis cubiti syringomyelitica.

Was schließlich den Einfluß eines Traumas auf die Entstehung der Wirbelverbiegung und auf den Sitz der Wirbelverbiegung anlangt, so habe ich irgend einen Anhaltspunkt für die Bedeutung desselben nicht finden können.

Die Verbiegung der Wirbelsäule bei der Syringomyelie ist somit

nichts anderes, als der Ausdruck der Knochenerkrankung der Wirbel, die ihren Grund hat in trophischen Störungen. Infolgedessen wird die Wirbelverbiegung am häufigsten bei der Form der Syringomyelie beobachtet, bei der auch sonst die Knochen- und Gelenkerkrankungen das Krankheitsbild beherrschen. Die Erkrankung des Wirbels beginnt gewöhnlich an einzelnen Wirbeln des unteren Hals- und oberen Brust-

Fig. 6.

Fig. 7.

Fig. 6. Skoliose im Halsteile und oberen Brustteile, komp. Skoliose im unteren Brust- und oberen Lendenteile. Vergrößerung der rechten oberen Extremität.
Fig. 7. Veränderungen des rechten Ellenbogens und der rechten Hand, Veränderungen der linken Hand.

teils, kann von hier aus auf die ganze Wirbelsäule übergreifen oder in irgend einer Phase der Entwickelung Halt machen. Die Form der Verbiegung ist eine im Verlauf der Erkrankung sich ändernde; sie wird hauptsächlich bedingt durch den Einfluß der oberen Extremitäten, den dieselben entweder durch die Ungleichmäßigkeit der Funktionsfähigkeit oder der Belastung ausüben. Beim Beginn der Verbiegung sind etwa schon bestehende leichte Verkrümmungen aus anderen Ursachen für die anfängliche Riechtung (rechts-links, hinten) ausschlaggebend, vorausgesetzt,

daß nicht schon einer der anderen beider Faktoren eine größere Mächtigkeit erlangt hat. Mit der Verbiegung ist fast immer eine Torsion verbunden, die bei dem hohen Sitz der Erkrankung an der Wirbelsäule am auffallendsten sich zeigt durch Stellung des Schulterblattes. Von der Erkrankung der Rückenmuskulatur oder des Rückenmarkes ist die Verbiegung weder nach ihrem Sitz noch ihrer Gestalt abhängig. Obwohl alle Erscheinungen der Verbiegung, die wir auch sonst bei einer Weichheit und Nachgiebigkeit der Wirbelsäule beobachten, vorkommen können, so ist doch der Sitz der Verkrümmung im unteren Hals- und oberen Brustteil, die dadurch bedingte veränderte Stellung des Schulterblattes besonders in seinem oberen Teil, die häufige Verbindung von hochgradiger Skoliose mit ebenso hochgradiger Kyphose bis zu einem gewissen Grade charakteristisch für die Syringomyelie.

Nachdruck verboten.

# XIV.

# Die Bedeutung der Sehnentransplantation für die Behandlung choreatischer Formen der infantilen Cerebrallähmung[1]).

Von

Dr. **Arnold Wittek,**

orthopädischer Assistent der chirurgischen Universitätsklinik in Graz.

(Hierzu 4 Abbildungen im Texte.)

Die Einführung der Sehnentransplantation durch NICOLADONI[2]) hat die orthopädische Chirurgie zu einem arbeitsreichen Grenzgebiete zwischen Nervenheilkunde und operativer Disziplin geschaffen. Je ausgedehnter die Indikationsstellung gedachter Operation wurde, desto zahlreicher wurden die Erfolge derselben. Die ursprünglich nur zur Heilung schlaffer isolierter Lähmung angewandte Methode wurde durch EULENBURG[3]) auch zur Behebung spastischer Zustände in einem Falle von sogenannter LITTLEscher Krankheit empfohlen und der günstige Erfolg rechtfertigte diese Befürwortung. In der Folgezeit griff CODIVILLA[4]) mit großem Eifer diese Idee auf und empfahl die Sehnentransplantation in seinen Publikationen, gestützt auf ein reiches operatives Material, auf das eindrücklichste zur Behebung spastischer Zustände des Kindesalters. Er zieht diese Operation stets den bis dahin geübten queren Durchtrennungen (Tenotomien, Myotomien) vor, da derartige Eingriffe den Muskel mehr oder weniger zur Atrophie bringen, während die Ueberpflanzung des hypertonischen Agonisten auf einen Antagonisten nicht nur die Deformität ebenso korrigiert und den Spasmus behebt,

1) Abgekürzt vorgetragen auf dem 2. Kongreß d. Dtsch. Gesellsch. f. orthopädische Chirurgie zu Berlin am 2. Juni 1903.

2) NICOLADONI, Ueber Pes calcaneus. Arch. f. klin. Chir., Bd. 26 und 27.

3) EULENBURG, Sehnenüberpflanzung in einem Falle spastischer cerebraler Paraplegie. Dtsch. med. Wochenschr., 1898, No. 14.

4) CODIVILLA, De l'importance de la transplantation des tendons et de son action sur la paralysie spasmodique de l'enfance. Revue d'Orthpédie, 1900, No. 5.

sondern überdies durch die Herstellung des muskulären Gleichgewichtes dem betreffenden Gelenk, diesen Körperabschnitt der Gebrauchsfähigkeit und somit auch der Uebung zugänglich macht. Dadurch werden wieder zentripetal günstige Einflüsse auf das Zentralnervensystem vermittelt. Hierauf hat bereits EULENBURG (l. c.) aufmerksam gemacht: „Die fast über alle Erwartung hinaus eingetretene günstige Beeinflussung der spastischen Innervation und der Zwangsstellung kann meiner Meinung nach nur durch einen auf zentripetalem Wege angeregten interzentralen Auslösungsvorgang in den die antagonistisch tonische Innervation beherrschenden Großhirnrindengebieten befriedigend erklärt werden. Wenn den Rigiditäten und Zwangstellungen dieser Kranken, wie ja kaum zu bezweifeln ist, eine perverse Muskelinnervation, eine Störung des Gleichgewichtes der antagonistisch-tonischen Impulse als wesentlicher Faktor zu Grunde liegt, so ist es nicht bloß möglich, sondern sogar in hohem Grade wahrscheinlich, daß in den die Koordination beherrschenden Rindenapparaten auf zentripetalem Wege Erregungen ausgelöst werden, die eine den veränderten peripherischen Bedingungen angepaßte anderweitige Verteilung und Dynamisierung dieser von der Rinde ausgehenden regulatorischen Impulse anzubahnen vermögen. Diese den koordinatorischen Mechanismus beherrschenden und regulierenden Apparate müssen, zumal bei Kindern der ersten Lebensjahre, eine sehr viel größere Wandelbarkeit und Anpassungsfähigkeit besitzen, als im späteren Lebensalter, wo die wichtigeren und häufiger geübten koordinatorischen Aktionen, namentlich die gewöhnlichen Ortsbewegungen, schon zu fest schematisierten Automatismen erstarrt sind. Die künstlich herbeigeführte peripherische Ablenkung des zentrifugalen Innervationsstromes in andere antagonistische Muskelbahnen zum Zwecke der Funktionsteilung und Funktionsübertragung muß auch zu entsprechend veränderten zentripetalen Einwirkungen und Reaktionen, vielleicht zur Verschließung schon bestehender und Erschließung neuer Bahnen und somit zu einer Neuregelung der gesamten Innervationsverteilung auf einer dem funktionellen Neubedarf angepaßten Grundlage Veranlassung geben." CODIVILLA (l. c.) ist, diesen Grundgedanken folgend, in zahlreichen Fällen zur Operation geschritten, und die glänzenden Erfolge bewiesen die Berechtigung des blutigen Eingriffes. Besonders empfiehlt er die frühzeitige operative Intervention. Sie unterdrückt den großen Nachteil, der durch die Inaktivität der gebrauchsunfähigen Muskeln erwächst und nützt gleichzeitig den beruhigenden Einfluß auf das noch anpassungsfähige kindliche Nervensystem in derart günstiger Weise aus, daß ein hoher Grad neuer Funktionsfähigkeit entwickelt werden kann. (Hierbei ist allerdings der Intelligenzgrad der Kranken von einschneidender Bedeutung.) In seinen Ausführungen kommt nun CORDIVILLA auch auf einen Fall zu sprechen, in welchem unwillkürliche spastische Kontraktionen der Kniebeuger,

ohne Veranlassung oder auf Bewegunsversuche hin, eintraten. Für uns erscheint diese Krankengeschichte samt Therapie und Enderfolg so wichtig, daß es berechtigt erscheint, dieselbe wenigstens teilweise wörtlich zu citieren: (Es handelt sich um ein Mädchen mit einer infantilen spastischen Hemiplegie.)

„Une autre fait qui mérite d'êtrepris en considération, s'est présenté chez cette malade. Avant l'operation l'articulation du genou était dominée par des contractions spasmodiques involontaires, produisant une flexion de la jambe sur la cuisse telle que le talon arrivait parfois au contact de la fesse. Ces mouvements se produisaient spontanément ou se substituaient aux mouvements que la jeune fille avait l'intention de faire. Ils accompagnaient parfois les mouvements du membre sain, ils étaient suivant le moment légers ou forts, amples ou petits, et duraient longtemps ou quelques secondes seulement. Ils étaient souvent en harmonie avec l'état produit par l'émotion du moment. La malade avait été obligée, comme je l'ai dit, d'abandonner complètement l'usage de ce membre. Pour vaincre le trouble causé par le spasme on avait essayé l'immobilisation par les appareils, et inutilement on avait eu recours aux calmants et à de longues cures électriques et gymnastiques. Il ne restait plus qu'une tentative, la transplantation des muscles fléchisseurs de la jambe sur les extenseurs, et cette tentative fut complètement efficace. En enlevant l'appareil (26 jours après l'opération) même les qlus légères contractions n'ont pas été remarquées. ... Il me suffit de constater que ce procédé opératoire peut exercer une action favorable sur les mouvements involontaires qui s'observent quelquefois dans la paralysie spasmodique infantile."

Diese Publikation CODIVILLAS, sowie eine weitere desselben Autors [1]), veranlaßten mich in dem nunmehr näher zu besprechenden Falle zur Vornahme operativer Eingriffe.

Am 13. Juni 1902 kam ein Kind, Rosa H., $9^1/_2$ J. alt, aus Konobetz bei Bleiburg in Kärnten zur Aufnahme. Die Anamnese ergibt Folgendes: Beide Eltern gesund, keine Lues, kein Alkoholismus. 6 Geschwister unserer Pat. leben und sind gesund. Ein Kind soll im Alter von 3 Monaten an Brechdurchfall gestorben sein. Keine Tod- oder Frühgeburten. Rosa ist das drittälteste Kind. Wurde normal ausgetragen, normale Geburt ohne Kunsthilfe. Im Alter von 3 Jahren, bis wohin sie ein gesundes Kind war, rechtzeitig gehen und sprechen gelernt hatte, erkrankte sie plötzlich in der Nacht an Krämpfen und soll dann zwei Tage hindurch starr und bewußtlos gelegen sein; die allgemeine Starre war von Zeit zu Zeit von klonischen Krampfanfällen unterbrochen. Diese Krämpfe traten dann in immer größer werdenden Intervallen auf, bis sie nach 3 Wochen stark nachließen ohne jedoch je ganz zu verschwinden. Der bleibende Zustand (den das Kind am Tage der Aufnahme noch zeigte) war ein derartiger, daß das Kind zu jeder Gehaktion unfähig wurde.

Status praesens. Größe dem Alter entsprechend. Hautdecken normal gefärbt. Muskulatur ziemlich kräftig. Fettpolster mäßig. Der

1) CODIVILLA, Equilibrio periferico operativo nei disordini di movimento e sua influenza sulla funzionalità dei centri nervosi. Archivio di Ortopedia, 1902, No. 1.

Kopf ist groß, symmetrisch, die Scheitelhöcker etwas vorspringend, Nasenwurzel etwas verbreitert, Ohrläppchen verwachsen. Orthognath. Die Zähne sind zum Teil unregelmäßig eingesetzt. Der harte Gaumen ist etwas vertieft, die Zahnplatte des Oberkiefers beiderseits gegen die Mundhöhle stark vorspringend. Der Kopf ist nirgends empfindlich; auch die Trigeminuspunkte nicht. Die Lidspalten sind gleich weit, Pupillen mittelweit, auf Licht gut reagierend. Die Augenbewegungen sind nach allen Richtungen frei. Der linke Mundwinkel steht sowohl in Ruhe als auch bei Innervation etwas tiefer, beim Lachen gleicht sich aber dieser Unterschied aus. Der linke Facialis ist also willkürlich etwas paretisch, bei mimisch-automatischen Bewegungen (bei Affekten) aber gleich gut funktionierend, wie auf der anderen Seite.

Es sind weder Schluck- noch Sprachstörungen nachweisbar. Die Zunge weicht etwas nach links ab, zeigt Wogen und fibrilläres Zittern. Das Gaumensegel steht in der Mitte und hebt sich bei Innervation gut. Gaumen- und Pharynxreflexe sind stark erhöht. Das Sehvermögen ist normal. Kinn- und Masseterreflex lebhaft. Die Halsmuskulatur ist kräftig. Der Kopf ist nach allen Richtungen hin frei beweglich. Die Muskulatur der oberen Extremität ist im Tonus nicht erhöht, nirgends atrophisch. Die Interphalangealgelenke sind schlaff und etwas überstreckbar. Es bestehen keine trophischen Störungen der Haut. Tricepsreflex ist beiderseits deutlich auslösbar. Mechanische Muskelerregbarkeit und Periostreflexe desgleichen. Händedruck beiderseits der Muskulatur entsprechend. Aktive und passive Beweglichkeit in allen Gelenken frei. Kein Tremor der Hände. Bei ruhiger Lage der oberen Extremitäten auf einer Unterlage oder beim Vorstrecken sind zeitweise athetoseforme Bewegungen leichten Grades an den Fingern bemerkbar, häufiger noch fascikuläre Zuckungen einzelner Muskelbündel oder Zuckungen eines ganzen Muskels; speziell am Musculus deltoides sieht man sehr häufig fibrilläres Muskelwogen. Bei Intentionsbewegungen machen sich diese Erscheinungen an den Händen nicht stärker bemerkbar; lenkt man die Aufmerksamkeit auf den Bewegungsakt selbst, so nehmen sie zu. Selbst feinere und kompliziertere Bewegungen (wie das Bandknüpfen) geschehen ohne Schwierigkeit.

Thorax: gut gewölbt, hebt sich bei der Atmung gleichmäßig. Aufrichten des Oberkörpers aus der Rückenlage ist ohne Unterstützung der Arme möglich. Die Rückenmuskeln sind wenig voluminös, die Wirbelsäule zeigt keine Abweichung.

Es bestehen weder Harn- noch Stuhlbeschwerden.

Die Muskulatur an den unteren Extremitäten: Gesäß und Oberschenkel sind kräftig und ziemlich voluminös. Die Wadenmuskulatur dagegen beiderseits auffallend schwach (20 cm Umfang). Glutäalreflexe sind beiderseits deutlich erhöht. Kniesehnenreflexe und Achillessehnenreflexe sind beiderseits lebhaft gesteigert. Links gelingt es stets, einen Fußklonus zu erzeugen, was rechts nur zeitweilig möglich ist. Die Plantarreflexe sind beiderseits abgeschwächt, ohne ausgesprochenes Babinskisches Phänomen. (Dorsalflexion bei Erkrankung der Pyramidenbahn.) Der linke Fuß steht in Equinovarus-, der rechte in leichter Equinovalgusstellung. Die passive Beweglichkeit der Beine im Knie und Hüftgelenk beiderseits erschwert, infolge von starken Muskelspannungen, die sich auch an den Sprung- und Zehengelenken geltend machen (besonders links).

Willkürliche Beweglichkeit der unteren Extremitäten: Die willkürliche Beweglichkeit der unteren Extremitäten ist sehr eingeschränkt, aber wesentlich verschieden, je nachdem ein Bein für sich oder beide Beine gleichzeitig bewegt werden sollen, sei es in Rückenlage, sei es bei den gewöhnlichen Gemeinschaftsbewegungen. Nur mit großer Mühe gelingt es der Kranken (in Rückenlage), durch gleichzeitiges Aufsetzen des Oberkörpers und Niederdrücken mit den Händen endlich ein Bein in Streckstellung zu bringen. Nie aber gelingt das in beiden Beinen gleichzeitig. Das andere Bein bleibt dabei immer in starker Beugestellung im Knie- und Hüftgelenke. Bei allen Bewegungsversuchen hilft die Kranke mit den Händen mit, teils den Rumpf auf der Unterlage fixierend, um dadurch einen Stützpunkt für eine möglichst große Kraftentfaltung zu gewinnen, teils, wie bereits erwähnt, die Beine direkt durch Händekraft niederpressend. Fordert man sie zu einer Bewegung auf, so innerviert sie immer nur das eine oder das andere Bein, nie aber beide gleichzeitig im Sinne der entsprechenden Bewegung. Hierbei erscheint die letztere stets hochgradig erschwert und hat man dabei den Eindruck, daß ihr nur zufällig manchmal eine verlangte Bewegung gelingt; denn meist ist ihr eine Wiederholung derselben nicht mehr möglich.

Gegen die Peripherie zu wird die Beweglichkeit steigend schlechter. Bewegungen im Sprunggelenke macht Pat. auf Verlangen nur rechts ab und zu und in geringen Ausmaßen mit dem Extensor dig. comm. und tibialis anticus. Zehengelenke sind willkürlich gar nicht beweglich. Tatsächlich ist sie schon in Rückenlage mit ihren Beinen fast vollständig hilflos und nimmt die Hände zu Hilfe, um gewisse Stellungen zu erzielen, welche ihre Bewegungsunruhe mildern, z. B. durch Verschlingen der in Hüfte und Knie gebeugten Beine oder durch Belasten derselben, indem sie sie unter das Gesäß zieht.

Sie ist überhaupt unfähig, über Aufforderung ein bestimmtes Gelenk der unteren Extremität zu bewegen und kann bei jedem derartigen Versuch stets nur das Bein in toto in irgend eine Bewegung bringen. Es kommt bei den von ihr versuchten Innervationen nur in seltensten Fällen zur verlangten Bewegung, meist zu ganz verschiedenen, die mit der versuchten Innervation nichts zu tun haben.

Es ist also noch ein Rest von Bewegungsfähigkeit der unteren Extremitäten vorhanden. Es besteht aber in hohem Grade die Unfähigkeit zur Innervation zielbewußter Bewegungen; ein Innervationsversuch, der sicher gemacht wird, führt fast regelmäßig nur zu äußerst rohen, stoßweisen, unzweckmäßigen und der verlangten Bewegung gar nicht entsprechenden motorischen Innervationseffekten meist im Sinne einer Beugung im Knie- und Hüftgelenke.

Unwillkürliche Bewegungsformen: Bei Rückenlage sind häufig beide Beine in starker Beugestellung der Knie- und Hüftgelenke fast bis zum Bauch emporgezogen; ebenso beim Sitzen. Bei passiver Streckung der Beine verstärken sich sofort die Muskelspannungen in allen Muskelgebieten der unteren Extremität. Dabei besteht ein deutlicher Adduktorenspasmus. In der Beugestellung dagegen ist die passive Abduktion in weitem Ausmaße möglich. Das linke Bein ist in der Beugestellung etwas nach innen rotiert. An den Hüftgelenken ist keine Veränderung der Gelenkkörper nachweisbar. An den Knieen ist beiderseits der Hochstand der

Patella auffallend, wie ihn SCHULTHESS, JOACHIMSTHAL u. a. bei der LITTLE-schen Krankheit beschrieben haben.

Wenn die Pat., in Rückenlage liegend, sich selbst überlassen ist, zeigt sie eine beständige Unruhe in der Muskulatur beider unteren Extremitäten, sowie in der des Rumpfes und Bauches; bald bemerkt man zuckende Bewegungen des Musc. rectus abdominis, bald nimmt die Kranke wieder für eine kurze Zeit eine Kreisbogenstellung mit der Wirbelsäule ein. Es treten rasche, zuckende Bewegungen auf, wie Strecken des Unterschenkels oder lebhaftes Anziehen der Oberschenkel. Dazu gesellen sich mitunter länger dauernde Kontraktionen einzelner Muskelgruppen, z. B. Dorsalflexion des Fußes. Das rechte Bein ist davon anscheinend stärker betroffen als das linke.

Die Bewegungen sind oft sehr rasch verlaufende und können willkürlich nicht unterdrückt werden. Bei geistiger Ablenkung mildern sie sich etwas. Zeitweise zeigen sich langsame athetotische Bewegungen an den Zehen.

Im Krankheitsbilde treten also zweierlei Arten von Bewegungen an den gelähmten Körperteilen hervor, die der Willkür der Kranken vollkommen entzogen sind. Einerseits langsame, wurmförmige Bewegungen der Athetose, die in mildem Grade auch noch an den oberen Extremitäten angedeutet sind, andererseits unzweckmäßige Bewegungstypen von choreatischem Charakter, die sich von den gewöhnlichen Choreazuständen der Kinder durch ihre auf den Rumpf und untere Extremitäten beschränkte Lokalisation unterscheiden. Auch gehen die durch sie hervorgebrachten Bewegungen der Glieder in einem viel längeren Zeitausmaße vor sich als bei der gewöhnlichen Chorea, haben aber mit dieser das Eine gemeinsam, bei gesteigerter geistiger Inanspruchnahme und bei Darauflenkung der Aufmerksamkeit an Zahl zuzunehmen.

Stehen. Das Stehen ist vollständig unmöglich. Passiv aufgestellt, nimmt sie eine typische LITTLE-Stellung ein, d. h. berühren beide Füße den Boden (was allerdings nur auf Momente möglich ist), so stehen beide in Spitzfußstellung (der rechte in Equinovalgus-, der linke in Equinovarusstellung), während gleichzeitig ein, wenn auch nur leichter Adductorenspasmus bemerkt wird. Die Beine bleiben, wie schon erwähnt, nur auf Momente auf dem Boden aufgestellt und werden sofort durch unwillkürliche Bewegungen vom Boden abgehoben und zeigen eine ausgesprochene Neigung zur Einnahme einer excessiven Beugestellung in Hüfte und Knie. Bei der passiven Aufrechterhaltung sind die im Schultergürtel aufretenden Innervationen zur Sicherung des Rumpfes vollkommen zweckmäßige.

Gehen. An ein Gehen ist nach dem soeben Gesagten nicht zu denken. Sie macht in passiver Aufrechterhaltung zwar Gehversuche; dieselben haben etwas ungemein Strampelndes. Es gelingt ihr nur 2-, höchstens 3mal eine gewisse Ordnung hineinzubringen und ein Bein vor das andere zu heben, doch begibt sich dann plötzlich, gewiß ganz unabhängig von einer Ermüdung, eines der Beine wieder in maximale Beugestellung (des Knies und der Hüfte) und kann auf keine Weise wieder zum Auftreten gebracht werden.

Sitzen. Beim Sitzen sind, wie bereits bemerkt, die Beine meist unter das Gesäß gezogen oder verschlungen, um so die Bewegungsunruhe passiv zu mildern. Die Balancierung des Oberkörpers ist ohne Schwierigkeiten und vollständig ungehindert.

Selbständige Fortbewegung. Selbständige Fortbewegung ist nur am Boden kriechend möglich; hierbei stützt sich die Kranke auf Hände und Kniee, bei gleichzeitig stark gespreizten Beinen, und zieht durch sehr flinke schlängelnde Bewegungen des Oberkörpers den Unterkörper passiv nach (Fig 1). Sie entwickelt bei dieser Art der Lokomotion durch großes Geschick eine relativ große Beweglichkeit. Sie ist im stande, sich ohne fremde Hilfe auf ein Sofa emporzuziehen oder an einem Tisch sich aufzurichten. Hierbei zieht sie sich, mit großem Kraftaufwand in den oberen Extremitäten und im Schultergürtel, sich anklammernd und stützend, empor, während die Beine als gebrauchsunfähige, unnütze Anhänge nachgezogen worden (Fig. 2).

Fig. 1.

Sie erinnert dabei lebhaft an die Fortbewegungen eines Seehundes. Während aller dieser selbständigen Ortsveränderungen mildern sich die unwillkürlichen Bewegungen deutlich.

Sensibilität. Die Sensibilität weist keinerlei Störung auf, weder die Tast- noch die Schmerzempfindung ist verändert; sie lokalisiert gut und zeigt, daß der Muskelsinn wenigstens in den oberen Extremitäten nicht gelitten hat. Die Prüfung des Muskelsinnes in den unteren Extremitäten hat (wegen der Spasmen) kein eindeutiges Resultat ergeben.

Status psychicus. Die Kranke macht einen lebhaften und aufgeweckten Eindruck. Sie zeigt lebhaftes Interesse für alles, was um sie vorgeht und begreift rasch, was im Laufe der Untersuchung von ihr verlangt wird. Sie ist wegen ihres Leidens ohne Schulbildung und kann daher weder lesen noch schreiben. Doch hat sie Zahlenbegriffe (bis 100), addiert Finger, die man ihr vorhält; spricht deutsch und slovenisch. Ihre Stimmung ist durchschnittlich heiter. Die Gedächtnisleistungen sind ihrem Alter entsprechend.

Fassen wir das bisher über die Krankheitserscheinungen Gesagte kurz zusammen, so finden wir: Ein bis zum 3. Lebensjahre vollständig gesundes Kind erkrankt plötzlich nachts unter wahrscheinlich fieberhaften Begleiterscheinungen an Konvulsionen mit gleichzeitiger Bewußtseinsstörung. Nach Ablauf von 3 Wochen zeigt sich der Residualzustand,

daß sich das Krankheitsbild hauptsächlich auf die unteren Extremitäten beschränkt, mit Erscheinungen einer hochgradigen spastischen Paraplegie, vergesellschaftet mit Athetose und Chorea; ohne Blasen-, Mastdarm- und Sensibilitätsstörungen.

Die anamnestischen Angaben in Verbindung mit dem derzeitigen Status, weisen auf eine im 3. Lebensjahr eingetretene Cerebralaffektion

Fig. 2.

hin. Das akute Einsetzen, der akute Verlauf, die Schwere der Erscheinungen (auch der Allgemeinerscheinungen) deuten, auch mit Rücksichtnahme auf die Häufigkeit von Gehirnerkrankungen in diesem Lebensalter, darauf hin, daß wir es mit einem encephalitischen Prozesse zu tun haben, und zwar mit einem solchen, der sich auf beide Hemisphären erstreckt hat. Das Krankheitsbild ist somit in die große Gruppe der cerebralen Kinderlähmung einzureihen, unterscheidet sich aber von dem häufigen und gewöhnlichen Bilde dieser Erkrankung durch das auffällige Hervorragen von unwillkürlichen Bewegungen des athetotischen und choreatischen Typus. In dieser speziellen Form ist unser Fall

unter die sogenannten choreatischen Diplegien (FREUD)[1]) einzureihen, bei welchen athetotische und choreatische Symptome in Verbindung mit spastischer Parese in allen möglichen Kombinationen vorkommen. Ueber die pathologische Anatomie dieser Formen ist wenig bekannt. Die relativ geringen Sektionsbefunde derselben (DEJERINE und SOLLIER, PUTNAM, ANTON, GANGHOFNER)[2]) geben kein einheitliches Bild. „Die Erwartung, das Moment der Chorea im Sektionsbefund ausgedrückt zu finden, wird offenbar nicht erfüllt (FREUD)." Es steht nur fest, daß Erkrankungen der Gehirnoberfläche dabei hervorragend in Betracht kommen.

(In unserem Falle weist das stärkere Ergriffensein der unteren Extremitäten auf eine Lokalisation in den den Beinzentren entsprechenden Rindenterritorien oder den daraus abgehenden kortikofugalen Bahnen hin.)

Prognose und Therapie der Formen werden von FREUD als trostlose bezeichnet. Er erwähnt den angeblich erfolgreichen Versuch von SACHS, welcher „in der Behandlung des für die Funktion unleidlichen Symptomes der Chorea, von der unruhigen Hand eine genau angepaßte eiserne Platte tragen ließ, deren Schwere die Unruhe zu mäßigen vermochte".

HOFFA[3]) hat von der Behandlung mit Schienenhülsenapparaten Besserungen des Leidens mitgeteilt. In unserem Falle mußten sich die therapeutischen Ueberlegungen komplizierter gestalten, da bereits mehrfach von anderer Seite ohne Erfolg der Versuch gemacht worden war, durch länger liegen gelassene in Narkose angelegte Gipsverbände beruhigend auf die Extremitäten einzuwirken. Das Entstehen von Druck an den, die Bewegung hemmenden Stellen mit nachfolgendem Decubitus mußten den Verzicht auf diese Behandlungsmethode bedingen.

Ich dachte anfangs daran, erst einfache Tenotomien auszuführen und dann eine längere Fixationsperiode folgen zu lassen. Andererseits ließen die trotz der sonstigen Mannigfaltigkeit der choreatischen Bewegungen immer wieder in den Vordergrund tretenden Flexionen in Hüfte und Knie an eine zweckentsprechende Verwendung der daselbst auftretenden Kontraktionen denken. Letztere erinnerten an die spastischen Kontraktionen bei anderen cerebralen Erkrankungen Infantiler und Erwachsener und legten die Vermutung nahe, daß dieselben nach Aufhebung der Spasmen noch in irgend einer Weise zur Funktion

---

1) FREUD, SIG., Die infantile Cerebrallähmung. Wien (A. Hölder) 1897.

2) Citiert bei FREUD. AUDRY, J., L'athétose double et les chorées chroniques de l'enfance. Paris (Baillière et fils) 1892.

3) HOFFA, Die Orthopädie im Dienste der Nervenheilkunde. Diese Zeitschrift, Bd. 5, p. 645, und Sep.-Abdr. Jena (G. Fischer) 1900.

tauglich sein könnten. [Nach MANN[1]) ist beim cerebralen Lähmungstypus nur in bestimmten Muskelgruppen Funktionsuntüchtigkeit nachweisbar, während die antagonistischen Gruppen nicht an der Lähmung beteiligt sind und gleichzeitig erhöhten Spasmus zeigen.) Deshalb kam ich von der Idee der einfachen Tenotomie ab, sondern wollte eine eventuelle, durch die Spasmen verdeckte, Funktionsmöglichkeit der betreffenden Muskeln ausnutzen. Es waren also rein hypothetische Ueberlegungen, welche mich im Verein mit den Erfahrungen CODIVILLAS[2]) bei der oben erwähnten Therapie unwillkürlicher Bewegungen (Behebung von unwillkürlichen posthemiplegischen Bewegungen durch Sehnentransplantation, veranlaßten, den Versuch zu machen, wenigstens am Knie einen Teil der Spasmen der Beuger für die Streckung nutzbar zu machen; es mußte sich dann zeigen, ob nicht auch eine willkürliche Innervation derselben in Resten vorhanden geblieben war.

Es wurde daher der Operationsplan entworfen, nur den Hüftbeuger (Ileopsoas) einfach zu tenotomieren, die Kniebeuger aber auf den Streckapparat dieses Gelenkes zu überpflanzen. Ich dachte dabei, daß im schlimmsten Falle eine in Streckstellung spastisch fixierte Extremität erzielt werden müßte, mit welchem Resultat im Vergleiche zum früheren Zustand noch immer viel gewonnen sein würde.

Am 17. Aug. 1902 wurde die Operation vorgenommen, und zwar vorerst am rechten Beine. In Aethernarkose wurde erst nach dem von HEUSNER[3]) auf dem letzten Chirurgenkongresse empfohlenen Verfahren die Tenotomie des Ileopsoas ausgeführt. Die Hautwunde darüber vernäht. Hierauf werden durch lange seitliche Schnitte einerseits die Bicepssehne vom Fibulaköpfchen, andererseits Semimembranosus und Semitendinosus knapp an der Tibia abgelöst und die Muskeln bis über die Hälfte des Oberschenkels freipräpariert. Auffallend war bei allen Muskeln ihr kräftiges, lebhaft braunrotes Muskelfleisch, sowie die große Spannung, mit welcher sie sich nach Durchtrennung ihrer Sehne zurückzogen. (Der Musculus gracilis, welcher sich ebenfalls sehr gespannt anfühlte, wurde tenotomiert.) Die Muskeln (Biceps, Semimembranosus, Semitendinosus) wurden mit LANGEscher Naht mittelst sehr kräftiger (in Sublimat 1 : 1000 eine Viertelstunde lang gekochter) Seide angeschlungen. Ein kurzer, medialer Längsschnitt am Oberschenkel machte hierauf den oberen Rand der Patella zugänglich. Die Haut wurde von hieraus nach beiden Seiten schief aufsteigend unterminiert, die angeschlungenen Muskeln durchgezogen, ihre Seidenfäden untereinander verknüpft und endlich die letzteren an der Patella festgenäht. Hierauf Hautnaht aller 3 Schnitte.

---

1) MANN, LUDWIG, Ueber das Wesen und die Entstehung der hemiplegischen Kontraktur. Berlin (S. Karger) 1898.

2) l. c.

3) HEUSNER, L., Ueber die Dauerresultate der Sehnenüberpflanzung bei arthrogener Kniekontraktur. Verhandlungen d. deutschen Gesellsch. f. Chir., 31. Kongreß, II. Teil, p. 142.

Es wird ein Gipsverband angelegt, welcher das Becken mit einschließt und Hüfte und Knie in starker Streckstellung erhält. Dauer der Operation vom Beginne der Narkose bis zur Fertigstellung des Gipsverbandes 2 Stunden.

In der Nacht wird das Kind sehr unruhig und legt sich dabei das obere Ende des zur Tenotomie des Ileopsoas angelegten Hautschnittes frei. Es wird daher darüber ein aseptischer Verband erneuert. Die Wundheilung erfolgt ohne jede Temperatursteigerung.

Am 24. Aug. werden die Nähte entfernt. Alle Operationswunden haben sich per primam geschlossen. Ein neuer Gipsverband in derselben Stellung, wie der erste, wird angelegt. Dieser zweite Verband bleibt bis zum 21. Sept. liegen. Nach Abnahme des Verbandes zeigt sich sofort ein günstiges Resultat. Das Bein bleibt ruhig in Streckstellung liegen und im Gegensatz zum linken Bein vollständig von Spasmen frei. Das Knie wird langsam passiv bewegt, wobei kein Widerstand in den Beugern auftritt. Nach wenigen Tagen zeigt sich bereits aktive, willkürliche Beweglichkeit in einem Ausmaße, wie sie vor der Operation nicht möglich war.

Am 8. Okt. kann die am Rücken liegende Kranke auf Kommando aktiv Kniebeugen und -strecken. Dieser Erfolg, der durch einen längere Zeit liegenden Verband allein gewiß nicht erreichbar gewesen wäre, sondern nur auf die Ueberpflanzung der Sehnen zurückgeführt werden muß, veranlaßte mich, auch am zweiten Beine die Operation auszuführen. Dieselbe wurde am 12. Okt. 1902 ganz analog jener am erstoperierten Beine vorgenommen. Nach derselben wird eine Gipshose angelegt, die beide Beine in Streckstellung der Knie- und Hüftgelenke, sowie gleichzeitig in Abduktion umfaßt. Dieser Verband wird erst am 1. Nov. abgenommen. Die Hautwunden erscheinen reaktionslos vernarbt; nur am Wundwinkel, entsprechend dem oberen Patellarrande, besteht eine kleine Fistelöffnung, aus welcher ein Stückchen Seide hervorragt. Dieser Faden wird knapp am Wundrand abgeschnitten und die Fistelränder mit Lapis touchiert. Die Fistelöffnung wird aseptisch versorgt; im übrigen bleibt das Bein ohne weiteren Verband.

Auch an diesem Beine zeigt sich, trotz des nur kurze Zeit liegenden Verbandes (19 Tage), eine auffallende Ruhe der Muskulatur, ganz analog dem vom erstoperierten Beine Gesagten. Auch die aktive willkürliche Bewegung tritt ein, wenn auch noch nicht so kräftig, wie rechts. Nach 8 Tagen war auch die erwähnte Fistelöffnung geheilt. Es wurde nun eine mehrmals täglich wiederholte Uebungstherapie eingeleitet. In Rückenlage wird Kniebeugung und -Streckung abwechselnd rechts und links geübt. Am 1. Dez. geschieht dies bereits in exakter Weise. In der Hüfte treten dabei noch leichte, zwischen Flexion, Ab- und Adduktion schwankende Bewegungen ein, die aber besonders im Sinne der Beugung von minimaler Exkursionsweite sind.

Mit 10. Jan. 1903 finden wir in der Krankengeschichte die Eintragung, daß auch gleichzeitig beide Beine im Knie gebeugt und gestreckt werden können, woran vor der Operation überhaupt nicht zu denken war. Dabei geschehen diese Bewegungen allerdings noch langsam, saccadiert und leicht zwischen Ab- und Adduktion schwankend, doch trotzdem jedem Kommando gehorchend.

Im Februar wurden die ersten Stehversuche unternommen. Im Gehbarren, sich rechts und links mit den Händen haltend, kann die Kranke ruhig auf gestreckten Beinen stehen. Das rechte ist

dabei in normaler Stellung, das linke zeigt Einwärtsrotation. Mit dem Schwinden der anfangs großen Aengstlichkeit nimmt die Sicherheit des Stehens zu, so daß bald mit abwechselndem Heben der Beine begonnen werden kann.

Am 7. Febr. macht die Pat. zum erstenmal den Versuch, sich in aufrechtem Stand selbstständig fortzubewegen. Das abwechselnde Vorsetzen der Beine geht sehr gut von statten. Dabei stört nur links die erwähnte

Fig. 3.

Einwärtsrotation und die Equinovarusstellung. Doch kann auch dieses Bein ausreichend als Stützbein benutzt werden (Fig. 3 und 4). Die Gehübungen werden, unter Beibehaltung jener in Rückenlage ausgeführten Uebungen, fleißig fortgesetzt. Die Equinovarusstellung des linken Fußes wird jedoch immer mehr als störend bemerkt. Da es mir nicht zweckmäßig erschien, jetzt die Uebungen auf längere Zeit sistieren zu lassen, mußte ich von einer korrigierenden Transplantation der Achillessehne absehen und nahm deshalb nur eine plastische Tenotomie (Bayer) derselben vor (27. März 1903). Im steifen Verband des nunmehr recht-

winklig stehenden Fußes wird nach einer Woche bereits wieder im Gehbarren geübt.

Am 20. April wird der Versuch gemacht, zu gehen, wobei nur eine Hand einen festen Stützpunkt am Gehbarren findet, die andere Seite durch eine Krücke unterstützt wird. Das geht nach wenigen Wochen so gut, daß in allerletzter Zeit auch für die zweite Seite eine Krücke gegeben wurde. Mit diesen beiden labilen Stützen zeigt sich das Kind allerdings

Fig. 4.

noch sehr ängstlich und geht nur, wenn es eine sichernde, führende Hand fühlt, die ihr nur leicht auf die Schulter gelegt werden braucht. Läßt man die Kranke ganz frei, so fürchtet sie sofort zu fallen; da wird oft die linke Hüfte wieder in leichte Beugestellung gebracht. Hält man die Pat. nun wieder an der Schulter, so kann sie mit eigener Kraft das Bein wieder auf den Boden stellen.

Ich glaube, in wenigen Wochen soweit zu sein, daß ihr der Gang auch mit den labilen Krücken so vertraut sein wird, daß sie (ohne jede Hilfe) der willkürlichen aufrechten Fortbewegung mächtig sein wird.

Die Prüfung des bisher Erreichten, in sitzender Stellung, ergibt folgendes: Es bleiben beide Beine im Knie gestreckt ruhig auf der Unterlage. Bei auf Kommando ausgeführten Beugungen der Kniee, wobei ja auch die Hüfte mitgebeugt werden muß, gelingen die Bewegungen im Knie sicher und prompt, ohne Begleiterscheinungen unwillkürlicher Art. In der Hüfte weniger exakt, aber ausreichend gut. An den Sprunggelenken und Zehengelenken besteht der Status quo ante, an letzteren sind die athetotischen Bewegungen nach wie vor bemerkbar. In Rückenlage gelingt es der Pat. nicht immer, die Hüften in exakter Streckstellung zu erhalten. Sie gehen, wie schon oben erwähnt, in leichte Beugung, mit Schwanken zwischen Ab- und Adduktion. Die Kniee aber bleiben auch hier von allen unwillkürlichen Bewegungen frei. Von Sprung- und Zehengelenken gilt dasselbe wie beim Sitzen Gesagte. — Bei Bewegungen, die im Liegen von der Pat. auf Kommando ausgeführt, zeigt sich im Gegensatz zum Zustande vor der Operation eine leichte Neigung zu Mitbewegung des anderen Beines im gleichen Sinne.

Wir kommen nun zur Besprechung des Erfolges der vorgenommenen operativen Eingriffe.

1) Hinsichtlich der Beweglichkeit müssen wir sagen, daß wir eine Reihe von willkürlichen Bewegungen ermöglicht haben, die früher unmöglich waren. Der Spasmus der Beuger hat sich an der Hüfte (Tenotomie) gebessert, am Knie (Ueberpflanzung) vollständig behoben, so daß letzteres prompt und sicher gebeugt und gestreckt werden kann.

2) Hinsichtlich der choreatischen Bewegungen ist Analoges zu bemerken. An der Hüfte nach der Tenotomie noch leichte Reste derselben, an den Kniegelenken nach der Transplantation völliges Schwinden derselben. An Sprung- und Zehengelenken (keinerlei operativer Eingriff) status quo ante.

Und zwar müssen wir notgedrungen diese Erfolge ausschließlich der Operation zuschreiben. Ich habe, um eine einwandsfreie Kontrolle daran üben zu können, auf jedes unterstützende Mittel (wie das Tragen von Schienenhülsenapparaten, Nachtschienen etc.) verzichtet und ausschließlich die geänderten anatomischen Verhältnisse zur Grundlage einer weitgehenden Uebungstherapie gemacht. Die Differenz zwischen den beiden Beinen, als das erstoperierte aus dem Verband kam, das zweite noch unoperiert war, war augenfällig. Diese Differenz glich sich aus, als am zweiten Beine dieselben Eingriffe vorgenommen waren. Dieser etappenweise mit der Operation Hand in Hand gehende Erfolg läßt eine davon unabhängige zufällige Besserung ausschließen. Die Fixation im Verbande kann auch nicht das den Gliedern Ruhebringende gewesen sein, da sie, namentlich aber am zweiten Beine, nur viel zu kurze Zeit gedauert hatte.

Die Ueberpflanzung am Knie hat einen derartigen Erfolg gebracht,

daß es nahe liegt, dieselben guten Resultate auch an der Hüfte zu wünschen, da dort die Tenotomie allein nicht dasselbe günstige Ergebnis zur Folge hatte. Wenn es gelänge, den Spasmus des Hüftbeugers nicht allein unschädlich zu machen, sondern sogar im antagonistischen Sinne Sinne nützlich zu verwerten, wäre dieses Ziel erreicht.

Ich versuchte, von diesen Erwägungen ausgehend, an der Leiche die Ueberpflanzung des Ileopsoas, um aus ihm einen Hüftstrecker zu machen. Nach den Ergebnissen meiner Versuche scheint mir die Ausführung dieses Gedankens nicht unmöglich. Man kann von einem Hautschnitt, der von der Spina anterior superior absteigt, zwischen Tensor fasciae latae und Musculus rectus femoris nach Unterbindung des Ramus ascendens der Arteria circumflexa femoris lateralis eventuell unter Abbindung der ganzen Arterie auf den Ileopsoas gelangen, ohne irgendwelche zu den Muskeln gehende Nervenäste (Cruralis) zu verletzen. Durch starke Abduktion und Außenrotation wird der Trochanter minor dem tastenden Finger zugänglich und kann der Sehne des Ileopsoas knapp am Knochen abgetrennt werden. Nach aufwärts präparierend, ergibt sich die Gefahr, den unter dem Muskel liegenden Schleimbeutel, der häufig mit dem Hüftgelenk kommuniziert, zu eröffnen, was aber mit einiger Vorsicht durch Bestehenlassen einer Schicht des Muskels vermieden werden kann. Der Muskel wird so bis zum Schenkelkopfe freigemacht, nach LANGE angeschlungen und die starken Seidenfäden durch einen mit Pinzette stumpf geschaffenen Kanal in den Glutaei durchzogen und an der Trochanterspitze fest mit dem Periost vernäht. Zieht man nun kräftig am Muskel, so bewegt sich der Oberschenkel im Sinne einer Streckung unter gleichzeitig leichter Abduktion. Die Verlaufsrichtung des Muskels wird hierbei allerdings eine winklig geknickte, daher ungünstige, aber nicht stärker als dies beim Musculus obturatur internus normalerweise der Fall ist, so daß sich eine ausreichende korrigierende Funktion erhoffen läßt. Die gleichzeitige Bewegung im Sinne einer Abduktion läßt bei den in diesen Krankheitsfällen mehr weniger bestehenden Adduktorenspasmen auch einen günstigen Einfluß erwarten.

Schließlich glaube ich das Vorgehen, abgesehen von der noch weiter zu prüfenden Operationsidee der Ueberpflanzung an der Hüfte, so skizzieren zu können, daß ich in ähnlichen Fällen in einer Sitzung zuerst an einem Beine die Tenotomie des Ileopsoas, die Ueberpflanzung der Kniebeuger und der Achillessehne vornehmen, nach einer Pause von 3 Wochen in derselben Weise das zweite Bein operieren und nach weiteren 3 Wochen mit den Uebungen genau wie in dem heute mitgeteilten Falle beginnen würde.

Es wird Sache weiterer Untersuchungen sein, ob sich durch unsere therapeutischen Eingriffe gesetzmäßig und in allen Fällen ein derartiger Erfolg erzielen läßt. Die Operation wird hinsichtlich der Erzielung willkürlicher Bewegungen natürlich stets von der Intelligenz des be-

treffenden Individuums abhängig bleiben. Sollten jedoch die choreatischen Bewegungen immer verschwinden, so wird man mit dem blutigen Eingriff selbst bei idiotischen Kindern, diesen selbst, den Eltern und Pflegern derselben, eine Wohltat erweisen.

Ich wage es nicht auf Grund des Ergebnisses des bisher einzigen Falles mich in die Frage zu vertiefen, auf welche Weise die Sistierung der choreatischen Bewegungen durch die Operation zu stande gekommen ist und behalte gründlichen Untersuchungen das Eingehen in diese schwierige Frage vor. Wir müssen uns, glaube ich, vorläufig mit der Hypothese begnügen, daß durch die Einschaltung neuer zentripetaler Reize, wie sie durch die Sehnentransplantation geschaffen werden, nicht allein Spasmen aufgehoben und eine gewisse Beweglichkeit im antagonistischen Sinne ermöglicht, sondern auch unwillkürliche Bewegungen von choreatischem oder athetotischem Typus sistiert werden können.

Nachdruck verboten.

# XV.

# Aetiologische Studien über die Epityphlitis.

Von

Prof. **D. v. Hansemann.**

Die Flut der Veröffentlichungen, die in den letzten Jahren über die Wurmfortsatzentzündung erschienen ist, hat in ausgedehntem Maße den klinischen Erscheinungen dieser Krankheit, sowie den notwendigen therapeutischen Maßnahmen Rechnung getragen. Auch über die anatomischen Verhältnisse des normalen und pathologischen Wurmfortsatzes sind wir in fast erschöpfender Weise durch die gründliche Untersuchung zahlreicher Autoren orientiert. Wenn auch in manchen Punkten in diesem Gebiete noch Kontroversen bestehen und z. B. die Frage der frühzeitigen Operationen noch nicht von allen Seiten gleichmäßig beantwortet wird, so kann man doch sagen, daß in vieler Beziehung eine Einigung erzielt ist. Dagegen gehen die Meinungen über die Aetiologie der Krankheit noch sehr weit auseinander und ich finde nicht, wie EWALD (1) sagt, daß über ihre Ursache im allgemeinen Einigkeit herrscht. Es hat das, wie man gleich von vornherein betonen muß, zweifellos darin seinen Grund, daß es eine einheitliche Aetiologie für dieselbe nicht gibt. Zweifellos können die allerverschiedensten Umstände zu der Entzündung des Wurmfortsatzes und seiner Umgebung führen und jeder Versuch zu verallgemeinern, von der Beobachtung einer Serie von Fällen aus muß notwendigerweise scheitern. Selbst wenn man absieht von den Erkrankungen des Wurmfortsatzes im Anschluß an Tuberkulose, Aktinomykose oder Typhus, so läßt sich selbst für die sogenannte spontane oder idiopathische Wurmfortsatzentzündung leicht nachweisen, daß sehr verschiedene Gründe für ihr Zustandekommen obwalten können.

Ich habe seit etwa 10 Jahren dieser Frage meine besondere Aufmerksamkeit gewidmet und im Jahre 1901 Herrn SUDSUKI (2) ver-

anlaßt, die wichtigen Angaben RIBBERTS (3) nachzuprüfen, wobei er zum Teil zu abweichenden, im wesentlichen aber zu bestätigenden Resultaten gekommen ist. Die Angaben SUDSUKIS, die ich selbst kontrolliert habe, kann ich der Mehrzahl nach bestätigen, und nur hier und da hat sich eine Korrektur derselben in späterer Zeit als notwendig erwiesen.

Es kann keinem Zweifel unterliegen und darin sind ja wohl alle Autoren einig, daß die Wurmfortsatzentzündung eine bakterielle Erkrankung ist und daß das rein mechanische Verhalten der Kotstauung und Kotsteinablagerung kein direkt ätiologisches Moment darstellt, worauf ich später noch ausführlich zurückkomme. Darüber aber, wie die Bakterien in Aktion treten, bestehen die allerverschiedensten Anschauungen, die sich wesentlich in zwei Gruppen zusammenfassen lassen. Von der einen Seite wird behauptet, daß die Bakterien ohne weiteres prädisponierendes Moment nur vermöge der reichlichen Ausstattung des Processus vermiformis mit Lymphfollikeln in ähnlicher Weise einwirken können, wie das bei Entzündungen des Rachenringes an den Tonsillen und Follikeln geschieht, so daß SAHLI (7) [NEUHAUS (4), ADRIAN (5), KLEMM (6)] geradezu von einer Angina des Wurmfortsatzes spricht. Andererseits wird angenommen, daß die Bakterien stets vorhanden sind, aber nur dann schädlich wirken, wenn irgend ein besonderes Moment hinzukommt. Als solches wird die Stenose (RIBBERT [8]) des Wurmfortsatzes, die Kotstauung aus verschiedenen Gründen (EWALD [1]), Anwesenheit gröberer tierischer Parasiten oder Fremdkörper (METSCHNIKOFF [9], SCHILLER [10], OPPE [11]) und vieles andere betrachtet. Auffällig ist es jedenfalls, daß man in dem einem Falle solche Zufälligkeiten beobachtet, die notwendigerweise als prädisponierendes Moment aufzufassen sind, während in anderen Fällen förmliche Epidemien der Erkrankung beschrieben wurden, ganz besonders im Anschluß an Influenzaepidemien (LUCAS-CHAMPIONNIÈRE [12], GAGNIÈRE [13], CORBELLINI [14]). Ob in den letzteren Fällen bei den betroffenen Individuen noch sonstige prädisponierende Momente hinzutraten, ist nun freilich schwer zu sagen, weil die Mehrzahl der Fälle weder zur Sektion noch zur Operation gekommen sind. Auf diese Frage will ich hier jedoch nicht näher eingehen, sondern anerkennen, daß eine Infektion des Processus vermiformis mit besonders virulenten Bakterien ohne eine gesonderte Lokaleinwirkung durch prädisponierende Umstände sich entwickeln kann. Schon allein die normale Engigkeit des Processus vermiformis muß die Ansiedelung jener Bakterien befördern, wenn solche in denselben hineingelangen, auch ohne daß wir eine übermäßige Anhäufung von Follikeln an demselben in Betracht ziehen. Diese ist übrigens durchaus nicht so konstant, wie sie von manchen Autoren geschildert wird, auch nicht in der Jugend, sondern differiert ebenso sehr, wie die Zahl der Follikel im übrigen Darme, die

bei manchen Individuen zahlreicher vorhanden sind als bei anderen. Meine eigenen Untersuchungen haben sich jedoch nicht wesentlich nach dieser Richtung hin bewegt, sondern ich habe hauptsächlich die normalen Verhältnisse des Processus vermiformis ins Auge gefaßt und die hiervon abweichenden angeborenen Variationen, die zu prädisponierenden Momenten für die Ansiedelung von Bakterien führen könnten.

Die Resultate über die Untersuchung des normalen Processus vermiformis haben im allgemeinen bestätigt, was von früheren Autoren in dieser Beziehung angegeben wurde. (Man vergleiche außer Ribbert und Sudsuki auch Ewald [1], Nothnagel [15], Monter und Blacke [16], Stuparick [17], Rostowzew [18], Altuchoff [19] u. a.)

Der normale Processus vermiformis besitzt eine Muskulatur und Nerven genau wie der normale Darm, und es ist daher unrichtig, wenn Kramer (20) behauptet, es fehle ihm die Peristaltik. Das ist nicht nur aus theoretischen Gründen mit absoluter Sicherheit anzunehmen, sondern es ist auch von verschiedenen Chirurgen wiederholt angegeben worden, daß sie eine Peristaltik resp. eine Erektion des Wurmfortsatzes bei der Freilegung desselben direkt beobachtet haben. Ueber einen besonders interessanten Fall dieser Art berichtet Camelot (21).

Ribbert (3) hat zuerst die physiologische Involution des Organes beschrieben und neuerdings die Existenz derselben aufs neue verteidigt (7). Ich kann ihm darin vollkommen beistimmen und stehe nicht auf dem Standpunkte Fabers (22), Tschernings (23) und Klemms (6), daß jede Obliteration des Processus vermiformis ein pathologischer Prozeß sei. Daß dabei eine durch entzündliche Veränderung hervorgebrachte Verödung vorkommt, ist zweifellos und meines Wissens von Ribbert auch nie geleugnet worden.

Von manchen Autoren ist die mangelhafte Blutversorgung des Processus vermiformis besonders hervorgehoben worden, z. B. von Klemm (24). Diese Behauptung ist schon von verschiedenen Autoren zurückgewiesen worden, und ich glaube mit vollkommnem Recht, da zu dem Processus vermiformis Blutgefäße in solcher Zahl und Größe herangehen, wie es nur zur Ernährung desselben als notwendig erscheinen kann, und außerdem entwickelt sich bei jeder Entzündung, die mit Adhäsion verbunden ist, so zahlreiche Blutgefäße, daß von einer mangelhaften Blutversorgung in keinem Falle die Rede sein kann, auch nicht dann, wenn das Mesenteriolum mangelhaft entwickelt ist, da dann ein großes Gefäß in der Wand des Processus verläuft, das zur Ernährung vollkommen ausreicht. Die neuerdings wieder von Beck (25) betonte Gefäßthrombose ist zweifellos eine sekundäre, erst durch die Entzündung hervorgebrachte Erscheinung.

Während der Fötalperiode tritt der Wurmfortsatz aus dem Coecum trichterförmig hervor. Er verengert sich allmählich nach einer Spitze zu. Zuweilen kann man diesen Zustand noch bei der Geburt bemerken,

und in manchen Fällen bleibt er das Leben hindurch in dieser Form Es ist das ein ausgesprochenes Zeichen von Infantilismus, das man meist in Kombination mit anderen infantilistischen Zuständen findet, z. B. mit enger Aorta, mit geschlängelten Tuben, mit mangelhaftem Descensus testiculorum etc. Natürlich dringt in einen solchen Processus sehr leicht und ohne weiteres Kot vom Coecum aus ein. Gerade so wie bei Tieren der Processus eine Fortsetzung des Coecums ist und stets mit Kot gefüllt ist, so ist auch in solchen Fällen beim Menschen darin eine reichliche Menge von Kot, entsprechend der Anhäufung desselben im Coecum. Aber, abgesehen von tuberkulösen und typhösen Veränderungen, habe ich niemals an einem solchen trichterförmigen Wurmfortsatz eine Spur von Enzündung gefunden. Es könnten sich darin auch aktinomykotische Veränderungen etablieren, die ich selbst nicht beobachtet habe, die aber von anderer Seite beschrieben werden. Eine gewöhnliche Entzündung aber und geschweige eine klinisch in die Erscheinung tretende Epityphlitis habe ich niemals an einem solchen Processus gesehen. Es ist ganz offenbar, daß der Kot in einem trichterförmigen Wurmfortsatz nicht länger verweilt, als im Coecum selbst. So leicht er hineindringt, so leicht wird er auch wieder hinausbefördert. Wir sehen ja auch niemals bei Tieren unter gewöhnlichen Bedingungen eine Entzündung in dem dem Wurmfortsatz entsprechenden Darmabschnitt auftreten. Die abnorm weite Mündung des Processus, die unzweifelhaft als eine Hemmungsmißbildung aufzufassen ist, ist also weit entfernt, eine Disposition zu Entzündungen abzugeben. Ein Mensch mit einer solchen Bildung scheint vielmehr ungewöhnlich gesichert vor einer Epityphlitis.

Den Gegensatz zu diesem abnorm weiten Processus bilden die mit abnorm engem Eingang. Dieselben sind aber nicht gleichartig. Die Engigkeit des Eingangs kann vielmehr auf drei Ursachen zurückgeführt werden: 1) auf die Ausbildung der GERLACHschen Klappe, 2) auf die Lage des Processus und 3) auf entzündliche Veränderungen am Abgang (die physiologische Obliteration beginnt in der Regel am distalen Ende, kommt aber sonst in ihrer ätiologischen Bedeutung der entzündlichen Obliteration gleich).

Auf das Vorhandensein und die Ausbildung der GERLACHschen Klappe haben viele Autoren besonders ihr Augenmerk gerichtet, und wir sind im wesentlichen orientiert, in welchem Prozentsatz dieselbe ausgebildet ist. Aber diese Angaben müssen nach einer Richtung hin korrigiert werden. Es genügt nämlich nicht für unsere Betrachtung zu wissen, ob die Klappe vorhanden ist oder nicht, sondern auch, ob sie den Eingang wirklich verengert oder verlegt. Darauf, daß das nicht unterschieden ist, beruhen die verschiedenen Angaben SUDSUKIS und anderer Autoren über den Kotgehalt des Processus. Es wird nämlich fast allgemein angegeben, daß die Klappe auf den Kotgehalt keinen wesentlichen Einfluß ausübe, sondern daß sich etwa in gleichem Prozent-

satz Kot im Processus finde, gleichgültig, ob eine Klappe vorhanden ist oder nicht. Man kann sich durch ein einfaches Experiment von der Funktionsfähigkeit der Klappe überzeugen. Man bindet in den Dünndarm ein entsprechend weites Glasrohr von etwa 1 m Höhe ein, schneidet die Spitze des Processus ab und füllt das Rohr mit einer gefärbten Flüssigkeit, nachdem der Dickdarm etwa 30—40 cm unterhalb der Klappe unterbunden wurde. Man muß sich überzeugen, daß der Processus an und für sich durchgängig ist, daß er nicht durch Kot oder Schleim verstopft, nicht durch Entzündung verengert oder physiologisch involviert ist. Ist die Klappe nicht funktionsfähig, so wird die Flüssigkeit aus der durch Abschneiden der Spitze des Processus entstandenen Oeffnung sofort abfließen. Funktioniert sie, so dringt Flüssigkeit in den Processus nicht ein. Ich habe die Versuche zunächst in situ in der Leiche ausgeführt, später aber, nach Herausnahme des Darms, nachdem ich mich überzeugt hatte, daß das auf die Resultate der Versuche ohne Einfluß ist. Man kann sich dann überzeugen, daß die Schlußfähigkeit der Klappe abhängig ist von ihrer Größe und von der Dehnbarkeit des Einganges zum Processus, d. h. im wesentlichen von seiner Weite am Eingang. Ist die Klappe funktionsfähig, so habe ich unter gewöhnlichen Bedingungen — auf die besonderen komme ich gleich noch zurück — niemals Kot im Processus gefunden, sondern nur Schleim. Besteht aber eine freie Durchgängigkeit, so war stets, selbst bei Anwesenheit einer Klappe, Kot darin in wechselnder Menge, manchmal grobe Mengen, manchmal nur geringe Spuren. Es hängt das natürlich auch von der Zeit ab, in der man bei der Sektion den Wurmfortsatz attrappiert. Wenn er gerade den Kot durch die Peristaltik herausgedrückt hat, so wird man ihn leer oder fast leer finden, im anderen Fall angefüllt.

Die Lage des Wurmfortsatzes ist für seine Durchgängigkeit von größter Bedeutung. Es ist aus den zahlreichen Untersuchungen, die darüber angestellt wurden, zur Genüge bekannt, wie verschieden seine Lage ist. Er kann nach unten ins kleine Becken ragen, er kann quer vorne über dem Coecum liegen oder hinter demselben versteckt sein; er kann nach oben in der Richtung zur Leber und bis an diese heranreichen. Dazu kommt noch eine Reihe von selteneren Modifikationen, z. B. die retroperitoneale Lage. Schließlich ist das Verhältnis ein verschiedenes, ob das Mesenteriolum kurz oder lang ist, wodurch der Processus mehr oder weniger geschlängelt erscheint, der Darm mehr oder weniger innig anliegt, frei flottiert oder fast unbeweglich erscheint — immer abgesehen von entzündlichen Verwachsungen. Diese besonderen Verhältnisse können sich mit der verschiedenen Lage nach oben, unten, vorn oder hinten kombinieren, so daß eine große Zahl von Varietäten vorkommt, die noch weiter in Bezug auf die Durchlässigkeit durch die verschiedene Entwickelung der Klappe beeinflußt werden.

Wenn man nun die Durchgängigkeit in der oben angegebenen Weise

untersucht, so findet man später beim Aufschneiden des Coecums und des Processus die verschiedensten Ursachen für schwere Durchlässigkeit oder gänzliche Undurchlässigkeit. Alle die Lagen des Processus, die zu einer Abknickung des Eingangs führen, müssen die Durchlässigkeit erschweren, also alle, die mit engem Anliegen an das Coecum kombiniert sind und alle diejenigen, die von der Lage nach unten abweichen. Doch sind durch die oben angeführten Kombinationen diese Verhältnisse sehr inkonstant. Es kann ein recht stark abgeknickter Processus mit sehr weitem Orificium noch durchgängig sein und ein wenig abgeknickter mit einer starken Klappe undurchgängig sein. Ein Processus mit einer Klappe, die an und für sich die Durchgängigkeit nicht aufheben würde, ist durch eine mäßige Abknickung undurchgängig geworden, u. s. w.

Daß die Durchgängigkeit durch eine entzündliche Strangulierung oder durch eine physiologische Involution beeinflußt wird, ist so selbstverständlich, daß es nicht notwendig ist, darauf weiter einzugehen.

Nun kommt es aber bei diesen Betrachtungen nicht allein darauf an, wie leicht der Kot und mit ihm Bakterien in den Processus eindringen, sondern ganz besonders auch, wie leicht diese Dinge wieder aus ihm herauskommen. Von der Durchgängigkeit des Processus in umgekehrter Richtung kann man sich ebenso überzeugen, wenn man ein Rohr in das distale, abgeschnittene Ende des Processus einbindet und von hier Flüssigkeit einlaufen läßt. Auch hier hat man nur einen mäßigen Druck anzuwenden, der nicht zu weit über das Maß des natürlichen hinausgeht. Der Druck entsprach bei meinen Versuchen nie über 1 m Wasser. Man muß dabei vermeiden, die Lage des Processus zum Coecum zu verändern, sonst schafft man ganz neue und unkontrollierbare Verhältnisse. Bei einer solchen Prüfung der Durchgängigkeit vom distalen Ende aus findet man im allgemeinen, daß ein schwer einlässiger Processus schwer auslässig ist. Doch ist dies Verhältnis nicht ganz konstant. Es kann z. B. ein absolut nicht einlässiger doch etwas auslässig sein und ein etwas schwer einlässiger leicht auslässig. Gewöhnlich ist es so, daß die Auslässigkeit immer etwas größer ist, als die Einlässigkeit, wie es ja auch mit einer theoretischen Betrachtung übereinstimmen würde. Dies Resultat entspricht den reinen mechanischen Verhältnissen des Processus, die durch die natürliche Peristaltik nur unwesentlich modifiziert werden dürften.

Wenn man die Durchgängigkeit des Processus vom Darm aus prüft und den Druck bei schwer durchgängigen Formen stark steigert, so kann Verschiedenes eintreten. Ist der Processus beweglich, so wird seine Lage bei Anfüllung und dadurch bewirktes Aufrichten des Coecums verändert und etwaige Abknickungen, die vorhanden waren, werden ausgeglichen. Er kann dadurch auf einmal durchgängig werden. Auch kann dann durch Ausdehnung des Coecums die Schließung der Klappe

gelockert werden und auch dadurch die Durchgängigkeit erhöht werden. So können Substanzen in ihn eindringen. Entleert sich dann das Coecum wieder, so sinkt der Wurmfortsats in seine frühere Lage zurück und kann nun in dieser schwer ausgängig sein, so daß in ihn hineingeratene Kotmassen darin zurückgehalten werden. Ist aber der Wurmfortsatz fixiert, so wird durch eine pralle Füllung des Darms der Verschluß ein immer festerer, und wenn vielleicht zunächst noch einige Tropfen Flüssigkeit hindurchdringen, so hört das schließlich ganz auf.

Aber eine solche Anfüllung des Darms kommt in Wirklichkeit niemals vor. Selbst in den Fällen vollständigen Darmverschlusses mit einer Stauung der Kotmassen bis in den Magen hinein ist der Darm nicht prall mit Flüssigkeit erfüllt. Wohl aber kann der Darm durch Luft stark aufgebläht werden. Den natürlichen Meteorismus kann man leicht nachahmen, indem man etwas Flüssigkeit hineinfüllt und dann mit einem Gebläse Luft in verschiedenen Mengen hinzufügt. Dabei zeigt sich nun, daß im allgemeinen ähnliche Verhältnisse entstehen, wie bei der prallen Füllung mit Flüssigkeit, daß aber die elastische Füllung mit Luft in ihrer Wirkung auf die Durchgängigkeit des Processus noch über die Füllung mit Wasser hinausgeht. Es gelingt, dadurch noch manchen Processus durchgängig zu machen, der bei bloßer Wasserfüllung nicht durchgängig war. Es ist dabei ganz gleichgültig, ob man die Spitze des Processus vorher abgeschnitten hat, oder ob man mit dem unverletzten Processus experimentiert. Diese Wirkung der Luft kann man noch durch Massage des Dickdarms oder durch Stöße auf denselben verstärken. Es tritt dann schon bei mäßiger Anfüllung des Darms mit Luft eine Eröffnung des Processuseinganges ein und die gefärbte Flüssigkeit dringt in denselben bis zur Spitze vor, was man durch die Wand des normalen Processus leicht sehen kann, resp. sie fließt aus der künstlichen Oeffnung an der Spitze aus.

Diese Versuche haben nun, wie ich meine, eine besondere Bedeutung für die Aetiologie vieler Fälle von Epityphlitis. Man sieht, daß durch Meteorismus allein Kotmassen in einen schwer eingängigen und in vielen Fällen auch schwer ausgängigen Processus hineingetrieben werden können. Durch Massage oder auch eine plötzliche Kompression des Dickdarms kann dies Hineinpressen noch in einer weiteren Reihe von Fällen mit schwerer Durchgängigkeit zu stande kommen. Ist dabei der Processus auch leicht ausgängig, so werden die hineingedrückten Massen auch leicht wieder hinausbefördert, ist er aber schwer ausgängig, so müssen notwendigerweise die hineingepreßten Massen längere Zeit darin liegen bleiben. Ist er durch die veränderten Verhältnisse des Dickdarms, den Meteorismus, Massage, Trauma etc. durchgängig geworden, so verschließt sich sein Eingang wieder, wenn diese Zustände am Dickdarm verschwinden und die eingedrungenen Massen werden in ihm zurückgehalten. Auch entzündliche Veränderungen des Coecums ver-

ändern die Auslässigkeit des Processus durch Schwellung des Eingangs, wie das seit langem bekannt ist und allgemein bei den ätiologischen Momenten der Epityphlitis erwähnt wird. Es braucht dabei gar nicht, wie DIEULAFOY (26) annimmt, diese Umwandlung des Divertikels in ein fest verschlossenes Gebilde einzutreten, sondern nur die Ein- und besonders Auslässigkeit des Processus erschwert zu werden. Ein vollständiger Abschluß des Processus an seiner Wurzel führt übrigens in der Regel nicht zu einer eiterigen Epityphlitis, sondern zu dem schon seit VIRCHOW (27) bekannten Hydrops cysticus des Processus.

Bei diesen Betrachtungen denke ich zunächst noch nicht an die Bildung von Kotsteinen oder an die etwas ominös gewordene Typhlitis stercoralis, sondern an etwas anderes, was nicht allein den Processus betrifft, sondern ein allgemeines Gesetz in der Pathologie zu sein scheint.

Es ist seit langem bekannt, daß in verschiedenen Hohlräumen des menschlichen Körpers eine Ansiedelung von Bakterien besonders dadurch befördert wird, daß der Abfluß aus diesen Hohlräumen resp. die Resorption gehindert ist, und erst vor kurzem (28) habe ich Gelegenheit genommen, diese Verhältnisse im Zusammenhang auseinanderzusetzen. Besonders bemerkenswert in dieser Beziehung sind z. B. der Magen, die Harnblase und die Gallenblase. Im Magen siedeln sich sofort Gärungspilze und pathogene Bakterien an, wenn der Pylorus verengt ist und der Mageninhalt stagniert. Die Harnblase ist gegen die Einwirkung von Bakterien äußerst resistent im normalen Zustande, aber sehr hinfällig sowie der Ausfluß des Harnes verhindert wird, durch Verengung der Harnröhre oder Lähmung der Blase. In der Gallenblase treten Eiterungen auf oder bakterielle Entzündungen sonstiger Art, sowie der Abfluß der Galle durch Steine oder Neubildungen verhindert wird. Dieselbe Art der Disposition für die Ansiedelung von Bakterien erkennt man am Peritoneum. Dasselbe ist absolut hinfällig gegen die Ansiedelung von Bakterien, wenn die Resorption in demselben verhindert ist. Daher sehen wir, daß selbst bei sorgfältiger Asepsis nach häufiger Punktion bei dem Ascites der Lebercirrhose fast immer Eiterungen zu stande kommen, während bei dem Ascites der Herzfehler eine solche Eiterung nur dann leicht eintritt, wenn eine fibröse Verdickung desselben entstanden ist. Das normale Peritoneum besitzt eine ziemliche Widerstandskraft gegen die Einführung von Bakterien. Man kann sogar experimentell bei Kaninchen Eiterbakterien in den Bauch spritzen ohne daß das Tier dadurch geschädigt wird. Wenn man aber die Resorptionsfähigkeit durch vorangegangene Einspritzung von etwas Alkohol oder Jodtinktur herabsetzt, so erzeugt die minimalste Menge eingeführter Eiterbakterien eine tödliche Peritonitis.

Ich meine, dieselben Verhältnisse sehen wir am Processus vermiformis. Solange derselbe eben so leicht ausläßlich wie einläßlich ist, werden in den meisten Fällen etwa miteingeführte schädliche Bakterien

ohne Schaden anzurichten wieder entleert oder vernichtet. Es sei denn, daß diese Bakterien in besonders großer Zahl eingeführt werden, oder mit besonders schädlichen Eigenschaften behaftet sind. Sowie aber in einen wenig oder gar nicht ausläßlichen Processus solche Bakterien eingeführt werden, erzeugen sie darin Entzündungen. Wenn durch irgend eine Einwirkung ein am Eingang des Processus vermiformis bestehender Widerstand überwunden wird und dadurch Kot mit Bakterien in denselben hineinkommen, so kann das unter solchen Umständen eine Entzündung hervorrufen. Das hat ja auch wohl DIEULAFOY im Auge gehabt, und ähnlich äußern sich auch z. B EWALD (1) und SONNENBURG (29). In dieser Beziehung lassen sich praktisch mancherlei Fälle namhaft machen, z. B. das starke Massieren bei bestehender Obstipation und Meteorismus. Von mancher Seite wird neuerdings die Bauchmassage in besonders starker Form betrieben, und mir ist ein Fall bekannt geworden, wo ein Mann unmittelbar im Anschluß an eine solche Massage an Epityphlitis erkrankte und starb. Ebenso glaube ich, daß akute Traumen wirken können, falls Meteorismus besteht und der Wurmfortsatz schwer ein- und auslässig ist. In gleicher Weise, wie solche direkten Traumen, können auch hastige Bewegungen, Anspannung der Bauchmuskulatur, Reiten, Erschütterungen beim Fahren auf schlechten Wegen etc. schädlich einwirken. Solche Fälle sind wiederholt z. B. auch von NIMIER (30) mitgeteilt worden. In diesem Sinne bin ich in der Tat der Ansicht, daß solche äußeren Einwirkungen nicht allein, wie dieses SONNENBURG (31) und SCHOTTMÜLLER (32) meinen, eine bereits beginnende Perforation des Wurmfortsatzes vervollständigen können, sondern daß sie auch selbständig eine solche Entzündung veranlassen können, selbst wenn vorher noch nichts davon vorhanden war. Dabei ist nun weiter von wesentlicher Bedeutung, welcher Art und welcher Wirkung die Bakterien sind, die bei einer solchen Gelegenheit in den wenig ein- und auslässigen Wurmfortsatz hineingepreßt werden. Auch will ich hier noch einmal ausdrücklich betonen, daß nach alle dem Gesagten die Lage des Wurmfortsatzes durchaus nicht so gleichgültig für das Zustandekommen seiner Entzündung ist, wie dies RIEDEL (33) meint. Natürlich kann man nicht sagen, ein Processus, der z. B. nach oben oder nach unten liegt, disponiert mehr zu Entzündungen. Aber da die Lage des Processus seine Ein- und Auslässigkeit erschweren kann, so muß sie auch notwendig für seine Entzündung mit in Betracht kommen. Nur verhält sich hier jeder Fall je nach der Kombination der verschiedenen Verhältnisse verschieden.

Auf diese angegebenen Zustände habe ich nun auch alle diejenigen Fälle von Epityphlitis untersucht, die, ohne vorher operiert zu sein, in unserem Krankenhaus gestorben sind. Sehr zahlreich sind diese Fälle nicht, da in einem Krankenhaus die meisten schweren Fälle heutzutage operiert zu werden pflegen, aber immerhin habe ich 19 solcher Fälle in

den letzten Jahren zusammengebracht. Von diesen kann ich nur aussagen, daß in 18 derselben der Wurmfortsatz in der Weise sich geformt zeigte, daß sein Ausgang sich als besonders schwer durchlässig annehmen ließ, abgesehen von einer erst durch die Entzündung des Wurmfortsatzes sekundär entstandenen Entzündung, sondern lediglich durch seine Lage, Beschaffenheit der Klappe und physiologische Engigkeit. Nur in einem Falle reichte die Geschwürsbildung im Wurmfortsatz bis an dessen Wurzel heran und hatte auch den Eingang durch geschwürigen Zerfall weit eröffnet. Ueber die ursprüngliche Form dieses Wurmfortsatzes ließ sich daher nichts mehr aussagen und würde in weiteren Fällen darauf zu achten sein, ob sich diese Beobachtung bestätigt und ob sie für die große Mehrzahl der Epityphlitiden wirklich in Betracht kommt.

Man darf sich nun nicht vorstellen, daß, wenn solche Einwirkungen stattgefunden haben, die Wurmfortsatzentzündungen auch sofort klinisch in die Erscheinung treten müßte, vielmehr kann sich dieselbe erst in späterer Zeit danach offenbaren. Dahin deuten zweifellos die anatomischen Befunde, die man bei sogenannten akuten Entzündungen des Processus aus vielen Fällen ersehen kann. Man kann sich sehr häufig, ja ich möchte sagen bei weitaus der größten Anzahl der Fälle davon überzeugen, daß ein Wurmfortsatz, der klinisch unter dem Bilde des ersten akuten Anfalls perforiert ist, neben den akuten Veränderungen auch chronische oder Residuen von solchen Entzündungen aufweist. Obgleich ich nicht leugnen will, daß gelegentlich ein Mensch an ganz frischer akuter Wurmfortsatzentzündung ohne Antecedentien zu Grunde geht, so glaube ich doch, daß dies zu den Seltenheiten gehören dürfte. Man kann häufig schon makroskopisch, sicher aber mikroskopisch den akuten Entzündungszustand von dem chronischen oder den Residuen früherer Anfälle sehr wohl unterscheiden, und kann sich dann meistens davon überzeugen, daß die Wandungen des Wurmfortsatzes neben einer kleinzelligen, eiterigen oder phlegmonösen Infiltration auch chronische Veränderungen aufweist, in der Form von Bindegewebswucherungen, Verdickungen des Peritonaeums, Neubildung von Gefäßen, Verwachsungen mit der Umgebung, eventuell sogar Schwund des Epithels und partielle Obliteration des Lumens. Es ist nicht unbedingt notwendig, daß das Zustandekommen dieser chronischen Veränderung irgendwie auffällige Erscheinungen gemacht hat, so daß, wenn sich nun auf einen solchen chronischen Zustand ein akuter aufpfropft, dieser den Eindruck des ersten und plötzlichen Anfalls hervorruft. Es ist aber zweifellos, daß, wenn solche chronischen Veränderungen einmal eingetreten sind, sie wieder ein schädigendes Moment darstellen, das wohl im stande ist, die Ansiedelung von Bakterien zu begünstigen und so das Eintreten des akuten Anfalls zu befördern. Daher kann es kommen, daß gefahrdrohende Symptome erst längere Zeit nach der Einwirkung einer der oben angeführten Schädlichkeiten in die Erscheinung treten können, ja es ist

denkbar, daß Jahre zwischen der verursachenden Schädigung und dem eintretenden Anfall liegen, wie in dem Falle von JÜNGST (34), bei dem 2 Jahre nach dem Trauma der akute Anfall eintrat.

Das Zustandekommen der akuten Entzündung ist nicht allein von diesen chronischen Veränderungen abhängig. Ebenso wie wir sehen, daß Menschen mit Gallensteinen, die einen Typhus bekommen, fast jedes Mal an eiteriger Cholecystitis erkranken, ebenso ist es wohl möglich, daß diejenigen Menschen, die prädisponierende Veränderungen am Wurmfortsatz haben, bei irgend einer Schädigung im Darm, z. B. einer Obstipation, einem Darmkatarrh etc. nun auch eine Entzündung des Wurmfortsatzes acquirieren. Dabei könnten auch die Bakterien durch das Blut zugeführt werden, und vielleicht sind darauf die häufigen Fälle von Epityphlitis bei entfernt liegenden Krankheiten zu beziehen, z. B. bei der Influenza, deren Erreger durch das Blut und durch den Darmtraktus zum Processus vermiformis gelangen können. Wenn man den Wurmfortsatz am Menschen, die keine Krankheitserscheinungen von dieser Seite aus hatten, häufig auch mikroskopisch untersucht, so findet man, wie das auch von anderen Autoren wiederholt angegeben wurde, überaus oft diese chronischen Veränderungen, bei denen aber noch der momentane Anlaß zu einer akuten Erkrankung gefehlt hat.

Nun ist aber schon die durch die Form des Processus vermiformis bedingte Schädigung, ganz besonders aber der durch solche chronischen Entzündungen entstandene Circulus viciosus im stande, die Disposition noch weiter zu steigern durch die Bildung von Kotsteinen. Es ist zweifellos, daß die einfache Anwesenheit von Kot im Wurmfortsatz noch nicht zur Bildung eines Kotsteines führt, auch die Stauung des Kotes in dem Wurmfortsatz erzeugt noch nicht den Kotstein, sondern dieser entsteht erst und vergrößert sich, wie das RIBBERT sehr zutreffend auseinandergesetzt hat, durch die vermehrte Schleimproduktion, und in Wirklichkeit können sogenannte Kotsteine nur sehr wenig wirklichen Kot enthalten, sondern bestehen häufig nur aus mit Kalk inprägniertem und gallig gefärbtem Schleim.

Daß solche Kotsteine an und für sich nicht sehr gefährlich sein würden, geht aus der Beobachtung an Fremdkörpern hervor. Einmal habe ich einen Kirschkern gefunden, einmal einen Reineclaudenstein. Der letztere hat mindestens 3 Monate im Darm zugebracht. Wie lange er sich davon im Processus vermiformis aufgehalten hat, ist nicht anzugeben. In beiden Fällen waren nur sehr geringfügige Veränderungen am Processus vermiformis aufgetreten und eine makroskopisch bemerkbare Entzündung fehlte vollständig. Ich bewahre in meiner Sammlung einen Wurmfortsatz, der von einer Fischgräte durchbohrt wurde (Präparat 1895, No. 99b). Die lange Gräte ist außerhalb des Wurmfortsatzes mit ihrem einen Ende an denselben fixiert. Das andere Ende ragt frei in die Bauchhöhle. Der Wurmfortsatz war ganz wenig verdickt und vollkommen frei beweglich,

auch gut durchgängig. Wahrscheinlich hat dieses vollkommen konsolidierte Verhältnis schon jahrelang bestanden. Einen ganz analogen Fall habe ich erst vor kurzem bei einem Kinde gesehen. Eine Stecknadel steckte mit dem Kopf und zwei Drittel ihrer Länge im Processus vermiformis. Die Spitze hatte die Wandung desselben durchbort. Sie war vollständig in derbes Bindegewebe eingehüllt und hatte zu einer Verwachsung mit der rechten Tube geführt. Akute Entzündungen waren nicht vorhanden (Präparat 1901, No. 194b). Offenbar lag auch hier schon die Affektion längere Zeit zurück. Das Kind starb interkurrent an einem Empyem und subphrenischem Absceß, ausgegangen von einer Pneumonie.

Nur einmal habe ich gesehen, daß ein Fremdkörper wirklich die Veranlassung zu einer tödlichen Epityphlitis wurde, und zwar handelte es sich hier um einen kurzen, dünnen Nagel, der den Wurmfortsatz perforiert hatte (Präparat I, 114). Bei allen Fällen von Epityphlitis, die hier in meinem Institute zur Sektion gekommen sind, habe ich aufs sorgfältigste auf die Anwesenheit etwaiger Fremdkörper geachtet, aber außer diesem einen Fall nichts Derartiges gefunden, speziell auch keine Traubenkerne, Apfelgehäuse, tierische Parasiten und dergleichen mehr Dinge, die in kasuistischen Mitteilungen in der Literatur als Ursachen angeführt sind. Tierische Parasiten habe ich nur 1mal im Wurmfortsatze gefunden, ohne daß dadurch eine Entzündung entstanden war. Es handelte sich um Trichocephalus dispar. Daraus geht hervor, daß, wenn auch in der Literatur nach und nach eine Menge solcher Fremdkörper bekannt geworden sind, dieselben doch im Vergleich zu der ungeheuren Zahl der Wurmfortsatzentzündungen keine wesentliche Rolle spielen können. Ebenso würde ein Kotstein, der sich, ich wüßte freilich nicht wodurch, in einem normalen Processus bildete, wahrscheinlich an und für sich ohne üble Folgen ertragen werden. Schon VIRCHOW pflegte darauf hinzuweisen, daß der Kotstein nicht die Ursache, sondern die Folge einer Entzündung, ist und gelegentlich eines solchen Falles setzte er auseinander, daß in großer Zahl verschluckte Kirschkerne im Darme nur deswegen hängen geblieben sind und eine Verstopfung des Darmes erzeugten, weil der Darm bereits vorher krank war. Dahin gehört der bekannte CRUVEILHIERsche Fall, der in seinem Atlas abgebildet ist, sowie der von VIRCHOW beschriebene. Einen ganz analogen Fall habe ich selbst beobachtet, der seinerzeit von HAHN operiert wurde, aber doch zum Exitus kam, da sich narbige Stenosen im Darme vorfanden, die älter waren als die Aufnahme der Kirschkerne.

Man sieht also, daß sowohl Fremdkörper wie Bakterien im allgemeinen harmlose Gebilde für den Processus vermiformis sind, wenn die Fremdkörper sich nicht durch besondere Spitze oder Schärfe auszeichnen, oder wenn die gleichzeitig eingeführten Bakterien nicht besonders virulent sind. Ganz anders ist es aber, wenn der Wurmfortzsatz bereits vorher verändert, speziell entzündet war. Dann müssen

Fremdkörper, die zufällig hineingeraten, oder Kotsteine, die sich durch die Entzündung bilden, besonders schädlich wirken. Das ist ja, soweit ich die Litteratur übersehe, überall angenommen. Ich glaube, man kann mit Sicherheit sagen, daß bei weitem die größte Zahl von Perforationen durch Druckeinwirkung eines Kotsteines bei einem bereits entzündeten Wurmfortsatze zu stande kommt. Mit Ausnahme von tuberkulösen oder typhösen Geschwüren im Wurmfortsatze, dürfte Perforation ohne Kotstein nur sehr selten sein. Freilich gelingt es nicht immer, die Kotsteine aufzufinden. In manchen Fällen, wo operiert wurde, entstand später eine Peritonitis an ganz anderer Stelle, und ich konnte wiederholt in solchen zwischen den Bauchorganen liegenden Abscessen den Kotstein auffinden in der Nähe der Milz oder im kleinen Becken oder irgendwo zwischen den Darmschlingen.

In ganz seltenen Fällen wurde der Kotstein aber tatsächlich nicht gefunden. Daß derselbe resorbiert werden kann, halte ich nicht für sehr wahrscheinlich, dagegen glaube ich wohl, daß er in manchen dieser Fälle übersehen wurde. Wer häufig selbst solche Sektionen ausgeführt hat, wird wissen, wie schwierig es ist, kleine Fremdkörper zwischen den eiterigen und jauchigen Entzündungsherden der Bauchhöhle aufzufinden. Ich habe die Ueberzeugung, daß sich dadurch die Zahl der scheinbar ohne Kotsteine perforierten Wurmfortsätze noch weiter reduziert, aber ich will ausdrücklich betonen, daß die Perforation ohne Kotsteine von mir nicht gänzlich geleugnet werden soll.

Es ist eine allgemein bekannte Tatsache, daß vom 3. Lebensjahre an aufwärts die Epityphlitis häufiger im jugendlichen Alter, etwa bis zum 30. oder 40. Lebensjahre, als später auftritt. Es ist dies vielfach und auch neuerdings wieder von NEUHAUS so erklärt worden, daß die Epityphlitis in Parallele zu setzen sei mit den Tonsillarerkrankungen des Rachens wegen der reichlichen follikulären Einrichtung des Wurmfortsatzes. Ich habe schon oben darauf hingewiesen, daß und warum ein solcher Vergleich nicht angängig ist, und möchte das hier noch einmal besonders betonen. Auch SONNENBURG (29) hebt den Widerspruch hervor, der zwischen der follikulären Anhäufung und dem seltenen Auftreten der Krankheit vor dem 3. Lebensjahre besteht. Die Häufigkeit der Epityphlitis im jugendlichen Alter erklärt sich vielmehr vollkommen aus den hier angeführten Betrachtungen. Soweit die Krankheit zu stande kommt auf der Basis angeborener erschwerter Auslässigkeit infolge der Entwickelung der GERLACHschen Klappe, oder durch Lagerungsanomalien, muß sich eine solche ausgesprochene Disposition bei geeigneter gelegentlicher Ursache frühzeitig äußern, und für diejenigen Individuen, die ein höheres Alter erreichen ohne epityphlitischen Anfall, ist anzunehmen, daß sie eine solche Disposition nicht besitzen oder daß sie zufällig den Gelegenheitsursachen entgangen sind. Auch daß die Krankheit so sehr selten vor dem 3. Lebensjahre auftritt, erklärt sich sehr

wohl aus diesen Betrachtungen, denn der Processus vermiformis hat zur Zeit der Geburt in der Regel noch infantilen Charakter und nimmt erst mit den Jahren früher oder später die definitive Gestalt an, speziell wird die Lage desselben erst eine endgültige mit dem Auswachsen des Körpers und die GERLACHsche Klappe ist selten vor dem 3. Lebensjahre auch nur andeutungsweise vorhanden. Davon gibt es allerdings seltene Ausnahmen, so daß der Wurmfortsatz unter Umständen auch schon frühzeitig seine definitive Form und Lage erhalten kann. Auch die physiologische Veränderung, die zur Involution führt, tritt erst mit zunehmendem Alter häufiger in die Erscheinung.

Es wird weiter von allen Autoren übereinstimmend angegeben, daß Männer häufiger als Frauen an Epityphlitis erkranken. Wenn auch die Ueberzahl der Männer keine übermäßig große ist wie z. B. bei Speiseröhrenkrebs, so ist sie doch deutlich und bemerkenswert genug. Ich glaube, daß die Ursachen für diesen Umstand nicht in der individuellen Disposition zu suchen ist, die bei beiden Geschlechtern gleichmäßig verteilt sein dürfte, sondern vielmehr in der Gelegenheitsursache, denn es ist zweifellos, daß Männer sich durch ihren Beruf, Knaben durch die wildere Art ihrer Spiele häufiger solchen Schädigungen aussetzen, die geeignet sind, Kotmassen in einen schwer ein- und auslässigen Processus vermiformis hinein zu bringen. Reine Infektionen, wie sie ja gelegentlich vorkommen können, müssen notwendig beide Geschlechter gleichmäßig treffen. Sowie man aber das mechanische Moment mit in Betracht zieht, wird mit großer Wahrscheinlichkeit das männliche Geschlecht das weibliche überwiegen, wie es in Wirklichkeit der Fall ist.

Noch ein dritter Punkt ist zu erörtern. Es wird vielfach behauptet, daß die Epityphlitis eine in ihrer Zahl zunehmende Krankheit sei. Meines Wissens beruht diese Behauptung nicht auf statistischer Unterlage, die ja wohl schwer zu beschaffen ist, da noch nicht lange Jahre verstrichen sind, seit wir diese Krankheit mit genügender Sicherheit gelernt haben zu diagnostizieren. Aber der allgemeine Eindruck, den die Kliniker, und ich kann auch wohl sagen die Anatomen haben, und dem ich mich selbst anschließe, ist der, daß die Krankheit beträchtlich an Häufigkeit zugenommen hat. Wenn das der Fall ist, so möchte ich vermuten, daß diese zunehmende Häufigkeit zusammenhängt mit den Gelegenheitsursachen, die in unserem modernen Leben durch die beständige Fluktuation der Bevölkerung und die damit verbundenen körperlichen Bewegungen und Strapazen bei gleichzeitig geringerer körperlicher Uebung und Gewohnheit wesentlich in Frage kommt.

Es ist endlich noch ein Punkt zu besprechen, der ursprünglich sehr rätselhaft erschien, aber sich nach den vorangegangenen Betrachtungen unschwer erklären läßt. Ich meine nämlich, das erbliche oder besser gesagt, das familiäre Auftreten der Epityphlitis. Die Tatsache, daß eine solche Häufung in einzelnen Familien wirklich vorkommt, wird von

vielen Autoren anerkannt, und es sind gelegentlich komplizierte Theorien darüber aufgestellt worden, wie ein solches familiäres Auftreten der Krankheit zu erklären sei.

So hat z. B. SCHAUMANN (35, vergl. auch MAC DOUGALL 36) eine genetische Beziehung zwischen der Wurmfortsatzentzündung und familiären Neurosen zu erklären gesucht, dadurch, daß er die Epityphlitis mit der Enteroptose zusammen bringt. Diese wird als ein erblicher Zustand betrachtet, der gleichzeitig imstande ist, neurasthenische Erscheinungen hervorzubringen. Zweifellos kann Enteroptose einen Einfluß auf das Entstehen der Wurmfortsatzentzündung haben, und es schließt sich das unmittelbar an die vorherigen Betrachtungen an. Aber es ist nicht notwendig, daß eine solche Enteroptose das Tertium comparationis zwischen dem familiären Auftreten der Epityphlitis und dieser Krankheit darstellt. Mir selbst ist eine Familie bekannt, in der durch zwei Generationen hindurch Fälle von Epityphlitis vorgekommen sind, ohne daß an einem dieser Familienmitglieder eine Enteroptose nachgewiesen wäre. Der Stammbaum gestaltet sich in folgender Weise:

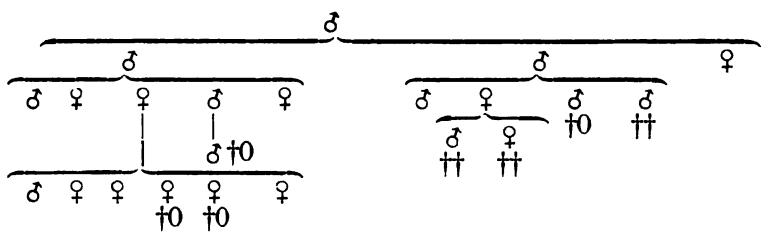

Die mit einem Kreuz versehenen Mitglieder der Familie haben an epityphlitischen Anfällen gelitten. Die mit 2 Kreuzen versehenen sind daran gestorben, und die mit einem Kreuz und einer Null versehenen sind mit Erfolg operiert oder spontan gesund geworden.

Man sieht aus diesem Stammbaum, daß unter 21 Nachkommen ein und desselben Ehepaares 7 Personen, also $^1/_3$, an Epityphlitis gelitten haben.

Daß die Verhältnisse des Wurmfortsatzes, die als eine Disposition für seine Entzündung aufgefaßt werden können, unter Umständen erblich sind, unterliegt keinem Zweifel. Ich meine besonders seine Lage, die Entwickelung der GERLACHschen Klappe und den Grad seiner physiologischen Involution. Es kann also danach das gelegentliche familiäre Auftreten der Krankheit nicht wunder nehmen.

Die vorangegangenen Betrachtungen beschäftigen sich, wie ich das nochmals hervorheben will, nur mit einem Teil der Fälle, nämlich mit denjenigen, die man als spontane Epityphlitis bezeichnen könnte, und bei denen eine bestimmte Infektion, wie Tuberkulose, Aktinomykose, Typhus, Influenza u. s. w. auszuschließen ist, bei denen weder primäre Darmparasiten noch mechanisch reizende Fremdkörper vorhanden sind.

Für eine spontane Epityphlitis aber scheint mir, daß die angeführten Verhältnisse wohl im stande sind, eine ätiologische Erklärung zu geben, die nicht bloß für einen großen Teil der Fälle ausreichend erscheint, sondern auch für die Prophylaxis der Krankheit gewisse Fingerzeige gibt. Vor allen Dingen scheint Vorsicht geboten bei Menschen, die mit Meteorismus bei gleichzeitiger starker Füllung des Darmes behaftet sind. Wenn sich eine solche Prophylaxe auch nicht immer durchführen läßt, so ist sie doch zweifellos berechtigt, für das zum Teil übertriebene Massieren des Bauches bei Obstipation, Meteorismus, Fettleibigkeit, Enteroptose u. s. w. In allen diesen Fällen kann eine übertriebene mechanische Einwirkung schädlich sein, wenn, was man nie vorher wissen kann, die prädisponierenden Verhältnisse des Wurmfortsatzes vorhanden sind.

Ich möchte diese Betrachtungen nicht abschließen, ohne auf die Bedeutung kurz einzugehen, die der Wurmfortsatz in der phylogenetischen Entwickelung des Menschengeschlechtes spielt, und zwar um so mehr, als WIEDERSHEIM (37) kürzlich einen interessanten Aufsatz publiziert hat, in welchem er auch auf diesen Punkt zu sprechen kommt. Es ist besonders WIEDERSHEIM gewesen, der auch früher schon auf die Variabilität des Wurmfortsatzes als einer phylogenetischen Erscheinung hingewiesen hat. In Wirklichkeit kann man heutzutage mit Sicherheit annehmen, daß der Wurmfortsatz zu denjenigen Organen gehört, die sich in Fluß befinden, d. h. die ursprünglich ein umfangreicheres Organ darstellten, wie es heutzutage noch bei den meisten Tieren der Fall ist, und die allmählich reduziert werden, um schließlich ganz zu verschwinden. Ich habe oben schon über die infantilistischen Formen des Wurmfortsatzes gesprochen, und während wir sonst in infantilistischen Zuständen ein schädigendes Moment für die Gesundheit des Körpers erblicken und an zahlreichen Beispielen nachweisen können, z. B. in der Beziehung der infantilen Tuben zur Extrauteringravidität, der infantilen Gehirnentwickelung zum Idiotismus, dem infantilistischen Becken zur Behinderung der Geburt, der infantilistischen Aorta zur Chlorose u. s. w., so sehen wir hier einmal das Umgekehrte. Der infantilistische Wurmfortsatz, der mit weiter trichterförmiger Oeffnung aus dem Coecum entspringt, ergibt geradezu eine Garantie gegen das Auftreten einer Epityphlitis. Auf der anderen Seite ist es zweifellos, daß ein vollständiger, physiologisch involvierter Processus nicht mehr Sitz einer Entzündung sein kann.

Wir gehen also einer Zeit entgegen, in der das Menschengeschlecht sich dieser Entzündung gegenüber viel vorteilhafter verhalten wird als heutzutage, aber diese nützliche phylogenetische Entwickelung kann nur sehr langsam ihr Endziel erreichen, weil gerade die Uebergangsstadien sich als besonders gefährlich erweisen, da die mangelhaft involvierten engen und dadurch schwer ein- und auslässigen Wurmfortsätze eine

besondere Disposition zur Entzündung besitzen. Dadurch werden gerade diejenigen Menschen, und zwar gewöhnlich frühzeitig, von der Nachzucht ausgeschlossen, die im stande wären, den einmal beschrittenen Weg der Involution auf ihre Nachkommen zu vererben und es bleiben gerade diejenigen übrig, bei denen diese Rückbildung noch am geringsten entwickelt ist. Es ist zweifellos, daß im Laufe langer Zeiten ein günstiger Einfluß auf diese Entwickelung ausgeübt werden kann, wenn alle Individuen mit unvollständiger Involution und dadurch veranlaßter Epityphlitis durch die Fortschritte der Therapie am Leben bleiben.

Es würde nun aber doch zu weit gegangen sein, wenn man annehmen wollte, daß die zunehmende phylogenetische Entwickelung der Menschen der Grund für die Zunahme der Krankheit sei. Um eine solche Annahme zu ermöglichen, schreitet die phylogenetische Entwickelung viel zu langsam vorwärts. Vielmehr sind wir gezwungen, zur Erklärung der zunehmenden Häufigkeit auf die bereits oben angegebenen ursächlichen Momente zurückzugreifen.

---

## Literatur.


1) Ewald, Verdauungskrankheiten, III, 1902, p. 216.
2) Sudsuki, Beiträge zur normalen und pathologischen Anatomie des Wurmfortsatzes. Diese Zeitschr., Bd. 7, 1901.
3) Ribbert, Virchows Arch., Bd. 132, 1893.
4) Neuhaus, Dtsch. Zeitschr. f. Chir., Bd. 69, 1903, p. 1.
5) Adrian, diese Zeitschr., Bd. 7, 1901.
6) Klemm, Petersb. med. Wochenschr., 1901, No. 21.
7) Sahli, 13. Kongr. f. inn. Med.
8) Ribbert, Dtsch. med. Wochenschr., 1903, No. 23.
9) Metschnikoff, Bull. de l'acad. de méd., 1901, p. 301, und v. Leydens Festschr., Bd. 1, 1902, p. 425—434.
10) Schiller, Bruns' Beitr., Bd. 34, 1903.
11) Oppe, Münch. med. Wochenschr., 1903, No. 20, p. 859.
12) Lucas-Championnière, Gaz. des hôp., 1901, No. 22.
13) Gagnière, ebenda, 1899, No. 126.
14) Corbellini, Revista de la sociedad medica argentina, 1902, No. 57.
15) Nothnagel, Handbuch, Bd. 17, p. 610 ff.
16) Montes and Blacke, Med. and surg. rep. of the Boston city hosp., 1902.
17) Stuparick, Wiener med. Presse, 1899, No. 35.
18) Rostowzew, Diss. Petersburg, 1902. (Russisch. Referat Centralbl f. Chir., 1903, No. 13.)
19) Altuschoff, Anat. Anz., 1902, No. 9 u. 10.
20) Kramer, Ann. of surg., 1902, Juni.
21) Camelot, Journ. des scienc. méd. de Lille, 1902, No. 52.
22) Faber, Hospitalstidende, R. 4, Bd. 14, 1901, p. 646.
23) Tscherning, ebenda (in der Diskussion zu vorigem).

24) Klemm, St. Petersb. med. Wochenschr., 1900, No. 46.
25) Beck, Wien. klin. Rundschau, 1903, No. 31, 32 u. 33.
26) Dieulafoy, Bull. de l'acad. de méd., 1896.
27) Virchow, Geschwülste, I, p. 249.
28) v. Hansemann, Die anatomische Grundlage der Dispositionen. Dtsch. Klinik, 1903.
29) Sonnenburg, Perityphlitis. 4. Aufl., 1900.
30) Nimier, Gaz. hebdom., 1899, 1. Jan.
31) Sonnenburg, Dtsch. med. Wochenschr., 1901, No. 38.
32) Schottmüller, diese Zeitschr., Bd. 6, 1900.
33) Riedel, Berl. klin. Wochenschr., 1902, No. 31.
34) Jüngst, Beitr. z. klin. Chir., 1902, Bd. 34.
35) Schaumann, Dtsch. med. Wochenschr., 1900, 1. Nov.
36) Mac Dougall, Lancet, 1903, Febr.
37) Wiedersheim, Politisch-anthropologische Revue, II, Heft 6.

Aus der inneren Abteil. des allgem. städt. Krankenhauses zu Altona
(Chef: Dr. Du Mesnil de Rochemont).

Nachdruck verboten.

# XVI.

# Bakteriämie und Sepsis.

## Klinische Betrachtungen und bakteriologische Untersuchungen.

Von

Dr. **J. Möller.**

(Hierzu 8 Kurven im Texte.)

Die bakteriologische Forschung und die biochemischen Blutuntersuchungen der letzten Jahre haben die pathologischen Anschauungen ganz außerordentlich verändert und insbesondere die Lehre der Infektionskrankheiten vertieft und in das Bereich der experimentellen Forschung gezogen.

Zahlreiche Arbeiten[1]), neuerdings insbesondere die großen Untersuchungsreihen des Neuen allgemeinen Krankenhauses in Hamburg[2]), welche auf der inneren Abteilung von Lenhartz und Schottmüller, auf der chirurgischen von Bertelsmann, ausgeführt wurden, haben bewiesen, daß Bakterienbefund im Blut keineswegs so selten ist, wie man früher anzunehmen bereit war. Auch das geht aus Bertelsmanns Untersuchungen ohne jeden Zweifel hervor, daß bei chirurgischen Infektionen Bakterienbefund im Blut durchaus nicht die infauste Bedeutung hat, wie es bisher schien, indem ein erklecklicher Prozentsatz dieser Kranken, trotz zum Teil hohen Bakteriengehaltes des Blutes, durchkam. Andererseits ging eine Reihe solcher Patienten, bei welchen keine Bakterien im Blute nachgewiesen werden konnten, zu Grunde. Aus diesen Untersuchungen erhellt, daß die prognostische Bedeu-

1) Canon, Zur Aetiologie und Terminologie der septischen Krankheiten. Dtsch. Zeitschr. f. Chir., Bd. 41, Heft 1 u. 2. — Bakt. Blutuntersuchungen bei Sepsis. Dtsch. med. Wochenschr., Bd. 24, 1893, No. 43. — Eine weitere Reihe von bakt. Blutbefunden. Mitt. a. d. Grenzgeb. f. Med. und Chir., XV.

2) Bertelsmann, Arch. f. klin. Chir., Bd. 67. — Hamb. ärztl. Verein. Sitz. v. 2. Dez. 1902. Diskussion über Bertelsmann. Lenhartz.

tung des Bakterienbefundes im Blut bei chirurgischen Infektionskrankheiten noch nicht genügend geklärt ist.

Aus den Untersuchungen von LENHARTZ auf der inneren Station dagegen geht die fast absolut schlechte Prognose des Bakterienbefundes bei inneren Krankheiten hervor, insbesondere bei Puerperalerkrankungen, bei der sogenannten kryptogenetischen Sepsis und bei denjenigen septischen Erkrankungen, bei denen es nicht zu einer erheblichen lokalen Infektion der Eintrittspforte kam. Einzelne Heilungen werden allerdings in neuester Zeit berichtet[1]). Uebel ist auch die Prognose des Bakterienbefundes im Blut bei der Pneumonie[2]). Ganz anders liegen die Verhältnisse jedoch beim Typhus abdominalis, bei dem SCHOTTMÜLLER in 84 Proz. der Fälle Bakterien im Blute nachwies[3]).

In einer großen Reihe jedoch hoch fieberhafter Krankheiten, ja klinisch wohlcharakterisierten Sepsen, bleibt mehrfache Untersuchung des Blutes auf Bakterien negativ. In diesen Fällen befinden sich entweder gar keine Bakterien in der Blutbahn, es handelt sich also um eine reine Toxiämie, oder die Bakterienzahl im Blute ist so gering, daß wir gerade in den wenigen Kubikcentimetern Blut, welche wir entnehmen, keine auffinden oder auch, sie sind so wenig mehr lebenskräftig, daß sich aus ihnen keine Kolonien mehr entwickeln können. Auch hier wird das schwere Krankheitsbild wesentlich durch die Toxine, welche sich im Köper befinden, hervorgerufen. Es kann sich auch um eine Pyämie handeln, wo man die Bakterien dann in dem Eiter der Metastasen findet. Die Ursache, warum hier die Bakterien nicht selbst ins Blut übergehen, ist noch nicht klar. Vielleicht spielt hier der Gehalt des Blutes an spezifischen bakteriziden Stoffen eine Rolle. Ein größerer Reichtum an diesen verhindert vielleicht das längere Bestehen der Bakterien im Blut, während die von dem primären Krankheitsherde aufgesogenen Toxine nicht die genügende Anzahl von Antitoxinen finden, um von ihnen paralysiert zu werden. Bei der Pyämie verstopft ein bakterienhaltiger Thrombus eine Endarterie, ein keilförmiger Distrikt wird teilweise oder völlig der Zirkulation entzogen; die Bakterien können sich ungehindert vermehren. Oder irgend ein bakterienhaltiges Material bricht in die Lymphbahn ein. Während die reichlich zirkulierenden Schutzstoffe des Blutes eventuell eingedrungene Bakterien schnell vernichten, das Blut also steril erscheint, können die in der

---

1) MANSBACH, Nürnberger ärztl. Verein. Münch. med. Wochenschr., 1902, p. 553. — OSTERLOH, Münch. med. Wochenschr., 1902, p. 894.

2) DUFFLOCQ und LÉJONNE, Allgem. Pneumokokkeninfektion bei Pneumonie. Pariser med. Gesellsch., November 1898. — PAUL, Diplococcus Fränkel im Blut. Münch. med. Wochenschr., 1899, p. 1510. — PÄSSLER, Fibrinöse Pneumonie. Münch. med. Wochenschr., 1901, No. 9.

3) SCHOTTMÜLLER, Zur Pathogenese des Typhus abdominalis. Münch. med. Wochenschr., 1902, No. 38.

Lymphbahn sich befindenden Keime, da sie bei der langsamen Zirkulation der Lymphe von geringeren Mengen von Schutzstoffen umspült werden, sich weiter vermehren und so metastatische Eiterungen veranlassen. Nicht auffällig ist es, daß die Sepsis sich oft mit pyämischen Eiterungen kompliziert.

Andererseits kann eine Bakteriämie nachgewiesen werden, ohne daß eine Sepsis vorliegt. Hier sind zwar aus dem primären Infektionsherde Bakterien ins Blut gelangt, aber sie führen nur ein temporäres Dasein und werden von den bakteriziden Schutzstoffen bald vernichtet. Dies wird z. B. bei mittelschweren Phlegmonen der Fall sein, bei denen wir hin und wieder Eiterkokken im Blut finden. Bei der Sepsis jedoch, mit reichlichem Bakterienbefunde im Blut, handelt es sich um einen fortwährenden Schub von Bakterien in die Blutbahn. (Zweites Stadium der Sepsis nach CANON.) In verschieden langer Zeit überwinden dann nach heftigem Kampf die Bakterien die Schutzstoffe des Körpers und erlangen sodann die Fähigkeit, sich unabhängig von dem primären Infektionsherde selbständig eventuell bis ins Ungemessene zu vermehren, und sogar, wenn der Infektionsherd ausgeschaltet wird. Der bloße, zumal nicht reichliche Bakterienbefund im Blut bei fieberhaften, jedoch nicht klinisch als Sepsis charakterisierten Krankheiten wird uns nie erlauben, die Diagnose Sepsis zu stellen, sondern wird von uns nur als Warnungssignal aufgefaßt werden können, welches uns anzeigt, daß wir einer Krankheit gegenüberstehen, deren primärer Herd geeignet ist, Infektionsmaterial ins Blut zu senden und den Körper eventuell mit demselben zu überfluten und seine Schutzstoffe zu vernichten. Reicheren Bakterienbefund wird uns das in Aussicht stehende Erlahmen der Schutzstoffe des Körpers anzeigen. An die Therapie tritt die wichtige Aufgabe heran, die Schutzkräfte des Körpers im Kampf zu unterstützen, entweder durch allgemein roborierende und medikamentöse Behandlung oder durch Vermehrung der spezifischen Schutzstoffe, deren Typus die moderne Serumbehandlung ist, oder durch möglichste Ausschaltung des primären Infektionsherdes durch chirurgische Maßnahmen. Letztere bestehen entweder in breiter Incision oder in der Amputation, wenn die Incision dem Fortschreiten der Phlegmone keinen Einhalt geboten hat. Ueber diese speziellen Fragen haben vor kurzem nach heftige Kontroversen [1]) stattgefunden. Ebenso über die chirurgische Behandlung der septischen Puerperalerkrankung [FREUND, PROCHOWNIK [2])].

---

1) DÖRFFLER, Regensburg, Münch. med. Wochenschr., 1901, No. 17 und 18. — BERGMANN, Berl. med. Gesellsch. Münch. med. Wochenschr., 1901, p. 1830. — WOLFF, H., Münch. med. Wochenschr., 1901, No. 48. — BRAUSER, Dtsch. med. Wochenschr., 1902, No. 3. — DÖRFFLER, ibidem.

2) GRADENWITZ, Ueber die Exstirpation des puerperalseptischen Uterus. Münch. med. Wochenschr., No. 51 und 52. — PROCHOWNIK, Monatshefte f. Geburtsh., IX, p. 756, X, p. 14.

Bei inneren Infektionskrankheiten sind wir ja in dieser Hinsicht völlig machtlos. Vielleicht erklärt sich daraus die üble Prognose des Bakterienbefundes bei diesen Erkrankungen, indem man gerade deshalb hier die Entstehung der eigentlichen Sepsis nicht verhindern kann. Wie schon oben bemerkt, finden sich bei der letal verlaufenden Pneumonie in den letzten Tagen sehr häufig Pneumokokken im Blut. Trotzdem hier wohl sehr selten das typische Bild der Sepsis (Endocarditis, Gelenkerkrankungen u. s. w.) eintritt, wird man, wenn nicht die Schwere der Lokalerkrankung, sondern das Erlahmen der Schutzkräfte des Körpers den Ausschlag gibt, wohl oft mit Recht von einer Pneumonkokkensepsis sprechen können. Wenn jedoch bei sehr schwerer Lokalerkrankung mehrere Tage vor dem Tode auch ein mäßiger Bakterienbefund im Blut vorhanden ist, so wird man besser von einer Pneumokokkenbakteriämie sprechen. Nicht in diesem Sinne zu verwerten ist der agonale Pneumokokkenbefund im Blut, so wenig wie überhaupt der agonale Bakterienbefund im Blut (KAHLDEN), da diese erst, wenn der Körper der Schwere der Lokalerkrankung erlegen ist, ins Blut wandern.

Ein klassisches Beispiel für die Pneumokokkenbakteriämie ist folgender Fall aus dem Altonaer Krankenhause.

H. B., 16., J., Aufgenommen 18. Febr.

Anamnese: Pat. ist vor 3 Tagen erkrankt mit Schmerzen im Rücken und in der Brust, Appetitlosigkeit, Schüttelfröste.

Status: Bei der Aufnahme nirgends abnorme Dämpfung. Diffuser mäßiger Katarrh.

20. Febr. Dämpfung und scharfes Bronchialatmen über dem rechten Oberlappen.

Milz nicht palpabel, Grenze der Dämpfung mittlere Axillarlinie.

22. Febr. Dämpfung beiderseits über den Oberlappen bis zur Spina scapulae.

23. Febr. Unterhalb der Dämpfung beiderseits pleuritisches Reiben. Fast kein Auswurf.

Temperatur anfangs zwischen 40° und 41°, vom 24. an zwischen 39° und 40° schwankend. Digitalismedikation die ganze Zeit über.

1. März Blutentnahme. Nach 36 Stunden auf beiden Platten 5—7 FRAENKELsche Diplokokken.

2. März Temperatur 38,5. Nur die unteren Partien der Lungen frei. Wenig schleimig-eiteriger Auswurf. Kampfer.

3. März Temperatur 41,5. Kochsalzinfusion. Exitus.

Anatomische Diagnose: Abscedierende Pneumonie der l. Lunge, Pleuritis fibrinosa links. Pneumonia lobi sup. dextri crouposa. Akuter Milztumor. Herz und Nieren intakt.

Der Typus der Bakteriämie als des Kampfes der eingedrungenen Bakterien mit den Schutzstoffen des Körpers mit heute meist glücklichem Ausgang ist der Typhus abdominalis, bei dem, wie schon oben erwähnt, SCHOTTMÜLLER in 84 Proz. der Fälle das Bacterium typhi im Blut fand. Ich glaube nicht, daß man das Recht hat, wie er es tut, allgemein

einmal von einer Bakteriämie, das andere Mal von einer Typhussepsis zu reden. Eine solche wird wohl nur in wenigen schwersten Fällen vorliegen.

Auf der inneren Abteilung des Altonaer Krankenhauses wurden in letzter Zeit 14 Typhusfälle auf Bakterien im Blut untersucht. Während die GRUBER-WIDALsche Reaktion 8mal, davon 1mal erst bei einer zweiten späten Untersuchung positiv war, 6mal jedoch negativ blieb, war der Bakterienbefund 10mal positiv, 4mal negativ. Es scheint also, als ob die bakteriologische Blutuntersuchung beim Typhus ein sichereres diagnostisches Hilfsmittel ist, als die Agglutinationsprobe. In 3 unserer Fälle blieb diese negativ, während der Bakterienbefund positiv war. Andererseits war in ein einem schweren Fall der Bakterienbefund bei zweimaliger Untersuchung negativ, Gruber-Widal jedoch positiv. Um so wichtiger erscheint das Hilfsmittel der bakteriologischen Blutuntersuchung für die Typhusdiagnose, als der positive Befund schon in früher Zeit zu erwarten ist, wo das Agglutinationsphänomen noch nicht in Erscheinung tritt, und weil das letztere außerdem für die Diagnose des Typhusrezidivs nicht zu verwerten ist und es in neuester Zeit auch bei Leberabsceß[1]) und der WEILschen Krankheit[2]) beobachtet worden ist. Es gibt nun eine Anzahl von Fällen, in denen beide Mittel im Stich lassen trotz wiederholter und einwandsfreier Untersuchung; unter diesen befinden sich sogar recht schwer verlaufende Fälle. Ob es sich hier um eine reine Typhustoxiämie handelt, und warum hier die Bakterien nicht ins Blut übergehen, und die Agglutinationsfähigkeit nicht hervorgerufen wird, erscheint eine ebenso schwer zu beantwortende Frage, wie die, warum bei einer Reihe klinisch wohlcharakterisierten Septikämien die bakteriologische Blutuntersuchung negativ bleibt. — Auf die Pathogenese des Scharlachs und der bakteriologischen Blutbefunde bei demselben werde ich im zweiten Teil der Arbeit eingehen. —

Eine Reihe von Krankengeschichten solcher Septikopyämien, bei denen der Bakterienbefund im Blut positiv war, mit besonderem Hinweis auf den Erfolg der therapeutischen Versuche, seien sie innerer, seien sie chirurgischer Natur, wird nun, glaube ich, mit Interesse betrachtet werden können. Ein interessanter hier beobachteter Fall von Friedländersepsis mit sekundärer Pneumonie ist von JENSSEN[3]) beschrieben worden.

Zuerst möchte ich eine Krankengeschichte einer Septikämie wieder-

---

1) MEYELL, Widalsche Serumreaktion bei Leberabsceß. Münch. med. Wochensch., 1903, No. 14.

2) ECKART, Widalsche Serumreaktion bei Weilscher Krankheit. Münch. med. Wochenschr., 1902, No. 27. — ZUPPNIK, Erfahrungen über die Gruber-Widalsche Reaktion und Autoagglutination bei Typhus abd. Zeitschrift für Heilkunde, 1901.

3) Münch. med. Wochenschr., 1903, No. 29.

geben, welche von einem dem LÖFFLERschen Corynebacterium diphtheriae sehr nahestehenden Mikrobion verursucht worden ist. Seine bakteriologische Beurteilung möchte ich Fachleuten überlassen.

I. Herr H., Schreiber, 16 J. Aufgenommen den 13. Juni 1902.

Anamnese: Im Alter von 6 Jahren hat Pat. Scharlach gehabt, will seitdem schielen. Familienanamnese ohne Belang. Pat. erkrankte vor 9 Tagen mit starken Kopfschmerzen, quälendem Husten und hohem Fieber. (Angaben des Arztes.) Ueber den Lungen waren Zeichen einer leichten Bronchitis, rechts hinten unten Knarren und leichtes Bronchialatmen nachweisbar. Die Lungenerscheinungen waren sehr wechselnd und gingen zurück, ohne daß Temperaturabfall eintrat. Morgens 39—39,9°, abends 40°, Bei anhaltend starken Kopfschmerzen, mäßiger Milzvergrößerung fehlen sonstige Symptome. Typhus wird wahrscheinlich. Stuhl bisher angehalten. Da der Puls matt war, hat Pat. Excitantien und Dig. 1,5/150,0 bekommen. Darauf wird der Puls besser, erscheint jedoch heute wieder dikrot.

Pat. selbst gibt an, anfangs eine leichte Angina gehabt zu haben.

Status: 16-jähr. Schreiber. Mittlerer Ernährungszustand. Strabismus convergens links. Reflexe o. B. Konjuktion weiß. An den Schleimhäuten keine Veränderungen. Farbe des Gesichts weiß, die des übrigen Körpers grau-gelblich. Tonsillen leicht gerötet und geschwollen.

Lungen: Grenzen die gewöhnlichen, perkut. und auskult. nihil. Kein Auswurf.

Cor: Innerhalb der gewöhnlichen Grenzen, erster Ton an der Spitze unrein. Puls mittelkräftig, regelmäßig. Frequenz der Temperatur entsprechend.

Abdomen: Nirgends druckempfindlich, weich, eindrückbar. Leber nicht vergrößert. Milz palpabel, perkutorisch bis an die vordere Axillarlinie reichend.

Stuhl breiig, braun. Urin frei von A. und S., rotgelb. Diazo —. Temperatur mittags 40,0°, abends 39,8°, Puls 112. Allgemeinbefinden beträchtlich gestört. Pat. ist weinerlicher Stimmung, ächzt bei jeder Bewegung, die mit ihm vorgenommen wird, ohne jedoch irgendwo Schmerzen lokalisieren zu können.

13. Juni. Medikation dig. 4 × 0,1, Portwein, Eisblase Kopf. Blutentnahme.

14. Juni. Temp. 39—39,4. Puls 104. Natr. sal. 5,0 zweimal p. Cl. Diazo —. Heftiges Nasenbluten. Systol. Geräusch an der Spitze. Milz palpabel.

15. Juni. Temp. 39,0—39,8. Puls 100. Dig. 4 × 0,1. Subjektive Besserung des Befindens. Leichter Ikterus. Nasenbluten.

16. Juni. Temp. morgens 39,6, mittags 39,8, nachmittags 38,2. Diazo —. 10 Uhr vorm. 5500 w. Blutkörperchen. Puls 132. Miliare Petechien vereinzelt auf dem ganzen Körper. An der Mundschleimhaut keine Blutungen sichtbar. 1 Uhr mittags krampfartiger Anfall, dann ist Pat. benommen, nicht mehr reagierend. Reflexe erloschen. Atmung 60. Spasmus in den Armen. Pat. macht septischen Eindruck. Exitus.

Blutbefund: Nach 24 Stunden auf allen Blutplatten viele Hunderte kleine, hell-mausgraue Kolonien ohne hellen Hof. Die Kolonien wachsen nicht mehr stark. Die größten bleiben etwa stecknadelkopfgroß.

Sektionsprotokoll (Dr. HUETER): Junger Mann ohne Oedeme. Panniculus dünn. In der Bauchhöhle ca. 30 ccm klare, gelbe Flüssigkeit, ebensolche in beiden Pleurahöhlen.

Cor nicht vergrößert. Auf dem Epicard neben der Spitze ein Sehnenfleck. Epicard wenig fetthaltig, stellenweise feine Ekchymosen. In den Höhlen Gallertgerinnsel und auffallend dünnes, wässeriges Blut. Muskulatur mürbe, blaßgraurot.

Aortenklappen etwas getrübt, mit mattem Glanz. An der Mitralklappe, und zwar an dem vorderen Segel und dem hinteren Teil des hinteren (dazwischen eine völlig intakte Partie), weiche, graurote, unregelmäßig höckerige, festsitzende Auflagerungen, die auf der vorderen Klappe bis auf die Sehnenfäden reichen. Ein ca. erbsengroßes Knötchen ähnlicher Beschaffenheit auf dem Endocard des Septum ventriculorum (Kontaktinfektion).

Zwerchfell beiderseits tiefstehend (6. Rippe).

Beide Lungen groß und unbedeutend an den Spitzen verwachsen; auf dem Durchschnitt blutreich, ödematös, überall lufthaltig. Pleura glatt, glänzend, mit feinen Ekchymosen. Bronchial- und Trachealschleimhaut intensiv gerötet und geschwollen, ohne Schleimbelag. Die Halsorgane bieten nicht Besonderes.

Milz groß, sehr weich, Pulpa graurötlich, auf der Schnittfläche vorquellend, in ihr multiple, ischämische Infarkte mit hämorrhagischem Hofe.

Leber wenig fetthaltig, mäßig blutreich. Schnittfläche etwas trübe mit mattem Glanze.

Magen: Schleimhaut in Längsfalten gelegt, etwas gerötet und geschwollen.

Nieren groß, weich, Oberfläche glatt, Rinde blaß, breit, etwas trübe. In beiden Nieren frische ischämische Infarkte, worunter ein sehr großer.

Im Darme frische Blutungen der Schleimhaut.

Schwellungen der Solitärfollikel, graue Pigmentierung der Peyerschen Plaques.

An den Meningen zahlreiche Petechien.

Anatomische Diagnose: Endocarditis mitralis ulcerosa. Infarkte der Milz und der Nieren. Nephritis parenchymatosa.

Bakteriologischer Befund (Dr. Hueter): Platte aus dem Blute des rechten Herzens bietet dasselbe Bild, wie die e vivo gegossene.

Agarplatte: Kleine, graue Kolonien, mikroskopisch stark granuliert, Zentrum dunkler, Rand etwas unregelmäßig eingebuchtet.

Auf Glycerinagar grauer feuchter Ueberzug.

Glycerinagarstich. Wachstum entlang dem ganzen Stichkanal: Oberfläche grau, feucht, konzentrisch geschichtet.

Gelatinestich langsames kümmerliches Wachstum entlang dem ganzen Stichkanal (Stubentemperatur).

Milch unverändert, keine Koagulation.

Bouillon. Starke Trübung mit schleimigem Bodensatze. Kulturen aus Milz und Milzinfarkt in 24 Stunden gewachsen.

Ausstrich einer endokarditischen Wucherung auf Agarplatte: Flächenförmige, graugelbe Ausbreitung: am Rande feinste punktförmige Kolonien.

Reinkultur nach 36 Stunden.

Bacillen im hängenden Tropfen unbeweglich.

Färbung nach Gram ohne besondere Vorsicht positiv.

Pleomorphie. Die jungen Bacillen besitzen Keilform, später nehmen sie Keulen-Hantelformen an und bekommen zerhacktes Aussehen.

Die Neissersche Färbung ergibt deutliche Polkörnerfärbung.

Histologisch sind dieselben Bacillen in den Thromben des Endokards, der Milz und Niereninfarkte in großen Mengen nachgewiesen.

Tierexperiment. Einer Maus werden 3 ccm 24-stündiger Bouillonkultur in den Bauchraum injiziert. Nach 24 Stunden tot. Dieselben Mikroorganismen wachsen aus der Milz in Reinkultur.

Meerschweinchen, dem eine Oese 24-stündiger Bouillonkultur in eine Konjunktivalwunde eingeimpft wird, reagiert nur mit einer leichten Conjunctivitis.

Einem anderen Meerschweinchen wurde eine Injektion in den Bauchraum appliziert. Das Tier blieb am Leben. Nach einiger Zeit traten einseitige Lähmungen auf. Leider wurde die Untersuchung der anatomischen Veränderungen vereitelt.

Wenn bei diesem Falle auch nicht alle Hilfsmittel zur Feststellung der bakteriologischen Diagnose erschöpft worden sind, so läßt sich doch behaupten, daß der gefundene Bacillus dem echten LÖFFLERschen Bacillus ganz außerordentlich ähnlich ist. Auffällig ist nur, daß das Tierexperiment so veränderte Virulenzverhältnisse ergab. Der echte Diphtheriebacillus ist ja auch schon einige Male im Blute nachgewiesen worden [1]).

II. Kl. Puerperale Streptokokkensepsis. Aufgenommen 15. Dez. 1901.

Anamnese: Eltern †, Mutter an Krebs gestorben. Pat. hatte als Kind Masern, Scharlach, Diphtherie, sonst gesund. Menses regelmäßig, 3—4 Tage, ohne Beschwerden. Seit 7 Jahren starker gelber Ausfluß; 4 Partus, 1 Abort.

Letzter Partus am 9. Dez. 1901. Die Placenta soll sofort nach der Geburt von der Hebamme herausgedrückt worden sein. 2 Tage post partum (vor 4 Tagen) Schüttelfrost und Fieber mit Schmerzen im Leibe und Kopfe. Abgang von 2 großen Stücken scheinbar geronnenen Blutes. Schon gleich nach der Geburt hatten die Schmerzen angefangen und der Leib war täglich empfindlicher geworden. Die Blutung hat nicht vollkommen aufgehört.

Status: Mittelkräftige 30-jähr. Frau, Zunge stark belegt, leicht trocken.

Cor o. B.

Pulm. überall verschärftes Atmen und diffuse Rasselgeräusche.

p. v. Uterus schlaff, vergrößert, bis zur halben Nabelhöhe reichend, leicht nach rechts verlagert.

Cervix für mehrere Finger durchgängig, verschiedentlich leicht eingerissen, leichte Erosionen der portio. Im Uterus kleine Placentareste in reichlichen Mengen fühlbar. Blutung mäßig. Im rechten, oberen Parametrium eine 2 Finger dicke Schwellung, nach der rechten Inguinalgegend hinziehend. Salpingitis dextra.

Erasio uteri, heiße Douche, Tamponade, Leibeisblase. Ergotin DENZEL, nachmittags Schüttelfrost. Temp. 40,9.

16. Dez. 1901. Tamponade entfernt, heiße Dusche 38,6. Ergotin. Schüttelfrost. 40,6

17. Dez. Lysoldouche. Temp. morgens 39,4 abends 40,4. Ergotin.

---

1) FROSCH, Centralbl. f. Hyg., Bd. 13. — NOWAK, Centralbl. f. Bakt., Bd. 19, p. 982. — ROOSEN-RUNGE, Münch. med. Wochenschr., 1902, p. 1119, 1903, No. 29. — VON NIESSEN, ebenda, 1902, p. 2097.

18. Dez. Ergotin ab. 2 Lysoldouchen täglich. Eisblase Kopf und Leib. Reichlicher, übelriechender schleimig-eiteriger Ausfluß. Temp. morgens 39,4, mittags 41,1, Chinin 1,0, Abfall auf 40,0, abends 40,7.

19. Dez. Temp. 40,1. Frösteln. 40,9. Chinin 1,0. 30 g Kognak.

20. Dez. 1 l Kochsalzinfusion. Lungengymnastik, Aufrichten. Inf. dig. 3mal tägl. 1 Eßl. Temp. 39,7, 41,1.

21. Dez. Expectorans. Schwellung und Rötung der Fußgelenke. Temp. 40,3, 40,7. Dekubitus. Sp. A.

22. Dez. Temp. 38,1. Schmerzen in verschiedenen Gelenken. Schüttelfrost. 40,7. Blutentnahme aus der l. Armvene 10 ccm. Sp. A.

23. Dez. Temp. 39,1. Puls 88. Starker Kaffee. In den Blutplatten zahlreiche Streptokokkenkolonien gewachsen, abends Temp. 40,7. Puls 84. 2-stündl. Kampfer.

24. Dez. Temp. 39,7. Puls 100. Injektion von Antistreptokokkenserum Marmorek, abends Temp. 41.

25. Dez. Temp. 39,1. Exitus.

Anatomische Diagnose: Septische Lungeninfarkte, Pneumonie, Pleuritis, Milztumor. Nephritis parenchymatosa. Cystitis diphtherica, Colpitis, Endometritis septica puerperalis.

III. L. Kryptogenetische Sepsis. Aufgenommen 28. Juli 1902.

Anamnese fehlt. Der Arzt teilt mit, daß die Temperatur in den letzten Tagen 39—40° betragen habe. Seit einigen Tagen Anurie.

Status: ca. 50-jähr. Frau in gutem Ernährungszustande. Passive Rückenlage. Stimme tonlos, Sensorium benommen. Augen starr, weit geöffnet, Pupillen reagieren. Im Rachen kein Befund.

Lungen o. B.

Cor gew. Grenzen, Töne rein. Puls regelmäßig, mittelkräftig.

Abdomen weich, leicht gewölbt, eindrückbar, nirgends besonders druckempfindlich. Leber nicht vergrößert.

Milz reicht perkutorisch bis zur vorderen Axillarlinie, ist deutlich palpabel.

Stuhl —.

Urin leicht getrübt, mäßig viel Eiweiß.

Mikroskopisch zahlreiche Streptokokken. Epithelcylinder nicht nachweisbar, einige granulierte Cylinder.

Blutentnahme. Nach 12 Stunden zeigen die Platten ein flockiges Aussehen; Zerstörung des roten Blutfarbstoffes. Ausstrich: Streptokokken, ebenso in der hiervon gezüchteten Bouillonkultur. Am anderen Morgen Puls klein, jagend. Exitus.

Anatomische Diagnose: Blutungen der Schleimhaut und serösen Häute, starker Milztumor. Blutungen der Milz, Nephritis acuta. Streptokokken aus der Milz gezüchtet.

IV. Aug. L. Aufgenommen 14. Okt. 1902.

Anamnese fehlt. Pat. soll am 10. Okt. noch gesund gewesen sein.

Status: Schwerkranker Mann. Septischer Gesamteindruck. Tiefes Coma. Pat. verdreht die Augen. Pupillen reagieren auf Licht. Reflexe normal. Pat. macht mit den Händen Greifbewegungen. Zunge belegt. Im Rachen keine Besonderheiten. An den Armen, auf den Handrücken, nicht so zahlreich auf der Brust und dem Bauche, hirsekorngroße Eiterbläschen.

Pulm. o. B. Pat. atmet mangelhaft.

Cor: Grenzen die gewöhnlichen. Töne an der Spitze unrein. Puls leicht unterdrückbar, beschleunigt.

Milz: Perkutorisch bis zur mittleren Axillarlinie vergrößert, nicht palpabel.

Leber nicht vergrößert.

Urin: Mäßig Albumen. Temp. 40,3.

Blutentnahme. Exitus.

Auf allen Blutplatten nach 15 Stunden unzählige Staphylokokkenkolonien, nach 36 Stunden auch zahllose Streptokokkenkolonien gewachsen.

Keine Obduktion.

V. W. Schn., 15-jähr. Schlachterlehrling. Aufgenommen 6. Nov. 1902.

Anamnese: Pat. erkrankte am 1. Nov. mit Schüttelfrost und Erbrechen, konnte aber bis zum 3. Nov. arbeiten. Am 4. Nov. mittags mußte er sich ins Bett legen und öfters brechen. Bei Bewegungen hat Pat. Schmerzen im rechten Hüftgelenk, in beiden Kniegelenken, im rechten Fußgelenk. Beim Luftholen hat er angeblich Schmerzen in der Luftröhre.

Status: Mittelkräftiger Junge, macht bei der Einlieferung keinen schwerkranken Eindruck trotz des hohen Fiebers von 40,7. Pat. macht nur den Eindruck, daß er schwach sei. Augen schwarz umrandet. Zunge nicht belegt, feucht. Reflexe normal. Herz nicht vergrößert, Töne rein. Puls klein, 136.

Lungen o. B.

Abdomen nicht aufgetrieben, nicht druckempfindlich. Keine Roseolen. Leber und Milz nicht vergrößert. Das rechte Fußgelenk, beide Kniegelenke und die rechte Hüfte sind bei Bewegungen schmerzhaft. Die Oberschenkelmuskulatur rechts auf Druck sehr empfindlich. Schwellung und Rötung an den Gelenken nicht wahrzunehmen. An der linken Hand finden sich einige abgeheilte, scheinbar infiziert gewesene kleine Verletzungen, hinter dem rechten Ohre einige Borken. Ord.: Natr. salic. $2 \times 4$ g p. Cl. Borkarbolverband.

1. Blutentnahme: Am 8. Nov. sind auf 2 Platten einige Staphylokokkenkulturen gewachsen.

7. Nov. 1902. Puls klein, abends 39,3. Zunge feucht. Somnolenz. Stuhl dünnflüssig. Innerhalb der linken Mamillarlinie perikarditisches Reiben. Inf. dig. Temp. bis zum Tode um 40°.

8. Nov. Klagen über Kopfschmerzen und Schmerzen in der linken Schulter und Hüfte. Perikarditisches Reiben unverändert. Herzeisblase. In den Kniegelenken weniger Schmerzen.

9. Nov. Hüftgelenk frei, in den Kniegelenken weniger Schmerzen. Ischiassymptome.

2. Blutuntersuchung am 16. Nov. Auf allen Platten viele Staphylokokkenkolonien gewachsen.

10. Nov. Nachts große Unruhe, Schreien, Weinen. Morgens um 5 Uhr Puls sehr schlecht. Koffeïn $3 \times 0{,}1$. Starke Somnolenz, Zunge braun, trocken. H. u. r. pleuritisches Reiben. Perikarditisches Reiben unverändert. Stündlich 1 Spritze Kampfer 20-proz.

Kochsalzinfusion 1 l. Abends Ruhe, kein Schreien mehr, Schwitzen. Im Harnsedimente granulierte Cylinder, einzelne Epithelien.

12. Nov. Morgens leichte Unruhe, Gesichtsfarbe bleich, Wangen eingefallen. Atmung beschleunigt. Zungen- und Mundschleimhaut trocken. An beiden Füßen Eiterblasen (Reinkultur Staphylokokken).

10 Uhr Infusion.

4 Uhr Einreibung Ung. Créde.

5½ Uhr intravenöse Injektion von 10 ccm einer 10-proz. Kollargollösung.

6 Uhr. Unter zunehmender Pulsfrequenz und Coma Exitus.

Anatomische Diagnose: Pericarditis fibrinosa. Pleuritis bilateralis fibrinosa. Ekchymosen der Pleura und des Perikards. Embolische Abscesse des Herzens (Fettdegeneration der Muskulatur um sie herum). Endocarditis septica mitralis, Akuter Milztumor. Embolische Nierenabscesse. Trübe Schwellung der Leber.

VI. K. E. Aufgenommen 25. Okt. 1902.

Anamnese: Pat. erkrankte vor 8 Tagen mit Schüttelfrost, fühlte sich dann bis vor 2 Tagen wieder wohl. Dann setzten heftige Schmerzen in verschiedenen Gelenken ein.

Status: Kleiner Mann in gutem Ernährungszustande. Hautfarbe gelblich. Zunge etwas belegt. Leichte Stomatitis. Pupillen gleich weit, reagieren. Reflexe nicht gesteigert.

Pulm. o. B.

Herz nicht verbreitert, Töne leise, undeutlich.

Abdomen weich, nicht aufgetrieben, nicht druckempfindlich. Leber und Milz nicht vergrößert. Urin frei von A und S. Beide Handgelenke, Knie- und Fußgelenke sind stark geschwellt. Bei geringer Bewegung und Benutzung außerordentlich schmerzhaft. Keine Krepitation. An den Gelenken der großen Zehen ausgesprochene Rötung. Temp. an den geschwollenen Gelenken erhöht. Temp. 40,2. Natr. sal. 2 × 6,0 p. Cl. Bor-Karbolverbände.

26. Okt. Temp. fällt kritisch auf 37,9.

27. Okt. Temp. normal.

28. Okt. Temp. beginnt wieder langsam zu steigen, erreicht

1. Nov. 40,3.

3. Nov. Ueber den Lungen Katarrh, Milz bis zur vorderen Axillarlinie vergrößert.

Blutentnahme: Alle Platten bleiben steril.

Temp. abends 40,2. Im Urin Spur A. Keine Cylinder.

4. Nov. abends 40,2, am 5. und 6. Nov. Temp. normal. Schmerzen geringer.

7. Nov. abends 39,3.

8. Nov. abends 36,7.

9. Nov. morgens 40,2, mittags 38, nachmittags 40,7. 1,0 Antipyrin. Schweiß, darauf 38.

10. Nov. Blutentnahme. (Am 14. Nov. auf einigen Platten Staphylokokkenkolonien.) Unter Weiterverordnung von Natr. sal. täglich Schüttelfrost. Bis zum 15. Nov. Schwankungen der Temperatur zwischen 36,6 und 40,7.

15. Nov. Blutentnahme. (Am 16. Nov. auf allen Platten Staphylokokkenkolonien.)

Vom 16. Nov. an wurde täglich, wie auf der Kurve verzeichnet, eine Injektion von 10 ccm einer 1-proz. Kollargollösung in die Armvene gemacht. Am 21. Nov. hörten die Schüttelfröste auf, Pat. fror nur noch leicht.

22. Nov. Leichter Ikterus der Haut und der Conjunctiva.

23. Nov. Leichte Benommenheit.

24. Nov. Im Urin Sp. A.

25. Nov. Hautblutungen am ganzen Körper und den Conjunctiven. Dyspnoë. Schwere Benommenheit.

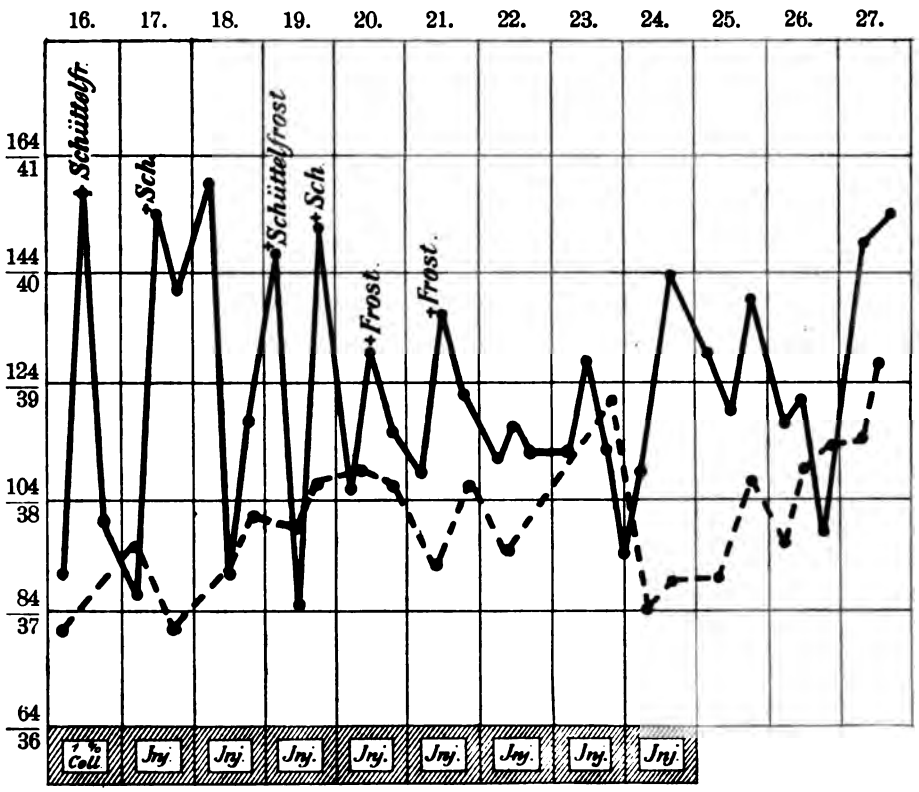


27. Nov. Völlig bewußtlos. Abends Exitus.

Direkt post mortem entnommene Perikardialflüssigkeit, ebenso das 14 Stunden p. m. entnommene Herzblut enthält unzählige Staphylokokken. Die Blutplatten sind infolge der Zerstörung des Blutfarbstoffes stark aufgehellt.

Anatomische Diagnose: Herzhypertrophie. Endokarditis der Aortenklappen. Multiple Ekchymosen der Haut, Schleimhäute und serösen Häute. Bronchopneumonien beiderseits. Milztumor. Milzinfarkt. Nephritis parenchymatosa.

Bakteriologischer Befund.

Fall V. 10. Nov. 1902. Auf allen 4 Blutplatten ca. 50—100 Kolonien gewachsen. Die meisten besitzen einen Durchmesser von 1—2 mm. Um sie herum ein 1—3 mm breiter, konzentrischer heller Hof, der durch Zersetzung des Blutfarbstoffes entstanden ist. Um die Peripherie desselben herum ist fast stets eine dunkelbraune, unregelmäßige Zone zu sehen.

An den folgenden Tagen schießen teils in den Aufhellungskreisen, teils außerhalb derselben punktförmige Kolonien auf, zum Teil ohne Aufhellungszone, zum Teil mit einer solchen. Die ersten Kolonien wachsen, bekommen teilweise großlappige Gestalt und enthalten nach mehreren Tagen einen hellbraunen Kern, darum einen weißen Ring, dann wieder einen hellbraunen Ring, dann den weißen Rand. Alle großen und kleinen Kolonien bestanden aus Staphyl. pyog. albus. In

der Weiterzüchtung zersetzten die von den mit Hof versehenen Kolonien gezüchteten Tochterkolonien auch weiter den Blutfarbstoff.

Fall VI. Zweite Untersuchung am 15. Nov. 1902.

Am 16. Nov. auf der 1. Platte 3 Kolonien, auf der 2. Platte 2 Kolonien, auf der 3. Platte 2 Kolonien, auf der 4. Platte 8 Kolonien. Alle haben einen Durchmesser von 1—2 mm, sind weiß, haben zum Teil einen Aufhellungsrand. Alle bestehen aus Staphyl. pyog. albus.

Am 17. Nov. auf der 1. Platte 10 Kolonien, auf der 2. Platte 15 Kolonien, auf der 3. Platte 11 Kolonien (2 Sarcinen), auf der 4. Platte etwa 20 Kolonien. Die Kolonien haben dasselbe Aussehen, wie die des Falles 5. Bei beiden Fällen finden wir den Blutfarbstoff zersetzende und nicht zersetzende Kolonien.

Die Fälle V und VI zeichnen sich dadurch aus, daß parallel dem Schwererwerden des Krankheitsbildes auch mehr Kokken im Blut nachgewiesen werden konnten. Doch glaube ich, daß wir diese Blutuntersuchungen noch im Stadium der einfachen Bakteriämie vorgenommen haben, in welchem von dem primären Krankheitsherde fortwährend Kokken ins Blut geschickt wurden, nicht aber sich diese schon im Blut infolge der insufficienten Schutzstoffbildung selbständig vermehrten. Dieses Stadium aber, in welchem wir Bakterien in sehr großer Anzahl im Blut finden würden, welches uns allein die Diagnose Sepsis sensu strictori zu stellen erlaubt, trat erst in den letzten Tagen auf. Die üble Prognose, welche allerdings auch schon mäßiger Bakterienbefund im Blut bei nicht chirurgischen Infektionen zu stellen erlaubt, bevor die eigentliche Sepsis eingetreten ist, wird durch diese Fälle bestätigt, besonders durch Fall VI, welcher ausschließlich mit Kollargolinjektionen behandelt wurde. Ebenso ließ uns die Behandlung mit ARONSONschem Serum in folgendem Fall von Streptokokkensepsis im Stich.

VII. D. M. Puerperalsepsis 4. Dez.

Anamnese: Eltern tot. Pat. früher gesund. Schon vor der Verheiratung unregelmäßig menstruiert. Am 6. Nov. Frühgeburt im 6. Monat, Wochenbett angeblich normal. Am 15. Nov. aufgestanden. Am 16. mit Schüttelfrost und Fieber ohne Schmerzen erkrankt. Später übelriechender Ausfluß. Die Schüttelfröste haben sich unregelmäßig bis jetzt wiederholt. Allgemeinbefinden in letzter Zeit besser. Viel Durst. Appetitlosigkeit. Obstipation.

Status: 25-jähr. Frau in mittlerem Ernährungszustand. Sensorium frei. Zunge belegt. Soor der Mundhöhle. Linkes Bein geschwollen. Leichtes Oedem und Druckempfindlichkeit.

Pulm.: Leichter Katarrh.

Cor: Grenzen die gewöhnlichen, Töne unrein. Puls mittelkräftig, beschleunigt, regelmäßig.

Abdomen weich, nicht aufgetrieben, angeblich nirgends druckempfindlich. Milz palpabel, Leber nicht vergrößert.

Per vaginam: Die weite Scheide voll von gelbem Eiter. Die Finger können die Portio nicht erreichen, auch die Größe des Uterus läßt sich nicht feststellen. Die Portio ist eingelagert in starre Infiltrationen. Indurative Infiltration der Labien.

Per rectum: Im hinteren Douglas und seitlich beiderseits oben starre Infiltrate fühlbar. Stuhl diarrhoisch. Im Urin Sp. A.

Verlauf: Blutentnahme am ersten Tage verlief infolge eines Lapsus ohne Resultat. Täglich Schüttelfröste und Temp. bis 41°. Behandlung mit Infusionen von Kochsalzlösung und Schwitzbogen.

9. Dez. Beide große Schamlippen stark geschwollen. Auf Incision entleert sich massenhaft stinkender Eiter. In beiden Labien große Absceßhöhlen.

10. Dez. Ikterische Verfärbung der Haut.

Blutentnahme: Nach 12 Stunden sehr zahlreiche Streptokokkenkolonien gewachsen, die den Blutfarbstoff zersetzen. Auch einige Staphylokokkenkolonien gewachsen.

Darauf am

11. Dez. morgens eine Injektion von 20 ccm des neuen Aronsonschen Antistreptokokkenserums. Aus der Incisionswunde wenig Eiter.

12. Dez. Injektion von 20 ccm Ar. S. Schwerer septischer Allgemeinzustand. Atmung beschleunigt. Etwas Benommenheit. Ikterus stärker. Abends leichter Schüttelfrost. Sensorium frei.

13. Dez. morgens Injektion von 20 ccm Ar. S. 20600 w. Blutk. Schwerer septischer Zustand. Im Urin Sp. A. Abends Exitus.

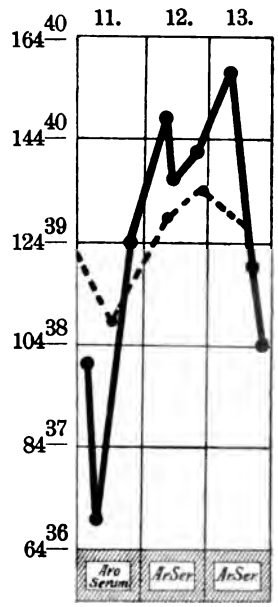


Anatomische Diagnose: Herzverfettung. Akuter Milztumor. Nephritis parenchymatosa. Endometritis puerperalis. Parametrischer Abscеß. Thrombose der linken Ulna femoralis.

VIII. Aufgenommen 26. Dez. 1902.

Anamnese: Abort vor 8 Wochen. Am 2. Tage Schüttelfrost. Jetzt seit 14 Tagen.

Status: Reduzierter Zustand. Ikterus. Verfallenes Aussehen. Fliegende Atmung. Septischer Gesamteindruck. Zunge belegt, trocken. Sensorium frei.

Pulm.: L. h. u. handbreite Dämpfung. Kompressionsatmen. Die Punktion ergibt ca 200 ccm trübes Exsudat. Rasseln beiderseits.

Cor: Tätigkeit beschleunigt. Puls klein, zeitweise aussetzend. Abdomen aufgetrieben. Tympanie. In der Ovarialgegend beiderseits Druckempfindlichkeit.

Per vaginam: Uterus nicht vergrößert. Parametrisches Exsudat beiderseits.

Blutentnahme: Nach 12 Stunden zahlreiche Streptokokken gewachsen. Exitus am 27. Dez. 1902.

Anatomische Diagnose: Umschriebene Peritonitis. Tubenabscеß rechts. Placentarrest im Uterus. Pleur. Exsudat beiderseits. Septische Lungeninfarkte beiderseits. Herzverfettung.

IX. Puerperalsepsis 29. Jan. 1903.

Anamnese: In 12 Jahren hat Pat. 5 Partus, 9 Aborte durchgemacht. Seit mehreren Jahren leidet sie an Husten, Auswurf, Nachtschweißen. Anfang Jan. 1902 letzte Menstruation. Vor 14 Tagen Erbrechen,

Schüttelfrost, Fieber. Darauf Ausfluß und Blutung. Vor 8 Tagen Ausräumung des Aborts. Darauf Entfieberung. Seit 3 Tagen wieder Fieber und geringe Blutung. Kein Appetit, viel Durst.

Status: 35-jährige Frau in reduziertem Ernährungszustand. Zunge trocken, belegt. Allgemeinzustand sehr schwer. Der rechte Unterarm weist eine Schwellung anf, die nach dem Ellenbogen hin an Stärke zunimmt. Starke Druckempfindlichkeit der ulnaren Partie, sowie Rötung daselbst, etwas Oedem. Konturen des Kubital- und Handgelenks nicht scharf. Bewegung wird schmerzhaft empfunden.

Pulm.: Katarrh der rechten Lunge. Vorn unter der Clavicula blasige Geräusche. Eiteriger Auswurf.

Cor: Grenzen gewöhnlich. Töne rein. Puls 80—108, regelmäßig matt.

Abdomen: Milz stark vergrößert, deutlich palpabel. Abdomen nirgends druckempfindlich. Stuhl fest.

Per vaginam: Im Speculum sieht man aus der Portio blutige Schleimfetzen hängen. Der Muttermund ist bequem für eine mittelgroße Kurette durchgängig. Nach Uterusdusche werden reichliche fötide Placentarreste entfernt. Heiße Uterustusche.

Blutentnahme: Nach 24 Stunden sind aus 68 ccm Blut ca. 20 Kolonien Streptokokken gewachsen. Fieber zwischen 40 und 40,5.

31. Jan. 1903. Ueber Nacht Schwellung. Rötung des rechten Oberarmes, ebenso des linken Vorderarmes. Auf der chirurgischen Station werden breite Incisionen angelegt. 1. Febr. 1903 Exitus.

Anatomische Diagnose: Multiple Incision an den Armen. Akuter Milztumor. Nephritis parenchymatosa. Endometritis puerperalis.

Der mäßig reichliche Streptokokkenbefund läßt uns in diesem Falle wohl richtiger eine Bakteriämie annehmen, die infolge der großen Metastase so früh zum Tode führte.

X. Meningokokkenseptikämie. 16. Febr. 1903.

Anamnese: Pat. wird in völlig bewußtlosem Zustand gebracht. Nach den Angaben seiner Frau ist er vor 14 Tagen fieberhaft erkrankt und bettlägerig gewesen. Der nach 2 Tagen gerufene Arzt hat Lungenentzündung festgestellt. Es ist dann allmählich Besserung eingetreten und 9. Febr. hat sich Pat. bereits ganz wohl gefühlt. Am 14. Febr. ist dann das Befinden wieder schlechter geworden und in der Nacht ist schon starke Unruhe, leichte Unklarheit und Somnolenz der Frau aufgefallen. Am folgenden Tage ist der Zustand angeblich wieder etwas besser geworden; Pat. hat wieder auf alles vollständig reagiert. In der Nacht darauf hat er dann über heftige Kopfschmerzen, Schmerzen in der linken Seite und in der Magengegend geklagt und ist von 2 Uhr an völlig unklar und sehr unruhig gewesen. Die Frau hat ihn kaum halten können. Er hat angeblich auf nichts mehr reagiert. — Pat. hat schon längere Zeit über Kopfschmerzen geklagt. Vor 7 Jahren hat er einen Stoß gegen den Kopf erhalten. Vor 2 Jahren ist er auf einem Schiffe in den Raum gefallen. Hereditär nichts nachzuweisen.

Status: Kräftiger Mann in mittleren Jahren, in gutem Ernährungszustand, wälzt sich unruhig im Bett umher, schreit dabei laut auf und verfällt dann in einen Zustand völliger Ruhe oft bis zu einer halben Stunde. Dann setzt wieder die Unruhe ein. Keine Reaktion auf äußere Eindrücke. Keine Lähmung nachweisbar. Kein Krampfzustand. Der Blick ist verschleiert, immer nach rechts gerichtet. Pupillenreaktion träge. Reflexprüfung ist erschwert; die Patellarreflexe sind nur undeutlich auslösbar.

Pulm.: Keine Veränderung nachweisbar.

Cor: Perkutorisch rechts eine Verbreiterung bis zur Mitte des Sternums. Töne dumpf, undeutlich. Aktion mittelkräftig, regelmäßig.

Abdomen leicht gespannt. Milz perkutorisch vergrößert. Urin spontan und reichlich entleert, enthält Sp. A. Nackenstarre gering. Mittags Lumbalpunktion. Es wird etwa ein Reagenzglas voll trüber Flüssigkeit entleert. Im Sediment sind vereinzelt intracellulär Diplokokken nachweisbar.

Temperatur morgens 41,8, Puls 132,
„ mittags 41,6, „ 132,
„ abends 40,1, „ 136.

17. Febr. 1903. Dauernde Ruhe. Mittags mehrere Schüttelfröste, Zähneknirschen. Die Nackenstarre ist stärker ausgeprägt, bis zum Tode stärkere Somnolenz. Morgens Blutentnahme. Therapie Salicyl pr. Cl. 5 g.

Temperatur morgens 41,1, Puls 140,
„ mittags 40,8.
„ abends 41,0, „ 132.

18. Feb. Morgens Exitus.

Nach 24 Stunden sind auf allen Blutplatten sehr zahlreiche punktförmige Kolonien gewachsen, welche den Blutfarbstoff erst nach mehreren Tagen schwach zersetzen. Ebenso finden sich auf den aus Agar mit Lumbalflüssigkeit gegossenen Platten viel kleine Kolonien. Diese enthalten alle Diplokokken. Die Maus wird durch eine Injektion in ca. 24 Stunden getötet. Die Diplokokken variieren in ihrer Form stark voneinander. Die in der Lumbalflüssigkeit befindlichen haben eher Semmelform, während die durch den Tierkörper gegangenen eine lanzettförmige Gestalt haben. Sie liegen oft in Ketten bis zu 10 Gliedern zusammen. Ihre Trennungslinie liegt senkrecht zur Achse des Fadens.

Anatomische Diagnosis: Meningitis purulenta. Blutungen der serösen Häute (Pleura, Epikard). Pleuritis fibr. sinistra. Endocarditis mitralis. Akuter Milztumor. Milzinfarkt. Ischämische Niereninfarkte. Trübe Schwellungen der Leber. Nephritis parenchymatosa.

Wir haben also 10 Fälle von Sepsis oder wie in Fall IX von einer der Sepsis nachstehenden Bakteriämie, welche alle tödlich verliefen. Einer wird vom Meningococcus Weichselbaum, einer von einem Diphtheriebacillus ähnlichen Bacillus hervorgerufen, 2 von Staphylococcus pyogenes albus, 6 Puerperalsepsen vom Streptococcus pyogenes.

In erfreulichem Gegensatz hierzu steht der günstige Ausgang bei einigen chirurgischen Fällen, bei denen Bakterien im Blut nachgewiesen wurden.

I. Assistenzarzt Dr. X.

Anamnese: Pat. bisher völlig gesund, infiziert sich am 29. März 1902 morgens bei einer Sektion am l. Daumen.

Status: Kräftig gebauter Mann ohne irgend einen pathologischen Organbefund.

Verlauf: 29. März abends klopfende Schmerzen, nachts Krankheitsgefühl.

30. März morgens subjektives Befinden leidlich, abends leichte Lymphangitis, nachts 11 Uhr Incision. Nachtruhe schlecht.

31. März leidliches Befinden, kein Fieber, Mattigkeit.

1. April morgens Incision verlängert. Erstes Daumglied verdächtig, cyanotisch. Allgemeine Mattigkeit.

2. April Status idem.

3. April am linken Unterarm Phlebitis und Periphlebitis, Mittagstemperatur 39,6. Chinin 1,0 täglich. Exision der Vene. Blut auf Agar gestrichen bleibt steril.

4. April Mittagstemperatur 40,0. Sulzig aussehende Phlegmone an der Vola der Hand. Ausgiebige Incision. Schmerzen an der l. Ferse. Incision, kein Eiter. Während der Verband abgenommen wird. Blutentnahme. Auf allen 4 Platten wachsen weit über hundert Kolonien Streptokokken mit typischem Hof. Milz palpabel.

Vom 6. April bis 12. April Temperaturschwankungen zwischen 37,5 und 40,2, einmal ein Schüttelfrost.

Therapie: Täglich eine Infusion von 1,5 l Kochsalzlösung. Amputation der nekrotischen dritten Daumenphalaux. Täglich 2mal Injektion von 20 ccm Marmorekschen Antistreptokokkenserum. Täglich Verbandwechsel. Befinden mäßig. Hin und wieder leichte Benommenheit.

13. April höchste Temperatur 39,7.
14. „ „ „ 39,2.
15. „ „ „ 38,1.

Bis zum 27. April schwankt die Temperatur zwischen 37,3 und 39.

27. April höchste Temperatur 39,8. Gelenkschwellungen und Schmerzen.

4. Mai Gelenke abgeschwollen.

6. Mai Bubo axillaris incidiert.

29. Mai Abceß am Unterschenkel incidiert.

22. Juli Diphtheritis, die in 4 Tagen abheilt. Darauf Pat. geheilt entlassen.

Das schwere Krankheitsbild im Verein mit dem außerordentlich reichlichen Streptokokkenbefund im Blut gaben mit Recht Veranlassung, die Prognose als sehr trüb zu betrachten. Man glaubte eine echte Septikopyämie vor sich zu haben. Die ausgiebigen Incisionen, schließlich die Amputation der vorderen Daumenphalaux im Verein mit reichlichen Kochsalzinfusionen und die tägliche Injektion von 40 ccm Marmorekschen Serums führten zu dem erfreulichen Ausgang. Man muß jedoch Anstand nehmen, diesen Fall als einen Fall geheilter Septikopyämie aufzufassen. Ich möchte ihn als einen Fall von Pyämie bezeichnen, verbunden mit zeitweiliger Bakteriämie. Den so reichlichen Bakterienbefund im Blut glaube ich aus einem Bakterienschube ins Blut während des Verbandwechsels erklären zu dürfen. Es wurde das Blut aus der Armvene entnommen, als Patient ins Operationszimmer getragen war und man eben angefangen hatte, den Verband abzuschneiden. Gerade die Reichlichkeit des Bakterienbefundes führt mich zu dieser Annahme, da im anderen Falle der günstige Ausgang doch wohl kaum möglich gewesen wäre. Ob man den täglichen Injektionen von 40 ccm Marmorekschen Serums eine wesentliche Beeinflussung des Krankheitsbildes zusprechen darf, erscheint nach den Mißerfolgen, die seine Anwendung sonst erlebt, doch sehr zweifelhaft. Der Haupterfolg wird wohl der chirurgischen Behandlung zuzuschreiben sein, die übrige Therapie mag sie unterstützt haben, insbesondere die reichlichen Kochsalzinfusionen.

II. K. Kr. Aufgenommen den 19. Okt. 1901. Verletzung der Atr. brachialis. Streptomycosis, Gangrän einiger Finger.

Anamnese: Pat. wird ins Krankenhaus gebracht mit dem Bericht, daß ihm bei der Arbeit ein großer Holzsplitter gegen den rechten Vorderarm geflogen sei, worauf das Blut sofort in dickem Strahl herausgespritzt sei.

Status: In der Mitte des rechten Oberarms eine ca. 3 cm lange Wunde mit zackigen Rändern. Oberhalb derselben ist eine Binde zur Kompression der Arterie angelegt. Die Wunde wird erweitert, die Arteria brachialis aufgesucht. Vor Aufhebung der Kompression wird ein Faden um die Arterie geführt, um sie eventuell unterbinden zu können. Da es nicht bedeutend blutet, wird der Faden wieder entfernt. Nach der Innenfläche des Oberarmes hin ist die Haut in ziemlicher Ausdehnung unterminiert. Am tiefsten Punkte dieser Tasche wird eine Gegenincision angelegt.

Verlauf: 22. Okt. Temperatur 37,7.

23. Okt. V.-W. Wunde sauber. Temperatur 36,8.

24. Okt. abends Temperatur 38,1.

25. Okt. Unter der unterminierten Haut Eiterrententionen. Temperaturabfall.

28. Okt. In der Nacht vom 27. bis 28. starke Blutung, die das Bett beschmutzt. Es wird die Arteria brachialis mit einiger Mühe in den Gramulationen aufgefunden. Sie ist an einer Stelle nekrotisch und perforiert. Oberhalb und unterhalb dieser Stelle wird unterbunden und das abgestorbene Stück exzidiert. Temperatur 36,7.

30. Okt. Täglich Verbandwechsel. Temperatur steigt an. Eiterige Sekretion der Wunde. Schienenverband. Suspension.

2. Nov. Weiterer Temperaturanstieg. Das proximale, sowie das distale Ende der Arteria brachialis ist auf eine Strecke von 3 cm nekrotisch geworden und enthält einen gelblichen, erweichten Thrombus. Die Wunde sieht im übrigen gut aus. Die Arteria brachialis wird oberhalb des

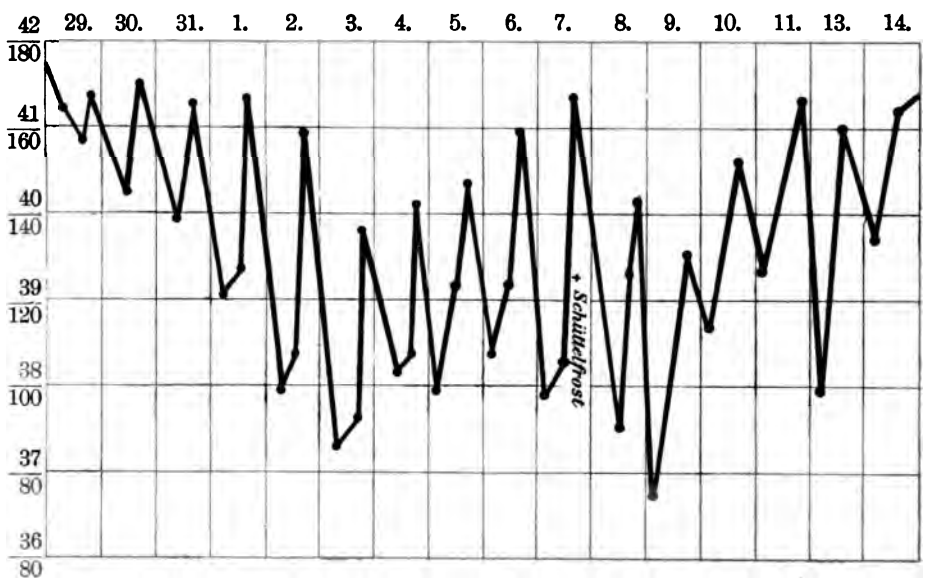

nekrotischen Abschnitts aufgesucht und nochmals unterbunden. Jodoformgazetamponade. Abends 41,2. Eisbeutel auf den Kopf.

3. Nov. Unruhige, schlaflose Nacht. Subjektives Befinden sonst gut. Abends 40,4. Somnolenz. 0,5 Sulfonal.

4. Nov. Etwas Schlaf. Allgemeinbefinden morgens gut, ebenso Appetit. Großen Durst. Mittags Schüttelfrost. Nachmittags Kochsalzinfusion 1 l. Abends eine halbe Stunde lang heftige Delirien. Eisbeutel auf Kopf und Herz.

6. Nov. Unruhiger Schlaf. Zustand wie gestern. Subjektives Befinden befriedigend. Zunge feucht. Nahrungsaufnahme reichlich Nachmittags somnolent, etwas Delirien. Um 6 Uhr Kochsalzinfusion.

6. Nov. Unruhige Nacht. Zustand wie gestern. Abends bei 40,0 keine Delirien. Pleuritisches Reiben links vorn unten. Infusion.

Blutentnahme: 5 ccm Blut werden auf 10 Glycerinagarschalen ausgestrichen. 2 Platten bleiben steril. Auf den übrigen sind am 7. Nov. rund 50 Kolonien des Streptoc. pyogenes gewachsen.

7. Nov. Der kleine Finger, der Ringfinger, Zeigefinger der rechten Hand haben sich an der Spitze bläulich verfärbt und fühlen sich kalt an. Gefühl ist bedeutend herabgesetzt. Sensorium nur morgens ganz frei. Nahrungsaufnahme gut. Zunge feucht. Drei diarrhoische Stühle. Abends Infusion. Keine Delirien.

8. Nov. Große mit bläulichem Eiter gefüllte Blase am Daumenballen und der Basis des kleinen Fingers der rechten Hand. Aus ersterem werden Streptokokken in Reinkultur gezüchtet. Infusion.

9. Nov. Stiche in die l. Brust. Lautes pleurit. Reiben v. l. u. Herztöne rein. Feuchter Umschlag. Das Fieber ist stark intermittierend. Infusion.

10. Nov. Temperatur abends 38,9. Infusion.

12. Nov. Fieber fällt ab. Allgemeinbefinden andauernd befriedigend. Sensorium freier. Pleuritisches Reiben und Diarrhöen weniger. Täglich Infusionen.

13. Nov. Fieberfrei. Die Finger sind gangränös und demarkieren sich.

14. Nov. Blutentnahme. Platte bleibt steril.

16. Nov. Dauernd fieberfrei. Absetzung der Infusionen. Die Wunde sieht gut aus, ist fast trocken. Die Gegenincisionsöffnung ist geschlossen. Der kleine Finger demarkiert sich am Metatarsophalangealgelenk. Am Ringfinger demarkiert sich die Ulnarheite der letzten Phalange. Der Mittelfinger ist intakt. Der Zeigefinger demarkiert sich etwa in der Mitte der ersten Phalanx. Statt des Daumenballens findet sich eine bis auf Knochen und Flexorensehnen reichende Höhle. Das Endglied des Daumens ist blau verfärbt.

22. Nov. Befinden gut. Am Kleinfinger löst sich die mumifizierte Partie ab. Am Ringfinger erhält sich der Knochen und die radiale Seite der Weichteile.

29. Nov. Die 2 Endglieder des Zeigefingers, die völlig mumifiziert, werden leicht abgetragen. An der radialen Seite des Ringfingers gangränesciert auch noch eine kleine Stelle. Abtragung der Epidermis, Suspension. Temperatur 38,7.

4. Dez. Der Ringfinger ist geschwollen. Starke Eiterung. Die Phalanx 3 ist von Eiter umspült. Am kleinen Finger sind die nekrotischen Stücke schon entfernt.

5. Dez. Phalanx 3 des Ringfingers stumpf abgelöst.

17. Dez. Exartikulation des letzten Gliedes vom Zeigefinger. Ampu-

tation des Köpfchens der Phalanx 2 des Ringfingers. Amputation des Köpfchens des Metacarpus 5. Entfernung sämtlicher Granulationen. Anfrischen der Wundränder und Naht. Man hat mit Bewegungen des Armes begonnen.

23. Dez. Die Nähte haben sämtlich wieder geöffnet werden müssen wegen Eiterretention.

23. Jan. Vom noch nicht völlig geschlossenen Wundwinkel des Oberarmes ausgehendes Erysipel. Temperatur 38,9, das auf den Arm beschränkt bleibt.

28. Jan. Erysipel abgelaufen.

18. Febr. Fast geheilt zur poliklinischen Behandlung entlassen.

In diesem Falle, dessen Krankengeschichte ich wegen des hohen Interesses, welches er beanspruchen darf, ausführlich mitgeteilt habe, gingen von dem nekrotischen Teile der Arteria brachialis die Embolien der Finger sowohl als die Streptokokkenbakteriämie aus durch die Aussendung infizierter Thrombenbruchstücke. Die alarmierenden Allgemeinsymptome hatten ihren Höhepunkt bereits überschritten, als die Gangrän der Finger eintrat.

Die schwere Allgemeininfektion mit reichlichen Mengen Streptokokken wurde nur durch Entfernung der nekrotischen Gefäßteile und ausgiebige Kochsalzinfusionen, deren 11 stattfanden, überwunden. Der hohe therapeutische Wert der Kochsalzinfusionen tritt hier noch mehr als in dem vorigen Fall hervor.

Fall III. Osteomyelitis des r. Unterschenkels. Staphylomycosis. A. S., 9 J. alt. Aufgenommen 17. Nov. 1902.

Anamnese: Pat. früher gesund, soll vor 4 Tagen unter Schüttelfrost und hohem Fieber erkrankt sein. Gleichzeitig entwickelte sich eine schmerzhafte, starke Schwellung des Unterschenkels.

Status: Pat. ist klar und gibt klare Antworten, klagt über heftige Schmerzen am r. Bein und in der Lebergegend. Rechter Unterschenkel stark geschwollen, gerötet, fluktuierend in der seitlichen Wadengegend. Temperatur 39,1.

17. Nov. Operation. Schnitt auf die Tibia. Eröffnung eines mit schokoladefarbenem Eiter erfüllten Abscesses, der das Periost in großer Ausdehnung vom Knochen zirkulär abgehoben hat. Eröffnung der Tibia in der Mitte. Mark vereitert. Die Aufmeißelung wird nach oben und unten fortgesetzt, bis das Periost am Knochen haftet und das Mark gesund ist. Die Epiphysenlinien kommen nicht zu Gesicht, liegt aber besonders oben sehr nahe. Im Kniegelenk seröser Erguß.

10. Nov. Temperatur 39,3. Puls 149. Verbandwechsel. Die Höhle sieht bis auf den unteren Wundwinkel sauber aus. Die Muskeln sind jedoch auffallend trocken. Pat. ist nicht mehr ganz klar, gibt zwar auf lautes Anrufen Antwort, ist aber zeitweise somnolent. Blutentnahme: Nach 18 Stunden sind auf jeder Platte eine Anzahl Streptokokken aufgegangen. Kochsalzinfusionen.

19. Nov. Temperatur 38,9—38,8. Schwellung und Schmerzen im r. Schultergelenk, keine Rötung. Seröser Erguß. Ruhigstellung. Das Kind ist klar. Kein Ikterus, gutes Aussehen der Zunge. Kochsalzinfusionen.

22. Nov. Knochen oben und unten etwas weiter aufgemacht. Eine

Tasche mit Eiter gefüllt zieht sich nach der Innenseite des Kniegelenks herüber, wird gespalten, tamponiert. Temperatur 36,6 abends.

23. Nov. Temperatur abends 39,0.

25. Nov. Schultergelenk ist frei. Das Kniegelenk ist noch geschwollen, aber nicht gerötet, nicht empfindlich. Dagegen wird bei Druck auf die Halswirbelsäule lebhafter Schmerz geäußert, desgleichen bei Drehbewegungen und Nickbewegungen des Koptes.

27. Nov. Das in den letzten Tagen schon geschwollene Großzehengelenk ist jetzt gerötet und sehr empfindlich. Incision seitlich mit Eröffnung des Gelenks. Entleerung von Eiter. Tamponade. Temperatur 39,4. Blutentnahme.

28. Nov. Keine Kolonien aufgegangen. Morgentemperatur 38,1. Schmerzen in der Wirbelsäule.

Täglicher Verbandwechsel erforderlich. Von jetzt ab den ganzen Dezember hindurch hohe intermittierende Temperaturen. Das Kind ist blaß und teilnahmslos. Von einer eigentlichen Retention kann nicht die Rede sein, wenn auch ab und zu eine Verlängerung der Incision am Kniegelenk erforderlich wird.

3. Jan. Eröffnung des Fußgelenks und Drainage. Entleerung von wenig Eiter. Trotzdem stellt sich keine normale Temperatur ein. Deshalb am

13. Jan. Exstirpation des Talus mit Gegenincisionen hinten. Jetzt liegt das Gelenk ganz frei da. Die Abflußverhältnisse sind sehr gut. Das Allgemeinbefinden ist aber so schlecht, daß der in kurzer Aethernarkose rasch vorgenommene Eingriff das Kind beinahe pulslos macht. Temperatur 37,2.

14. Jan. Temperatur morgens 38,4, abends 40,0.

16. Jan. Temperatur abends 40,0.

Die Eiterung aus den vielen Taschen am Knie und Fußgelenk dauert weiter, so daß es keine andere Möglichkeit mehr gibt, als die Amputation am Oberschenkel.

22. Jan. Amputation mit Zirkelschnitt im Aetherrausch. Nach der Aputation fällt die Temperatur zunächst auf 36,0, steigt in den 2 nächsten Tagen bis 38,4, hält sich dann lange zwischen 37 und 38° als Continua. Der anfänglich fast dauernd 140 zählende Puls beginnt bald langsamer und voller zu werden.

Der Appetit des Kindes hebt sich, es beginnt zuzunehmen und zeigt mehr Teilnahme. Beschäftigt sich mit Spielsachen. Der Stumpf granuliert und ist schmierig, so daß die Nachamputation herausgeschoben werden muß.

28. Febr. Pat. steht auf.

16. März bis 24. März. Angina mit Fieber.

27. März. Stumpf sauber.

28. März. Nachamputation. Hautnaht. Drainage in den Ecken. Nach einigen Tagen Entfernung der Drains. Heilung per primam. Die Haut des Stumpfes wird durch Massage gekräftigt.

Entlassung am 23. Mai 1903.

Die Staphylokokkenbakteriämie, welche mit schwerer Affektion des Allgemeinbefindens einherging, ging bei der Wundbehandlung und unter den Kochsalzinfusionen bald zurück, trotzdem schon Gelenkschwellungen eingetreten waren.

Dennoch wäre das Kind der dauernden späteren Eiterung zum

Opfer gefallen, hätte nicht die Amputation diese fortwährende Gift- und Fieberquelle abgeschnitten. Es kann keine Frage sein, daß hier die Amputation lebensrettend gewirkt hat.

Für die liebenswürdige Ueberlassung dieser interessanten Krankengeschichten bin ich Herrn Professor König zu großem Danke verpflichtet. Ich habe unsere Krankengeschichten auch deshalb so ausführlich mitgeteilt, weil aus ihnen sehr deutlich die Schwierigkeit der Abgrenzung der Diagnose „Bakteriämie" von der der Septikämie hervorgeht. Weder die Temperaturen noch die Schüttelfröste, weder das Allgemeinbefinden noch die Organerkrankungen erlauben dies mit voller Sicherheit zu tun. Nur die Nephritis ist bei allen Septikämien konstant, während sie bei den Bakteriämien, wie ja auch aus unseren chirurgischen Fällen hervorgeht, nicht vorhanden zu sein braucht.

Die Schwierigkeit dieser Differentialdiagnose erklärt uns die Unklarheit der Sepsisdiagnosen selbst noch in den letzten Jahren und die vielfachen Berichte von Heilungen, insbesondere der Puerperalsepsen.

Die bakteriologische Untersuchung gibt uns aber nicht nur den — fast — sicheren Nachweis der Bakteriämie überhaupt, der Art des infizierenden Bakteriums, sondern erlaubt uns durch den Reichtum der Kolonienaussaat auf den Platten ziemlich sicher zwischen Bakteriämie und Sepsis zu unterscheiden. Wenn man auch, wie der erste unserer chirurgischen Fälle zeigt, durch den bakteriologischen Befund irre geführt werden kann, so wird uns eine wiederholte Untersuchung die Diagnose sicherstellen lassen können. In vielen Fällen wird man so die Entstehung der Sepsis aus der Bakteriämie nachweisen können. (s. Fall V und VI). Mit der Vervollkommnung der bakteriologischen Kenntnisse wird wahrscheinlich die Zahl derjenigen Fälle, welche als reine Toxinämien trotz des septischen Krankheitsbildes aufzufassen sind, immer mehr verschwinden.

Mit der Sicherheit der Diagnose wächst auch die der Prognose. Wenn diese auch heute bei den chirurgisch nicht behandelbaren Infektionen schon im Stadium der Bakteriämie — sehen wir vom Typhus ab — als sehr infaust betrachtet werden muß, so wird sich dies Bild doch hoffentlich bald ändern, sobald wir spezifische Sera zur Verfügung haben werden. Im Stadium der eigentlichen Sepsis jedoch, des Erliegens der Schutzkräfte des Körpers, wird es wohl kaum möglich sein, die Phagocytose und damit die Vernichtung der Bakterien anzuregen. Jedenfalls aber darf die Stellung der Prognose die Energie der Behandlung nicht einschränken. Uns haben sich von inneren Mitteln bisher die täglichen reichen Kochsalzinfusionen (1—2 l) als am erfolgreichsten bewährt. Sie konnten zwar bei den kryptogenen Septikämien und den Puerperalsepsen den üblen Ausgang nicht verhindern, beeinflußten aber schwere Puerperalfieber, bei denen Bakterien wohl noch nicht oder in minimalster Anzahl ins Blut gewandert waren — in sehr

günstigem Sinne — und unterstützten die Behandlung unserer chirurgischen Fälle, bei denen schon eine Bakteriämie vorhanden war, offenkundig in sehr erfolgreicher Weise. Von der Injektion des Kollargols und des Aronsonschen Serums sahen wir leider keinen Erfolg.

Von der chirurgischen Behandlung der puerperalen Bakteriämie und Sepsis, welche bisher meistens in der Erasio uteri mit heißen Ausspülungen bestand, sahen wir trotz der Kombination mit inneren Mitteln keinen Erfolg. Die Indikationsstellung zur Exstirpation infizierter und thrombosierter Venen und zur Exstirpatio uteri ist bisher noch nicht genügend ausgearbeitet. Bei den zahlreichen Kommunikationen, welche der Uterus mit dem übrigen Körper hat, ist die Aussicht einer ausgiebigeren chirurgischen Behandlung nicht sehr günstig. Unvergleichlich besser sind die Erfolge der breiten Incision und gar der Amputation (s. Fall III) bei den übrigen chirurgischen Infektionen. Aber auch hier erleben wir Mißerfolge, indem viele Menschen an fortwährenden Metastasen zu Grunde gehen oder zu elenden Krüppeln werden.

Bei der üblen Prognose, welche eine jede Bakteriämie heute noch hat, der durchaus schlechten bei kryptogenen und puerperalen Infektionen, dürfte es ratsam sein, alle mit Allgemeinerscheinungen höheren Grades sei es puerperal, sei es chirurgisch Infizierten prophylaktisch mit Kochsalzinfusionen und einem septischen Serum zu behandeln, sobald aus dem Sekret oder dem Eiter die bakteriologische Diagnose gestellt ist, damit möglichst das Eindringen der Bakterien ins Blut überhaupt hintangehalten werde. Bei den puerperalen Infektionen handelt es sich fast stets um Streptokokkeninfektionen. Wenn auch die Akten über ein wirksames Antistreptokokkenserum noch nicht geschlossen sind, so besteht doch die Aussicht, bald ein solches zu erhalten. Es wird hoffentlich nicht allzulange Zeit vergehen, bis auch ein Antistaphylokokkenserum hergestellt sein wird.

---

An diese Untersuchungen möchte ich unsere Untersuchungsergebnisse über Scharlach anschließen, bei dem ja nach den neuesten Erfahrungen Bakterienbefund im Blut nicht selten ist. Seit August 1902 herrscht in Hamburg-Altona eine außerordentlich schwere und ausgebreitete Scharlachepidemie, die in Altona im November 1902, dann im Januar und April 1903 sehr anschwoll, so daß im April die Gesamtmortalität über 30 Proz. betrug, im Krankenhause in Altona sogar eine Mortalität von über 50 Proz. herrschte. Dabei kongruierten die einzelnen Stadtteile in dem Auftreten der Epidemie nicht, sondern einmal wütete dieselbe in dem einen Stadtteile mehr, in einem anderen Monate in einem anderen.

Die Bedeutung der Streptokokken beim Scharlach ist schon lange von Baginsky u. a. erwiesen, jedoch gilt schon längere Zeit die An-

schauung, daß die Streptokokkeninfektion eine sekundäre ist, welche mit dem eigentlichen Scharlachgifte nichts zu tun hat. Diese Anschauungen wurden nun in diesem Jahre durch die ausgedehnten Untersuchungen von RUMPEL [1]) und JOCHMANN am neuen allgemeinen Krankenhause Hamburg-Eppendorf bestätigt. Diese wiesen Streptokokken im Blut Lebender in 13 Proz. der Fälle nach; bei 77 Proz. der Scharlachleichen fanden sie dieselben in ungeheurer Zahl im Herzblute. Mikroskopisch wurden Streptokokken in den Tonsillen und den von ihnen abführenden Lymphwegen sehr häufig gefunden.

Es wird jedoch hervorgehoben, daß bei den in den ersten 2—3 Tagen Verstorbenen die Blutuntersuchung sowohl intra vitam als auch post mortem ein negatives Resultat ergab. Diese Befunde sprechen doch sehr dafür, daß die primäre Scharlachinfektion unabhängig von den Streptokokken ist, und daß die letzteren erst am 3. bis 4. Tag in den Körper einziehen und von da ab das Krankheitsbild oft völlig beherrschen. Ob in den 77 Proz. der Verstorbenen eine Streptokokkensepsis vorgelegen habe, geht allerdings aus diesen Untersuchungen nicht hervor, da ja in der Agonie und in den ersten Stunden p. m. die Bakterien ins Blut überwandern. Dagegen spricht ja auch die Inkongruenz des Befundes bei Lebenden 13 Proz., bei Verstorbenen 77 Proz. Selbst in den 13 Proz. werden wir wohl oft nur einer Streptokokkenbakteriämie gegenüberstehen, nur in dem Rest schwerster sogenannter septischer Fälle einer echten Sepsis.

Der Anschauung von der großen Bedeutung der Streptokokken für das Krankheitsbild des Scharlachs gemäß ist man seit einiger Zeit bemüht, ein Antistreptokokkenserum zu konstruieren. Schwierigkeiten bereitete dies insbesondere infolge der Unsicherheit der Anschauungen über das Verhältnis der einzelnen Streptokokkenarten zueinander. LINGELSHEIM teilte sie nach morphologischen Prinzipien (longi, breves, conglomerati). FRITZ MEYER [2]) teilt sie in die der Sepsis, des Gelenkrheumatismus, des Scharlachs, der Pferdedruse u. s. w.

ARONSON [3]) nahm die Arteinheit aller Streptokokken an. Die letztgenannten Autoren nähern sich einander in letzter Zeit in ihren Anschauungen wieder [4]). Kein Wunder, daß auf so verschiedener Basis konstruierte Antistreptokokkenseren sehr verschiedene Erfolge aufzuweisen haben. Gute Berichte hat man neuerdings über das MENZERsche

---

1) RUMPEL, Sitzung des Hamburger ärztlichen Vereins. Münch. med. Wochenschr., 1903, No. 1.

2) FR. MEYER, Berl. klin. Wochenschr., 1902, No. 40; Deutsche med. Wochenschr., 1902, No. 42; Zeitschr. f. klin. Med., Bd. 46, Heft 5 u. 6.

3) ARONSON, Berl. klin. Ges. am 16. Juli 1902; Berl. klin. Wochenschr., 1902, No. 42 u. 43.

4) FR. MEYER über ARONSON, Zeitschr. f. diät. u. phys. Therapie, Bd. 6, Heft 12.

Serum[1]) bei Gelenkrheumatismus, das Moserſche[2]) bei Scharlach. Die empfehlenden Berichte Baginskys[3]) veranlaßten die Hamburg-Altonaer Kliniker, das Aronsonsche Serum bei schwersten Scharlachfällen in Anwendung zu bringen. Anfangs Januar wurde aus den beiden allg. Krankenhäusern Hamburgs[4]) nur über Mißerfolge berichtet. Rumpel[5]) glaubte die Mißerfolge dadurch erklären zu können, daß man gegen Streptokokken überhaupt keine Immunität erlangen könne, wie ja die häufige Infektion derselben Individuen durch Streptokokken bis zur Evidenz beweise. Dieser Hypothese gegenüber darf man nur auf die Diphtherie hinweisen. Auch hier entsteht keine dauernde Immunität, sei es durch aktive oder durch passive Immunisierung; dennoch feiert gerade hier die Serumbehandlung ihre glänzendsten und unbestrittenen Erfolge. Wie soll man sich denn heute die Heilung einer Infektionskrankheit vorstellen, wenn nicht durch Bildung von Schutzstoffen, seien sie nun Antitoxine oder bakterizider Art? Darum braucht die Immunität ja nicht dauernd zu sein.

Rumpel[6]) hat nun, um auch ein Mittel gegen das primäre Scharlachgift in der Hand zu haben, aus dem Blute im übrigen ganz gesunder Scharlachrekonvaleszenten ein Serum konstruiert, dessen Erfolge, wenn auch noch nicht zweifellos, jedoch zur Nachahmung anreizen. Es wurde nur bei 39 schwersten, von vornherein aussichtslos erscheinenden Fällen angewandt. Von diesen starben 23 = 59 Proz. Trotz dieses scheinbaren Erfolges muß man mit seinem Urteil vorsichtig sein, da ja das Krankheitsbild des Scharlachs ein außerordentlich wechselndes, und die Prognose sehr schwer zu stellen ist.

Im Altonaer städtischen Krankenhause kamen vom 1. Aug. 1902 bis zum 15. Mai 1903 149 Scharlachfälle zur Aufnahme, von denen 67 = 45 Proz. starben. Diese Zahl charakterisiert schon die außerordentliche Schwere unserer Epidemie, wenn ja auch zu berücksichtigen ist, daß im Krankenhause etwa ein Fünftel aller Scharlachfälle, und gerade die schwersten Fälle zur Behandlung kamen. Die Hauptmortalität fällt in die ersten Tage, ja, eine Reihe von Kindern ging schon am ersten Tage zu Grunde. Diese gelangten mit fliegendem, kaum fühlbarem Puls und lividem Exanthem, Fieber zwischen 40° und 41°, mehr oder weniger benommen zur Aufnahme, und gingen nach wenigen Stunden zu Grunde.

Die am 4., 5. u. s. w. Tage zu Grunde Gehenden boten meist das Bild eines schwer benommenen, sich im Bette herumwälzenden oder

1) Menzer, Münch. med. Wochenschr., 1903, No. 25 u. 26.
2) Pospischill, Wien. klin. Wochenschr., 1903, No. 15.
3) Baginsky, Berl. klin. Wochenschr., 1902, No. 48.
4) Hamburger ärztlicher Verein. Münch. med. Wochenschr., 1903, No. 7.
5) Ibidem, Diskussion.
6) Münch. med. Wochenschr., 1903, No. 1. — Aerztl. Verein Hamburg.

völlig apathischen Kindes mit enorm, ja pestartig geschwollenen Halsdrüsen, mit kräftigem Exanthem, Angina necrotica, typischer Scharlachnase mit dem fortwährenden Ausfluß und Borken, scheußlichem Foetor scarlatinosus, hohem Fieber und fliegendem Puls.

Wenn ich nun die prozentuale Zahl der Komplikationen nenne, so muß ich bemerken, daß 8 Fälle aus äußeren Gründen nicht obduziert wurden. Da es sich bei diesen Kindern um solche handelt, die bald nach der Aufnahme starben, und, wie es bei 5 von ihnen sicher ist, bei 3, da Anamnesis vakat, nur wahrscheinlich, sich in den ersten Tagen der Krankheit befanden, wo Komplikationen selten sind, so wird das Fehlen der Autopsie keinen wesentlichen Fehler in die Berechnung bringen.

Ohne alle Komplikationen verliefen 27 der geheilten Fälle = 27,2 Proz.

Nephritis in 34 Fällen = 22,8 Proz., davon in 5 Fällen urämische Symptome. 3 Fälle mußten ungeheilt entlassen werden.

Bemerkenswerte Halsdrüsenschwellungen traten auf in 45 Fällen = 30 Proz., von denen 18 schwere Phlegmonen waren, die incidiert werden mußten = 12,1 Proz. Meistens fand sich bei der Incision kein Eiter, nur sulzige Schwellung. Die Arthritiden traten sehr in den Hintergrund. 1mal trat eine schwere Coxitis, 2mal Empyeme, 3mal leichte Gelenkschwellungen auf.

In 19 Fällen = 12,7 Proz. trat Otitis media auf, welche 4mal doppelseitig war. Der Verlauf war meistens leicht.

Komplikationen von seiten der Atemwege wurden ziemlich häufig beobachtet.

| | | | |
|---|---|---|---|
| Laryngitis in 7 Fällen | = 4,7 | Proz. | |
| Bronchitis in 17 Fällen | = 11,4 | „ | |
| Bronchopneumonie in 8 Fällen | = 5,4 | „ | |
| Pneumonie in 6 Fällen | = 4,0 | „ | |
| Pleuritis in 7 Fällen | = 4,7 | „ | (darunter ein Empyem). |

Dilatatio cordis mit stärkeren myokarditischen Veränderungen wurde in 9 Fällen = 6 Proz. beobachtet.

In 13 Fällen ohne Auswahl wurde die Herzmuskulatur auf fettige Degeneration untersucht. In 7 Fällen konnte dieselbe durch die Sudanfärbung nachgewiesen werden. Das Fett wurde teils in feinsten Stäubchen, teils in feinen Fetttröpfchen diffus verteilt aufgefunden. In anderen Fällen fand sich dasselbe nur stellenweise vor. Vielfach fanden sich Hämorrhagien in der Muskulatur vor.

Die Anginen waren bis auf einige ganz leichte Fälle und auf einige enorm rapid verlaufende stark nekrotisierend.

Von seltener auftretenden Komplikationen sind zu erwähnen eine Phlegmone der Galea kompliziert mit Absceß des linken oberen Augen-

lids, ein Absceß am Thorax, ein Absceß am Oberschenkel, an der Injektionsstelle von ARONSONschem Serum.

Das Hervortreten von meningealen Symptomen wurde in 3 Fällen beobachtet; in einem derselben bestand eine eiterige Basalmeningitis.

Außerdem kamen zur Beobachtung ein Empyem der Bursa subdeltoidea, ein Lungenabsceß, ein Erisypel.

2mal entwickelte sich die Scarlatina auf dem Boden der Diphtherie. Mit dem Auftreten des Scharlachs schwand der LÖFFLERsche Bacillus von den Tonsillen.

Lange zog sich ein Fall von lentzeszierender Pyämie hin, dessen Blut sich bei einmaliger Untersuchung als steril erwies. Bei mäßigem Fieber hatte das Kind enorme, intramuskuläre Abscesse an den Extremitäten, die reich an Streptokokken waren. Patientin bekam auch eine septische Chorioiditis und Nephritis haemorrhagica.

In allen Fällen fand sich, soweit bakteriologisch untersucht wurde, ein Streptococcus in den Abscessen.

Die Blutuntersuchung konnte in vivo aus äußeren Gründen nur in wenigen Fällen vorgenommen werden. Ein Fall ist der eben erwähnte Pyämiefall. Dazu kommen 2 leichte Fälle, 1 mittelschwerer, 1 Casus gravissimus. 1 etwas älterer Fall mit schwerer Nephritis. In diesen Fällen erwies das Blut sich als steril.

In 17 Fällen wurde innerhalb der ersten 24 Stunden post mortem das Herzblut bakteriologisch untersucht. Die Menge des verwendeten Blutes war, da meistens vor der Sektion von dem 2. Interkostalraume rechts aus das Herzblut aspiriert wurde, nicht immer gleich. In 11 dieser Fälle war der Streptokokkenbefund positiv. Die Platten waren alle mit sehr vielen, meistens aber mit unzähligen, feinsten Kolonien bedeckt. Auf den Platten mit mäßig starker Aussaat zeigten die zarten Kolonien, die makroskopisch etwa punktgroß waren, einen etwa 1 mm breiten, regelmäßigen hellen Hof, der durch Zersetzung des Blutfarbstoffes entstanden war. Die dicht besäten Platten waren alle stark aufgehellt und hatten eine gleichmäßige schmutzig-gelbbräunliche Farbe. Die sich offenbar in ihrem Wachstume gegenseitig hindernden Kolonien waren makroskopisch kaum oder gar nicht zu sehen. In der gewöhnlichen Bouillon wuchsen die Streptokokken sehr schnell. Vom 2. Tage an war kein wesentliches Wachstum mehr bemerkbar. Die Bouillon blieb bei allen Stämmen klar. Ein starker, flockiger Bodensatz war allen charakteristisch. Auch beim Fortpflanzen behielten die Kulturen dieses Aussehen. Nur 2 Stämme trübten in der 3. Generation die Bouillon diffus. Da die Streptokokken auf dem Blute des ursprünglichen Wirtes gezüchtet waren, lag es nahe, an die makroskopische Agglutination nach ARONSON zu denken. Da aber eine aus dem Eiter eines Empyems bei Scharlach gezüchtete Kultur in der ersten Generation dasselbe Aussehen zeigte, mußte man diesen Gedanken

aufgeben. Inzwischen hat ARONSON dieselben Befunde veröffentlicht[1]).

Mikroskopisch waren die Streptokokken des Bouillonbodensatzes meist mittlerer Länge, jedoch fanden sich auch Ketten von bedeutender Länge. Morphologisch scheint unser Streptococcus genau mit dem SCHOTTMÜLLERschen Streptococcus longus erisypelatos übereinzustimmen.

Wenn wir nun die Stadien des Scharlachs betrachten, in denen unsere Fälle zur bakteriologischen Untersuchung kamen, so befanden sich von den Kindern, bei denen sich das Blut p. m. als von Streptokokken überschwemmt erwies, 1 am Abend des 3. Tages, 1 frühestens am 3. Tage, 1 am 4. Tage, 1 frühestens am 5. Tage, 1 sicher am 5. Tage, 1 am 8. Tage, 1 am 9. Tage, bei den 4 übrigen ist die Anamnese leider nicht zu ermitteln. Von den Kindern, deren Blut sich als steril erwies, befand sich 1 am 1. Tage, 1 am 5. (bei diesem fanden sich Streptokokken in großen Mengen in den Tonsillen [GRAM]), bei 2 fehlt die Anamnese, doch scheint, daß sie sich auch noch in einem frühen Stadium befanden, da Drüsenschwellungen fehlten und sie auch sonst mit ihrer bleich-lividen Farbe, ihrer inneren Unruhe, Halo um die Augen u. s. w. dafür sprachen. 2 von ihnen waren mit ARONSONschem Streptokokkenserum längere Zeit behandelt worden. Diese kleine Zahlen bieten jedenfalls dasselbe Bild, wie die Hamburger Untersuchungen, indem in den ersten 2 Tagen wenigstens nie Streptokokken im Blute nachweisbar waren. Zum Schluß haben wir noch auf die Erfolge der Behandlung mit dem neuen ARONSONschen Serum einzugehen. Bei dem hohen Interesse, welches diese therapeutischen Versuche heute — und mit Recht — beanspruchen, lasse ich einige Krankengeschichten in extenso folgen, denn Zahlen beweisen, wie auch POSPISCHILL hervorhebt, bei dem wechselnden Charakter der Epidemien beim Scharlach gar nichts, doch wird der aufmerksame Beobachter aus den Krankengeschichten manches ersehen können. Bei einer jeden Therapie werden zuerst Fehler gar nicht vermieden werden können, doch wird man aus einer kleinen Abweichung von dem bekannten Typus einer Krankheit schon das Recht haben, Schlüsse zu ziehen.

Fall I. F. K., 3 J. alt, aufgenommen den 15. Nov. 1902.

Anamnese: Am Tage der Aufnahme an Ausschlag erkrankt. Kein Erbrechen (2 Geschwister an Scharlach †).

Status: 3 Jahre altes, außergewöhnlich kräftiges Kind mit leicht angedeutetem Scharlachexanthem. Das Kind macht einen leichtkranken Eindruck. Die Tonsillen sind stark gerötet und geschwollen, zeigen jedoch keinen Belag. Keine Himbeerzunge. Nase und Mund zeigen keine Scharlachcharakteristika. Temp. 39,2.

16. Nov. Temp. um 40,7 herum. Das Kind dem Fieber gemäß krank.

17. Nov. Temp. s. Kurve. Ganz geringer Belag auf der rechten

---

1) ARONSON, Dtsch. med. Wochenschr., 1903, No. 25.

Tonsille. Keine Himbeerzunge. Das Kind wird unter Spray gelegt. Abends ist der Puls klein.

18. Nov. Starke Nasensekretion. Auf den mäßig roten und geschwollenen Tonsillen kein Belag. Der Puls bleibt klein. Kind schwer affiziert, wälzt sich im Bette. Injektion von 10 ccm Aronson.

19. Nov. In der Nacht 4—5 Spritzen Kampfer. Puls bleibt klein. Injektion.

20. Nov. Am Halse beiderseits mäßig starke Drüsenschwellung. Es sind die einzelnen Drüsen abtastbar. Im übrigen Status idem. Injektion.

21. Nov. Status idem. Kind stets leicht benommen, läßt sich nicht anrühren. Trotzdem der Puls kaum fühlbar, Kräftezustand gut. Kampfer. Injektion.

22. Nov. Puls nicht fühlbar. Kräftezustand gut. Starke fötide Nasensekretion. Injektion.

23. Nov. Puls nicht fühlbar. Oedem des rechten Augenlids. Eiterig-schleimige Nasensekretion. Zunge und Lippen trocken. Tonsillen wegen starken Widerstandes des Kindes nicht zu besichtigen. Kräftezustand noch befriedigend. Injektion.

24. Nov. Allmähliches Schwinden der Kräfte. Abends Exitus.

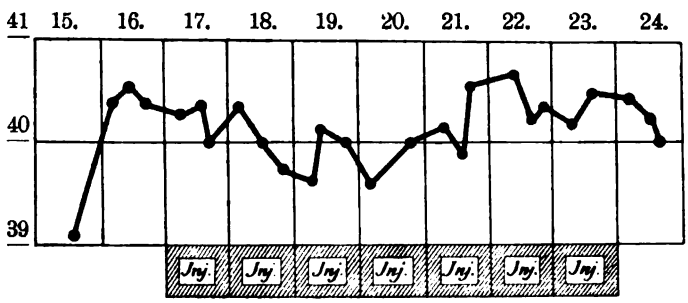


P. m. Keine Streptokokken im Herzblut.

Anatomische Diagnose: Angina. Tonsillitis necroticans, Dilatatio cordis. Lungenkollaps. Bronchitis.

Die mäßige Affektion der Halsdrüsen, die lange Dauer und der negative Streptokokkenbefund im Blute sind vielleicht ein Erfolg der Injektionen.

Fall II. A. M. Aufgenommen 12. Nov.

Anamnese: Pat. erkrankte am 9. Nov. Da der eiweißhaltige Urin keine Formelemente enthielt, jedoch ein Gesichtsödem da war, wurde dies auf eine eiternde Kopfwunde bezogen.

Status: Kräftiges, lebhaftes Kind mit blassem Exanthem. Augenlider stark ödematös. Am Körper einige varicellenartige Bläschen, teilweise schon geplatzt und verschorft.

Auf dem Schädel ein ovales, etwa pfenniggroßes, scharf ausgehauenes Loch, aus dem rahmiger Eiter quillt. Es reicht bis aufs Periost. In dem Eiter Strepto- und Staphylokokken.

Rachen, Gaumen, Tonsillen gerötet, mit kräftigem, schmierig-eiterigem Belag (Strepto- und Staphylokokken). Himbeerzunge. Temperatur 39,5. K. A.

13. Nov. Reinigung der Umgebung der Wunde nach Abrasieren der Haare. Verband mit Borsäure. Kind sehr lebhaft.

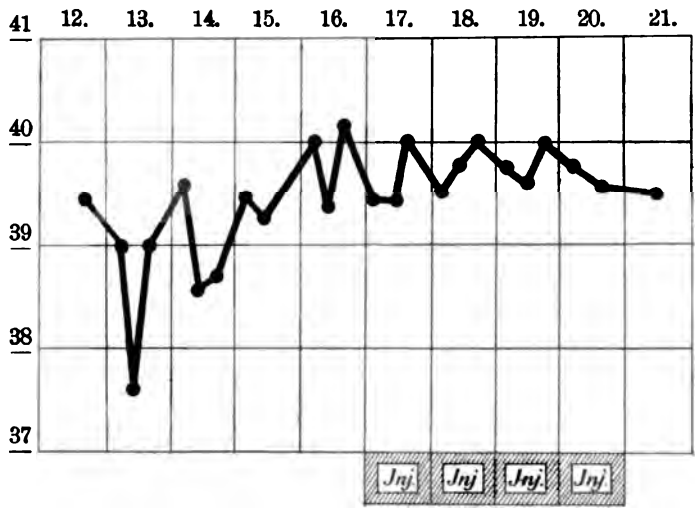


14. Nov. Wegen starken kollateralen Wundödems werden ausgiebige, von der Wunde ausstrahlende Incisionen angelegt. Nekrose in Vereiterung der Galea. Periost liegt stellenweise frei. W. A. Gutes Allgemeinbefinden.

15. Nov. Ansteigen der Temperatur. Puls mittelkräftig. Kind klar. Ein kleiner Hautdefekt am Nacken mit eiterigem Grund wird bemerkt, L. o. Augenlid stark gerötet und geschwollen. Zähneknirschen.

16. Nov. 17. Nov. Bei gutem Befinden Temperatur hoch, deshalb am 17. Nov. Injektion von 20 ccm Aronson.

18. Nov. Exanthem verblaßt. Puls kräftig, wenig beschleunigt. Injektion.

19. Nov. Die r. Seite des Gesichts ist gut abgeschwollen. Die l. dagegen, insbesondere die Augenlider, stark ödematös. Das Kind ist unruhig, verdrießlich. Injektion.

20. Nov. Puls mittelkräftig. Das l. o. Augenlid enorm geschwollen. Fluktuation nicht sicher. Kind hinfälliger. Injektion.

21. Nov. Puls plötzlich sehr klein. Kampfer halbstündlich. Exitus.

Anatomische Diagnose: Ausgedehnte Phlegmone der Kopfschwarte. Abceß des l. Augenlides. Bronchitis. Lungenkollaps. Hämorrhagische Nephritis. Milztumor..

Eine Einwirknng der Injektionen auf den Verlauf ist hier nicht zu erkennen.

Dann wurden in einem schweren Falle 2, in 2 moribunden Fällen je eine Injektion gemacht. Sie hatten keinen Einfluß auf das Krankheitsbild. Der Tod trat bei den Moribunden noch an demselben Tage auf.

Durch diese Mißerfolge entmutigt, wandten wir die Injektionen längere Zeit nicht an. Herr Aronson war so liebenswürdig, uns auf Einsendung der bisher mitgeteilten Krankengeschichten darauf aufmerksam zu machen, daß die Injektionen früher gemacht werden müßten, als wir es getan hatten. Außerdem solle man mit größeren Dosen beginnen.

Fall VI. S. L. Aufgenommen den 4. März 1903. 2 J.

Anamnese: Das Kind ist bis zum 3. März noch gesund gewesen und am Abend mit Fieber erkrankt. Exanthem wurde an diesem Abend noch nicht beobachtet.

Status: Es handelt sich um ein 2-jähr. Kind in vorzüglichem Kräfte- und Ernährungszustand. Im übrigen macht das Kind einen schwerkranken Eindruck. Es hatt ein beginnendes Scharlachexanthem, keine Halsdrüsenschwellungen, große rote Tonsillen, jedoch keine Beläge. Milz nicht vergrößert. Temperatur 39,8, abends 40,9.

Es wird am 5. mit den Injektionen begonnen.

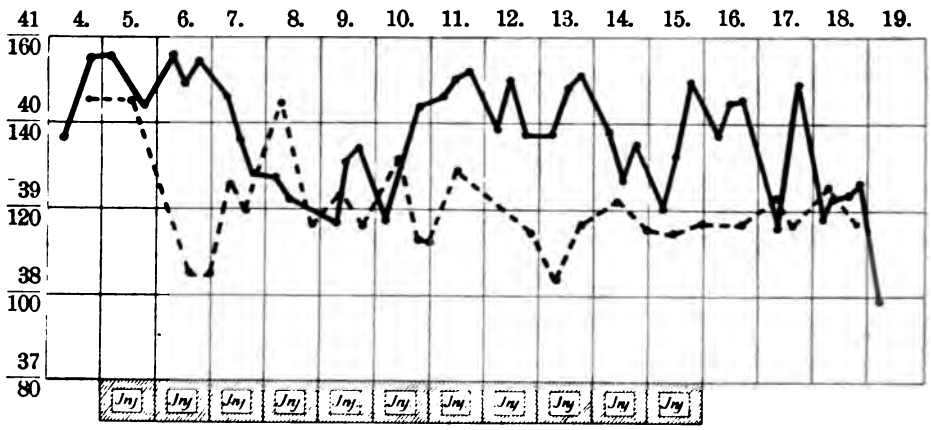


5. März. Zunahme des Exanthems an Röte. Tonsillen stärker geschwollen. Kein Belag. Injektion. (10 ccm Ar).

6. März. Abends Erbrechen. Injektion.

7. März. Exanthem hat eine feuerrote Farbe angenommen. Halsdrüsen rechts geschwollen, isoliert fühlbar, von harter Konsistenz, stark druckempfindlich. Injektion.

8. März. Auch links einige große Drüsen fühlbar. Exanthem im Verblassen. Injektion.

9. März. Drüsenschwellung hat nicht zugenommen. Kein Exanthem mehr sichtbar. Beginnende Schuppung. Auf der r. Tonsille Belag. Injektion.

10. März. Eiterung im r. Ohr. Spülung. Auf beiden Seiten haben die Halsdrüsen an Größe zugenommen. Konsistenz hart. Injektion.

11. März. Starke Ulceration an der r. Tonsille. Es besteht ein etwa haselnußgroßes Loch, dessen Wände mit schmierigem Eiter belegt sind. Injektion.

12. März. Stärkere, eiterige Nasensekretion. Ulceration an der Tonsille noch stärker. Injektion.

13. März. Allgemeinbefinden verhältnismäßig gut. Lippen rissig, blutig. Pinselung der Nase mit Perubalsamglycerin. Entschiedene Zunahme der Drüsenschwellung. Konsistenz hart. Injektion.

14. März. Die Lippen sehen etwas besser aus. Nasensekretion unverändert stark. Geringe Parotitis l. Nahrungsaufnahme gut, jedoch Verschlucken. Injektion.

15. März. Puls gut. Die Ulceration am Gaumen nimmt an Tiefe und

Umfang zu. Injektion. Es zeigt sich am Körper ein diffuses, scharlachähnliches Exanthem, aller Wahrscheinlichkeit nach von den Injektionen herrührend. Dieselben sind regelmäßig an der Außenseite der Oberschenkel gemacht. Hier finden sich etwa handtellergroße Flecke, deren Zentrum eine hellrote Farbe zeigt.

Am r. Unterschenkel, an dem auch eine Injektion gemacht worden ist, zeigte sich auch eine solche Röte. Kleinere, etwa münzengroße Flecke finden sich über beiden Knien, an beiden Ellbogen gleichfalls intensive Rötung. An beiden Handrücken und auch an der Volarfläche der Hände kleinere, etwa linsengroße Flecke. Milz erscheint nicht vergrößert. Es wird daher die Injektion ausgesetzt.

16. März. Das Kind macht einen matteren Eindruck. Weitere Zunahme der Halsdrüsenschwellung. Ohrspülung an beiden Ohren. Kein Eiter. Die Parotitis ist sehr kräftig ausgebildet.

17. März. Das Serumexanthem hat sich weiter ausgedehnt. Das Kind hat sich scheinbar wieder erholt, gegen Abend jedoch wird es auffallend matt.

18. März. Der Panniculus des Kindes ist sichtbar geschwunden; die Augen liegen tief. Die Nahrungsaufnahme ist durch das ständige Verschlucken sehr beeinträchtigt. Das Kind wird zusehends hinfälliger.

19. März. Exitus.

Blutentnahme p. m. Alle Platten steril.

Anatomische Diagnose: Angina necroticans. Tonsillitis, Pharyngitis. Oesophagitis. Oedema aditus pharyngis. Collapsus pulmonum. Bronchopneumonie. Bronchitis. Milztumor. Otitis media beiderseits.

Bei diesem Fall begann man etwa 36 Stunden nach der Erkrankung mit den Injektionen, die 11mal gemacht wurden. Das Kind starb. Es ist jedoch die lange Dauer der Krankheit an sich trotz des anfänglich enormen Fiebers, das Hartbleiben der Halsdrüsen, das lange Wohlbefinden des Kindes, das bis auf die letzten Tage ziemlich lebhaft und klar war und die postmortale Sterilität des Blutes sehr auffällig. Denn die multiplen Komplikationen beweisen, daß Streptokokken in den Körper eingedrungen sind.

Eine Beeinflussung des Krankheitbildes in günstigem Sinne durch die Injektion scheint in diesem Falle doch vorgelegen zu haben.

Fall VII. M., $1^1/_2$ J. Aufgenommen den 16. März.

Anamnese: Das Kind soll seit 3 Tagen sein Exanthem haben.

Status: $1^1/_2$ J. altes Kind mit ausgeprägtem Scharlachexanthem am ganzen Körper. Das Kind macht einen schwerkranken Eindruck. Auf beiden Seiten des Halses sind mittelgroße, harte Drüsen fühlbar. Tonsillen stark geschwollen, ohne Belag. Augenlider verklebt, die Ränder zum Teil mit Eiter bedeckt. Corneae beiderseits frei.

Pulm.: o. B. Cor: Tätigkeit sehr beschleunigt. Milz: Perkut. vergrößert. Temperatur morgens 40,2, abends 40,3. Injektion von 10 ccm Ar. Puls 136.

17. März 1903. Das Kind ist sehr hinfällig. Nahrungsaufnahme leidlich. Temperatur morgens 40,0. Puls 108. Injektion. Temperatur abends 41,8. Puls 108. Exitus.

Anatomische Diagnose: Bronchitis. Collapsus pulmonum. Bronchopneumonie rechts. Akuter Milztumor.

Fall VIII. D. Z., 3 J. Aufgenommen den 20. April abends.

Anamnese: Das Kind ist am Tage vor der Aufnahme mit Ausschlag erkrankt. Kein Erbrechen, kein Schüttelfrost.

Status: 3 J. altes, sehr hinfälliges Kind, macht einen sehr kranken Eindruck. Der Körper ist mit einem ausgeprägten Exanthem bedeckt. Tonsillen sind geschwollen und schmutzig-grau belegt. Temperatur 40,2.

21. April 1903. Morgens Puls 152, kaum zu fühlen, Temperatur 40,0, abends Temperatur 40, Puls nicht fühlbar. Allgemeinbefinden sehr schlecht. Kampfer einstündlich. Injektion von 20 ccm Ar.

22. April 1903. Temperatur 39,7 morgens, Puls nicht fühlbar. Zunahme der Scharlachröte. Keine nennenswerte Nekrose am Gaumen und den Tonsillen. Halsdrüsenschwellung geringen Grades. Temperatur abends 40,1. Injektion von 20 ccm Ar. Exitus.

Fall IX. L. B. Aufgenommen am 27. April.

Anamnese: Nach Angabe des Vaters hat das Kind am Sonnabend oder Sonntag stark erbrochen und am Sonntag den 26. April einen hochfieberhaften Eindruck gemacht.

Status: Es handelt sich um ein 9 J. altes Kind in leidlichem Ernährungszustande; im übrigen macht das Kind einen ziemlich schwerkranken Eindruck. Die Zunge ist am Tag der Aufnahme weiß belegt, nimmt jedoch am 3. Tage typisches Scharlachaussehen an. Die Tonsillen sind intensiv gerötet und so stark geschwollen, daß die Konturen völlig verstrichen sind. In der Tiefe sieht man einen leichten grauweißen Belag. Die Hautfarbe ist zitronengelb, nicht ikterisch. Die Handrücken sind stark gerötet, am 3. Tage zeigen sich auch die Streckseiten der Knie- und Ellenbogengelenke intensiv gerötet, ferner beginnt die Röte von den Händen aus weiter auf den Unterarm fortzuschreiten; auch an den Beinen zeigt sich teils klein-, teils großfleckiges feuerrotes Exanthem. Auf Brust und Bauch finden sich in Gruppen stehende feuerrote Flecke. Milzvergrößerung ist nicht nachweisbar.

Cor: o. B. Ohrenbefund: Beide Trommelfelle perforiert. Keine Drüsenschwellung. Temperatur 40,2. Puls 128.

Verlauf: Nachmittags Temperatur 40,8. Puls 146.

28. April. Kind sehr unruhig. Puls mäßig kräftig. Temperatur über 40,0.

29. April Das Kind ist sehr unruhig, zeitweise stark benommen, antwortet aber auf Fragen sinngemäß. Scharlachzunge. Puls mittelkräftig. Injektion von 10 ccm Ar.

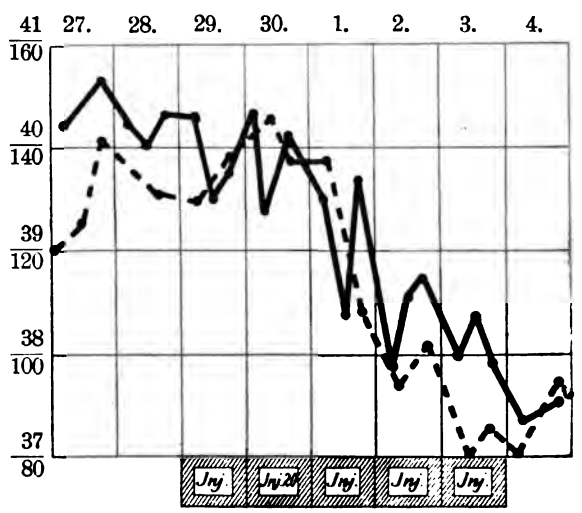

30. April. Das Kind war nachts sehr unruhig, schläft nicht. Fieberphantasien sind sehr lebhaft. Puls frequenter und matter. Nahrungsaufnahme gut. Injektion von 20 ccm Ar.

1. Mai. Nachts hat Pat. auf Trional leidlich geschlafen. Zu beiden Seiten des Halses starke Drüsen fühlbar. Temperatur und Puls fallen. Das Kind ist ruhiger. Injektion von 10 ccm.

2. Mai. Nachts war das Kind wieder unruhig. Temperatur 38. Das jetzt völlig klare Kind gibt selbst an, sich besser zu fühlen. Exanthem noch nicht völlig verblaßt. Herpes labialis et nasalis. Injektion von 10 ccm.

3. Mai. Allgemeinbefinden besser. Puls gut. Temperatur unter 38°. Injektion.

4. Mai. Stärkerer Appetit. Zunge feucht, blaßrot, nicht belegt. Halsdrüsenschwellung beiderseits völlig zurückgegangen. Auf den noch mäßig geschwollenen Tonsillen etwas Röte und Belag. Temperatur afebril. Keine Injektionen mehr.

6. Mai. Pat. geheilt entlassen.

Es ist dies das erste Kind, das trotz übelster Prognose am 4. und 5. Tage nach Behandlung mit Ar. geheilt entlassen werden konnte. Die günstige Wendung trat nach Anwendung von 20 ccm Ar. ein. Es traten keine Komplikationen auf.

X. E. Sch. Aufgenommen 23. Mai. 8. J.

Anamnese: Das Kind ist wahrscheinlich erst am Tage der Aufnahme erkrankt.

Status: 8 J. altes Kind in gutem Ernährungszustand. Der Körper ist mit einem kleinfleckigen Exanthem bedeckt. Die Zunge ist feucht und zeigt himbeerfarbige Röte. Die Tonsillen sind gerötet und leicht geschwollen. Belag ist erst am 2. Tag nach der Aufnahme vorhanden. Das Kind ist sehr schläfrig und läßt sich kaum aufwecken. Die Nahrungsaufnahme ist gut. Der Puls ist kräftig. Das Exanthem nimmt in den nächsten Tagen immer mehr zu und hat am 25. Mai ein feuerrotes Aussehen; da die Temperatur dauernd über 40° beträgt, das Kind sehr schläfrig bleibt und einen sehr kranken Eindruck macht, wird am 3. Tage mit Injektion begonnen.

25. Mai. Milz bis zur Mamillarlinie perk. vergrößert. Injektion.

26. Mai. An der rechten Seite des Halses zwei kleine, harte, bohnengroße Drüsen fühlbar. Allgemeinbefinden scheinbar etwas besser. Schläfrigkeit geringer. Temperatur s. Curve. Injektion.

27. Mai. Die Drüsen haben an Größe zugenommen. Einreiben mit grauer Salbe. Injektion.

28. Mai. Drüsenschwellung ist in Zunahme begriffen. Puls kräftig. Allgemeinbefinden unverändert. Nahrungsaufnahme gut. Injektion.

29. Mai. Status unverändert. Starke Nasensekretion. Injektion von 20 ccm.

30. Mai. Temperatur 40,4, deshalb 0,5 Antipyrin. Danach 39,3. Einreiben der Halsdrüsen mit Kollargol. Allgemeinbefinden nicht schlechter. Wegen der Temperatursteigerung keine Injektion.

31. Mai. Temperatur 40,8. Otitis media dextra. Nasensekretion ist nur noch sehr gering. Das Kind macht einen bedeutend besseren Eindruck. Es sitzt aufrecht im Bett und verfolgt aufmerksam die Tätigkeit der Umgebung. Injektion von 10 ccm Ar.



Am 3. Mai. Temperatur 39. Abscedbildung am r. Oberschenkel an einer Injektionsstelle, Spaltung desselben am 5.

Am nächsten Tage fieberfrei. Heilung ohne Komplikationen.

Diesen Fällen gegenüber stehen wieder 2 völlige Mißerfolge aus der letzten Zeit.

Fall XII. M. M. Aufgenommen den 4. Mai.

Anamnese: vacat.

Status: Kräftig entwickeltes Kind. Dasselbe macht einen äußerst schwerkranken Eindruck; es ist vollkommen benommen und wirft sich unruhig im Bett umher. Der Körper ist mit einem dunkelblauroten Scharlachexanthem bedeckt. Puls ist kaum fühlbar, stark beschleunigt Milz palpabel. Halsorgane wegen starken Widerstandes seitens des Kindes nicht untersuchbar. Temperatur 39,5. Puls 170. Kampfer.

5. Mai. Temperatur morgens 40,1, Puls 170. Temperatur abends 39,5, Puls 176. Injektion von 10 ccm Ar.

6. Mai. Temperatur 39,2. Puls 180. Injektion von 10 ccm Ar.

Unter zunehmender Pulsverschlechterung Exitus.

Die postmortale Blutuntersuchung ergibt auf allen Platten viele Streptokokkenkolonien.

Fall XIII. O. D., 9 J. Aufgenommen den 30. Mai.

Anamnese: Der Knabe erkrankte am 27. mit Halsschmerzen. Kein Schüttelfrost, kein Erbrechen. Am 28. abends wurde Exanthem bemerkt.

Status: Leidlich ernährter 9-jähr. Knabe, dessen Körper mit einem dunklen Scharlachexanthem bedeckt ist. Die Zunge ist weiß belegt. Die Tonsillen sind gerötet und geschwollen und mit schmutziggrauem Belag bedeckt. Es besteht eine leichte Nasensekretion. Der Knabe ist ziemlich benommen, verlangt jedoch häufig nach der Milch und trinkt sie auch. Milz perc. vergrößert. Da der Puls kräftig ist und Halsdrüsenschwellung nur mäßig, wird Injektion Ar. vorgenommen. Temperatur 40,5. Antipyrin. Danach 39,8.

31. Mai. Temperatur 39,5. Puls 156. Injektion. Der Puls wird im Laufe des Tages immer schlechter.

1. Juni. An beiden Seiten des Halses große Halsdrüsenkonglomerate. Pat. ist völlig benommen, unruhig, phantasiert lebhaft. Die Lippen sind trocken, rissig. Die Zunge ist trocken und mit zähem schmutzigen Belag bedeckt. Eiterige übelriechende Nasensekretion. Prognosis pessima. Temperatur morgens 39,5, abends 40,3. Injektion. Abends Exitus.

Von 13 Kindern, welche mit ARONSONS Serum behandelt wurden, wurden also nur 3 gerettet. Alle waren außerordentlich schwere Fälle, da das Serum nicht so erprobt schien, daß man es ohne Bedenken mittelschweren Fällen zu injizieren wagte. Diese Bedenken brachten es auch mit sich, daß man das Serum nie in größeren Mengen zu injizieren versuchte. Offenkundigen Schaden brachte das Serum nie; nur in einem Falle trat ein ausgebreitetes Serumexanthem auf. Ob der schließlich schlechte Ausgang hierdurch veranlaßt worden ist, muß jedoch als sehr zweifelhaft betrachtet werden. Im Gegenteil, dieser Fall (VI) macht den Eindruck, als sei er im ganzen durch die Injektionen im günstigen Sinne beeinflußt worden, wie schon oben bemerkt.

Ebenso ist es ja auffällig, daß im Fall I und VII keine Streptokokken im Herzblut p. m. gefunden wurden.

Andererseits wurden solche im Fall XII doch gefunden, wenn dies ja auch nicht beweist, daß sie schon während des Lebens im Blut waren.

Es kann aber keinem Zweifel unterliegen, daß die 3 Fälle, welche gerettet wurden, zwar sehr schwer waren, aber dennoch von vornherein nicht einen absolut infausten Eindruck machten, wie es bei den übrigen Fällen zweifellos der Fall war. Auffallend war nur im Fall IX die bedeutende Besserung nach der Injektion von 20 ccm Serum. Doch findet sich solch ein plötzlicher Umschwung beim Scharlach auch sonst häufig, so daß ein Schluß kaum erlaubt erscheint. In Fall X trat die Besserung erst 2 Tage nach Fortlassen der Injektionen ein.

Ein wesentlich therapeutischer Effekt der Behandlung mit dem neuen Aronsonschen Streptokokkenserum ist also in unserer Epidemie nicht zu konstatieren gewesen. Ob dies nun an der besonderen Malignität des Scharlachs hierorts lag oder an der Dosierung, das wird der Vergleich mit den Ergebnissen der Behandlung an anderen Orten lehren müssen. Uns erscheinen jedoch Baginskys Erfolge auch nicht geradezu vielversprechend. Der Kernpunkt der Ursachen der Mißerfolge des Aronsonschen Serums wird wohl darin liegen, daß durch die vielfache Tierpassage die Eigenschaften der Streptokokken, mit welchen Aronson seine Pferde immunisierte, doch wesentlich verändert worden sind, was Aronson ja neuerdings zugibt.

Geradezu in die Augen springend werden unsere Mißerfolge, wenn wir die Erfolge der Behandlung mit dem Moserschen[1]) Serum betrachten, welche trotz größter Skepsis als ganz erheblich angesehen werden müssen.

Zweifellos hat uns das letzte Jahr in der Erkenntnis der Streptokokken sehr viel vorwärts gebracht. Mit Recht dürfen wir uns der freudigen Hoffnung hingeben, daß diese Erkenntnis für die Behandlung der Streptokokkeninfektionen, insbesondere der sekundären Phase des Scharlachs, reiche Früchte tragen wird.

Zum Schluß habe ich noch die angenehme Pflicht, meinem ehemaligen verehrten Chef, Herrn Dr. Du Mesnil de Rochemont für die Anregung zu dieser Arbeit und die freundliche Ueberlassung des Materials meinen besten Dank auszusprechen.

1) Escherich, Wiener klin. Wochenschr., 1903, No. 23.

Frommannsche Buchdruckerei (Hermann Pohle) in Jena. — 2589

Nachdruck verboten.

# XVII.

# Beiträge zur Physiologie der Speiseröhre und der Cardia.

Von

**J. von Mikulicz**, Breslau.

Vor 3 Jahren hat Dr. GEORG GOTTSTEIN[1]) den Versuch gemacht, die in der Breslauer chirurgischen Klinik mit dem Oesophagoskop gewonnenen Erfahrungen zu einer „Klinik der Oesophagoskopie" systematisch zusammenstellen. Seit dieser Zeit haben sich unsere Erfahrungen wesentlich erweitert; es ist eine Reihe neuer Beobachtungen hinzugetreten, die wir teils dem Oesophagoskop[2]), teils anderen Untersuchungs-

1) Technik und Klinik der Oesophagoskopie. Mitt. a. d. Grenzgeb. d. Med. u. Chir. Bd. 6 u. 8.

2) Es sei mir gestattet, hier eine Angelegenheit richtig zu stellen, durch welche KILLIAN in einem vor 2 Jahren erschienenen Aufsatze („Zur Geschichte der Oesophagoskopie". Dtsch. Zeitschr. f. Chir., Bd. 58, p. 513) zu irrigen Schlußfolgerungen bezüglich der Entwickelung der Oesophagoskopie mit geraden Röhren geführt wurde. Er weist nach, daß KUSSMAUL schon im Jahre 1868, also 13 Jahre vor meiner ersten Publikation, über die Oesophagoskopie (Wiener med. Presse, 1881) Versuche angestellt hat, die Speiserühre mit geraden Röhren zu besichtigen. KUSSMAUL hat darüber nichts veröffentlicht und die Versuche als ergebnislos aufgegeben. Mir waren die KUSSMAULschen Versuche bis zur Publikation KILLIANS unbekannt geblieben. Aus dem Umstande nun, daß der bekannte Wiener Instrumentenmacher JOSEPH LEITER im Frühjahr 1880 KUSSMAUL in Straßburg aufsuchte, um ihm verschiedene elektroendoskopische Instrumente zu demonstrieren, zieht KILLIAN den Schluß, daß die Anwendung gerader Röhren zur Oesophagoskopie durch mich und LEITER „unbedingt" auf die KUSSMAULsche Idee zurückzuführen sei; denn LEITER müsse bei jenem Besuche von den KUSSMAULschen Versuchen Kenntnis und damit die Anregung zur Konstruktion gerader Röhren erhalten haben. Ich will nicht die Einzelheiten anführen, welche KILLIAN zu dieser irrigen Schlußfolgerung veranlaßten. Ich kann nur folgendes konstatieren:

methoden, oder auch der chirurgischen Technik verdanken. Darüber soll eine Reihe von Aufsätzen in dieser Zeitschrift berichten. Vorerst möchte ich einige zum Teil in früheren Jahren vorgenommenen Untersuchungen über die Physiologie der Speiseröhre und der Cardia mitteilen, die aus äußeren Gründen bisher unveröffentlicht geblieben sind.

Als ich vor 22 Jahren meine ersten Erfahrungen über die Gastroskopie und Oesophagoskopie veröffentlichte, teilte ich auch einige Beobachtungen über das normale Verhalten der Speiseröhre im ösophagoskopischen Bilde mit. 2 Befunde waren es hauptsächlich, welche meine Aufmerksamkeit in Anspruch nahmen, da sie mit den damals herrschenden Anschauungen in Widerspruch standen. Erstens fand ich den Oesophagus in seinem ganzen Brustteil offen. Er stellte ein weites, lufthaltiges Rohr dar, von welchem man mit dem Oesophagoskop eine Strecke von 10 cm und mehr mit einem Male leicht übersehen konnte. Dann vermißte ich einen sphinkterartigen Abschluß zwischen Magen und Speiseröhre. „Der Uebergang scheint hier ein vollkommen offener zu sein", drückte ich mich in der damaligen Mitteilung aus. Ich schloß aus den damaligen Beobachtungen, daß sich der im Kon-

---

Als Joseph Leiter im Oktober 1880 mich ersuchte, die klinische Verwertung der Oesophagoskopie in die Hand zu nehmeu, legte er mir das von ihm und Nitze konstruierte, gegliederte Oesophagoskop vor, durch welches nach seiner Meinung das Problem der Oesophagoskopie in technischer Beziehung gelöst war. Er war fest überzeugt, dieses Instrument sei in der vorliegenden Form auch praktisch verwertbar. Ich kam auf Grund einiger mißglückter Versuche am Lebenden, sowie nach Leichenversuchen bald zu der Ueberzeugung, daß das Nitze-Leitersche Oesophagoskop wegen seiner Kompliziertheit praktisch unbrauchbar und auch gefährlich sei. Als ich, auf eigene Initiative, nach Leichenversuchen die Anwendung gerader Röhren vorschlug, verhielt sich Leiter dagegen zunächst ablehnend, da er sich nicht leicht von der schönen Konstruktion seines ursprünglichen Instrumentes trennen konnte. Erst als wir Gelegenheit hatten, den Produktionen eines Schwertschluckers in Wien beizuwohnen, und von diesem selbst wertvolle Aufschlüsse über seine Kunst erhielten, war Leiter für die Idee gewonnen. Es schlossen sich dann die weiteren mühsamen Versuche an der Leiche sowie am Lebenden an, die schließlich zum Ziele führten.

Daß Kussmaul selbst an einen Zusammenhang seiner früheren Versuche mit meinen späteren nicht dachte, geht vielleicht am besten aus einem Passus hervor, den ich zufälligerweise in dem von ihm verfaßten Vorworte zu der 1882 erschienenen Monographie von Eugen Poensgen („Die motorischen Verrichtungen des menschlichen Magens", Straßburg) fand. Darin heißt es (p. IV): „Gerade jetzt, wo Herr Dr. Johann Mikulicz seine epochemachende Mitteilung über Gastroskopie und Oesophagoskopie veröffentlicht hat, muß es allen denen, welche das Studium der Funktionen und Krankheiten des Magens mit den neuen Hilfsmitteln sich zur Aufgabe machen werden, erwünscht sein, eine Schrift zu besitzen, wie die des Herrn Dr. Poensgen." Auch aus einem Briefe, den mir Kussmaul am 4. April 1901 auf eine Anfrage in dieser Angelegenheit schrieb, geht

traktionszustande befindliche Magen „durch eine ventilartige Vorrichtung oder durch die Wirkung von eigenartigen, in seiner Wand verlaufenden Muskelzügen an der Cardia“ gegen den Oesophagus abschließt. Denn daß irgend eine Art des Abschlusses zwischen Magen und Oesophagus existieren müsse, der den Rückfluß des Mageninhaltes gegen den Oesophagus verhindert, konnte für mich auch damals nicht zweifelhaft sein.

Der erste Befund wurde von späteren Untersuchern, namentlich von v. HACKER, ROSENHEIM, KRAUS, übereinstimmend bestätigt. Dagegen fand meine zweite Angabe bezüglich des Verhaltens der Cardia, bald Widerspruch. Schon v. HACKER, welcher als erster meine Untersuchungsmethode in weitem Umfange anwandte, fand die Cardia unter normalen Verhältnissen geschlossen; nur bei pathologischen Zuständen gelang es ihm, frei in den Magen zu sehen. Auch die späteren Beobachter kamen zu einer der meinigen entgegengesetzten Ansicht, mit Ausnahme von ROSENHEIM [1]), welcher eine vermittelnde Stellung einnahm, und den bestehenden Widerspruch durch die Verschiedenheit in der Untersuchungstechnik zu erklären suchte.

Meine damaligen Angaben über das Verhalten des normalen Oesophagus waren, wie ich es ausdrücklich hervorhob, nur nebenbei gemacht,

---

dies unzweifelhaft hervor. Darin sprach er zwar die Ueberzeugung aus, daß er im Frühjahr 1880 mit LEITER von seinen früheren Versuchen mit geraden Röhren gesprochen haben müsse. Er bemerkt aber gleichzeitig: „Entweder hat er (LEITER) nicht darauf geachtet, oder, wahrscheinlicher, kein Gewicht auf meine Mitteilungen gelegt. Mir schien, daß es ihm hauptsächlich darum zu tun war, seine Instrumente anzubringen. Daß er Ihnen von meinen Versuchen nicht berichtete, war ich und bin ich überzeugt.“ Wie wenig Wert KUSSMAUL selbst seinen damaligen Versuchen beigelegt hat, geht aus folgendem Passus seines Briefes an mich hervor. „Sie fragen mich, warum ich darüber nichts veröffentlicht hätte und wollen offene Antwort. Wir haben auf meiner Klinik allerlei Probleme zu lösen versucht. Wenn dabei nichts herauskam, warum Papier und Druckschwärze vergeuden? Daß ich der erste war, der ein Carcinom in der Tiefe des Oesophagus sah, habe ich erst aus KILLIANS historischen Studien ersehen. Im ganzen schien mir die Spiegelungsmethode, deren ich mich bediente, praktisch wenig Wert zu besitzen.“ Und an einer anderen Stelle schreibt KUSSMAUL: „Außer brodelndem Schleim haben sie (ROSE und DESORMEAUX) nichts gesehen und waren nicht glücklicher als wir in Freiburg.“ Daß die Resultate der Oesophagoskopie damals nur wenig befriedigt haben konnten, zeigen auch die „ösophagoskopischen“ Bilder, die in jener Zeit angefertigt wurden, und die KILLIAN in dem erwähnten Aufsatze reproduziert hat. Ich glaube nicht, daß jemand, der einige Erfahrung im Oesophagoskopieren besitzt, in den vorliegenden Abbildungen ösophagoskopische Bilder wiedererkennen wird.

Trotz alledem bleibt es natürlich geschichtlich von größtem Interesse daß eine Persönlichkeit von der Bedeutung KUSSMAULS es zuerst versucht hat, das Problem der Oesophagoskopie mit geraden Röhren zu lösen.

1) Ueber die Besichtigung der Cardia. Dtsch. med. Wochenschr., 1895, No. 45.

da ich noch zu sehr mit der Ausbildung der Technik der Oesophagoskopie beschäftigt war. Sie konnten deshalb auch nicht den Charakter einer endgültigen Darstellung haben. Ich hatte mir deshalb auch damals vorbehalten, meine Studien mit dem Oesophagoskop fortzusetzen und später ausführlicher darüber zu berichten. Daß ich aus äußeren Gründen verhindert wurde dies früher zu tun, habe ich schon eingangs bemerkt.

Wenn ich heute, nach so langer Zeit zur Frage des Verhaltens der Cardia Stellung nehme, so wird mir dies wesentlich erleichtert durch die inzwischen vorgenommenen ausgezeichneten Untersuchungen zahlreicher anderer Forscher, die eine einheitliche Auffassung gestatten, wenigstens soweit es sich um das ösophagoskopische Bild handelt. Ich bin überzeugt, daß ROSENHEIM mit seiner Darstellung das Richtige getroffen hat, und ich schließe mich ihm in dieser Richtung im wesentlichen an. Die Cardia stellt sich im ösophagoskopischen Bild sphinkterartig geschlossen oder offen dar, je nachdem man den Tubus derselben mehr oder weniger nähert. Solange das Ende des Tubus in einiger Entfernung, mindestens mehrere Centimeter weit von der Cardia sich befindet, stellt sie sich geschlossen dar. Man sieht die bekannte rosettenartige Figur, die durch das Zusammenschließen der Falten der Oesophagusschleimhaut entsteht. Nähert man den Tubus, so wird der Verschluß ein loserer, und erreicht man die Cardia selbst, so erscheint sie ohne jeden Widerstand geöffnet; man kann in den Anfangsteil des Magens sehen, oder es stellt sich, was häufiger der Fall ist, die hintere Magenwand in den Tubus ein.

Daran muß ich auch heute festhalten, daß das Oesophagoskop beim Passieren der normalen Cardia keinen Widerstand findet. Und dies steht auch in Uebereinstimmung mit den Beobachtungen bei der gewöhnlichen Sondenuntersuchung. Bekanntlich fühlen wir, ob wir weiche oder harte Sonden gebrauchen, beim Passieren der Cardia unter normalen Verhältnissen keinen deutlichen Widerstand. Aus diesem Grunde hat man auch keinen direkten Anhaltspunkt dafür, ob die Sonde sich bereits im Magen befindet oder nicht; man muß dies indirekt entweder aus der Länge des eingedrungenen Sondenteiles oder aus der Entleerung von Gasen oder anderweitigem Mageninhalt durch die Sonde erschließen.

Wie wir später sehen werden, ist der Mangel des Widerstandes für vordringende Instrumente in der Cardiagegend auf einen außerordentlich feinen, reflektorischen Vorgang zurückzuführen. Der unterste Oesophagusabschnitt und die Cardia reagieren schon bei einer geringen Druckvermehrung auf ihre Wandungen durch eine automatische Erweiterung der Cardia. Dies habe ich durch Eingießen von Flüssigkeit in den Oesophagus ganz unabhängig vom Schluckmechanismus manometrisch feststellen können. Offenbar wirkt der Druck, den die ein-

geführte Sonde oder der ösophagoskopische Tubus auf die untersten Abschnitte des Oesophagus resp. die Cardia ausübt, in derselben Weise. So ist es zu erklären, daß solange das Ende des Tubus sich noch in den höheren Oesophagusabschnitten befindet, die Cardia geschlossen erscheint, beim weiteren Vorrücken aber sich widerstandslos öffnet.

Doch über die mechanischen Verhältnisse dabei soll erst später ausführlich berichtet werden. Es sei hier nur hervorgehoben, daß die Cardia einen außerordentlich reizbaren Muskelapparat besitzt, der schon auf geringe Reize entweder durch Erschlaffung oder durch Kontraktion reagiert. Es sind deshalb alle Versuche und Beobachtungen an der Cardia, bei welchen, sei es der Magen, sei es der Oesophagus grob mechanisch gereizt wird, ungeeignet, uns Aufschlüsse über das physiologische Verhalten dieses Sphinkters, wenn wir ihn als solchen bezeichnen wollen, zu geben. Insbesondere beeinflussen alle Eingriffe, welche den Magen zum Zwecke einer direkten Beobachtung der Cardia bloßlegen und öffnen, den Kontraktionszustand der letzteren. Viele der älteren Versuche sind aus diesem Grunde wenig brauchbar.

Schon bei meinen ersten Beobachtungen durch das Oesophagoskop hatte sich mir eine Reihe von Fragen in Bezug auf die Physiologie der Speiseröhre aufgedrängt, welche mit dem Oesophagoskop allein nicht zu beantworten waren. Sie haben mich veranlaßt, im Laufe der späteren Jahre noch mit anderen Hilfsmitteln das Verhalten der Speiseröhre unter physiologischen Verhältnissen zu untersuchen. Eine besondere Anregung gaben mir hierzu noch die bahnbrechenden Untersuchungen von H. KRONECKER und S. MELZER [1]) sowie von FALK über den Schluckmechanismus. Sie gaben mir die Veranlassung, meine Untersuchungen besonders mit Rücksicht auf die Mechanik des Schluckens vorzunehmen. Die Untersuchungen habe ich noch im Jahre 1886 in Krakau gemeinsam mit Herrn Professor CYBULSKI, dem Direktor des Krakauer physiologischen Institutes, begonnen. Sie wurden in den 90er Jahren in Breslau fortgesetzt und waren im Jahre 1896 nahezu abgeschlossen. Nur einige Nachuntersuchungen zur Kontrolle früherer Befunde wurden in der allerletzten Zeit vorgenommen.

Bevor ich auf meine eigenen Untersuchungen eingehe, möchte ich in Kürze über den Stand der Fragen, die mich beschäftigt haben und die nach meiner Meinung einer Revision bedürfen, nach den bisher vorliegenden Beobachtungen berichten. Im Vordergrunde des Interesses steht die Mechanik des Schluckens. Ich kann die von KRONECKER und MELZER gefundenen Tatsachen und die daraus gewonnenen Schlußfolgerungen als bekannt voraussetzen und brauche deshalb auf die Einzel-

1) Du Bois Arch., 1883, p. 337. Suppl.

heiten derselben hier nicht einzugehen. Schon hier sei bemerkt, daß die von CYBULSKI und mir in Krakau vorgenommenen Untersuchungen in den wichtigsten Punkten mit jenen der genannten Autoren übereinstimmten, insbesondere was die Art und Zeitfolge der peristaltischen Welle in der Speiseröhre betrifft. Nur auf einen Punkt aus den KRONECKER und MELZERschen Untersuchungen muß ich näher eingehen, weil er mit den Ergebnissen der Krakauer sowie meiner späteren Versuche nicht übereinstimmt. Es betrifft das die Art und Weise, wie Flüssigkeiten beim Schluckakt die Cardia passieren.

Wie bekannt, geht die peristaltische Welle in relativ rascher Folge vom Pharynx auf den Anfangsteil des Oesophagus über und verläuft entsprechend dem Vorwiegen der quergestreiften Muskeln auch rasch in den oberen Oesophagusabschnitten. Je weiter nach unten, desto langsamer geht die peristaltische Welle vorwärts und hält auch länger an, entsprechend dem Vorwiegen von glatten Muskelfasern in diesen Teilen. Zwischen dem Beginn des Schluckaktes im Pharynx und dem Beginn der Kontraktion im untersten Oesophagusabschnitte vergehen nach KRONECKER und MELZER ca. 6 Sekunden. KRONECKER und MELZER nahmen nun an, daß zu Beginn des Schluckaktes die Flüssigkeit aus dem Pharynx mit großer Vehemenz durch den Oesophagus bis an die Cardia gespritzt wird. Hier bleibe sie über der Cardia stehen und werde erst durch die nach 6 Sekunden anlangende Kontraktionswelle durch die Cardia in den Magen befördert. Nach KRONECKER und MELZER bleibt also die Cardia während der ersten 6 Sekunden des Schluckaktes geschlossen, um sich erst dann während der Kontraktion des untersten Oesophagusabschnittes automatisch zu öffnen. Daraus muß man folgern, daß die Cardia im Ruhezustande geschlossen ist und nur durch den Schluckakt automatisch geöffnet wird.

Das Verhalten der Cardia beim Schluckakt sowohl als auch im Ruhezustande sowie bei verschiedenen Arten der Reizung war nun in den folgenden Jahren Gegenstand einer Reihe von eingehenden Untersuchungen. Schon vorher war durch CLAUDE BERNARD, SCHIFF, CHAVEAU und GOLTZ festgestellt worden, daß der Kontraktionszustand der Cardia durch Reizung oder Lähmung des Vagus beeinflußt wird. Durchschneidung des Vagus am Hals ruft einen Krampf der Cardia hervor. Von größtem Interesse sind die Untersuchungen von v. OPENCHOWSKI[1]), welcher gefunden hat, daß im Vagus sowohl konstringierende als auch dilatorische Fasern für die Cardia verlaufen. Außerdem hat er Ganglienzellenhaufen in der Serosa der Cardia gefunden, denen eine dilatatorische Funktion zukommt. Nach meiner Ueberzeugung sind es diese Ganglienzellen, die bei einer geringen Reizung durch Druckver-

1) Centralbl. f. med. Wissensch., 1883, p. 545. — Arch. f. Anat. u. Physiol., Physiol. Abt., 1889, p. 551.

mehrung im untersten Oesophagusabschnitt die automatische Oeffnung der Cardia vermitteln. Die aus dem lebenden Magen geschnittene Cardia kontrahiert sich und zeigt noch längere Zeit rhythmische Bewegungen.

Vor 2 Jahren hat GOTTSTEIN [1]) den Einfluß der doppelseitigen Vagotomia supradiaphragmatica auf die Cardia studiert und kam zu dem Resultate, daß nach derselben weder eine Kontraktion noch eine Dilatation der Cardia vorhanden sei; die Cardia befinde sich dauernd im Zustande der Ruhe. Weiterhin nimmt GOTTSTEIN an, daß die Cardia im Ruhezustande nicht durch einen muskulären Sphincter verschlossen, wohl aber vom Magen her ventilartig abgeschlossen sei. In allerjüngster Zeit hat SINNHUBER [2]) in einer ausgezeichneten Arbeit den muskulären Cardiaverschluß zum Gegenstand eingehender Studien gemacht und die immer noch offene Frage durch die mannigfachsten Untersuchungsmethoden zu lösen gesucht. Was den Einfluß der Vagusdurchschneidung betrifft, so fand er, daß die doppelseitige Durchschneidung oberhalb des Zwerchfelles nach GOTTSTEIN eine Erschlaffung der Cardia herbeiführe, die Durchschneidung am Halse jedoch übereinstimmend mit den bekannten älteren Beobachtungen den Tonus der Cardia vorübergehend verstärke. Im Zustande der Ruhe fand SINNHUBER die normale Cardia bei der ösophagoskopischen Untersuchung beim Hunde und bei einem Schwertschlucker in einem tonischen Kontraktionszustand. Dieser muskuläre Cardiaverschluß wird nach SINNHUBER noch verstärkt durch die den Oesophagus schlingenförmig umgebende Zwerchfellmuskulatur und durch die schiefe Einmündung des Oesophagus in den Magen.

Hier muß ich noch zweier Autoren gedenken, deren Untersuchungen zu dem Ergebnis führen, daß in der Tat der Magen gegen den Oesophagus durch eine Art Ventil abgeschlossen ist. GUBAROFF [3]) hat gezeigt, daß der Oesophagus in den Magen schief eingepflanzt ist. Dadurch entsteht eine Ventilwirkung, die wohl den Uebertritt von Flüssigkeiten aus dem Oesophagus in den Magen frei gestattet, in umgekehrter Richtung jedoch ein Hindernis bildet. Eingehend wurde dieses Verhältnis ferner von KELLING [4]) an Leichen untersucht. Er fand, daß bei gut ausgebildetem Fundus ventriculi an der linken Seite der Oesophagusinsertion eine Falte gebildet wird, die als Ventil wirkt; je nach der Ausbildung dieser Falte ist der Abschluß des Magens gegen den Oesophagus stärker oder schwächer.

---

1) Die gleichzeitige doppelseitige Vagotomia supradiaphragmatica beim Hunde u. ihr Einfluß auf die Cardia. Habilitationsschrift, Breslau, 1902.

2) Beiträge zur Lehre vom muskulären Cardiaverschluß. (Zeitschr. f. klin. Med., Bd. 50., Heft 1 u. 2.)

3) Arch. f. Anat. u. Physiol., Anat. Abt., 1886., p. 395.

4) Arch. f. klin. Chir., Bd. 64, p. 402.

Bei meinen eigenen Untersuchungen bemühte ich mich, folgende Fragen zu beantworten.

1) Ist der Brustteil des Oesophagus wirklich offen und enthält er unter normalen Verhältnissen Luft? Diese Frage ist durch das Oesophagoskop allein nicht zu lösen. Denn sobald wir den ösophagoskopischen Tubus in die Speiseröhre gleiten lassen, tritt dieselbe mit der Außenwelt in Verbindung. Da im Thoraxraum konstant ein negativer Druck herrscht, so ist es möglich, daß die atmosphärische Luft erst im Moment der Einführung des Tubus in den Oesophagus tritt und ihn füllt.

2) Welcher Druck herrscht im Oesophagus unter den mannigfachsten Druckverhältnissen, welchen er ausgesetzt ist? (In- und Exspiration, Husten, Schlucken) [1]).

3) Wie verhält sich die Cardia im Zustande der Ruhe, wie verhält sie sich beim Durchtreten von Flüssigkeiten und Gasen in den Magen, unabhängig vom Schluckakt und im Zusammenhang mit demselben?

Zum Studium der letzteren Frage war eine Wiederholung der Versuche von KRONECKER und MELZER, wenigstens in ihren Hauptzügen notwendig. Die Versuche wurden vorgenommen in erster Linie an Menschen, und zwar an solchen, die besonders günstige Bedingungen dafür boten. In zwei Fällen war infolge von Exstirpation des Kehlkopfes und eines Teiles des Pharynx der Oesophaguseingang freigelegt. Es war dadurch die Möglichkeit geschaffen, ungestört durch die unwillkürlich eintretenden Schluck- und Würgbewegungen die Untersuchungen am ruhenden Oesophagus sowie an dem durch den Schluckakt in Bewegung gesetzten Organ anzustellen. In einem dritten Falle war durch ein Lupuscarcinom der Nase im Laufe von mehreren Jahren der ganze Oberkiefer samt hartem und weichem Gaumen zerstört worden, so daß der Meso- und Nasopharynx frei zu Tage lagen. Infolge davon wurde die Einführung und das Längerliegenlassen der Sonde von den Patienten besonders leicht vertragen; im übrigen war hier der Zusammenhang zwischen Pharnynx und Oesophagus ganz intakt. Weitere Versuche wurden noch vorgenommen an Leichen und endlich an Hunden.

## Untersuchungen an Menschen.

### Fall I [2]).

36-jähr., sonst gesunder Mann. Am 29. März 1886 wurde ihm wegen Sarkom der ganze Kehlkopf samt den obersten Trachealringen,

1) Bekanntlich hat ROSENTHAL schon i. J. 1882 Untersuchungen über den im Oesophagus herrschenden Druck angestellt (Arch. f. Anat. u. Physiol., physiol. Abt., 1882, p. 152).

2) Die Untersuchungen in diesem Falle wurden, wie schon früher erwähnt, von mir gemeinsam mit Herrn Professor CYBULSKI in Krakau vor-

die Vorderwand des Pharynx und der Anfangsteil des Halsösophagus exstirpiert. Nach vollendeter Wundheilung blieb in der Mittellinie des Halses eine längliche, nach vorn offene Höhle zurück, deren hintere Wand der hintere Abschnitt des Pharynx und Oesaphagus bildete. Von oben her mündete in die Höhle der Mesopharynx, von unten her die offenen Lumina der Trachea und des Oesophagus. Diese letzteren lagen in einer Höhe von $1^1/_2$ cm, über dem Manubrium sterni hintereinander. Infolgedessen waren beide Kanäle der direkten Beobachtung zugängig. (Die Absicht, die Höhle nachträglich durch eine plastische Operation zu verschließen und nur eine Oeffnung für die Trachealkanüle übrig zu lassen, mußte aufgegeben werden, da sich später Metastasen in Lunge und Pleura entwickelten. Bei der Sektion fanden sich beide Nervi vagi intakt.) Bei den folgenden Untersuchungen saß Pat. aufrecht, ohne sich anzulehnen.

## 1. Das Lumen der Speiseröhre.

Der Oesophagus präsentierte sich in unserem Falle als ein bis an die Cardia offener, lufthaltiger Kanal. An der oberen Oeffnung konnte dies ohne weiteres durch den Augenschein konstatiert werden; dieselbe war etwas enger, als der darunter liegende Brustteil des Oesophagus, gegen welchen sie sich trichterförmig erweiterte. Nur beim Schlucken schloß sich die Oeffnung auf ganz kurze Zeit. Während der Ruhe ließen sich außer den respiratorischen noch selbständige oscillierende Bewegungen wahrnehmen. Die tieferen Teile des Oesophagus wurden mit Hilfe eines kleinen laryngoskopischen Spiegelchens untersucht. Um uns ein genaueres Bild von der Weite des Oesophaguslumens in verschiedener Höhe zu verschaffen, versenkten wir in dieselbe Bleikugeln von verschiedener Größe an einem Catgutfaden. Eine Kugel von 16 mm Durchmesser glitt ohne den geringsten Widerstand und ohne eine Spur von peristaltischen Bewegungen hervorzurufen, bis in eine Tiefe von 22 cm; sie ließ sich ebenso leicht wieder hervorziehen. Kugeln bis zu 12 mm Durchmesser verhielten sich annähernd ebenso; sie drangen nicht viel weiter als 22 cm tief. Eine Kugel von 9 mm Durchmesser glitt 25 cm tief herab, eine von 6 mm erreichte eine Tiefe von 26 cm. Kleinere Schrotkörner bis zu 4 mm Durchmesser drangen auch nicht weiter. Kompakte Fleischstücke von größerem Umfange als die größte Kugel ließen sich durch das obere Ende des Oesophagus mit dem Finger durchstoßen. Sie wurden von dem Oesophagus festgehalten, ohne sich fortzubewegen; machte der Kranke jedoch Schluckbewegungen, so wurden sie langsam hinabgeschoben und zwar bei jedesmaligem Schlucken um 1—$1^1/_2$ cm. Im untersten Teile des Oesophagus war die Bewegung eine noch langsamere.

Aus den angeführten Beobachtungen folgt, daß der Brustteil des Oesophagus unter den vorliegenden Verhältnissen bis an die Cardia offen und lufthaltig war und sich gegen letztere trichterförmig verengerte oder abschloß. Große feste Bissen wurden durch die peristaltischen Bewegungen nur langsam fortbefördert[1]) Bis zu 22 cm Tiefe hatte

genommen. Das Resultat derselben ist in den Verhandlungen der Krakauer Akademie der Wissenschaften 1886, Bd. 15, veröffentlicht.

1) Bekanntlich pflegt man, wenn ein Bissen „im Halse stecken geblieben" ist, Flüssigkeiten nachzutrinken, wodurch der Bissen mitgerissen wird.

der Brustteil des Oesophagus eine Weite von mindestens 16 cm. Dann verengte er sich auf ca. 9 mm (Hiatus oesophageus): der unter dieser Enge bis zur Cardia reichende Teil war 3—4 cm lang (Pars abdominalis oesophagi).

### 2. Seitendruck im Oesophagusrohr.

Untersuchungsmethode. a) Ein elastischer Katheter von 8 mm Durchmesser wird ungefähr in seiner Mitte mit einem ihn luftdicht umgebenden Kautschukballon (Teil eines Condoms) versehen; dieser läßt sich durch ein feines, luftzuführendes Röhrchen nach Belieben aufblasen. Der Katheter wird derart in den Oesophagus geführt, daß der Kautschukballon in den Eingang der Speisenröhre zu liegen kommt und in aufgeblasenem Zustande dieselbe luftdicht abschließt. Das obere Ende des Katheters wird mit einem Manometer verbunden, während das untere gefensterte Ende frei in den Oesophagus mündet. Das Manometer zeigt nun den Luftdruck in dem nach oben zu geschlossenen, nach unten jedoch frei in den Magen mündenden Oesophagus an.

Der Druck beträgt bei starker Expiration im Maximum + 10, bei starker Inspiration bis — 8 cm Wasser. Bei ruhigem Atmen ist der Druck in der Regel negativ $-^1/_2-1^1/_2$ cm Wasser. Beim Schlucken steigt der Druck momentan auf + 20, beim Husten auf + 50 cm Wasser.

b) Derselbe Versuch wird dahin modifiziert, daß auch das untere Oesophagusende gegen den Magen zu abgeschlossen wird. Zu diesem Zwecke wird der Katheter mit einem zweiten dünneren derart verbunden, daß dieser ihn um mehrere Centimeter überragt. Das gefensterte Ende des dünnen Katheders wird mit einer Kautschukblase versehen, welche sich durch das obere Ende aufblasen läßt und in diesem Zustande den Oesophagus oberhalb der Cardia verschließt. Das mit dem Hauptkatheter verbundene Manometer zeigt nun den Druck innerhalb des an beiden Enden verschlossenen Oesophagus an.

Das Resultat weicht nicht wesentlich von demjenigen des vorhergehenden Versuches ab. Bei starker Exspiration beträgt der Druck + 3 bis + 8 cm; bei starker Inspiration —3 bis —8 cm Wasser; beim Husten und bei forcierter Expiration + 30 bis + 40 cm.

Bei beiden Versuchen zeigte das Manometer außer den respiratorischen noch stark ausgesprochene pulsatorische Schwankungen.

Aus diesen Versuchen geht hervor, daß der Druck innerhalb des Oesophagus im Durchschnitte von jenem der atmosphärischen Luft nicht wesentlich verschieden ist; im Zustande der Ruhe herrscht meist ein ganz geringer negativer Druck. Die Schwankungen hängen von den Atem- und Schlingbewegungen, sowie von den Bewegungen des Herzens resp. der großen Gefäße ab. Offenbar behält der Oesophagus immer ein gewisses Quantum an Luft zurück; einen etwaigen Ueberschuß gibt er schon bei geringer Zunahme des Druckes an den Magen ab, wie aus den späteren Versuchen folgt.

### 3. Unter welchem Druck treten Wasser und Luft aus dem Oesophagus in den Magen über?

Zur Beantwortung dieser Frage experimentierten wir mit dem unter 2, a) beschriebenen Katheter. Derselbe mündete frei in den nach oben ge-

schlossenen Oesophagus. Das obere Katheterende wurde wieder mit dem Manometer verbunden, in das Verbindungsrohr ein Seitenrohr mit Kautschukgebläse eingeschaltet, mit dessen Hilfe langsam Luft in den Oesophagus gepumpt wurde. Bei einem Drucke von 2—3 cm Wasser drang die Luft, soweit der Versuch fortgesetzt wurde, ein, ohne wieder zurückzukehren. Es wurden etwa 200—300 ccm eingepumpt.

Ein anderes Mal wurde das Seitenrohr mit einem mit Wasser gefüllten Gefäß verbunden und dieses ganz langsam so weit gehoben, daß die Flüssigkeit in den Oesophagus abzufließen begann. Bei einem Drucke von 3—7 cm Wasser entleerte sich der Inhalt des Gefäßes kontinuierlich in den Oesophagus. Hierbei fanden keinerlei Schluckbewegungen statt. Ließ man den Pat. schlucken, so wurde der Abfluß des Wassers für einen Moment unterbrochen. Goß man ohne besondere Vorrichtungen mit Hülfe eines Kautschukröhrchens in den Oesophagus Wasser ein, so floss es gleichfalls, ohne daß Schluckbewegungen eintraten, kontinuierlich gegen den Magen ab. Nur während einer Schluckbewegung wurde es zurückgehalten oder selbst zum Teil zurückgeworfen.

Aus diesen Versuchen folgt, daß Wasser und Luft bei einem Druck von wenigen Centimetern Wasser ohne Hinzutun von peristaltischen Bewegungen aus der Speiseröhre in den Magen gelangt. Wenn sich eine Wassersäule von nur wenigen Centimetern im Oesophagus befindet, so reicht der Druck allein hin, um sie in den Magen gelangen zu lassen. Es folgt daraus, daß Flüssigkeiten durch den offenen Brustteil des Oesophagus ohne Hinzutun von peristaltischen Bewegungen, nur ihrer Schwere zufolge hindurch fließen und in den Magen gelangen. Das Schlucken von Flüssigkeiten ist also nur insofern ein aktiver Vorgang, als dieselben durch die Kontraktion des Pharynx durch den geschlossenen Anfangsteil des Oesophagus hindurch gepresst werden; durch den Brustteil hindurch werden sie nicht durchgespritzt, sondern sie fließen ihrer Schwere zufolge bis in den Magen.

### 4. Unter welchem Saugdruck treten Gase aus dem Magen in den Oesophagus über?

Dieselbe Versuchsanordnung wie bei 3. Das Seitenrohr wurde mit einem Saugapparat verbunden, welcher die Luft aus dem am oberen Ende abgeschlossenen Oesophagus heraussog und in einen Gasometer abführte. Bei einem Druck von — 30—35 mm Hg. wurde auf diese Weise sehr langsam eine Quantität von ca. 400 ccm Luft aus dem Oesophagus gepumpt. Die ausgepumpte Luft enthielt gegen 2 Proz. Kohlensäure; es mußte also wenigstens ein Teil der ausgepumpten Gase aus dem Magen stammen.

Es folgt aus diesem Versuche, daß unter normalen Verhältnissen die Gase aus dem Oesophagus mit größter Leichtigkeit in den Magen gelangen, nicht aber umgekehrt; zum Uebertritt von Gasen aus dem ruhenden Magen in den Oesophagus ist ein so hoher, negativer Druck im Oesophagus notwendig, wie er hier unter normalen Verhältnissen, selbst bei forcierter Inspiration nie herrscht.

### 5) Schluckbewegungen.

Zwei dünne, an den gefensterten Enden mit Kautschukbläschen versehene elastische Katheter wurden derart miteinander verbunden, daß die Kautschukbläschen bei der einen Versuchsreihe 13, bei der anderen 6 cm voneinander entfernt ware. Die beiden Katheter wurden mit dem MAREY-schen Polygraphen verbunden, welcher die Kontraktionswellen in entsprechender Entfernung neben einander zeichnete. Die Kautschukbläschen werden soweit mit Luft gefüllt, daß sie den betreffenden Teil des Oesophagus, ohne stark gespannt zu sein, ausfüllten. Durch successives Verschieben der Katheter in immer tiefere Partieen des Oesophagus wurde der Charakter und die Aufeinanderfolge der Kontraktionswellen an je zwei gleichweiten Partien des Oesophagus festgestellt. Durch Kombinierung der sich aneinander schließenden Kurven konnte so ein Gesamtbild der Kontraktionswellen vom Pharynx bis zur Cardia entworfen werden.

Auf diese Weise konnte folgendes konstatiert werden.

a) Die Kurve fängt beim Beginn des Schluckens im Pharynx mit einer kurzen ca. 2 Sek. dauernden hohen Kontraktionswelle an, mit dem der Kontraktion von quergestreiften Muskeln eigenen Charakter. Die Welle durchläuft ohne ihren Charakter merklich zu ändern in kurzer Zeit, das ist innerhalb $1^1/_2$ Sek. den Halsteil des Oesophagus bis zum Anfange des Brustteils.

b) Von hier bewegt sich die Welle bis ungefähr zur Mitte des Brustteils (ungefähr 10 cm weit) viel langsamer fort. Die Geschwindigkeit der Bewegung beträgt ungefähr $^1/_3$ jener im Halsteil. Dabei wird die Welle allmählich breiter und niedriger (nimmt immer mehr den Charakter der Kontraktion glatter Muskeln an).

c) In der untern Hälfte des Brustteils (ca. 12 cm) ändert die Kontraktionswelle ihren Charakter wesentlich. Die Kontraktion beginnt auf der ganzen Strecke gleichzeitig und giebt zwei unmittelbar auf einanderfolgende Wellen. Beide Wellen entsprechen dem Typus der Kontraktion glatter Muskelfasern; die erste ist etwas kürzer als die folgende und beide zusammen entsprechen einer Zeit von ca. 8 Sek. Der Uebergang der einfachen zur doppelten Welle ist kein plötzlicher; er erfolgt derart, daß die erstere gegen die Mitte des Brustteils des Oesophagus länger wird und sich in ihrer Mitte immer tiefer einkerbt bis sie in 2 fast ganz gesonderte Hälften zerfällt

d) Die Zeit zwischen dem Beginn der Kontraktion im Pharynx und dem Anfang derselben im untersten Oesophagusabschnitt beträgt 4,25 Sek. Der ganze Schluckakt dauert ca. 13 bis 14 Sek.

Aus diesen Beobachtungen folgt, daß die Schluckbewegung im Pharynx mit einer kurzdauernden, energischen Kontraktion beginnt und sich mit einer gewissen Geschwindigkeit und gleichbleibenden Energie durch den (geschlossenen) Halsteil des Oesophagus bis zum Anfange des Brustteils fortsetzt; von dort schiebt sich die immer länger und flacher werdende Kontraktionswelle viel langsamer bis zur Mitte des Brustteils fort und endigt dort mit zwei gleichlangen, unmittelbar aufeinanderfolgenden Kontraktionen des unteren Brustteils.

---

Die allgemeinen Schlußfolgerungen aus den Beobachtungen an diesem Falle wollen wollen wir erst später im Zusammenhang mit anderen

Beobachtungen ziehen. Hier sei nur in Kürze auf den eigentümlichen Verlauf der Kontraktionswelle bei der Schluckbewegung hingewiesen. Während sonst unsere Beobachtungen über die Peristaltik des Oesophagus sich mit jenen von KRONECKER und MELZER gut in Uebereinstimmung bringen lassen, weicht der Verlauf der Kontraktionswelle im untersten Oesophagusabschnitt von derjenigen in dem MELZERschen Falle ab. Bei MELZER wurde hier eine einzige bis 8 Sekunden dauernde Kontraktionswelle beobachtet, in unserem Falle hingegen war sie in zwei unmittelbar aufeinander folgende Wellen geteilt. Beide zusammen dauerten auch, wie die eine bei MELZER, ungefähr 8 Sekunden. Ob es sich in unserem Falle um eine individuelle Eigentümlichkeit oder um einen pathalogischen Zustand gehandelt hat, vermag ich nicht zu entscheiden. Ich selbst hatte keine Gelegenheit an anderen Menschen Untersuchungen über den Verlauf der Peristaltik des Oesophagus vorzunehmen. Es wäre aber gewiß von Interesse, diese Versuche noch in anderen Fällen nachzuprüfen.

Bemerkenswert ist in unserem Falle noch, daß sich abgesehen von der eben besprochenen Abweichung, die Peristaltik vom Pharynx auf den Oesophagus trotz des Fehlens eines großen Teiles des Pharynx- und des Halsösophagus in derselben Weise abspielte, wie bei vollständig erhaltener Kontinuität. Es beweist dies von Neuem, daß die Reize für die Fortpflanzung der Peristaltik nicht in der Pharynx- und Oesophaguswand selbst liegen, sondern durch Nervenbahnen vermittelt werden, die außerhalb des Oesophagus liegen.

## Fall II.

51-jähr. Mann, sonst gesund. Am 3. Nov. 1894 wird wegen Carcinom die Totalexstirpation des Kehlkopfes vorgenommen. Nach vollendeter Wundheilung besteht in der Mittellinie des Halses vom Zungenbeinkörper abwärts ein 5 cm langer bis 2 cm breiter Spalt, in dessen Tiefe die hintere Wand des Pharynx und der Eingang in den Oesophagus frei zu Tage liegt. In den unteren Winkel des Spaltes mündet die Trachea. Der Fall unterscheidet sich von den früheren insofern, als der ganze Halsteil des Oesophagus in der Länge von $4^1/_2$ cm vollkommen erhalten ist. Der Eingang in den Oesophagus ist geschlossen und stellt einen kurzen zwischen dem Trachealstumpf und der Wirbelsäule liegenden Trichter dar. Auch der ganze Halsteil des Oesophagus ist geschlossen. Der Brustteil des Oesophagus steht somit nicht unter dem unmittelbaren Einfluß des atmosphärischen Druckes, wie im Falle I. Die Untersuchungen wurden an dem Pat. zwischen dem 15. und 21. Jan. 1895 an 4 verschiedenen Tagen vorgenommen. Pat. saß dabei aufrecht.

### 1) Das Lumen der Speiseröhre.

Eine runde Bleikugel von 16 bis 17 mm Durchmesser wird wie in vorigem Falle an einen Katgutfaden befestigt und durch den geschlossenen Halsteil des Oesophagus mit dem Finger durchgeschoben. Sobald die Kugel in den offenen Brustteil gelangt, sinkt sie durch ihre eigene

Schwere 14 cm tief. Eine Kugel von 13 mm Durchmesser sinkt das eine Mal 16, ein anderes Mal 24 cm tief. Eine Kugel von 11 mm sinkt 27 cm tief, eine von 9 mm 22 cm tief.

Die Kugel von 16 mm Durchmesser wird in den Halsteil des Oesophagus gesteckt und nun der Pat. zu einer Schluckbewegung veranlaßt. Die Kugel wird durch die Peristaltik 15 cm weit heruntergezogen.

In diesem Falle waren die oberen zwei Drittel des Oesophagus ebenso wie im vorangehenden mindestens 16 mm weit. Im unteren Drittel erschien das Lumen enger, und zwar 11—13 mm im kleinsten Durchmesser.

### 2. Seitendruck im Oesophagus.

Die betreffenden Versuche wurden an den verschiedenen Tagen bei der gleichen Versuchsanordnung wiederholt. Sie war dieselbe wie im Falle I, 2, nur fehlte an dem elastischen Katheter der das obere Oesophagusende abschließende Kautschukballon. Derselbe war überflüssig, da der Eingang zum Oesophagus in physiologischer Weise abgeschlossen war. Ein künstlicher Abschluß des unteren Oesophagusendes, wie in einem Teile der Versuche ad I, 2, wurde in keinem Falle vorgenommen, so daß der normale Cardiaverschluß nicht beeinträchtigt war.

Die untereinander stehenden Zahlen geben die bei den Wiederholungen desselben Versuches an verschiedenen Tagen gefundenen Werte.

a) Druck im Oesophagus im Zustande der Ruhe[1]).

α) Bei der Inspiration:

— 8 cm Wasser
— 7 „ „
— 9 „ „

β) Bei der Exspiration:

+ 2,5 bis + 4 cm Wasser
+ 1,5 „ + 2 „ „
0 „ + 1 „ „

b) Bei forcierter Inspiration:

— 10 bis — 16 mm Hg (bei 7 Versuchen).

c) Forcierte Exspiration:

+ 4 bis + 14 mm Hg (bei 3 Versuchen).

d) Beim Husten:

bis + 40 mm Hg
„ + 50 „ „
„ + 60 „ „

e) Bei einer Schluckbewegung:

+ 4 bis + 10 cm Wasser (bei 5 Versuchen).

Von den angeführten Zahlen bringen die sub a bis d nichts Auffälliges. Dagegen ist es sehr bemerkenswert, daß der Druck im Oesophagus bei einer Schluckbewegung nur die geringe Höhe von + 4 bis + 10 cm Wasser erreicht hat. Es steht dieses im Einklange mit der

1) Wo geringe Druckschwankungon erwartet wurden, wurde das Wassermanometer, bei stärkeren Druckschwankungen, wie beim Husten, das Hg-Manometer angewandt.

schon im ersten Falle gemachten Beobachtung, daß der Durchtritt von Flüssigkeiten und Gasen vom Oesophagus in den Magen unter einem auffallend geringen Drucke stattfindet. Der durch die Schluckbewegung im Oesophagus erzeugte positive Druck scheint nicht größer zu sein, als der zum spontanen Durchfließen durch die Cardia nötige Wasserdruck. War der Schluckakt vollendet, so blieb einige Zeit ein negativer Druck von — 10 bis — 20 cm Wasser im Oesophagus. Der Druck im Oesophagus hängt also zum Teil von seinem Füllungszustande ab. Hat er seinen Inhalt durch eine Schluckbewegung verringert, so ist der Druck für einige Zeit negativ. Unter normalen Verhältnissen dürfte es allerdings nicht zu diesem Leersein des Oesophagus und dem negativen Drucke kommen, da jedes Leerschlucken eine Quantität Luft aus dem Pharynx in den Oesophagus treibt, was bei unserem Patienten nicht der Fall war.

### 3. Unter welchem Drucke treten Flüssigkeiten und Luft aus dem in Ruhe befindlichen Oesophagus in den Magen?

Versuchsanordnung wie bei I, 3, nur fehlte auch hier der den Oesophagus abschließende Gummiball.

Die Werte zeigten hier außerordentliche Schwankungen an den verschiedenen Tagen und namentlich je nachdem eine Reihe von anderen Versuchen vorangegangen war oder nicht. Die geringsten Werte waren + 2,8 bis + 3 mm Hg, die höchsten Werte + 16 bis + 20 mm Hg.

Ich vermute, daß die höheren Druckwerte durch einen starken Tonus der Cardia hervorgerufen waren und daß die Cardia durch unmittelbar vorangehende Manipulationen und sonstige Versuche am Oesophagus in einen Reizzustand versetzt war. Die später zu beschreibenden Versuche haben uns mit Sicherheit gezeigt, daß durch Reize, welche die Oesophagusschleimhaut treffen, ein fester Cardiaverschluß herbeigeführt werden kann, der natürlich nur durch einen erhöhten Druck im Oesophagus überwunden werden kann.

### Fall III.

40-jähr. Mann. In der Zeit vom Januar 1891 bis Dezember 1896 zu wiederholten Malen in die Klinik aufgenommen wegen eines Lupuscarcinoms, welches ursprünglich die Nase eingenommen hatte und trotz wiederholter Operation immer tiefer gehende Rezidive erzeugte, so daß schließlich der ganze Oberkiefer samt dem Nasengerüst und den sämtlichen bedeckenden Weichteilen zerstört waren. Die Mitte des Gesichtes war von einer unregelmäßig begrenzten Höhle eingenommen; in der Tiefe sah man den ganzen Nasopharynx bis an den Keilbeinkörper frei zu Tage liegen.

Die Versuche wurden in der Zeit vom 31. Jan. bis zum 6. Febr. 1895 an verschiedenen Tagen vorgenommen. Die Versuchsanordnung im wesentlichen dieselbe wie im Falle II. Pat. saß dabei aufrecht, ohne sich anzulehnen. Es wurde nach vorhergehender Kokainisierung des Kehlkopfeinganges ein Nélaton-Katheter bis in den Anfang des Brustteiles der Speiseröhre geführt.

### 1. Seitendruck im Oesophagus.

a) Bei ruhiger Atmung:

im Mitttel — 2 bis — 3 cm Wasser.

b) Bei tiefer Inspiration bis — 14 cm Wasser:

— 21 bis — 12 cm Wasser

— 24 „ — 6 „ „

Bei tiefer Inspiration unmittelbar nach einer Schluckbewegung — 4 cm Wasser. (Der negative Inspirationsdruck wird durch den positiven Schluckdruck zum größten Teil aufgehoben.)

c) Bei forcierter Exspiration.

Ist der Oesophagus vorher durch Schluckbewegungen leer gepreßt, so wird das Manometer gar nicht bewegt. Läßt man vorher durch einen Schenkel des T-Rohres Luft in den Oesophagus einströmen, so steigt der Druck bei tiefer Exspiration auf + 16 mm Hg.

d) Beim Hustenstoß:

+ 110 bis + 160 mm Hg.

e) Beim Schlucken.

α) Luftschlucken. + 0,8 bis + 15 cm Wasser; der Druck fällt nach Ablauf des Schluckaktes allmählich auf den konstanten negativen Druck.

β) Beim Schlucken von Bier. Der Druck steigt plötzlich auf + 14 cm Wasser, fällt dann auf + 8 und geht dann noch einmal auf + 18 cm Wasser in die Höhe. (Peristaltik und verstärkter Verschluß der Cardia infolge des Reizes der Kohlensäure.) Zweiter Versuch: Der Druck steigt zuerst auf + 18 cm Wasser, sinkt dann auf + 12 cm Wasser, steigt wieder auf + 16, sinkt dann auf + 14 (Aufstoßen von Kohlensäure) und fällt erst nach 1 Minute auf den normalen negativen Druck.

γ) Heiße Milch. Anfänglich 22 cm Wasser, sinkt rasch auf + 10 cm nud nach ungefähr 1 Minute auf den normalen negativen Druck. Zweiter Versuch. + 20 cm Wasser, + 12 cm, + 16 cm, dann negativer Druck.

### 2. Unter welchem Drucke treten Flüssigkeiten und Luft aus dem Oesophagus in den Magen ohne Hilfe von Schluckbewegungen?

Nach Vollendnng der bisher angeführten und einer Anzahl der später sub 3 noch anzuführenden Versuche wird Wasser von Stubentemperatur durch den Nélaton-Katheter in den Oesophagus gegossen. Das Wasser fließt anfänglich bei einem Drucke von + 30 mm Hg, welcher später auf + 20 mm Hg sinkt. Diese verhältnismäßig hohen Zahlen ließen mich vermuten, daß die Cardia infolge der zahlreichen vorangegangenen Versuche gereizt und abnorm kontrahiert war. Die Versuche wurden deshalb abgebrochen und an einem der nächsten Tage wieder aufgenommen.

a) Wasser von Stubentemperatur.

Fängt an bei einem Drucke von + 16 cm Wasser zu fließen und fließt kontinuierlich, während der Druck allmählich auf + 4 bis + 6 cm Wasser sinkt. Im Ganzen fließen, ohne daß eine Schluckbewegung auftritt, 140 ccm Wasser in den Magen.

b) Heiße Milch fließt anfänglich bei + 24 cm, später bei + 12 cm Wasserdruck.

c) Sodawasser von Stubentemperatur anfänglich bei + 40, später bei + 20 cm Wasserdruck.

d) Bier anfänglich bei + 34, später bei + 24 cm Wasserdruck.

e) Nach den eben angeführten Versuchen wird noch einmal Wasser von Stubentemperatur eingegossen; es fließt zuerst bei + 4, dann bei immer geringerem Drucke, bei + 2 und + 1 cm Wasserdruck.

f) Atmosphärische Luft dringt in den Magen bei einem Druck von + 6 bis + 10 cm Wasser.

### 3. Enthält der Oesophagus Luft?

Der Nélaton-Katheter wird, wie bei den früheren Versuchen, in den Anfang des Brustteiles des Oesophagus geführt, aber noch vorher mit einem Gasometer in Verbindung gebracht.

a. Gleich nach Einführung des Nélatons kommen 7 ccm Luft spontan aus der Speiseröhre, dann kommen bei einem Schluckakt noch 8 ccm nach. Weitere Schluckbewegungen bringen nichts mehr zu Tage.

Derselbe Versuch wird bald darauf wiederholt. Spontan kommt keine, beim Hustenstoß etwa 5 ccm Luft.

b) Pat. schluckt Luft. Unmittelbar darauf können durch Husten 10 ccm Luft aus dem Oesophagus entleert werden. Nach zweimaligem Luftschlucken werden 30 Sekunden später durch Husten 16 ccm Luft entleert.

Mehrfaches Luftschlucken. Danach folgt zunächst spontan Aufstoßen. Bei einem kräftigen Hustenstoß werden dann noch 22 ccm Luft entleert.

Pat. hat Luft geschluckt. Der Nélaton-Katheter wird abgeklemmt. Nach einer halben Minute wird er wieder geöffnet; es werden nun durch Hustenstöße 14 ccm Luft entleert. Bei weiteren Versuchen, 1 Minute nach dem Luftschlucken 26 ccm, nach 2 Minuten 3 ccm, nach 2 Minuten 8 ccm, nach 1 Minute 0 ccm, nach 1 Minute 9 ccm.

Bei diesen und den folgenden Versuchen wird, wenn der Oesophagus durch Husten leer gepreßt war, vielfach aus dem Reservoir und zwar bei ganz ruhiger Inspiration, Wasser aspiriert und zwar zwischen 5 und 25 ccm.

c) Der Nélaton wird mit der Außenluft in freie Kommunikation gebracht, dann mit dem Steigrohr des Apparates verbunden. Bei kräftigem Husten entleeren sich das eine Mal 7, das andere Mal 18 ccm Luft.

d) Es wird mit dem Apparate noch das Manometer verbunden. Pat. führt mehrere kräftige Hustenstöße nacheinander aus. Bei den ersten zwei entleeren sich 20 ccm Luft, bei den späteren Versuchen nichts. Während bei den ersteren das Manometer bis + 180 mm Hg steigt, hebt es sich bei den letzteren nur minimal bis + 6 mm Hg. Es folgt daraus, daß der Oesophagus sich bei den Hustenstößen vollständig entleert hat.

Versuchen wir auf Grund der angeführten Untersuchungen am Menschen die früher gestellten Fragen zu beantworten, so ergibt sich folgendes:

1) Der Brustteil des Oesophagus ist im Zustande der Ruhe, auch wenn er nicht, wie bei der ösophagoskopischen Untersuchung, unmittelbar mit der atmosphärischen Luft kommuniziert, ein offenes lufthaltiges Rohr. Der Durchmesser seines Lumens beträgt in den oberen $^2/_3$ mindestens 16 mm; gegen die Cardia zu verringert er sich. Eine ausgesprochene Einengung erfährt der Oesophagus am Hiatus oesophageus. Im Einklang mit diesem Befunde steht die klinische Erfahrung,

daß man weiche Sonden von starkem Kaliber ohne jeden Widerstand durch den Oesophagus führen kann, und daß auch starre Instrumente von gleichem Kaliber wie der ösophagoskopische Tubus bei richtiger Direktion bis an die Cardia und in den Magen gelangen. Mein ösophagoskopischer Tubus hat einen äußeren Durchmesser von 15—16 mm. Die stärksten gebräuchlichen harten und weichen Sonden gehen ebenfalls bis 16 mm. Die stärksten Oliven der Olivensonde haben einen Durchmesser von 17—18 mm. Es folgt daraus für die ösophagoskopische Technik, daß es bei Erwachsenen keinen Vorteil gewährt, schwächere Instrumente als ich sie ursprünglich angegeben habe, anzuwenden, wie es heute vielfach geschieht. Instrumente mit kleinerem Durchmesser haben aber den großen Nachteil, daß das Gesichtsfeld eingeengt und die Lichtzufuhr, falls sie von außen her geschieht, erheblich verringert wird.

Die Frage, ob der Oesophagus unter normalen Verhältnissen Luft enthält, ist durch das Gesagte eigentlich schon beantwortet. Trotzdem haben speziell darauf gerichtete Untersuchungen doch noch bemerkenswerte Resultate ergeben, und zwar:

a) Der Oesophagus enthält im Zustande der Ruhe immer Luft.

b) Auch nach dem Leerschlucken behält er fast stets einen Teil der verschluckten Luft zurück.

c) Der Oesophagus kann nur durch einen oder mehrere kräftige Hustenstöße fast ganz entleert werden[1]). Es entsteht aber dann ein Vakuum, welches begierig Luft oder Flüssigkeit ansaugt, wenn die Gelegenheit dazu gegeben wird.

Diese Befunde erhalten eine weitere Stütze durch die Druckuntersuchungen, welche wir jetzt besprechen wollen.

2) Ueber den im Oesophagus herrschenden Seitendruck bei den verschiedenen Druckschwankungen, welchen er ausgesetzt ist, gibt die Tabelle I Aufschluß.

Aus derselben ergibt sich, daß im Zustande der Ruhe im Oesophagus meist ein geringer negativer Druck herrscht (—0,5 bis —3 cm Wasser). Bei der ruhigen Inspiration kann der Druck bis —9 cm sinken, bei der ruhigen Exspiration bis +4 cm Wasser steigen. Bei forcierter Inspiration sinkt der Druck bis —24 cm Wasser, ist in der Regel aber höher und dürfte im Mittel —10 cm Wasser betragen. Bei forcierter Exspiration kann der Druck bis +16 mm Hg steigen. Beim

1) Durch diese Beobachtung ist dem Kliniker vielleicht ein Mittel an die Hand gegeben, dort, wo der gewöhnliche Schluckmechanismus den Oesophagus nicht genügend zu entleeren vermag, wirksam nachzuhelfen (Cardiospasmus mit Dilatation des Oesophagus). Der Beförderung des im Oesophagus angesammelten Inhalts in den Magen durch einen Hustenstoß oder starkes Pressen steht allerdings die gleichzeitig auftretende hochgradige Druckvermehrung im Magen entgegen. Vergl. die Schlußbemerkungen über die Passage der Cardia beim Schlucken.

Tabelle I.
Seitendruck im Oesophagus[1]).

| | Fall I | Fall II | Fall III |
|---|---|---|---|
| 1) Im Zustande ruhiger Atmung: | $-1{,}5 < -0{,}5$ | $(-8 < +2)$ | $-3 < -2$ |
| speziell bei: | | | |
| a) Inspiration | | $-9 < -7\ (-8)$ | |
| b) Exspiration | | $0 < +4\ (+2$ | |
| 2) Bei forcierter Inspiration: | $-8 < \ldots$ | $-16 < -10$ Hg | $-21 < -12$ |
| | $-8 < -3$ | | $-24 < -6$ |
| 3) Bei forcierter Exspiration: | $< +10$ | $+4 < +14$ Hg | $< +16$ Hg |
| | $+3 < +8$ | | |
| 4) Beim Husten: | $\ldots < +50$ | $\ldots < +40$ Hg | $+110 < +160$ Hg |
| | $+30 < +40$ | $+50 < +60$ Hg | |
| 5) Beim Schlucken: | $\ldots < +20$ (Luft) | $+4 < +10$ (Luft) | (Luft) $+0{,}8 < +15$ |
| | | | (Wasser u. Bier) $+14 < +18$ |
| | | | (Heiße Milch) $+10 < +22$ |

1) Es sind ohne Klammern die Minima und Maxima, in Klammern die Mittelwerte angegeben. Die Minima stehen am geschlossenen, die Maxima am offenen Ende des <. Wo besondere Angaben fehlen, bedeuten die Zahlen Centimeter des Wassermanometers. Ein neben der Zahl stehendes Hg bedeutet Millimeter des Quecksilbermanometers. (Das letztere wurde in der Regel nur dort angewandt, wo hohe, und namentlich plötzliche Drucksteigerungen, wie z. B. beim Husten, erwartet wurden.)

Husten steigt der Druck auf + 30 bis + 60 mm Hg und kann sich ausnahmsweise bis auf 160 Hg erhöhen[1]).

Auffallend gering ist die Drucksteigerung im Oesophagus während des Schluckaktes. Die Werte betragen + 0,8 bis + 22 cm Wasser. Im Mittel dürfte die Drucksteigerung + 10 cm Wasser betragen.

3) Unter welchem Druck treten Flüssigkeiten und Gase aus dem Oesophagus in die Cardia unabhängig vom Schluckakt? Die gefundenen Werte sind in der Tabelle II zusammengestellt.

Tabelle II.
Druck, unter welchem Flüssigkeiten und Gase durch die Cardia in den Magen gelangen[1]).

| Injizierte Flüssigkeit resp. Gas | Fall I | Fall II | Fall III |
|---|---|---|---|
| Atmosphärische Luft | 2—3 | | 6—10 |
| Kaltes Wasser (bei Zimmertemperatur) | 3—7 | 2,8—20 Hg | (20—30 Hg[2]) |
| | | 4—20 | 4—16 |
| | | | 1—4 |
| Milch (bei Zimmertemperatur) | | | 12—24 |
| Bier | | | 24—34 |
| Sodawasser | | | 20—40 |

1) Der Druck ist in Centimetern des Wassermanometers angegeben, falls nicht Hg dabei steht, welches Millimeter des Quecksilbermanometers bedeutet.
2) Diesem Versuch waren zahlreiche andere vorangegangen, wodurch die Cardia wahrscheinlich zu gesteigerter Kontraktion gereizt war.

---

1) Die angegebenen Werte stimmen recht gut überein mit den Zahlen, welche Schlippe bei seinen jüngst vorgenommenen Untersuchungen am Menschen gefunden hat. Die ausgezeichnete Arbeit von Schlippe kam mir erst nach Abschluß dieses Aufsatzes zu, so daß ich sie leider nicht

Der Druck ist sehr variabel und kann schwanken zwischen 1 und + 40 cm Wasser. Die Höhe des Druckes, unter welchem Flüssigkeiten und Gase aus dem Oesophagus in den Magen treten, hängt ab:

a) von dem Ruhe- resp. Reizungszustande des Oesophagus und der Cardia. War das Organ vorher in Ruhe, so genügt meist ein geringerer Druck, als wenn es durch vorangegangene Untersuchungen gereizt worden ist.

b) Hat sich einmal die Cardia für den Durchgang von Flüssigkeiten geöffnet, so sinkt der zum Durchtreten der letzteren nötige Druck während des Ablaufens der Flüssigkeit allmählich, so daß er schließlich nur die Hälfte oder ein Viertel des Initialdruckes, und selbst noch weniger betragen kann.

c) Der Druck hängt ab von der Temperatur und der chemischen Beschaffenheit der die Cardia passierenden Flüssigkeit. Kalte Flüssigkeiten bedürfen eines höheren Druckes als solche von Körpertemperatur. Am stärksten war in unseren Versuchen die Drucksteigerung beim Eingießen von kohlensäurehaltigen Flüssigkeiten (Bier und Sodawasser). Während bei indifferenten Flüssigkeiten und Luft der Initialdruck + 3 bis + 24 cm Wasser beträgt und später bis auf 0 bis + 12 sinken kann, beträgt er bei kohlensäurehaltigen Getränken + 34 bis + 40 cm, und sinkt später nur auf + 20 bis + 24 cm Wasser.

Eine interessante Ergänzung zu diesen Versuchen geben Beobachtungen, welche ich an Personen mit ausgesprochenen Motilitätsstörungen des Oesophagus und der Cardia gemacht habe. Dieselben werden in einem späteren Aufsatze ausführlicher mitgeteilt werden. Hier sei nur folgendes angeführt.

Bei einer Patientin mit postdiphtherischer Lähmung des Pharynx und des oberen Oesophagusabschnittes ergab die Druckuntersuchung in der Oesophagushöhle im Zustande der Ruhe, bei tiefer In- und Exspiration, sowie beim Husten Werte, welche nicht wesentlich von den oben angeführten abwichen. Im Zustande der Ruhe betrug der Druck durchschnittlich — 4 mm Hg. Dagegen wichen die Druckwerte bei Schluckbewegungen und beim Durchtreten von Flüssigkeiten durch die Cardia ohne Schluckbewegungen wesentlich von den normalen

---

mehr im vollen Umfange berücksichtigen konnte. Schlippe fand im ruhenden Oesophagus einen negativen Druck von durchschnittlich 3,5 mm Hg. Bei tiefer Inspiration betrug der Druck durchschnittlich — 8 mm Hg, bei tiefer Exspiration + 0,35 mm. Bei starkem Pressen + 90 bis + 120 mm Hg, beim Husten im Maximum + 80 mm Hg. Schlippe suchte auch festzustellen, welches Quantum Luft aus dem Oesophagus durch tiefe Exspiration ausgespreßt werden kann. Das „Atemvolumen" des Oesophagus betrug im Mittel (bei einer großen Zahl von Versuchen) 20,3 ccm, im Minimum 9, im Maximum 50 ccm. (H. Schlippe, Physikalische Untersuchungen bei der Anwendung des Magenschlauches. Dtsch. Arch. f. klin. Medizin, Bd. 76 p. 450.)

ab. Machte die Patientin eine Schluckbewegung, so war ein merklicher Ausschlag am Manometer überhaupt nicht zu bemerken. Wurde lauwarmes Wasser in den Oesophagus eingegossen, so passierte es ohne Schluckbewegungen die Cardia bei einem Drucke von +2 bis +6 mm Hg. Am Schluß der Versuche wurde kaltes, kohlensaures Wasser eingegossen. Es floß ungefähr $^1/_2$ l gleichmäßig in den Magen ab, ohne daß eine Drucksteigerung eintrat. Es bestand also in diesem Falle sowohl eine motorische als auch eine sensible Lähmung des Oesophagus. Infolge der letzteren blieb der Reiz aus, welcher unter normalen Verhältnissen beim Eingießen von kohlensaurem Wasser reflektorisch auf die Cardia ausgeübt wird, und diese zu einer vermehrten Kontraktion veranlaßt.

In einem zweiten Falle bestand ein typischer Cardiopasmus, ein Zustand, bei welchem die automatische Oeffnung der Cardia nur unvollkommen eintritt; infolge der dauernden Stauung von Flüssigkeiten im Oesophagus kommt es bei diesem chronischen Leiden zu einer hochgradigen Dilatation des Oesophagus. Bei diesem Kranken zeigten die Druckwerte im Oesophagus im Zustande der Ruhe, bei tiefer In- und Exspiration sowie beim Husten auch keine auffallende Abweichung von der Norm. Wurde lauwarmes Wasser in den Oesophagus gegossen, so stieg das Manometer zunächst auf +25 bis +30 mm Hg, ohne daß anscheinend etwas in den Magen abfloß. Erst bei einem Drucke von +30 bis +35 mm Hg begann es in den Magen abzufließen, wobei der Patient ein heftiges Druckgefühl in der Brust hatte und einmal durch eine Würgbewegung einen Tassenkopf voll schaumigen Schleimes entleerte. Wurde kaltes, kohlensaures Wasser in den Oesophagus eingegossen, so stieg der Druck zunächst auf +30, dann auf +40 und schließlich auf +50 mm Hg, ohne daß etwas in den Magen abfloß. Ein Teil des kohlensauren Wassers wurde regurgitiert, der Rest blieb im Oesophagus angestaut, was durch die Messung des später ausgeheberten Inhaltes festgestellt wurde. Hier war also infolge des pathologisch gesteigerten Kontraktionszustandes der Cardia der Durchtritt indifferenter Flüssigkeiten erschwert, während kohlensaures Wasser überhaupt nicht in den Magen gelangte.

Ueber den Druck, unter welchem Gase aus dem Magen in den Oesophagus angesogen werden können, gibt uns ein Versuch im Falle I Aufschluß. Der Druck war ein hoher —30 bis —35 mm Hg. Ueber den Gang der Peristaltik im Oesophagus während des Schluckaktes sind nur im Fall I Untersuchungen angestellt worden. Die Schlußfolgerungen aus denselben finden sich am Ende des Protokolles.

Eine wichtige Ergänzung haben die Beobachtungen am Menschen durch Versuche an Hunden gefunden, über welche ich nun in Kürze berichten will. Die Versuche hatten ausschließlich den Zweck, unter

verschiedenen Bedingungen den Druck zu bestimmen, bei welchem Flüssigkeiten und Gase unabhängig vom Schluckakt die Cardia in beiden Richtungen passieren. Die Versuche wurden zunächst am narkotisierten Hund bei intaktem Vagus, dann nach beiderseitiger Durchschneidung des Halsvagus und endlich am toten Tiere angestellt. Sie liefern, wie ich glaube, einen wertvollen Beitrag zum Verständnis des Cardiaverschlusses.

## Versuche an Hunden.

I. Mittelgroßer Hund in tiefer Morphiumnarkose. 8. März 1895. Der Oesophagus wird am Halse freigelegt und in denselben eine winklig gebogene Glaskanüle eingebunden. Eine ebensolche Kanüle wird in den durch eine kleine Bauchwunde hervorgezogenen Magenzipfel eingebunden. Je nach dem Zwecke des Versuches, wird die eine oder andere Kanüle mit einem Wassermanometer und mit dem Trichter in Verbindung gesetzt, durch welchen die Flüssigkeit eingegossen werden soll.

Beide Vagi unversehrt.

A. Druck, unter dem Flüssigkeiten durch den Oesophagus in den Magen fließen.

1. Versuch mit warmem Wasser von 30° C.

Das Wasser fließt kontinuierlich bei einem Druck von + 6 bis + 15 cm. Der Abfluß aus dem nach außen mündenden Magenrohr tritt ruckweise ein, hauptsächlich bei Wirkung der Bauchpresse. Die Respirationsschwankungen im Druck während des freien Einfließens des Wassers betragen bis 8 cm. Ist das Zuflußrohr abgeschlossen, so sind die Respirationsschwankungen geringer + 1 bis + 2 cm.

Bei einem zweiten, sonst gleich verlaufenden Versuch mit warmem Wasser sind die Respirationsschwankungen während des Einfließens geringer, + 2 bis + 4 cm.

2. Versuch mit kaltem Wasser von 8° C.

Der Druck, unter dem das kalte Wasser die Cardia passiert, beträgt + 15 bis + 18 cm.

3. Versuch mit kohlensäurehaltigem Wasser (Temp. 10° C).

Der Druck, unter dem dasselbe die Cardia passiert, beträgt + 24 bis + 40 cm.

B. Druck, unter dem Flüssigkeiten aus dem Magen in den Oesophagus übertreten.

Versuch mit warmem Wasser von 30° C.

Es fließt so lange Wasser aus dem Trichter in den Magen, bis das Manometer einen Druck von + 38 bis + 40 cm anzeigt. Nun erst kommt das Wasser aus dem Oesophagus ruckweise bei starker Füllung des Magens und unter starker Spannung der Bauchdecken in weitem Strahle heraus (Brechbewegung). Während weiterhin das Manometer konstant auf + 32 bis + 40 cm steht und fortgesetzt Wasser in den Magen fließt, geht durch den Oesophagus zeitweise eine ganze Minute lang gar nichts ab. Erst bei einem Druck von + 40 bis + 50 cm fließt später das Wasser kontinuierlich durch den Oesophagus ab.

Derselbe Hund, nachdem beide Vagi am Halse durchschnitten sind.

A. Druck, unter dem Flüssigkeiten aus dem Oesophagus durch die Cardia in den Magen fließen.

1. Versuch mit warmem Wasser (30° C). Dieses fließt kontinuierlich unter einem Druck von + 22 bis + 26 cm ab.

2. Versuch mit kaltem Wasser (8° C). Dieses fließt kontinuierlich unter einem Druck von + 24 bis + 30 cm ab.

3. Versuch mit kohlensäurehaltigem Wasser (Temp. 10° C). Dasselbe fließt kontinuierlich unter einem Druck von + 20 bis + 30 cm ab.

B. Druck, unter dem Wasser aus dem Magen in den Oesophagus fließt.

Versuch mit warmem Wasser (30° C). Dieses fließt kontinuierlich bei einem Druck von + 20 bis + 26 cm Wasser in den Magen. Zunächst fließt aus dem Oesophagus nichts heraus. Es treten auch keine ruckweisen Brechbewegungen auf, wie beim vorhergehenden Versuch. Erst nachdem ca. 1 Liter in den Magen eingeflossen und dieser prall gefüllt ist, beginnt das Wasser bei einem Druck von 40 cm kontinuierlich aus dem Oesophagus abzufließen. Bei starken Exspirationsbewegungen fließt es auch in niederem Strahl heraus. Abdomen sehr aufgetrieben. Der ad maximum gespannte Magen füllt den größeren Teil der Bauchhöhle aus. Auch die Därme sind mit Wasser stark gefüllt.

II. Mittelgroßer Hund in tiefer Morphiumnarkose. 20. März 1895. Beide Vagi vorher freigelegt und mit Fäden isoliert. In den Halsteil des Oesophagus und in einen Zipfel des Magens wird, wie im Versuch I, je ein Glasrohr eingebunden und mit dem Wassermanometer sowie dem Trichter verbunden. Die Kontinuität beider Vagi erhalten.

A. Druck, unter dem Flüssigkeiten und Gas durch Oesophagus und Cardia in den Magen fließen.

1a) Lauwarmes Wasser von 30° C fließt kontinuierlich in den Magen bei einem Druck von + 1 bis + 8 cm, im Mittel bei + 1 bis + 4 cm.

b) Wenn der Oesophagus bei diesem Versuche stark in die Höhe gezogen wird, ändert sich an den Druckverhältnissen nichts.

2. Kaltes Wasser (8° C) fließt kontinuierlich unter einem Druck von + 1 bis + 12 cm, im Mittel zwischen + 6 bis + 8.

3. Kohlensaures Wasser (10° C) fließt kontinuierlich bei einem Druck von + 20 bis + 32 cm.

4. Atmosphärische Luft wird durch ein Gebläse langsam in den Oesophagus gepumpt. Sie passiert die Cardia und geht durch die Magenkanüle bei einem Druck von + 10 bis + 20 cm.

B. Wasser resp. Luft wird durch den Magen in den Oesophagus getrieben.

1. Lauwarmes Wasser. Es steigt das Manometer auf + 20 cm Wasser, bevor durch Brechbewegung etwas aus dem Oesophagus ausgestoßen wird; dann steigt es weiter auf + 30 bis + 40. Auch jetzt wird nur durch starke Brechbewegung Wasser herausgestoßen. Erst nach einiger Zeit fließt bei einem Druck von + 30 cm das Wasser kontinuierlich aus dem Oesophagus ab. Es macht dabei keinen Unterschied, ob man den Oesophagus stark nach oben zieht oder nicht.

2. Kaltes Wasser (8° C). Dieselben Verhältnisse.

3. Luft gelangt bei einem Druck von + 10 bis + 20 cm Wasser aus dem Magen in den Oesophagus.

Derselbe Hund, nachdem beide Vagi am Halse durchtrennt sind.

A. Durchtritt von Flüssigkeit resp. Luft durch den Oesophagus in den Magen.

1. Warmes Wasser (30° C) fließt kontinuierlich bei einem Druck von 14 bis 22 cm.

2. Kaltes Wasser (8° C) fließt kontinuierlich bei einem Druck von 24 bis 28 cm.

3. Kohlensaures Wasser (10° C) fließt kontinuierlich bei einem Druck von 22 bis 28 cm.

4. Luft passiert bei einem Druck von 4 bis 24 cm.

B. Flüssigkeit resp. Luft durch den Magen in den Oesophagus.

1. Warmes Wasser (30° C). Das Manometer steigt bis + 32 cm, ohne daß etwas abfließt. Bei einer starken Preßbewegung kommt bei einem Druck von + 36 bis + 40 cm Flüssigkeit aus dem Oesophagus heraus und fließt weiterhin bei einem Druck von + 36 bis 40 cm kontinuierlich ab.

2. Luft. Der Magen füllt sich ad maximum. Das Manometer steigt auf + 30 bis + 40 ccm Wasser; dann wird stoßweise Luft aus dem Oesophagus herausgetrieben.

Derselbe Hund wird durch Carotisdurchschneidung und Halsmarkdurchtrennung getötet. Die Respiration sistiert nach 5 Minuten. Herz schlägt weiter. Sofort nach dem Stillstande der Respiration werden die Versuche fortgesetzt.

A. Durchtritt von Flüssigkeit resp. Luft durch den Oesophagus in den Magen.

1. Warmes Wasser (30° C) fließt kontinuierlich bei einem Druck von + 15 cm.

2. Kaltes Wasser (8° C) fließt kontinuierlich bei einem Druck von + 16 cm.

3. Kohlensäurehaltiges Wasser (10° C) fließt kontinuierlich bei einem Druck von + 13 bis + 16 cm.

Inzwischen sind 10 Minuten verstrichen; der Herzschlag ist nicht mehr fühlbar.

4. Luft passiert durch den Oesophagus in den Magen kontinuierlich unter einem Druck von 6 cm.

Versuch 1 wiederholt, nachdem eine Viertelstunde der Herzschlag aufgehört hat: Warmes Wasser fließt kontinuierlich bei einem Druck von + 10 bis + 12 cm.

Versuch 3 wiederholt, nachdem eine Viertelstunde der Herzschlag aufgehört hat: Kohlensaures Wasser fließt kontinuierlich bei einem Druck von + 12 bis + 15 cm.

B. Durchtritt von Flüssigkeit resp. Luft aus dem Magen in den Oesophagus.

1. Warmes Wasser (30° C) fließt sofort kontinuierlich bei einem Druck von + 7 bis + 10 cm.

Luft geht durch die Cardia in den Oesophagus bei einem Druck von + 5 bis + 6 cm.

III. Mittelgroßer Hund in Morphium-Chloroformnarkose. 26. Sept. 1903.

An der linken Halsseite wird der Oesophagus bloßgelegt und der Hund durch Verblutung aus der Carotis getötet. Der freigelegte Oesophagus wird durchschnitten und in das aborale Ende ein Glasrohr eingebunden. Desgleichen wird in einen Zipfel des Magens, welcher durch einen kleineu Bauchschnitt bloßgelegt ist, ein Glasrohr eingebunden. Je nach dem Zwecke des Versuches wird die eine oder die andere Kanüle mit einem Quecksilbermanometer und dem Trichter verbunden.

Nachdem Respiration und Herzschlag aufgehört haben, fließt bei + 8 bis + 10 mm Hg in beiden Richtungen Wasser kontinuierlich durch die Cardia. Beim Eingießen von kohlensaurem Wasser ergeben sich dieselben Werte.

Tabelle III.

| | Gastralwärts | | | Oralwärts | | |
|---|---|---|---|---|---|---|
| Injizierte Flüssigkeit resp. Luft | Vagi intakt | Vagi durchtrennt | Versuchstier tot | Vagi intakt | Vagi durchtrennt | Versuchstier tot |
| Lauwarmes Wasser | I. 6—15 | I. 22—26 | | I. 38—40 (Brechbeweg.) 40—50 (kontinuierlich) | I. 40 (kontinuierl.) bei kolossaler Spannung des Magens | |
| | II. 1—4 | II. 14—22 | II. 15 10—12 | II. 30—40 (Brechbeweg.) 30 (kontinuierl.) | II. 36—42 (kontinuierlich) | II. 7—10 |
| | | | III. 8— 10 mm Hg | | | III. 8— 10 mm Hg |
| Kalt. Wasser | I. 15—18 | I. 24—30 | | | | |
| | II. 6—8 | II. 24—28 | II. 16 | II. ebenso | | |
| Kohlensaures Wasser | I. 24—40 | I. 20—30 | | | | |
| | II. 20—32 | II. 22—28 | II. 13—16 12—15 | | | |
| | | | III. 8— 10 mm Hg | | | III. 8— 10 mm Hg |
| Atmosphär. Luft | II. 10—20 | II. 4—24 | II. 6 | II. 10—20 | II. 30—40 (stoßweise) | II. 5—6 |

Der Druck ist bei Versuchstier I und II in Centimetern des Wassermanometers angegeben, beim Versuchstiere III in Millimeter Hg.

Tabelle III gibt eine Uebersicht über die in den vorangehenden Versuchen gefundenen Werte. Wir finden eine gute Uebereinstimmung zwischen diesen und den Versuchen an Menschen, nur zeigen sich manche Einzelheiten noch schärfer; vor allem, wie sehr der Druck, unter welchem Flüssigkeiten die Cardia gegen den Magen zu passieren, von ihren physikalischen und chemischen Eigenschaften abhängen. Während beim Durchtritt von Wasser bei Körpertemperatur vom Oesophagus in den Magen der Druck nur + 1 bis + 15 cm Wasser betrug, stieg er schon bei kaltem Wasser auf + 16 bis + 18 cm, und bei kohlensaurem Wasser auf + 20 bis + 40 cm Wasser.

Höchst charakteristisch ist nun das Verhalten der Cardia nach Durchschneidung beider Vagi am Halse. Die Abhängigkeit von der Temperatur und dem Kohlensäuregehalte der Flüssigkeit verschwindet. Jede der drei genannten Flüssigkeiten, also auch lauwarmes Wasser, muß ungefähr den gleichen erhöhten Druck von im Mittel 20 bis 25 cm Wasser überwinden. Die Erklärung dieses Phänomens ist nicht schwer. Die Vagusdurchtrennung hat, wie schon durch zahlreiche Beobachtungen erwiesen ist, die Cardia in einen höheren tonischen Kontraktionszustand versetzt; daher leistet sie im allgemeinen der durchtretenden Flüssigkeit

einen größeren Widerstand, welcher auch durch einen höheren Druck im Oesophagus überwunden werden muß. Infolge der sensiblen Lähmung der Oesophagusschleimhaut und der Unterbrechung der Reflexbahn im Vagus bleibt beim kohlensauren Wasser der gesteigerte Kontraktionszustand der Cardia weg.

Im toten Tiere fanden sich gleichfalls keine auffälligen Differenzen beim Durchtritt verschiedener Flüssigkeiten, nur waren die Werte im ganzen wieder viel niedriger geworden. Bei der dritten Versuchsreihe, welche nur am toten Tiere vorgenommen wurde, war gleichfalls für warmes Wasser und für kohlensaures kaltes Wasser der Druck nach beiden Richtungen derselbe und hielt sich in derselben Höhe wie beim Versuchstiere II.

Interessant ist noch die Tatsache, daß beim lebenden Tiere II der Durchtrittsdruck für lauwarmes Wasser erheblich niedriger war (+ 0,1 bis + 4 cm Wasser), als beim toten Tiere II und III. Die Cardia leistet demnach der andringenden Flüssigkeit im lebenden normalen Organismus weniger Widerstand als an der Leiche. Man darf daraus wohl den Schluß ziehen, daß die Erweiterung der Cardia am Lebenden nicht ein rein passiver, sondern zum Teil wenigstens ein aktiver Vorgang ist.

Sehr hoch sind die Druckwerte beim Durchtritt der Flüssigkeiten aus dem Magen in den Oesophagus beim lebenden Tiere. Sie steigen bis + 50 cm Wasser, und zwar beim Durchfließen von lauwarmem Wasser. Daran ändert auch nichts die Durchtrennung der beiden Halsvagi, nur daß bei intaktem Vagus das Durchtreten der Flüssigkeiten, wenigstens anfänglich, ruckweise unter Brechbewegungen erfolgt, während nach Durchtrennung der Vagi die Brechbewegungen fehlen. In jedem Falle tritt Flüssigkeit aus dem Oesophagus erst bei hochgradiger Ausdehnung und Spannung des Magens ein. Ist das Tier tot, so tritt aus dem Magen Flüssigkeit unter annähernd demselben geringen Druck in den Oesophagus, wie in umgekehrter Richtung.

Ich möchte aus diesen letzten Versuchen den Schluß ziehen, daß die Erschwerung des Rückflusses von Mageninhalt in den Oesophagus auf zwei Ursachen beruht. Erstens fehlt die reflektorische Erschlaffung der Cardia, wie sie schon durch einen geringen Druck auf den untersten Oesophagusabschnitt ausgelöst wird; zweitens muß am lebenden Magen, solange er sich im physiologischen Kontraktionszustande befindet, eine Ventilvorrichtung existieren, die dem Uebertritt von Mageninhalt in den Oesophagus großen Widerstand leistet. Wäre das nicht der Fall, so müßte nach Durchtrennung der Vagi die Flüssigkeit aus dem Magen in den Oesophagus unter annähernd demselben Drucke ausfließen wie umgekehrt. Beim toten Tiere fehlt dieser Ventilverschluß, offenbar infolge der Aufhebung des physiologischen Tonus der Magenmuskulatur. Die Ventilvorrichtung wird im lebenden Magen erst dann gelüftet, wenn

durch die hochgradige Spannung und Ausdehnung der Magenwand die Ventilfalte aus dem Lumen der Cardia gezerrt wird.

Ich habe noch an 3 menschlichen Leichen nach der Versuchsanordnung wie bei den eben beschriebenen Hundeversuchen den Widerstand festzustellen gesucht, welchen die Cardia beim Durchtritt von Flüssigkeiten in einer oder der anderen Richtung bietet. Bei uneröffnetem Thorax wurde der Oesophagus am Halse bloßgelegt und eine Glaskanüle eingebunden. Dann wurde durch einen kleinen Schnitt im Epigastrium ein Zipfel des Magens hervorgezogen und in diesen eine zweite Kanüle eingebunden. Abwechselnd wurde durch einen Glastrichter Flüssigkeit in der einen oder der anderen Richtung eingegossen und der dabei entstehende Druck mit dem Manometer gemessen. Die dabei gefundenen Werte variierten außerordentlich und ließen keine Gesetzmäßigkeit erkennen.

Bei der ersten Leiche († an Peritonitis) war schon von vornherein der Magen mit Flüssigkeit prall gefüllt und es floß noch vor Beginn des Versuches der Mageninhalt durch die Oesophaguskanüle im Strahle ab. Nachdem dieser spontane Abfluß aufgehört hatte, floß die durch den Trichter eingegossene Flüssigkeit in beiden Richtungen zuerst unter einem Drucke von + 16 bis + 18 cm Wasser, bei späteren Wiederholungen unter dem geringen Drucke von + 2 bis + 6 cm Wasser ab. (Die Leiche lag horizontal.)

Bei einer zweiten Leiche († an Aneurysma aortae) floß das Wasser bei horizontaler Lage gastralwärts bei einem Druck von + 18 bis + 34, oralwärts bei + 18 bis + 60 mm Hg ab. Es wurde dann die Leiche in halbsitzende Lage gebracht und derselbe Versuch wiederholt. Die Werte betrugen dabei gastralwärts + 4 bis + 7, oralwärts + 18 bis + 28 mm Hg.

Bei einer dritten Leiche († an Neuritis alcoholica) wurden die Versuche zuerst in halbsitzender Lage vorgenommen. Die Werte betrugen gastralwärts + 30 bis + 60 mm Hg, oralwärts + 19 bis + 40 mm Hg. Nun wurde die Leiche in horizontale Lage gebracht; dabei betrug der Druck beim Durchfließen der Flüssigkeit gastralwärts + 16 bis + 24, oralwärts + 14 bis + 28 mm Hg.

Die Ergebnisse der Versuche an der zweiten und dritten Leiche widersprechen einander direkt, indem das eine Mal der Widerstand beim Abfluß der Flüssigkeit gegen den Oesophagus, das andere Mal gegen den Magen hin ein größerer ist. Gemeinsam haben alle drei Leichenversuche nur das eine, daß bei den zu Anfang vorgenommenen Eingießungen, unabhängig von der Lage und Durchtrittsrichtung der Widerstand der Cardia größer ist, als bei den später vorgenommenen. Offenbar bestehen an der Leiche Widerstände, welche mit den vitalen Widerständen an der Cardia nicht identisch sind. Vielleicht spielt die Totenstarre des Zwerchfellmuskels eine Rolle, durch welche der Hiatus oesophageus verengt wird. Der dadurch gegebene Widerstand scheint beim Beginne des Versuches stärker zu sein als später, sobald die Bahn einmal frei gemacht ist. Jedenfalls sind die Druckuntersuchungen an menschlichen Leichen nicht ohne weiteres für das Verständnis des physiologischen Cardiaverschlusses zu verwerten.

## Allgemeine Schlußbemerkungen.

Die Speiseröhre des erwachsenen Menschen ist nur im Halsteile geschlossen. In ihrem Brustteile stellt sie ein weites, offenes Rohr dar, welches im Zustande der

Ruhe Luft enthält. Der im ruhenden Oesophagus herrschende Druck ist im Mittel um ein Geringes niedriger, als der atmosphärische Druck. Bei der ruhigen Inspiration erniedrigt sich der Druck bis — 9 cm Wasser, bei forcierter Inspiration bis — 20 und selbst darunter. Bei ruhiger Exspiration steigt der Druck bis auf + 10 cm Wasser, bei forcierter Exspiration auf + 20. Beim Hustenstoß kann der Druck auf 60—80, ja selbst bis auf 160 mm Hg getrieben werden.

Beim Schluckakt steigt der positive Druck im Oesophagus kaum höher wie beim forcierten Ausatmen, und lange nicht so hoch, wie beim Husten. Die gefundenen Werte schwanken zwischen 0,8 und 22 cm Wasserdruck.

Der Oesophagus entleert beim Schluckakt nicht seinen ganzen Luftgehalt, sondern behält stets einen Teil zurück. Nur durch kräftige Hustenstöße kann er vorübergehend ganz leer gepreßt werden.

Die Cardia ist im Zustande der Ruhe geschlossen und sondert Magen und Oesophagus vollkommen voneinander ab. Dieser Verschluß ist ein zweifacher[1]):

a) Ein rein muskulärer, durch den normalen Tonus der Cardiamuskulatur erzeugt.

b) Ein Ventilverschluß.

Das Ventil, an der Insertionsstelle des Oesophagus in den Magen liegend, wird durch den im Magen herrschenden positiven Druck geschlossen und hält mit Sicherheit nur so lange dicht, als die Magenmuskulatur sich im Zustande des normalen Tonus befindet.

Die Cardia öffnet sich auch ohne Schluckakt leicht für Flüssigkeiten und Gase, die aus der Speiseröhre in den Magen treten, gestattet dagegen sehr schwer den Durchtritt in entgegengesetzter Richtung.

Die Oeffnung der Cardia von der ösophagealen Seite aus wird automatisch ausgelöst durch jede, ein gewisses Maß überschreitende Drucksteigcrung im Oesophagus, gleichgültig, ob sie durch künstliches Einpumpen von Luft oder Eingießen von Flüssigkeiten oder aber durch den Schlußakt hervorgerufen wird. Der hierzu nötige Druck ist in der Regel kleiner, als der Druck einer den

---

1) Die Kombination von muskulärem und Ventilverschluß ist in unserem Organismus nichts Ungewöhnliches. Ein typisches Beispiel ist z. B. der Kehlkopfverschluß beim Schluckakte. Derselbe erfolgt wesentlich durch den rein muskulären Verschluß der Glottis, zu welchem sich als accessorische Verstärkung der Verschluß durch die Epiglottis hinzugesellt. (Vergl. Stuart and McCornick, The position of the Epiglottis in swolling. Journ. of anat., Vol. 26, p. 231.)

Brustösophagus ausfüllenden Flüssigkeitssäule. Mitunter beträgt er nur einen Bruchteil davon und nur unter besonderen Umständen (die Oesophagusschleimhaut reizende Flüssigkeiten) ist er höher.

Eine Drucksteigerung im Oesophagus eröffnet die Cardia durch einen doppelten Vorgang. Erstens wird dadurch das an der Magenseite der Cardia liegende Ventil geöffnet. Dieses wird durch den im Magen herrschenden positiven Druck geschlossen gehalten. Nach den Untersuchungen von KELLING[1]) ist der Wanddruck im Magen ziemlich konstant und unabhängig vom Füllungszustande. (Der Magen stellt sich automatisch auf einen konstanten Innendruck ein.) Dieser Druck beträgt nach KELLING beim verdauenden menschlichen Magen 6—8 cm Wasserdruck. Im leeren Organ besteht ein solcher Druck nicht; er ist aber auch in diesem sicher höher als im Oesophagus, in welchem ja ein konstanter negativer Druck herrscht[2]). Es ist klar, daß das Cardiaventil sich automatisch öffnen muß, sobald der Druck in der Speiseröhre jenen im Magen nur um ein geringes übertrifft.

Der zweite Vorgang bei der automatischen Oeffnung der Cardia spielt sich am Kardialringmuskel ab. Dieser erweitert sich reflektorisch infolge des Reizes, den der vermehrte Wanddruck auf die Cardia und den untersten Oesophagusabschnitt ausübt. Diese Erweiterung bleibt aus oder ist unvollkommen nach Durchschneidung beider Vagi am Halse.

Die Tatsache, daß das einfache Eingießen von Flüssigkeiten in den Oesophagus hinreicht, um sie ganz unabhängig vom Schluckakt in den Magen gelangen zu lassen, ist dem Chirurgen schon lange bekannt. Nach Operationen am Pharynx und Oesophagus ist man nicht selten genötigt, während der ersten Tage der Wundheilung den Kranken künstlich zu ernähren. Es wird zu diesem Zwecke, gleich nach Beendigung der Operation, durch die Wunde ein bleistiftstarkes Drainrohr bis in den Anfangsteil des Oesophagus geschoben und dort 8 Tage und länger belassen. Durch das äußere, aus dem Verbande hervorragende Ende wird dann nach Bedarf Flüssigkeit in die Speiseröhre gegossen. Obwohl nun das untere Ende des Drains noch weit ab von der Cardia liegt, fließt doch ohne Schluckbewegung kontinuierlich eine beliebige Quantität Flüssigkeit in den Magen. Auch wenn wir von der künstlichen Ernährung per vias naturales Gebrauch machen, insbesondere wenn der Weg durch den Mund nicht gangbar ist, und wir die Ernährungssonde durch den untern Nasengang einführen, genügt es, die Sonde bis in die Höhe des Manubrium sterni vorzuschieben, um an-

1) Physikalische Untersuchungen über die Druckverhältnisse im Magen u. s. w. Sammlung klin. Vorträge, N. F. No. 144, 1896.

2) In der neuesten, schon citierten Arbeit von SCHLIPPE wird der bei sitzender Haltung im Magen herrschende Druck auf + 4 mm Hg angegeben.

standslos und ohne jedes Hinzutun von seiten des Patienten die Flüssigkeit in den Magen zu befördern. Wir bedienen uns deshalb zu diesem letzteren Zwecke am besten eines mittelstarken NÉLATON-Katheters, dessen Länge beim Erwachsenen gerade ausreicht.

Passieren den Oesophagus Flüssigkeiten, welche infolge ihrer chemischen Beschaffenheit oder einer von der Körperwärme erheblich abweichenden Temperatur die Oesophagusschleimhaut reizen, so bewirkt das reflektorisch einen erhöhten Kontraktionszustand der Cardia. Dieser kann vorübergehend selbst stärker werden als nach der Vagusdurchschneidung. Infolgedessen öffnet sich die Cardia bei derartigen Flüssigkeiten viel schwerer, d. i. unter einem viel höheren Druck als bei indifferenten Flüssigkeiten. Werden solche Flüssigkeiten geschluckt, so genügt zumal im Anfang, wo die Cardia am lebhaftesten reagiert, ein einfacher Druck der in den Oesophagus eindringenden Flüssigkeiten nicht, um die Cardia zu öffnen und die Flüssigkeit ohne weiteres in den Magen zu befördern. Die Flüssigkeit staut sich vielmehr im Oesophagus an, bis die allmählich herankommende Kontraktionswelle den Druck noch weiter erhöht. Gelegentlich genügt aber auch dieser Schluckdruck noch nicht, um die Cardia vollkommen zu öffnen. Dann regurgitiert ein Teil des Geschluckten und zwar zunächst das oberhalb der Flüssigkeitssäule angesammelte Gas (Aufstoßen). Die meisten kennen die unangenehmen Empfindungen, die man gelegentlich beim hastigen Trinken von eiskaltem Wasser hat; noch unangenehmer können die Empfindungen werden beim raschen Trinken einer größeren Portion kalten Champagners oder Sodawassers; nur werden sie durch das leichte Aufstoßen der Kohlensäure etwas gemildert[1]).

Daß scharf ätzende Flüssigkeiten, sobald sie im Oesophagus anlangen, ebenfalls eine sofortige Kontraktion der Cardia hervorrufen, darf, glaube ich, aus den angeführten Beobachtungen mit Sicherheit angenommen werden. Infolgedessen werden derartige Substanzen auch nicht sofort den Oesophagus verlassen, sondern sich im untersten Abschnitt stauen, bis sie nach mehreren Sekunden durch die peristaltische Drucksteigerung in den Magen gepreßt werden. Die bekannte Prädilektionsstelle im Oesophagus für die Wirkung verschluckter Aetzflüssigkeiten ist somit nur durch diesen pathologisch gesteigerten Kontraktionszustand der Cardia zu erklären. Die einschlägigen Beobachtungen dürfen deshalb nicht als Beweismaterial für die Physiologie des Schluckaktes verwertet werden, wie es bisher vielfach geschehen ist.

Meine Schlußfolgerungen über die physiologischen

1) KRONECKER und MELZER geben an, daß bei ihren Versuchen beim Trinken von kohlensauren Getränken oft schon nach dem 4. Schluck eine langdauernde Kontraktion des Oesophagus entstand. Diese war offenbar durch den vermehrten Widerstand der krampfhaft geschlossenen Cardia hervorgerufen.

Vorgänge beim Schlucken ergeben sich aus dem Gesagten von selbst. Flüssigkeiten und dünnbreiige Massen werden durch die Kontraktion der Pharynxmuskulatur nur in den Anfangsteil des Oesophagus getrieben. Hier angelangt, fließen sie durch ihre eigene Schwere bis an die Cardia und öffnen dieselbe auch infolge ihrer Schwere automatisch. Sie bedürfen somit zur Passage durch den Oesophagus und die Cardia keiner Mithilfe durch die Peristaltik. Eine Ausnahme davon machen reizende Flüssigkeiten, da sie reflektorisch eine verstärkte Kontraktion der Cardia hervorrufen, die erst durch die Drucksteigerung beim Schluckakt überwunden werden kann.

Einige Forscher haben direkt beobachtet, daß schon beim Beginn des Schluckaktes sich die Cardia öffnet, auch wenn keine Flüssigkeit hindurchtritt. Diese automatische Erschlaffung der Cardia soll durch eine zentrale Innervation synchron mit der Kontraktion der Pharynxmuskulatur bezw. reflektorisch durch die letztere ausgelöst werden. Sie muß den Durchtritt von Flüssigkeiten zu Beginn des Schluckaktes auch unabhängig von dem Druck der auf der Cardia lastenden Flüssigkeitssäule ermöglichen. Bei meinen Untersuchungen ergaben sich keine Anhaltspunkte für die Annahme eines derartigen Vorganges. Ich bin aber weit entfernt ihn bestreiten zu wollen. Ich möchte nur betonen, daß zum Verständnis des Schluckmechanismus in der von mir geschilderten Weise die Annahme einer durch die Pharynxkontraktion direkt ausgelösten reflektorischen Erweiterung der Cardia gar nicht notwendig ist. Sie würde auch an der Art des Durchganges von Flüssigkeiten durch die Cardia nicht viel ändern. In der Hauptsache bliebe der Vorgang derselbe: die Flüssigkeit passiert schon zu Beginn des Schluckaktes die Cardia. Ich möchte aber darauf hinweisen, daß die betreffenden direkten Beobachtungen an der Cardia doch mit so schweren Eingriffen am Magen und Abdomen der Versuchstiere verbunden waren, daß ein Rückschluß aus ihnen auf physiologische Vorgänge nicht ohne weiteres zulässig ist. Ich habe schon früher darauf hingewiesen, daß man bei der außerordentlichen Empfindlichkeit der Cardia auf Reize aller Art in dieser Richtung sehr vorsichtig sein muß.

Noch ein kurzes Wort über die sogenannten Schluckgeräusche, deren Deutung bisher Schwierigkeiten gemacht hat. Schon KRONECKER hat ganz richtig zwei Geräusche unterschieden, ein initiales, das er Durchspritzgeräusch nannte und ein zweites, das synchron mit der im untersten Oesophagusabschnitt anlangenden Kontraktionswelle auftrat, das Durchpressungsgeräusch. KRONECKER nahm aber an, daß das erste Geräusch nur ausnahmsweise auftrete, bei besonderer Schlaffheit der Cardia. Ich glaube, daß die Deutung der zwei Geräusche auf Grund meiner Auffassung des Schluckmechanismus bei Flüssigkeiten nicht schwer ist. Das erste Geräusch entsteht gleich zu Beginn des Schluckaktes beim Durchtritt der Flüssigkeiten infolge ihrer eigenen Schwere; das

zweite Geräusch wird erzeugt, indem der zurückgebliebene Rest der Flüssigkeit durch die inzwischen angelangte peristaltische Welle durch die Cardia gepreßt wird. Ob diese beiden Geräusche konstant sind, ob ihnen für die Diagnostik eine so hohe Bedeutung zukommt, wie von einigen angenommen wird, darüber kann ich mich nicht äußern, da ich darüber keine ausreichenden Untersuchungen angestellt habe.

In Bezug auf den Mechanismus beim Schlucken von festen Bissen gelten uneingeschränkt die von KRONECKER und MELZER gefundenen Regeln. Feste Massen werden ausschließlich durch die Peristaltik im Oesophagus vorwärts bewegt, soweit sie nicht mit der gleichzeitig verschluckten Flüssigkeit mit heruntergeschwemmt werden. Ist der Bissen größer als es dem Durchmesser der Speiseröhre entspricht, so wird er nur langsam vorwärts bewegt und es bedarf mehrerer Schlucke, um ihn in den Magen zu befördern.

Schließlich noch einige Bemerkungen über das Erbrechen. Veranlassung dazu gibt mir das Studium der Bedingungen, unter welchen Mageninhalt in den Oesophagus treten kann. Wir haben früher gesehen, daß dem Rückfluß von Mageninhalt in die Speiseröhre zwei Hindernisse im Wege stehen: die Cardia als Ringmuskel und der Ventilverschluß von GUBAROFF und KELLING. Beide Verschlußvorrichtungen müssen beim Brechakt geöffnet werden. Die Ueberwindung des muskulären Ringverschlusses der Cardia erfordert gewiß keine sehr hohe Drucksteigerung im Magen, da der an und für sich schwache Muskel sich, wenn er nicht reflektorisch gereizt ist, in einem nur mäßigen Kontraktionszustand befindet. Es ist sehr wahrscheinlich, daß wie beim Schlucken auch beim Brechen der Cardiaring automatisch erschlafft wird. Dagegen muß der Ventilverschluß als solcher selbst bei der höchsten Drucksteigerung dicht halten. Daß dies tatsächlich der Fall ist, ergibt sich daraus, daß selbst bei den kräftigsten Hustenstößen kein Mageninhalt in die Speiseröhre getrieben wird [1]). Und welch hohe Drucksteigerung hierbei zu stande kommt, zeigen meine Druckmessungen an der Speiseröhre der Patienten II und III, aus welchen man schließen darf, daß gleichzeitig auch im Abdomen und somit auch im Magen derselbe hohe Druck geherrscht hat (bis 160 mm Hg). Es muß deshalb beim Brechakt das Ventil durch einen besonderen Mechanismus gelüftet werden. Bei meinen Versuchen am lebenden Hund habe ich gefunden, daß mit und ohne Vagusdurchschneidung [2]) nicht nur ein hoher

1) Dies trat auch bei meinen Versuchen nicht ein, bei welchen der Oesophagus durch ein Rohr mit dem Manometer oder mit einem Gasometer in offener Verbindung stand.

2) Ein Unterschied bestand nur insofern, als bei intaktem Vagus der Uebertritt anfänglich ruckweise und unter Brechbewegungen eintrat, während beim vagotomierten Hunde die Flüssigkeit von Anfang an kontinuierlich durchfloß.

Druck zum Uebertritt von Mageninhalt in den Oesophagus nötig ist, sondern daß dieser Uebertritt erst dann stattfindet, wenn der Magen ad maximum ausgedehnt ist. Wir müssen annehmen, daß erst durch die Ueberdehnung des Magens im Fundus und der Cardiagegend das Ventil gelüftet wird. Wenn wir uns mit KELLING vorstellen, daß das Ventil durch eine Falte der Magenwand links von der Oesophagusinsertion gebildet ist, so wird uns dieser Vorgang leicht verständlich.

Nun kommt aber das Erbrechen bekanntermaßen nicht nur bei überfülltem, sondern auch bei mäßig gefülltem, ja selbst bei fast leerem Magen vor (Seekrankheit). Wir müssen daraus schließen, daß der Ventilverschluß der Cardia beim Brechen noch durch einen besonderen aktiven Vorgang im Magen geöffnet wird. Daß der Magen in der Tat beim Brechakt eine aktive Rolle spielt, entgegen der Ansicht von MAGENDI, hat zuerst v. OPENCHOWSKI[1]) i. J. 1896 nachgewiesen. Er stellte fest, daß beim Brechakt der Pylorus, die Pars pylorica und das Mittelstück des Magens sich stark kontrahieren, während das „obere Drittel des Magens, welches an die Cardia grenzt, keine Bewegung zeigt; es dehnt sich im Gegenteil kugelförmig aus". Es ist leicht zu verstehen, daß dadurch eine isolierte Ueberdehnung der Pars cardiaca des Magens und damit eine Lüftung des Ventils zu stande kommt. Die bekannte Erfahrung, daß es Menschen gibt, die sehr leicht erbrechen, während es anderen außerordentlich schwer fällt, ist, wie schon KELLING hervorgehoben hat, auf die mehr oder weniger starke Entwickelung des Cardiaventils zurückzuführen.

1) a. a. O.

Aus der chirurgischen Klinik und dem
Institut zur Erforschung der Infektionskrankheiten der Universität Bern.

Nachdruck verboten.

# XVIII.

# Experimentelle Untersuchungen über die Decapsulatio renum.

Von

Dr. med. **B. Asakura** aus Japan.

Die schlechte Prognose einer Reihe von chronischen Nierenaffektionen ist bedingt einerseits durch die meist fortdauernden ätiologischen Momente, und andererseits durch die langsam, aber unaufhaltsam eintretenden degenerativen Veränderungen des Nierenparenchyms. Neuerdings hat man auch bei diesen Leiden daran gedacht, den ungünstigen Verlauf operativ günstig zu beeinflussen. Es ist nämlich durch pathologisch-anatomische Forschungen erwiesen worden, daß bei den Veränderungen innerhalb des Nierengewebes die lokalen Störungen der Blutzirkulation eine große Rolle spielen. Um diesen Störungen der Zirkulation bei chronischen Nierenaffektionen entgegenzutreten, steht uns nur ein einziger Weg offen, nämlich die Eröffnung von Kollateralbahnen. Wir kennen keine anderen Mittel, da Anastomosen zwischen den Aesten der Nierenarterien, die stets den Charakter der Endarterien tragen, nicht stattfinden [1]).

Dieser Gedanke findet durchaus seine Rechtfertigung, wenn man die spontanen Heilungsvorgänge betrachtet, die bei krankhaften Prozessen der Niere stattfinden. Wie schon lange bekannt, sieht man bei subkapsulären Infarkten [2]), wenn sie ganz klein und in den obersten Schichten der Nierenrinde lokalisiert sind, eine von der Kapselarterie ausgehende vikariierende Kollateralzirkulation sich einstellen, wodurch das Eintreten nekrotischer Prozesse, die sonst in dem betroffenen Gebiete

1) v. Bardeleben, Handbuch der Anatomie, Lief. 8, Teil 1, Jena 1902.
2) Kaufmann, Lehrbuch der speziellen pathologischen Anatomie. Berlin 1901, p. 682—684.

Platz greifen müßten, verhindert und die Restitution dieses Gebietes herbeigeführt wird.

Wie läßt sich nun ein kollateraler Kreislauf eröffnen, und unter welchen Umständen können wir von diesem Eingriffe eine günstige Beeinflussung des statthabenden Krankheitsprozesses erwarten?

Offenbar ist ein solches Ziel nur erreichbar, wenn eine direkte Berührung eventuell Verwachsung zwischen der nackten Nierenfläche und der gefäßreichen Fettkapsel herbeigeführt wird, wodurch dann die Bedingungen zur Bildung eines kollateralen Kreislaufes gegeben sind. Ein derartiger Zustand läßt sich nun ohne weiteres durch Entfernung der Capsula propria renum (Decapsulatio renum) herbeiführen.

Ueber die Resultate von drei auf Grund dieser Erwägungen vorgenommenen Versuchsreihen möchte ich nun im folgenden berichten.

## I.

Die erste Versuchsreihe bezweckt die anatomische und operative Seite der Frage bei gesunden Tieren zu studieren und es kommen hierin folgende Fragen zur experimentellen Prüfung:

1) Ist die Decapsulatio renum bei Tieren (Kaninchen und Hund) ohne Schaden ausführbar?

2) Ist eine Verbindung zwischen der nackten Nierenfläche und ihrer Umgebung überhaupt zu erreichen?

3) Wird durch die Decapsulatio renum die gewünschte Gefäßneubildung und damit die Bildung eines Kollateralkreislaufes angeregt?

4) Erleidet die Niere selbst bei diesem Eingriffe irgend welche Veränderungen?

Zunächst möchte ich die Operationsmethode, vermittelst deren die einseitige sowohl wie die doppelseitige Decapsulation vorgenommen wurde, in Kürze skizzieren.

Die Operation wurde an den in einfacher Weise fixierten Tieren (Kaninchen) ohne Narkose ausgeführt unter möglichster Wahrung der allgemeinen Regeln der Asepsis. Im einzelnen ging man bei der Operation so vor, daß in der Lumbalgegend von der Rückenseite her am äußeren Rande des M. erector trunci entlang ein Lumbalschnitt nach Simon[1]) angelegt wurde. In schichtweisem Vorgehen gelangte man sodann an die Fettkapsel der Niere. Die Ablösung derselben von der Capsula propria renalis geschah stumpf mit dem Finger. Die von der Capsula adiposa vollständig entblößte Niere war nunmehr nur noch durch die Stiele und Gefäßstränge mit dem Körper verbunden. Uebte man jetzt einen geringen Druck auf die Bauchdecken aus, so ließ sich die Niere ohne weiteres durch die Wunde nach außen hervordrängen, wo man sie dann ganz nackt vor sich hatte. In diesem Zustande wurde

1) Simon, Chirurgie der Niere. 1. Teil. Erlangen 1871.

die Capsula propria am konvexen Nierenrande vom oberen Pole bis zum entgegengesetzten gespalten, die Kapsel beiderseits bis zum Hilus stumpf abgelöst und hier ringsum mit der Schere abgetragen. Die entkapselte Niere wurde jetzt wieder in ihre alte Lage zurückgebracht und hierauf die Fettkapsel, die Muskeln und die Hautwunde durch Etagennaht geschlossen.

## Versuchsreihe I: 10 Kaninchen, 4 Hunde.

### Ia Kaninchen.

No. 1. Wohlgenährtes, ausgewachsenes Kaninchen. 27. Juni 1902 Decapsulatio renis sinistri. 30. Juni 1902 Kaninchen getötet.

Sektion: 3 Tage nach der Dekapsulation. Im allgemeinen sind in der Umgebung der Niere noch die operativen Reaktionen vorhanden. L. Niere von normaler Größe und Konsistenz, von fettreichem Gewebe ganz locker umschlossen; kann durch dessen Spalten leicht herausgeschält werden. An der Oberfläche hier und da kleine Blutcoagula, überhaupt weder Kapsel- noch Gefäßneubildung bisher eingetreten. R. Niere vollkommen normal.

Mikroskopischer Befund: L. Niere: Das Parenchym zeigt keine bedeutenden Veränderungen, nur folgendes ist zu bemerken: Die Glomeruli haben überall normales Aussehen, ebenso ihre Kapseln und Gefäßschlingen. Hier und da sieht man stecknadelkopfgroße Blutungen, die hauptsächlich dem Gefäßverlauf entlang in den obersten Schichten der Rinde auftreten. Die gewundenen und geraden Harnkanälchen sind unverändert, außer daß stellenweise homogene, kaum körnige Massen in ihrem Lumen vorhanden sind. Die Epithelien und Kerne sind kaum verändert, nur stellenweise sind die Kerne schlecht tingiert. Keine Kernteilungsvorgänge zu konstatieren (Färbung nach Benda). Die Kanälchen in der Marksubstanz enthalten sehr vereinzelt hyaline Cylinder, sonst ganz normal.

No. 2. Ziemlich großes, wohlgenährtes Kaninchen. 27. Juni 1902 Decapsulatio renis sinistri. 4. Juli Kaninchen getötet.

Sektion: 7 Tage nach der Dekapsulation. Operative Reaktionen in der Umgebung der l. Niere kaum mehr sichtbar. L. Niere: Größe und Konsistenz normal; sie ist umgeben von einem fettreichen Bindegewebe, steht mit demselben aber noch nicht in fester Verbindung. Auf der Oberfläche der Niere sieht man keine Coagula mehr, man bemerkt vielmehr schon eine Gefäßneubildung. Umhüllt ist die Niere von einem zarten, weißlichen membranösen Gewebe. R. Niere vollkommen normal.

Mikroskopischer Befund: L. Niere: Die Glomeruli und ihre Kapseln sind normal. Ebenso die Harnkanälchen in Rinden- und Marksubstanz. Die homogenen Massen, welche bei dem 1. Versuche in dem Lumen ab und zu vorhanden waren, finden sich hier nicht. Die Epithelien sind gleichmässig tingierbar. In der Rinde sieht man hier und da noch die Spuren früherer Blutungen.

No. 3. Mittelgroßes, wohlgenährtes Kaninchen. 11. Juli 1902 Dacapsulatio renis sinistri. 26. Juli 1902 Kaninchen getötet.

Sektion: 14 Tage nach der Dekapsulation. L. Niere: Die Oberfläche ist sehr weiß, sehnig; das Organ von normaler Größe und Konsistenz, mit der hinteren Bauchwand fest verwachsen. An der Nierenoberfläche sehr reichliche Neubildung von feinen Gefäßen in flechtenartiger Ausbreitung.

Die neue Hülle ist weißlich, sehnig und mit der Nierenfläche fest verwachsen. Auf dem Durchschnitte zeigen sich keine abnormen Verhältnisse, ebensowenig in Nierenbecken und Harnleiter. R. Niere ganz normal.

Mikroskopisch sind Parenchymveränderungen nicht mehr nachzuweisen. Die neugebildete Hülle scheint mit dem Parenchym fest verwachsen zu sein, doch ist bei stärkerer Vergrößerung die Grenze zwischen beiden gut zu erkennen.

No. 4. Mittelgroßes, wohlgenährtes Kaninchen. 14. Aug. 1902 Decapsulatio renis sinistri. 1. Sept. 1902 Kaninchen getötet.

Sektion: 14 Tage nach der Dekapsulation. L. Niere ist mit der hinteren Bauchwand fest verwachsen, hat eine neue Hülle und zeigt zahlreiche neugebildete Gefäße. Mit der Nierenfläche ist die Hülle locker verbunden und ziemlich leicht abzuziehen; die Kapsel an sich scheint vollständig ausgebildet. Auf dem Durchschnitte sieht man in der Rinden- und Marksubstanz keine pathologischen Veränderungen. Nierenbecken und Ureter sind normal. R. Niere ganz normal.

Mikroskopisch ist der Befund gleich dem in den vorhergehenden Fällen, doch ist die neugebildete Hülle von der Nierenfläche losgerissen, sonst sind Rinden- und Marksubstanz ganz normal.

No. 5. Ausgewachsenes, gut genährtes Kaninchen. 2. Juli 1902 Decapsulatio renis sinistri. 20. Juli 1902 Kaninchen getötet.

Sektion: 17 Tage nach der Dekapsulation. L. Niere: Größe und Konsistenz normal. Sie ist von einer zarten, weißlichen Hülle umschlossen, welche mit der Oberfläche der Niere ziemlich fest verwachsen ist. In ihr sehr reichlich neugebildete Gefäße, die miteinander anastomosieren. Verhältnis zwischen Rinde und Marksubstanz normal, desgleichen Nierenbecken und Ureter. R. Niere ganz normal.

Mikroskopischer Befund: An der Oberfläche der l. Niere sieht man aus mehreren Schichten bestehende Bindegewebszüge, die zum größten Teil mit der Rinde in fester Verbindung stehen. Die Fasern der Bindegewebsschicht verlaufen vorwiegend parallel der Nierenfläche; jede Faser zeigt einen deutlichen Kern. Das übrige Nierenparenchym läßt keine Spur von irgendwelchen pathologischen Veränderungen wahrnehmen.

No. 6. Mittelgroßes, wohlgenährtes Kaninchen. 10. Juli 1902 Decapsulatio renis sinistri. 30. Juli 1902 Kaninchen getötet.

Sektion: 20 Tage nach der Dekapsulation. L. Niere: Größe und Konsistenz normal; die Oberfläche von weißlichem, sehnigem Aussehen, mit der hinteren Bauchwand fest verwachsen. Die zahlreichen Gefäße kommen von der hinteren oberen Bauchwand und von der Gegend des Hilus; sie gehen reichliche Anastomosen miteinander ein. Die weißliche, sehnige Hülle steht überall mit der Oberfläche der Niere in fester Verbindung. Auf dem Durchschnitt sind keinerlei Abweichungen von der Norm zu bemerken, ebensowenig in Nierenbecken und Ureter. R. Niere in jeder Beziehung normal.

Mikroskopischer Befund: Die neugebildete Hülle besteht hier ebenfalls aus mehrfach geschichteten Bindegewebszügen mit der Nierenfläche parallel liegenden Kernen. Die Verbindung zwischen den beiden Geweben ist teilweise schon eine feste, teils noch locker. Veränderungen im Parenchym sind mikroskopisch kaum mehr nachzuweisen.

No. 7. Mittelgroßes, ausgewachsenes Kaninchen. 14. Nov. 1902 Decapsulatio renis sinistri. 6. Dez. 1902 Kaninchen getötet.

Sektion: 21 Tage nach der Dekapsulation. L. Niere von normaler Größe und Konsistenz, mit der hinteren Bauchwand fest verwachsen. Die neugebildete Hülle ist bedeutend dicker und von derberer Struktur, wogegen die Neubildung von Gefäßen in relativ geringerem Maße auftritt. Die Fettablagerung in der Umgebung der Niere fehlt fast gänzlich. Aus diesem Befunde scheint hervorzugehen, daß die Fascia renalis unmittelbar in die neue Hülle umgewandelt ist. Sie ist nicht fest mit der Oberfläche derselben verwachsen, sondern leicht abzuziehen. Auf dem Durchschnitt zeigen weder Rinden- noch Marksubstanz etwas Abnormes. Zu bemerken ist zu dem Befunde, daß schon bei der Operation bei diesem Tiere die Fettablagerung in der Umgebung der Niere eine sehr geringe war.

Mikroskopisch sind in Rinden- und Marksubstanz keinerlei Veränderungen nachweisbar.

No. 8. Gut genährtes, ausgewachsenes Kaninchen. 11. Aug. 1902 Decapsulatio renis sinistri. 4. Sept. 1902 Kaninchen getötet.

Sektion: 24 Tage nach der Dekapsulation. L. Niere: Der anatomische Befund ist im großen und ganzen gleich dem des letzterwähnten Falles und bietet sonst nichts Besonderes. Auf dem Durchschnitt zeigt die Niere ganz normale Verhältnisse, ebenso sind Nierenbecken und Ureter ohne auffallenden Befund. R. Niere ganz normal.

Mikroskopisch sind keine Veränderungen in Rinden- und Marksubstanz nachzuweisen.

No. 9. Ziemlich gut genährtes Kaninchen. 28. Okt. 1902 Decapsulatio renis sinistri. 25. Nov. 1902 Kaninchen getötet.

Sektion: 28 Tage nach der Dekapsulation. L. Niere ist mit der hinteren Bauchwand fest verwachsen. Die neugebildete Hülle hat ein weißliches und ausgesprochen sehniges Aussehen. Die Gefäßneubildung ist sehr mangelhaft. In der Umgebung der Niere keine Fettablagerung. Auch hier scheint die Capsula renalis direkt in die neue Hülle umgewandelt zu sein. Auf dem Durchschnitt bemerkt man keine pathologischen Veränderungen; Nierenbecken und Ureter sind gleichfalls ganz normal.

Mikroskopisch sind weder in der Rinden- noch in der Marksubstanz irgendwelche Veränderungen nachzuweisen. Die Struktur der Hülle ist genau dieselbe wie in Fall 7. Sie ist mit der Nierenfläche nicht fest verwachsen, weshalb sie durch den Artefakt fast ganz abgelöst worden ist.

No. 10. Ausgewachsenes, wohlgenährtes Kaninchen. 5. Juni 1902 Decapsulatio renis sinistri. 5. Dez. 1902 Kaninchen getötet.

Sektion: 6 Monate nach der Dekapsulation. L. Niere ist von einer zarten, weißlichen, sehnigen Hülle umschlossen, die zahlreiche neugebildete Gefäße enthält, welche geflechtartig miteinander verbunden sind. Geschützt ist die Niere durch reichliche Fettablagerung in ihrer Umgebung. Mit der Oberfläche der Niere zeigt die neue Hülle überall feste Verbindung. Makroskopisch sind auf dem Durchschnitt keinerlei Veränderungen zu bemerken. Nierenbecken und Ureter sind vollkommen normal.

Mikroskopisch läßt das Nierenparenchym ebenfalls keine Veränderungen erkennen.

## Ib Hund.

Beim Hunde ist die Decapsulatio renis in Aethernarkose ohne Schwierigkeiten auszuführen. Die Blutungen sind auch hier nicht er-

heblich. Zur operativen Technik möchte ich bemerken, daß man Gefäßverletzungen in der Fettkapsel so weit als möglich vermeiden muß. Nach Einschneiden in die Capsula adiposa präpariert man dieselbe sorgfältig stumpf mit dem Finger von der Capsula propria bis zum Hilus ab und kann dann die Niere leicht herausnehmen. Des weiteren geht man in der gleichen Weise vor, wie es oben bei der Operation der Kaninchen beschrieben worden ist.

No. 1. Ausgewachsener, sehr fetter Hund. 16. Juli 1902 Decapsulatio renis sinistri.

Verlauf: Wenige Tage nach der Operation bemerkte man bei dem Hunde verminderte Freßlust und gedrücktes Wesen, jedoch erholte er sich nach 2 Wochen, war wieder munter und fraß tüchtig. 5. Dez. 1902 Hund getötet.

Sektion: 4 Monate 3 Wochen nach der Dekapsulation. L. Niere ist mit der hinteren oberen Bauchwand fest verwachsen; von normaler Größe und Konsistenz. Die neue Hülle ist wie beim Kaninchen weißlich, zart, von sehniger Beschaffenheit und mit der Oberfläche der Niere überall sehr innig verbunden. Die neugebildeten Gefäße sind sehr zahlreich, durchziehen die neue Hülle, gehen miteinander Anastomosen ein und bilden ein dichtes Gefäßnetz. Auf dem Durchschnitt bemerkt man in Rinden- und Marksubstanz keine Veränderungen. Nierenbecken und Ureter sind ganz normal. Die Gefäße kann man bis zum Hilus, A. renalis bezw. bis zur A. lumbalis I verfolgen. R. Niere o. B.

Mikroskopisch konnten weder in der Rinden- noch in der Marksubstanz irgendwelche histologische Veränderungen gefunden werden. Die neue Kapsel ist in ihrem ganzen Umfange mit den obersten Schichten der Rinde fest verwachsen.

No. 2. Etwa 9 Monate alter, noch nicht ganz ausgewachsener Hund. 1. Aug. 1902 Decapsulatio renis sinistri. Mangelhafte Entwickelung der Fettkapsel.

Verlauf. Der Hund verhält sich ebenso wie No. 1, erholt sich aber etwas rascher. 3. Nov. 1902 Hund getötet.

Sektion: 4 Monate nach der Dekapsulation. L. Niere von normaler Größe und Konsistenz, mit der hinteren Bauchwand ganz fest verwachsen. Die neugebildete Hülle ist ziemlich stark und von derber Beschaffenheit, mit der Nierenfläche verhältnismäßig locker verwachsen. Die Neubildung der Gefäße tritt dagegen sehr in den Hintergrund. Die Fettablagerung in der Nierengegend fehlt fast gänzlich. Die Schnittfläche bietet nichts Besonderes. R. Niere ganz normal.

Mikroskopisch sind keine pathologischen Veränderungen wahrzunehmen. An der Oberfläche sieht man die zum Teil der Rinde noch anhaftende, zum Teil losgerissene bindegewebige Kapsel.

No. 3. Ausgewachsener, fetter Hund. 2. Aug. 1902 Decapsulatio renis sinistri.

Verlauf glatt; der Hund erholt sich nach 2 Wochen vollständig. 17. Nov. 1902 Hund getötet.

Sektion: $4^1/_2$ Monate nach der Dekapsulation. L. Niere von normaler Größe und Konsistenz, mit der hinteren Bauchwand fest verwachsen. Die neugebildete Hülle ist zart und dünn und haftet der Oberfläche der Niere

fest an. Lebhafte Neubildung von Gefäßen, welche an der Oberfläche ein dichtes Geflecht bilden. Die Schnittfläche zeigt in Rinden- und Marksubstanz ganz normale Verhältnisse, desgleichen Nierenbecken und Harnleiter. R. Niere vollkommen normal.

Mikroskopisch in beiden Nieren keinerlei pathologischer Befund.

No. 4. Ausgewachsener Hund. 28. Aug. 1902 Decapsulatio renis sinistri.

Verlauf wie in den anderen Fällen. 10. Nov. 1902 Hund getötet.

Sektion: $2^1/_2$ Monate nach der Dekapsulation. L. Niere von normaler Größe und Konsistenz. Sehr reiche Neubildung von Gefäßen. Die neue Kapsel ist zart und dünn wie in den übrigen Fällen. Die Schnittfläche zeigt normales Aussehen.

Mikroskopisch ohne pathologischen Befund. Die Sektion dieses Hundes fand $2^1/_2$ Monate nach der Dekapsulation statt, während in den anderen Fällen stets mehr als 4 Monate dazwischen lagen. Gleichwohl zeigt der Befund keinerlei Abweichungen von denen der übrigen Versuche.

Fassen wir diese bei gesunden Tieren erzielten Resultate der Operation zusammen, so ergibt sich folgendes:

1) In Bezug auf den Verlauf ist zu bemerken, daß die Tiere einige Tage (4—5, höchstens 7 Tage) lang eine verminderte Freßlust zeigen. Sie sind auch weniger lebhaft. Nach einer Woche jedoch haben sie sich vollkommen erholt.

2) Es findet nach erfolgter Dekapsulation eine Neubildung der Nierenhülle statt, die aus bindegewebigen Elementen besteht und die entfernte Capsula propria zu ersetzen scheint. Die neugebildete Kapsel ist im allgemeinen viel weißer, als die eigentliche Capsula propria.

3) Ebenso erfolgt eine Neubildung von Gefäßen, welche die neue Kapsel und die Nierenoberfläche vaskularisieren.

Etwas ausführlicher möchte ich noch über die anatomischen Verhältnisse berichten. Die Neubildung der Kapsel findet nämlich nicht in allen Fällen in gleicher Weise statt, sondern es kommen hierfür zwei verschiedene Arten der Entstehung in Betracht.

Der eine Modus besteht darin, daß die Kapsel vorwiegend von den zarten bindegewebigen Zügen der Capsula adiposa ihren Ausgang nimmt. Diese Art der Hüllenbildung sieht man bei denjenigen Tieren eintreten, bei welchen die Fettkapsel gut entwickelt ist. Diese neue Kapsel befindet sich überall mit der Nierenfläche in innigem Kontakt, und zwar ist die Verbindung eine so feste, daß beim Abziehen ein Teil der Nierensubstanz mit losgerissen wird. Gleichzeitig macht sich eine außerordentlich rege Neubildung von Gefäßen in der Kapsel geltend, die sich an der Oberfläche der Niere zu einem dichten Netze vereinigen.

Bei dem anderen Entwickelungsmodus scheint nach der Dekapsulation die Fascia renalis ohne weiteres an Stelle der Capsula propria zu treten. Dies war bei denjenigen Tieren der Fall, bei welchen schon gelegentlich der Operation eine mangelhafte Ausbildung oder ein gänz-

liches Fehlen der Fettkapsel zu konstatieren war. Diese Kapsel besitzt eine viel stärkere, derbere und dichtere Beschaffenheit, ist aber mit der Oberfläche der Niere nur verhältnismäßig locker verbunden. Die Gefäßneubildung ist in diesem Falle auch eine relativ weniger lebhafte, als bei der Kapselbildung nach dem anderen Modus.

Im allgemeinen scheinen bei beiden Arten der neuen Hülle die Gefäße zum Teil von der Hilusgegend (Art. renalis), zum Teil von der hinteren oberen Bauchwand (Art. lumbalis I) ihren Ausgang zu nehmen.

Beide Erscheinungen, die Neubildung der Kapsel wie der Gefäße, treten erst in der 3. Woche ca. post operationem in den Vordergrund.

4) Die Nieren selbst weisen makroskopisch keine nennenswerten Veränderungen auf. In den ersten Wochen nach dem operativen Eingriffe sieht man vorübergehend geringfügige Veränderungen — rote, dunkle Flecke, kleine Blutungen u. s. w. —, die als Anzeichen hyperämischer Zustände gedeutet werden müssen. Nach einiger Zeit sind diese Erscheinungen verschwunden und die Niere sieht in jeder Hinsicht normal aus.

Es erübrigt sich zu bemerken, daß die Entstehung einer Wanderniere infolge des Eingriffes niemals beobachtet worden ist. Vielmehr ist die Verwachsung mit der hinteren Bauchwand in allen Fällen eine sehr straffe und feste gewesen.

Bezüglich der histologischen Veränderungen geht aus unseren Aufzeichnungen hervor, daß in den ersten Wochen nach der Dekapsulation die Verbindung zwischen der Nierenfläche und ihrer Umgebung noch eine ganz lockere ist; die Restitutionsvorgänge sind noch nicht vollendet. Nach ca. 3 Wochen jedoch scheint sie fester geworden zu sein, was daraus zu schließen ist, daß bei Anfertigung der mikroskopischen Schnitte eine Ablösung der Hülle nicht mehr so leicht erfolgt. Nach 5—10 Wochen ist die Verbindung eine so feste geworden, daß die Hülle mit der Oberfläche der Rinde vollkommen verschmolzen erscheint.

Die spezifischen Nierenelemente, welche sich direkt unter der neugebildeten Kapsel befinden, die Glomeruli, gewundenen Harnkanälchen und Gefäße zeigen fast gar keine Abweichungen von der Norm. Nur sieht man auch hier in den ersten Wochen, und zwar schon 2—3 Tage nach der Operation, allgemeine hyperämische Erscheinungen sich geltend machen, wie Ansammlung von Blutkörperchen im Gefäßsystem und die Anwesenheit einer leicht körnigen Substanz in den Harnkanälchen, sehr selten auch Blutungen.

Hier und da gefundene kleinzellige Infiltration scheint dafür zu sprechen, daß in diesem Falle der postoperative Verlauf ein nicht ganz glatter war, daß sich entzündliche Vorgänge abgespielt haben.

Bezüglich des übrigen Nierengewebes, der Marksubstanz u. s. w. ist nichts Besonderes zu bemerken.

Was das Verhalten des Urins anlangt, so konnte in demselben bei fast allen Tieren Albumen nachgewiesen werden, und zwar so lange, als die Tiere sich noch nicht vollständig erholt hatten. Die Reaktion des Harnes war eine wechselnde; doch auch unter sonst normalen Verhältnissen unterliegt dieselbe ja Schwankungen, abhängig von der Fütterung und der Bewegungsmöglichkeit der Tiere.

Es ergeben sich also kurz folgende Sätze:

1) Die Decapsulatio renum unilateralis ist am gesunden Tiere ohne nennenswerte Schädigung ausführbar.

2) Es tritt eine Kapselneubildung ein, begleitet von einer Entwickelung zahlreicher Gefäße, die augenscheinlich die Ausbildung eines Kollateralkreislaufes bedingen (ca. 3 Wochen post decapsulationem).

3) Der Eingriff übt auf die Nierensubstanz selbst im allgemeinen keinen schädigenden Einfluß aus.

## II.

Von diesen Tatsachen ausgehend, habe ich mich in der zweiten Versuchsreihe mit der Frage beschäftigt, unter welchen Umständen und in welcher Weise die Dekapsulation auch krankhafte Prozesse der Niere zu beeinflussen im stande ist. Zum Studium dieser Frage muß man zunächst die Niere in einen krankhaften Zustand versetzen. Wir kennen verschiedene Wege, dies zu erreichen. Als sicherstes Mittel in dieser Beziehung hat sich die Einwirkung von Bakterien gezeigt und zwar insbesondere die Einführung von Staphylokokken direkt in die Blutbahn [1]). Dieselben erzeugen, in den Kreislauf injiziert, außerordentlich rasch Herde und zwar besonders in den Nieren, wo sie eine akute Absceßbildung veranlassen, während Herz, Lunge und andere innere Organe nur selten befallen werden [2]). Deshalb habe ich auch meinen Versuchstieren zur Erzeugung einer Entzündung der Niere Staphylococcus pyogenes aureus in die Blutbahn eingespritzt.

Die Staphylokokkeninjektion verursachte fast ausnahmslos eine akute eiterige Nephritis bereits innerhalb 24—48 Stunden. Die Tiere gingen, sich selbst überlassen, in 3—14 Tagen nach der Injektion unter bakteriämischen Erscheinungen zu Grunde; selten lebten sie länger.

Das Kulturmaterial wurde aus osteomyelitischem Eiter oder aus dem Eiter anderer Abscesse gewonnen, die irgendwo am Körper des Menschen entstanden waren. Die künstliche Weiterzüchtung geschah auf starren Nährböden (Schrägagar). Das Injektionsmaterial wurde in der Weise hergestellt, daß 2 Platinösen Kultur in 10 ccm sterilen Wassers aufgeschwemmt wurden. Die Suspensionsflüssigkeit sah leicht milchig

1) Ribbert, Path. Anatomie und Heilung der durch den Staphyloc. pyog. aur. hervorgerufenen Erkrankungen a. 9—39, Bonn, 1891.

2) Ribbert, l. c.

aus. Von dieser Aufschwemmung wurde 1 ccm intravenös injiziert und zwar, wie gewöhnlich bei derartigen Eingriffen, in die Vena auricularis. Zur Injektion gelangten nicht mehr als 24 Stunden alte Kulturen, da ältere sehr virulent sind. Hier sei noch bemerkt, daß das beschriebene Verfahren in der ganzen Reihe meiner Versuche in vollkommen gleicher Weise zur Anwendung kam. Ich kann also auf diesbezügliche Angaben bei den einzelnen Fällen verzichten.

## Versuche II a.

No. 1. Mittelgroßes, ausgewachsenes Kaninchen. 8. Juli 1902 Injektion von Staphylokokken. 9. Juli 1902 Decapsulatio renis sinistri. 10. Juli 1902 †.

Sektion: 1 Tag nach der Dekapsulation. L. Niere: Vereinzelte Abscesse an der Oberfläche, ziemlich zahlreiche in der Rinde, hauptsächlich den Gefäßen entlang lokalisiert von Stecknadelkopf- bis Kleinerbsengröße. In ihrer Umgebung multiple punktförmige Blutungen. Auf dem Durchschnitt bemerkt man in der Marksubstanz gelbliche, länglich-streifige Abscesse von verschiedener Ausdehnung. Manchmal kann man dieselben nach außen bis zur Nierenfläche und nach der entgegengesetzten Seite bis zur Papille hin verfolgen.

Mikroskopische Untersuchung: Der Eiterherd enthält zahlreiche Staphylokokken, die auch in den Kapillargefäßen ziemlich zahlreich zu finden sind. Die Gefäßwände sind zum großen Teil nekrotisch. Die Umgebung zeigt Entzündungserscheinungen. In dem intertubulären Gewebe und in den Harnkanälchen bemerkt man reichliche Rundzellenanhäufungen. Die Epithelien der Harnkanälchen sind körnig und fettig degeneriert. Hier und da sieht man ein Abstoßen derselben.

Kontrolle: 8 Juli 1902 Injektion. 12. Juli 1902 †.

Sektion: bietet den gleichen Befund wie das Versuchstier.

No. 2. Ausgewachsenes, mittelgroßes Kaninchen. 24. Juli 1902 Injektion. 25. Juli Decapsulatio renis sinistri. 19. Aug. 1902 †.

Sektion: 25 Tage nach der Dekapsulation. L. Niere: Größe und Konsistenz normal. An der Oberfläche und im Parenchym keine Veränderungen. Ausgiebige Neubildung von Kapsel und Gefäßen. R. Niere normal; Capsula propria jedoch an vielen Stellen am Parenchym adhärent.

Mikroskopische Untersuchung: Normaler Befund, nur hier und da ganz geringe Bindegewebswucherungen in der Rinde bemerkbar.

Kontrolle: 24. Juli 1902 Injektion. 1. Aug. 1902 †.

Sektion: Sowohl an der Oberfläche wie im Parenchym ziemlich zahlreiche Abscesse.

No. 3. Ausgewachsenes, mittelgroßes Kaninchen. 3. Dez. 1902 Injektion. 4. Dez. 1902 Decapsulatio renis sinistri. 8. Dez. 1902 †.

Sektion: 4 Tage nach der Dekapsulation. L. Niere vergrößert; spärliche Abscesse an der Oberfläche wie in der Rinden- und Marksubstanz. Kapsel- und Gefäßneubildung noch nicht in den Vordergrund getreten. R. Niere gleich l. Niere.

Mikroskopischer Befund wie bei No. 1.

Kontrolle: 3. Dez. 1902 Injektion. 8. Dez. 1902 sehr schwach, zum Vergleiche getötet.

Sektion: ergibt denselben Befund wie beim Versuchstier, doch sind die Veränderungen hier stärker ausgeprägt.

No. 4. Mittelgroßes Kaninchen. 5. Dez. 1902 Injektion. 6. Dez. 1902 Decapsulatio renis sinistri. 8. Dez. 1902 sehr schwach, getötet zum Vergleiche mit dem Kontrolltier.

Sektion: 2 Tage nach der Dekapsulation. Abscesse an der Oberfläche wie im Parenchym ziemlich zahlreich; überall akute Entzündungserscheinungen. Veränderungen an beiden Nieren gleich.

Mikroskopischer Befund wie in den anderen Fällen.

Kontrolle: 5. Dez. 1902 Injektion. 8. Dez. 1902 †.

Sektion und mikroskopische Untersuchung ergibt denselben Befund wie in den anderen Fällen.

Bei diesen 4 Kaninchen wurde die Dekapsulation 1 Tag nach der Injektion vorgenommen. Die Sektionsbefunde boten beim Versuchstier und beim Kontrolltier makroskopisch und mikroskopisch im großen und ganzen keine Unterschiede. Sämtliche Tiere gingen 1—5 Tage nach der Operation zu Grunde, in der gleichen Zeit ungefähr die Kontrolltiere. Eine Ausnahme bildete No. 2, welches 25 Tage nach der Dekapsulation am Leben blieb, wärend das entsprechende Kontrolltier 8 Tage nach der Injektion starb.

## Versuche II b.

No. 5. Mittelgroßes, ausgewachsenes Kaninchen. 9. Juli 1902 Injektion. 11. Juli 1902 Decapsulatio renis sinistri. 14. Juli 1902 †.

Sektion: 3 Tage nach der Dekapsulation. Ziemlich zahlreiche Abscesse an der Oberfläche wie in der Rinden- und Marksubstanz bei beiden Nieren.

Mikroskopischer Befund zeigt in beiden Nieren die Erscheinungen einer akuten eiterigen Nephritis.

Kontrolle: 9. Juli 1902 Injektion. 13. Juli 1902 †.

Sektion und mikroskopischer Befund wie beim Versuchstier.

No. 6. Ausgewachsenes, gut genährtes Kaninchen. 10. Juli 1902 Injektion. 12. Juli 1902 Decapsulatio renis sinistri. 14. Juli †.

Sektion: 2 Tage nach der Dekapsulation. L. Niere nur vereinzelte Abscesse an der Oberfläche und im Parenchym. R. Niere zahlreiche Abscesse an der Oberfläche, weniger zahlreiche in der Rinden- und Marksubstanz.

Mikroskopischer Befund wie im vorigen Fall.

Kontrolle: 10. Juli 1902 Injektion. 17. Juli 1902 †.

Sektion: Ziemlich viele Abscesse an der Oberfläche; in der Rinden- und Marksubstanz sind dieselben scharf abgegrenzt.

Mikroskopischer Befund dementsprechend.

No. 7. Mittelgroßes, ausgewachsenes Kaninchen, 28. Juli 1902 Injektion. 30. Juli 1902 Decapsulatio renis sinistri. 2. Aug. 1902 †.

Sektion: 3 Tage nach der Dekapsulation. L. Niere etwas vergrößert; zahlreiche Abscesse auf der Oberfläche, in Gruppen beisammen. Ziemlich reichliche Abscesse in der Rinden- und Marksubstanz. Im Nierenbecken

Eiteransammlung. R. Niere gruppierte zahlreiche Abscesse an der Oberfläche, sowie in der Rinden- und Marksubstanz. Im Nierenbecken schleimiger Eiter.

Mikroskopischer Befund bietet im Parenchym die Erscheinungen einer hochgradigen akuten eiterigen Entzündung.

Kontrolle: 28. Juli 1902 Injektion. 4. Aug. 1902 †.

Sektionsbefund dem obigen gleich.

No. 8. Mittelgroßes, ausgewachsenes Kaninchen. 1. Sept. 1902 Injektion. 3. Sept. 1902 Decapsulatio renis sinistri. 13. Sept. 1902 †.

Sektion: 10 Tage nach der Dekapsulation. Beide Nieren merkwürdigerweise ganz normal. Weder an der Oberfläche noch im Parenchym Absceßbildung. Die Neubildung von Hülle und Gefäßen tritt schon stark in den Vordergrund.

Mikroskopisch keine Absceßbildung nachzuweisen; nur sehr vereinzelt ist eine unbedeutende kleinzellige Infiltration zu konstatieren. Befund in beiden Nieren gleich.

Kontrolle: 1. Sept. 1902 Injektion. 13. Sept. 1902 sehr schwach, zum Vergleiche getötet.

Sektion: Ziemlich reichliche Absceßbildung an der Oberfläche und im Parenchym. Sonst makroskopisch wie mikroskopisch nichts Bemerkenswertes.

Bei diesen 4 Kaninchen wurde 2 Tage nach der Injektion die Dekapsulation vorgenommen. Die Befunde stimmen mit den Tieren 1—4 überein; nur bei No. 8 sieht man keine Absceßbildung, wohl aber bei dem Kontrolltier, wenn auch verhältnismäßig spärlich.

Sämtliche Versuchstiere gingen 2—5 Tage nach der Operation zu Grunde; in ungefähr der gleichen Zeit die Kontrolltiere. Nur No. 8 blieb 10 Tage lang nach dem Eingriff am Leben.

### Versuche II c.

No. 9. Mittelgroßes, wohlgenährtes Kaninchen. 8. Juli 1902 Injektion. 11. Juli 1902 Decapsulatio renis sinistri. 26. Aug. 1902 †.

Sektion: 46 Tage nach der Dekapsulation. L. Niere: Neubildung der Kapsel und der Gefäße vollendet. Im Parenchym makroskopisch keine Veränderungen zu finden.

Mikroskopisch ebenfalls nichts Abnormes zu bemerken.

Kontrolle: 8. Juli 1902 Injektion. 15. Juli 1902 †.

Sektion: Ziemlich zahlreiche Abscesse an der Oberfläche und im Parenchym.

Mikroskopisch fand man in der Rinde verhältnismäßig viele stecknadelkopfgroße Eiterherde und Blutungen.

No. 10. Wohlgenährtes, ausgewachsenes Kaninchen. 9. Juli 1902 Injektion. 12. Juli 1902 Decapsulatio renis sinistri. 16. Juli 1902 †.

Sektion: 4 Tage nach der Dekapsulation. Die neugebildete Hülle und die Gefäße sind noch sehr unvollkommen. An der Oberfläche der l. Niere fand man weniger Abscesse als bei der r. Niere. Ziemlich zahlreiche Abscesse in der Rinden- und Marksubstanz.

Mikroskopischer Befund: Im allgemeinen außer den Erscheinungen einer akuten eiterigen Nephritis nichts Besonderes; nur hier und da kleine

Blutungen und kleinzellige Infiltration in dem intertubulären Gewebe. In der Marksubstanz längliche Abscesherde.

Kontrolle: 9 Juli 1902 Injektion. 15. Juli 1902 †.

Sektion: Ziemlich zahlreiche Abscesse an der Oberfläche und im Parenchym, auf beiden Nieren gleich.

Mikroskopisch: Typus der Nephritis acuta.

No. 11. Mittelgroßes, ausgewachsenes Kaninchen. 17. Juli 1902 Injektion. 20. Juli 1902 Decapsulatio renis sinistri. 25. Juli 1902 †.

Sektion: 5 Tage nach der Dekapsulation. Beide Nieren zeigen an der Oberfläche, wie in der Rinden- und Marksubstanz ziemlich zahlreiche Abscesse.

Mikroskopischer Befund gleich dem in den anderen Fällen:

Kontrolle: 17. Juli 1902 Injektion. 23. Juli 1902 †.

Sektion: Verhältnismäßig spärliche Abscesse an der Oberfläche und im Parenchym.

Bei diesen 3 Kaninchen wurde die Dekapsulation 3 Tage nach der Injektion vorgenommen. Der Befund war aber weder in makroskopischer noch in mikroskopischer Hinsicht abweichend von dem der anderen Versuchstiere. Bemerkenswert ist jedoch, daß in dieser Reihe die Versuchstiere länger am Leben blieben als die Kontrolltiere. No. 9 lebte sogar 49 Tage, nachdem das Kontrolltier bereits am 7. Tage nach der Injektion zu Grunde gegangen war.

## Versuche II d.

No. 12. Mittelgroßes, ausgewachsenes Kaninchen. 15. Juli 1902 Injektion. 20. Juli 1902 Decapsulatio renis sinistri. 24. Juli 1902 †.

Sektion: 4 Tage nach der Dekapsulation. In beiden Nieren ziemlich zahlreiche Abscesse an der Oberfläche, wie in der Rinden- und der Marksubstanz.

Mikroskopischer Befund: Abscesse in der Rinde zum großen Teile abgegrenzt. Daneben kleine Blutungen und kleinzellige Infiltration. In der Marksubstanz nichts Besonderes.

Kontrolle: 15. Juli 1902 Injektion. 22. Juli 1902 †.

Sektion: Zahlreiche Abscesse an der Oberfläche, in der Rinden- und Marksubstanz. Sonst nichts Bemerkenswertes.

No. 13. Ausgewachsenes, wohlgenährtes Kaninchen. 28. Juli 1902 Injektion. 2. Aug. 1902 Decapsulatio renis sinistri. 14. Aug. 1902 †.

Sektion: 12 Tage nach der Dekapsulation. L. Niere fast normal; einzelne weißliche, erbsengroße Flecke an der Oberfläche. Auf dem Durchschnitt sind keine pathologischen Veränderungen zu bemerken. Die Neubildung der Kapsel und der Gefäße ist schon ziemlich weit vorgeschritten. R. Niere zahlreiche Abscesse an der Oberfläche, sowie in der Rinden- und Marksubstanz.

Mikroskopisch waren bei der l. Niere hier und da in der Rinde zirkumskripte Bindegewebswucherungen nachzuweisen, während sonst normale Verhältnisse bestanden. Die r. Niere zeigte in der Rinden- und Marksubstanz umgrenzte Eiterherde.

Kontrolle: 28. Juli 1902 Injektion. 9. Aug. 1902 †.

Sektion ergibt genau denselben Befund wie an der r. Niere des Versuchstieres.

Die Dekapsulation dieser Tiere fand erst 5 Tage nach der Injektion statt. Der Sektionsbefund bot gegenüber den vorigen Versuchen nichts Besonderes. Auch hier blieben die Versuchstiere länger (4—5 Tage) am Leben als die Kontrolltiere.

Vorstehende vier Versuchsreihen (IIa—d), in denen die Dekapsulation bei krankhaften Affektionen der Niere in verschiedenen Intervallen nach der Staphylokokkeninjektion vorgenommen wurde, haben im allgemeinen nur negative Resultate ergeben, indem kein erheblicher Unterschied zwischen der dekapsulierten und der intakten Niere zu erkennen war.

Jedoch konnte auch nirgends ein ungünstiger Einfluß der Operation bei der akuten eiterigen Nierenentzündung konstatiert werden, insofern die Versuchstiere weder im Allgemeinzustand (Lebensdauer) noch im lokalen Befund schwerere Veränderungen gegenüber den Kontrolltieren aufwiesen. Man kann also auf Grund dieser Beobachtungen weder von einer schädlichen noch von einer günstigen Wirkung unseres Eingriffes auf derartige akute eiterige Prozesse der Niere sprechen.

## III.

In einer dritten Versuchsreihe habe ich mich nun noch mit der Frage beschäftigt, ob die vorausgeschickte Dekapsulation auf das Entstehen einer akuten eiterigen Nephritis als disponierendes Moment von irgendwelchem Einfluß sein könne, nachdem ein solcher nach der erfolgten Infektion nicht zu erkennen war (cf. Versuche II).

Bei den zu diesem Zwecke vorgenommenen 12 Tierexperimenten wurde die Dekapsulation 6mal einseitig und 6mal doppelseitig ausgeführt. In den 6 Fällen von Decapsulatio unilateralis fand die Staphylokokkeninjektion 3—6 Wochen, in den anderen Fällen $2^1/_2$—$5^1/_2$ Wochen nach der Operation statt.

### Versuche IIIa.

No. 1. Ausgewachsenes, gut genährtes Kaninchen. 26. Juni 1902 Decapsulatio renis sinistri. 19. Juli 1902 Injektion von Staphylokokken, 23 Tage nach der Dekapsulation. 1. Aug. 1902 getötet zum Vergleiche mit dem Kontrolltier.

Sektion: 36 Tage nach der Dekapsulation. L. Niere: Neue Kapsel und Gefäße vollkommen ausgebildet. Im ganzen Organ keine bemerkenswerten Veränderungen außer einigen scharf abgegrenzten Abscessen in der Rinde. R. Niere fast normal; auch hier nur ganz vereinzelte kleine Abscesse an der Oberfläche und im Parenchym.

Mikroskopischer Befund: L. Niere: Die vereinzelten kleinen Abscesse in der Rinde sind von einer Bindegewebszone umgeben. Blutungen oder kleinzellige Infiltrationen sind nicht zu sehen. Marksubstanz ebenfalls ganz normal. Die neue Kapsel ist mit der Oberfläche der Niere fest verwachsen.

R. Niere: Die Abscesse sind in den obersten Schichten der Rinde zerstreut; sonst derselbe Befund wie in der l. Niere.

Kontrolle: 19. Juli 1902 Injektion. 30. Juli 1902 †.

Sektion: In beiden Nieren ziemlich zahlreiche Abscesse an der Oberfläche, wie in der Rinden- und Marksubstanz. Der mikroskopische Befund entsprach dem anatomischen. Die Abscesse in der Rinde waren von einer Bindegewebszone umschlossen. Die Marksubstanz bot weiter nichts Bemerkenswertes.

No. 2. Ziemlich schlankes, ausgewachsenes Kaninchen. 23. Juni 1902 Decapsulatio renis sinistri. 9. Juli 1902 Injektion; 16 Tage nach der Dekapsulation. 14. Juli 1902 †.

Sektion: 21 Tage nach der Dekapsulation. L. Niere bedeutend verkleinert; Neubildung der Kapsel und der Gefäße sehr mangelhaft. R. Niere: ziemlich zahlreiche Abscesse an der Oberfläche, wie in der Rinden- und Marksubstanz.

Mikroskopischer Befund: L. Niere: Im wesentlichen zeigt sich eine Atrophie der sämtlichen Parenchymelemente — Glomeruli, Tubuli contorti und Tubuli recti. Die Epithelien sind dementsprechend kleiner und niedriger; die Lumina der Harnkanälchen verschmälert. R. Niere zeigt trotz der Atrophie der l. Niere keine kompensatorische Hypertrophie der Parenchymelemente. In der Umgebung der Abscesshöhlen in Rinden- und Marksubstanz bindegewebige Wucherungen.

Kontrolle: 9. Juli 1902 Injektion. 14. Juli 1902 †.

Sektion: In beiden Nieren ziemlich zahlreiche Abscesse an der Oberfläche, in der Rinden- und der Marksubstanz.

Mikroskopischer Befund im großen und ganzen gleich dem der r. Niere des Versuchstieres.

No. 3. Wohlgenährtes, ausgewachsenes Kaninchen. 28. Juni 1902 Decapsulatio renis sinistri. 25. Juli 1902 Injektion; 27 Tage nach der Dekapsulation. 6. Aug. 1902 getötet, obgleich zur Zeit ganz munter, zum Vergleiche mit dem Kontrolltier.

Sektion: 39 Tage nach der Dekapsulation. L. Niere: Neubildung der Kapsel und Gefäße vollendet. An der Oberfläche gar keine, in der Rinde nur sehr vereinzelte Abscesse. Marksubstanz normal. R. Niere gleichfalls wenig verändert, nur an der Oberfläche ein paar kleine Abscesse.

Mikroskopische Untersuchung: Abgesehen von den kleinen Abscessen, die durch eine bindegewebige Zone scharf abgegrenzt sind, bestehen keine bemerkenswerten Veränderungen. Gefäße, Glomeruli, Harnkanälchen und deren Epithelien, sowie die Marksubstanz sind vollständig intakt. Befund bei beiden Nieren gleich.

Kontrolle: 25. Juli 1902 Injektion. 6. Aug. 1902 †.

Sektion: An der Oberfläche wie in der Rinden- und Marksubstanz zahlreiche kleine Abscesse. Unter dem Mikroskop sieht man in deren Umgebung vielfach kleine Blutungen, kleinzellige Infiltration und Anhäufung von Rundzellen. Die Harnkanälchen sind hier und da mit einer hyalinen Substanz verstopft.

No. 4. Ausgewachsenes, wohlgenährtes Kaninchen. 20. Aug. 1902 Decapsulatio renis sinistri. 28. Okt. 1902 Injektion; 69 Tage nach der Dekapsulation. 30. Okt. 1902. Das ganz muntere Tier wird getötet zum Vergleiche mit dem Kontrolltiere.

Sektion: 71 Tage nach der Dekapsulation. L. Niere: Vollständige

Neubildung der Kapsel und der Gefäße. Ganz vereinzelte kleine Abscesse an der Nierenoberfläche und in ganz geringer Zahl in der Rinden- und Marksubstanz R. Niere: viel zahlreichere Abscesse, gruppenförmig angeordnet in allen Teilen.

Mikroskopischer Befund: Die Abscesse in der Rinden- und Marksubstanz der l. Niere sind gegen die Umgebung durch eine bindegewebige Zone abgegrenzt. Außerdem finden sich Blutungen und kleinzellige Infiltrationen.

Kontrolle: 28. Okt. 1902 Injektion. 31. Okt. 1902 †.

Sektionsbefund: Reichliche Abscesse an der Oberfläche und im Parenchym beider Nieren.

Unter dem Mikroskop nichts Besonderes, nur die allgemeinen Veränderungen einer akuten eiterigen Nephritis.

No. 5. Wohlgenährtes, ausgewachsenes Kaninchen. 21. Aug. 1902 Decapsulatio renis sinistri. 29. Okt. 1902 Injektion; 69 Tage nach der Dekapsulation. 4. Nov. 1902 sehr schwach, wird getötet.

Sektion: 75 Tage nach der Dekapsulation. L. Niere. Neubildung der Kapsel und der Gefäße vollendet. An der Oberfläche vereinzelte ganz kleine Abscesse, etwas reichlicher in der Rinden- und Marksubstanz. R. Niere ziemlich reichliche Abscesse an der Oberfläche und im Parenchym.

Mikroskopischer Befund gleich dem des vorigen Falles.

Kontrolle: 29. Okt. 1902: Injektion. 3. Nov. 1902 †.

Sektion: Der Befund bot bei beiden Nieren die Erscheinungen der akuten eitrigen Nephritis. Das mikroskopische Bild war wie beim Versuchstier, nur waren die Veränderungen viel ausgesprochener.

No. 6. Wohlgenährtes, ausgewachsenes Kaninchen. 23. Aug. 1902 Decapsulatio renis sinistri. 1. Nov. 1902 Injektion; 69 Tage nach der Dekapsulation. 17. Nov. getötet (ganz munter), 85 Tage nach der Dekapsulation.

Sektion: Neubildung der Kapsel und der Gefäße vollendet. Das Organ weist keinerlei pathologische Veränderungen auf. Der Befund ist in beiden Nieren gleich.

Mikroskopische Untersuchung ließ nichts Besonderes erkennen.

Kontrolle: 1. Nov. 1902 Injektion. 8. Nov. 1902 †.

Sektion: Der Befund ist in beiden Nieren derselbe, gleich dem von No. 5.

## Versuche IIIb.

No. 7. Ausgewachsenes, mittelgroßes Kaninchen. 30. Okt. 1902 Decapsulatio renum bilateralis. 17. Nov. 1902 Injektion; 18 Tage nach der Dekapsulation. 18. Nov. 1902 zwecks Vergleichung mit dem Kontrolltier getötet, obwohl ganz munter; 19 Tage nach der Dekapsulation.

Sektion: Die neugebildeten Kapseln sind an einzelnen Stellen fest, an anderen nur locker mit der Nierenoberfläche verbunden. Die Gefäße sind reichlich entwickelt; Größe und Konsistenz der Nieren ist normal. An der Oberfläche, desgleichen in der Rinden- und Marksubstanz findet man hie und da vereinzelte stecknadelkopfgroße Abscesse.

Mikroskopischer Befund: Die Kapsel ist mit der Oberfläche teils locker, teils fest verwachsen. Die Abscesse sind vereinzelt und zerstreut; die Entzündungserscheinungen im ganzen Organ wenig ausgesprochen. Die Abscesse sind den Gefäßen entlang lokalisiert, in ihrer Umgebung

bemerkt man kleine Blutungen und kleinzellige Infiltrationen. Die Harnkanälchen weisen nichts Abnormes auf; nur hie und da sind die Epithelien abgestoßen und die Lumina mit einer homogenen Masse ausgefüllt.

Kontrolle: 17. Okt. 1902 Injektion. 18. Okt. 1902 †.

Sektion: Beide Nieren sind vergrößert, sehr blutreich und stark entzündet. Gruppenweise Anordnung der Eiterherde an der Oberfläche wie im Parenchym. Veränderungen an beiden Nieren ziemlich gleich.

Mikroskopische Untersuchung ergibt hochgradige Hyperämie, zahlreiche Blutungen und Absceßbildung, Auswanderung von Rundzellen. Die entzündlichen Veränderungen treten vorzugsweise in der Rinde auf, sind im übrigen gleich denen der anderen Fälle.

No. 8. Mittelgroßes Kaninchen. 8. Nov. 1902 Decapsulatio renum bilateralis. 8. Dez. 1902 Injektion; 30 Tage nach der Dekapsulation. 16. Dez. 1902 sehr schwach, getötet zum Vergleich mit dem Kontrolltier.

Sektion: 38 Tage nach der Dekapsulation; zahlreiche Abscesse in allen Schichten, sogar das Nierenbecken ist mit dünnflüssigem Eiter gefüllt. Die neue Hülle ist mit den Nieren verhältnismäßig locker verbunden, die Gefäßentwickelung wenig ausgesprochen.

Mikroskopischer Befund: Das Parenchym zeigt im allgemeinen die hochgradigen Ercheinungen eines eiterigen Prozesses; die Glomeruli sind verhältnismäßig gut erhalten.

Kontrolle: 8. Dez. 1902 Injektion; 16. Dez. 1902 †.

Sektion: An der Oberfläche, wie im Parenchym sehr zahlreiche Abscesse.

Mikroskopich zeigen sich überall die Erscheinungen einer akuten eitrigen Entzündung.

No. 9. Wohlgenährtes, ausgewachsenes Kaninchen. 10. Nov. 1902 Decapsulatio renum bilateralis. 10. Dez. 1902 Injektion; 30 Tage nach der Dekapsulation. 19. Dez. 1902: Es wurde tot im Stalle gefunden.

Sektion: 39 Tage nach der Dekapsulation. In allen Teilen der Niere vereinzelte stecknadelkopfgroße Abscesse. Nierenbecken und Ureteren sind normal. Die neuen Kapseln und Gefäße gut ausgebildet.

Mikroskopische Untersuchung läßt außer den allgemeinen Erscheinungen einer akuten eitrigen Nephritis keine bemerkenswerten Veränderungen erkennen. Befund in beiden Nieren gleich.

Kontrolle: 10. Dez. 1902 Injektion; 17. Dez. 1902 †.

Sektion: Zahlreiche Abscesse an der Oberfläche, in der Rinden- und Marksubstanz.

Mikroskopisch das Bild der eitrigen Nephritis.

No. 10. Ausgewachsenes, gutgenährtes Kaninchen. 12. Nov. 1902 Decapsulatio renum bilateralis. 2. Dez. 1902 Injektion; 20 Tage nach der Dekapsulation. 12. Dez. 1902 †. 30 Tage nach der Dekapsulation.

Sektion: Die Oberflächen der Nieren, wie auch das Parenchym bieten kaum etwas Abnormes. Die neue Kapsel ist zart und mit der Nierenfläche fest verbunden.

Mikroskopisch erkennt man nur in der Rinde einzelne Partien mit kleinzelliger Infiltration; sonst bestehen ganz normale Verhältnisse.

Kontrolle: 2. Dezember 1902 Injektion; 4. Dez. 1902 †.

Sektion: Beide Nieren zeigen eine sehr stark ausgesprochene akute eitrige Nephritis.

No. 11. Ausgewachsenes, gut genährtes Kaninchen. 12. Nov. 1902

Decapsulatio renum bilateralis. 4. Dez. 1902 Injektion; 22 Tage nach der Dekapsulation. 10. Dez. 1902 †. 28 Tage nach der Dekapsulation.

Sektion: Beide Nieren zeigen an der Oberfläche einige kleinere Abscesse; etwas zahlreicher treten dieselben in der Rinden- und Marksubstanz auf. Kapsel und neugebildete Gefäße ganz normal.

Mikroskopische Untersuchung ergibt in der Hauptsache die Veränderungen der akuten eitrigen Nephritis.

Kontrolle: 4. Dez. 1902 Injektion; 10. Dez. 1902 sehr schwach, getötet.

Sektion: An der Oberfläche beider Nieren ziemlich zahlreiche gruppenweise auftretende Abscesse. Das Parenchym trägt den Charakter einer akuten eitrigen Entzündung.

No. 12. Wohlgenährtes, ausgewachsenes Kaninchen. 12. Nov. 1902 Decapsulatio renum bilateralis. 30. Nov. 1902 Injektion; 18 Tage nach der Dekapsulation. 7. Dez. 1902 †, 25 Tage nach der Dekapsulation.

Sektion: An der Oberfläche beider Nieren, wie in der Rinden- und Marksubstanz sehr vereinzelte Abscesse. Ausgesprochene Neubildung der Kapsel und der Gefäße.

Mikroskopisch in beiden Nieren das Bild der eitrigen Nephritis.

Kontrolle: 30. Nov. 1902 Injektion; 5. Dez. 1902 †.

Sektion: Der Befund ist makroskopisch und mikroskopisch derselbe wie in den anderen Fällen.

Aus dieser Versuchsreihe geht hervor, daß nach der einseitig vorgenommenen Operation die dekapsulierte Niere weniger intensive Veränderungen aufwies als die andere intakte bezw. die des Kontrolltieres. Auch blieben diese Tiere länger am Leben; No. 3, 4 und 6 scheinen sogar die Injektion vollkommen überstanden zu haben. An der Oberfläche der dekapsulierten Niere waren fast gar keine oder nur sehr vereinzelte Abscesse zu finden, wogegen die intakt gebliebene Niere zahlreiche subkapsuläre Herde aufwies. Man könnte nun wohl geneigt sein, dies als die Folge günstiger Einflüsse seitens des neugebildeten Kollateralkreislaufes zu betrachten; doch besitzen wir hierfür noch keine genügend sicheren Beweise und lassen daher diese Frage vorläufig unentschieden. Immerhin ist diese Möglichkeit wohl im Auge zu behalten, da wir zunächst noch keine anderen Momente kennen, die uns das erwähnte Verhalten erklären könnten.

Auch die Decapsulatio renum bilateralis wurde gut vertragen. Die Tiere erholten sich in ungefähr der gleichen Zeit, waren jedoch in den ersten Tagen weniger lebhaft als jene. Die Resultate erschienen sonst weniger günstig. Immerhin bot der anatomische Befund mit einer Ausnahme (No. 8) bei ihnen weniger auffällige Erscheinungen als bei den Kontrolltieren. Auch hier lebten die Versuchstiere sämtlich länger als die Kontrolltiere.

Die Ergebnisse der bisherigen Untersuchungen lassen sich in folgende Sätze zusammenfassen.

1) Die Veränderungen in der gesunden Niere, welche durch die

Decapsulatio renum unilateralis oder bilateralis entstehen, sind im wesentlichen geringfügiger Natur.

2) Die Operation wird von den Tieren sowohl in Bezug auf den Eingriff selbst wie hinsichtlich seiner Folgen gut vertragen. Die Tiere bleiben monatelang ohne sichtbare Krankheitserscheinungen und anscheinend bei voller Gesundheit am Leben.

3) Die Decapsulatio renum ist ebenso ohne jede Schädigung bei den Tieren ausführbar, bei denen vor dem operativen Eingriff eine akute Erkrankung der Niere erzeugt worden ist (Versuche II).

4) Die Operationswunde zwischen Nierenfläche und Fettkapsel zeigt eine lebhafte Tendenz zur Restitutio ad integrum, was auch den sonstigen Erfahrungen [1]) bei Resektionen und Incisionen der Niere bei Tieren und Menschen vollkommen entspricht.

Dabei ist jedoch zu bemerken, daß die Heilungsvorgänge nach der Dekapsulation vorher krank gemachter Nieren nicht in so rascher und vollkommener Weise eintreten, wie bei dem gleichen Eingriff an einer gesunden Niere. Dieser letztere Umstand scheint dafür zu sprechen, daß auf eine Nephritis, namentlich in der akuten Form im allgemeinen die Dekapsulation einen schnellen günstigen Einfluß nicht ausüben kann. Andererseits lassen aber die Versuchsreihen II und III nirgends eine direkt schädigende Wirkung erkennen, vielmehr sind die pathologischen Veränderungen an der Oberfläche und mehr noch im Parenchym der dekapsulierten Niere weniger ausgesprochen als in der nicht operierten bezw. der Niere des Kontrolltieres. Auch blieben diese Tiere länger am Leben als jene. Man darf deshalb wohl von einer gewissen günstigen Beeinflussung des Krankheitsprozesses durch die Dekapsulation sprechen.

Es bliebe jetzt noch die Frage zu erörtern, inwieweit beim Menschen die Decapsulatio renum verwendbar ist. Unsere Versuchsergebnisse legen es nahe, zunächst folgende durch das Tierexperiment festgestellte Tatsachen auf den gleichen Eingriff beim Menschen zu übertragen:

1) Die Operation an sich wird gut vertragen.

2) Die Heilung erfolgt in glatter, rascher Weise.

3) Es ist uns die Möglichkeit geboten, die Niere mit ihrer Umgebung in Verbindung zu setzen, eine Gefäßneubildung anzuregen und dadurch einen wichtigen Kollateralkreislauf zu eröffnen.

Bis jetzt ist der Decapsulatio renum bei Menschen oder Tieren, soweit mir bekannt, von keiner Seite besondere Aufmerksamkeit zugewendet worden, abgesehen von einer größeren Zahl neuerdings von Edebohls [2]) an der kranken menschlichen Niere ausgeführten Opera-

1) Berl. klin. Wochenschr., 1899, No. 32.
2) Brit. med. Journ., X, No. 2125, 19. Okt. 1901.

tionen. Von der Resektion und Incision der Niere[1]) wissen wir bereits, daß hierbei hinsichtlich der Regenerationsvorgänge bei Tier und Mensch keine Unterschiede bestehen. Also sind wir vom gegenwärtigen Standpunkte unseres Wissens wohl auch zu der Annahme berechtigt, daß die in unseren Versuchen beim Tier erzielten Erfolge sich im gleichen Umfange auf den Menschen übertragen lassen. Von diesem Gesichtspunkte aus kann man demnach ungezwungen annehmen, daß die im Tierexperiment festgestellten Verhältnisse, namentlich was die beiden allerwesentlichsten Momente anlangt — rasche Heilung und Neubildung von Kapsel und Gefäßen — auch im menschlichen Organ in gleicher Weise sich einstellen werden. Die wichtigste Rolle dürfte von diesen genannten Faktoren wohl dem Heilungsprozeß der Gefäßneubildung zukommen, während die Neubildung der Kapsel mehr ein Hilfsmoment darstellt.

Im allgemeinen gehen nämlich alle Nierenerkrankungen, akute wie chronische, mit Zirkulationsstörungen einher, die infolge der Erhöhung des intrarenalen Druckes oder von Bindegewebswucherungen im Parenchym auftreten können. Besonders beteiligt ist hierbei auch die Capsula propria, namentlich wenn sie durch chronische pathologische Prozesse in Mitleidenschaft gezogen ist, die zu Verdickungen und narbigen Verwachsungen mit der Nierenfläche führen[2]), indem auf diese Weise auch der kollaterale Kreislauf stets eine Beeinträchtigung erfährt. Man hat z. B. auch bei akuten Nierenabscessen, bei Steinniere und Nephralgie, die nach den gemachten Erfahrungen heute übereinstimmend als Folgeerscheinungen eines erhöhten intrarenalen Druckes gedeutet werden, durch die Parenchymincision und die damit verbundene ausgedehnte Abspaltung der Capsula propria schnelle nnd dauernde Erfolge erzielt. Man erklärt dies gewöhnlich durch die Ausschaltung des intrarenalen Druckes und die damit verbundene Hebung der Störungen innerhalb des Nierenkreislaufes, welche ihrerseits wiederum zum Teil durch die Spannung der Capsula propria, zum Teil aber auch durch andere pathologische Vorgänge (vermehrte Blutzufuhr, Oedeme etc.), wie sie sich bei derartigen akuten Prozessen einzustellen pflegen, bedingt sind. Diese Mannigfaltigkeit der Momente, welche bei akuten Nierenleiden zu Kreislaufstörungen führen, gibt uns auch eine Erklärung dafür, daß die einfache Entfernung der Capsula propria, wie unsere Experimente zeigen, nicht genügt, um normale Verhältnisse in der Blutversorgung herzustellen. Vollkommenere Resultate lassen sich vielleicht durch die Parenchymincision erreichen, mit der ja eine Spaltung der Nierenkapsel stets verbunden ist.

---

1) Küster, Die Nierenresektion und ihre Folgen, 1901, Dtsch. Chir. 52b.

2) Litten, Arch. d. Physiol., S. V., 1891, p. 4—57.

Die übrigen nicht mit Eiterungen einhergehenden Formen der akuten Nephritis pflegen in der überwiegenden Mehrzahl spontan oder auf interne Medikationen hin zurückzugehen, ohne daß sich eine Notwendigkeit zu operativem Vorgehen eingestellt hätte. Was die chronischen nephritischen Prozesse anlangt, so lehren die bisherigen Erfahrungen, daß die Aussichten, diese zum Stillstande zu bringen, trotz aller Therapie sehr geringe sind. Wie ist aber dieser verhängnisvolle Verlauf der chronischen Nephritiden zu erklären? Es kommt dabei zweierlei in Betracht: 1) die ätiologischen Momente und 2) die Zirkulationsstörungen innerhalb der eigentlichen Nierengefäße und des Kollateralkreislaufes. Eine nähere Erörterung der ätiologischen Momente ist hier nicht am Platze, dagegen möchte ich auf den zweiten Faktor, die Zirkulationsstörungen, eingehen, da doch die Dekapsulation im Hinblick auf dieses Moment unternommen wird.

THOMA [1]) gibt an, daß bei der chronischen interstitiellen Nephritis die Durchflußmenge und die Stromgeschwindigkeit des Blutes in den Arterien der Niere und deren Zweigen zwar erheblich vermindert sind, der intrarenale Druck dagegen erhöht ist. Eine Erklärung für diese von ihm konstatierte Erscheinung findet er in der beträchtlichen Verkleinerung der Kapillarbahn und in der pathologisch erhöhten Durchlässigkeit der Wandungen der kleinsten Gefäße. Die wichtige Tatsache der durch die Capsula propria vermittelten Anastomosen zwischen der Niere und ihrer Umgebung hat er jedoch in keiner Weise berücksichtigt.

Nach SENATOR [2]) sind die Nierenarterien und ihre gröberen Verzweigungen an der Grenze zwischen Mark- und Rindensubstanz häufig starr und klaffend, die Venen verhältnismäßig weit. Die intertubulären Kapillaren veröden in den narbigen Partien zum großen Teil und werden in Bindegewebe umgewandelt; ab und zu findet man nur einzelne übrig gebliebene erweiterte Gefäße; die kleineren Arterien weisen eine stark verdickte Adventitia auf, die in das übrige Bindegewebe übergeht. Die Venen zeigen meist keine Veränderungen oder ebenfalls Verdickungen der äußeren Wand. Schließlich gibt SENATOR noch an, daß die Nierenarterien und ihre gröberen Verzweigungen in denjenigen Partien, wo das Auftreten der Arteriosklerose als ein primäres angesehen wird, sehr stark ausgesprochene endarteriitische Veränderungen zeigen.

Bezüglich des Kollateralkreislaufes der Niere haben bereits LITTEN [3]) und TUFFIER [4]) in ihrer grundlegenden, auf Tierversuche und pathologisch-anatomische Studien beim Menschen gestützten Arbeit zuver-

1) THOMA, Die Erkrankungen der Nieren, 1896, S. 252.
2) SENATOR, VIRCH. Arch., 1876, Bd. 66.
3) LITTEN, Arch. de Physiol. l. c.
4) TUFFIER, Die Erkrankungen der Nieren p. 250.

lässige Angaben gemacht, während über das Verhalten der Capsula propria bei chronischen Nephritiden nur sehr spärliche und wenig genaue Daten vorliegen. SENATOR fand bei Nephritis indurativa chronica (Schrumpfniere) die Capsula propria verdickt und von sehnigem Aussehen. Die Oberfläche zeigte grubige, narbige Einziehungen und an diesen Stellen war die Verwachsung der Kapsel mit dem Parenchym eine derartig feste, daß beim Abziehen kleine Gewebsfetzen an ihr haften blieben. Die Kapsel selbst war reicher an Gefäßen als in normalem Zustande. Die Gefäße anastomosierten sowohl mit denen der Fettkapsel wie mit denen der Rinde. Auch EDEBOHLS[1]) nimmt an, daß die Capsula propria bei chronischer Schrumpfniere gewöhnlich Verwachsungen mit der Nierenfläche eingeht; auch erwähnt er, daß sie Verdickungen in zirkumskripten und diffusen Partien aufweise.

So spärlich diese Angaben sind, so lassen sie doch mit Sicherheit den Schluß zu, daß die Nierenkapsel bei chronischer interstitieller Nephritis keineswegs unverändert bleibt, sondern gewisse Veränderungen erleidet, die in Form von Verwachsungen oder Verdickungen oder in einer Kombination beider Erscheinungen auftreten können. Durch diese Veränderungen, welche eine Schädigung der Gefäßwand bedingen, entstehen größere oder geringere Hindernisse für den Blutaustausch zwischen den intra- und den extrarenalen Gefäßen. Die Wirkung der daraus resultierenden Kollateralkreislaufstörungen ist bei einer pathologisch veränderten Niere, wo an sich schon die Blutversorgung eine mangelhafte ist, um so schädlicher. Daraus ergibt sich als notwendige Folgerung, daß bei chronischen Nephritiden ein Verfahren einzuschlagen ist, welches einerseits die bestehenden durch Veränderungen der Kapsel bedingten Störungen des kollateralen Kreislaufes beseitigt und andererseits eine möglichst reichliche Neubildung von Gefäßen anregt. Beides ist eben durch die Decapsulatio renum zu erzielen. Man könnte sich sehr wohl vorstellen, daß durch diese Regelung der Blutversorgung auch diejenigen Nierenelemente, die sich bereits in Degeneration oder im Zustande der Abstoßung befinden, mit der besseren Ernährung auch ihre normale Funktionsfähigkeit wiedererlangen.

Eine experimentelle Prüfung der Richtigkeit dieses Gedankenganges ist nun zwar kaum ausführbar, infolge der Unmöglichkeit, die Niere eines Versuchstieres in einen Zustand chronischer Erkrankung zu versetzen. Nichtsdestoweniger hegen wir aber doch, obgleich wir hierfür noch keine Beweise erbringen können, die Hoffnung, daß die Decapsulatio renum, welche ja sicher eine Neubildung von Gefäßen anregt, in der Therapie immer mehr Berücksichtigung erfahren wird.

Wie bereits erwähnt, hat auch EDEBOHLS schon bei Nephritis

---

1) EDEBOHLS, Med. News, New York 1899, April. Med. Record, New York 1901, Mai.

chronica derartige Eingriffe am Menschen vorgenommen und damit erfreuliche Resultate erzielt. Es sei mir gestattet, seine Auslassungen über die Decapsulatio renum kurz wiederzugeben. EDEBOHLS hat die Operation in 17 Fällen ausgeführt und zwar 8mal bei einseitiger und 9mal bei doppelseitiger Nephritis. In 14 Fällen wurden beide Nieren dekapsuliert, in 12 Fällen in einer Sitzung, in 2 Fällen in 2 Sitzungen.

Nach Freilegung der Niere bei dem in Bauchlage befindlichen Patienten vom Rücken her, präpariert er — genau wie ich bei meinen Versuchen vorgegangen bin — das Organ aus der Fettkapsel heraus, spaltet die Capsula propria durch Incision am konvexen Rande von einem Pole bis zum anderen und zieht sie möglichst bis zum Nierenbecken ab. Die Hülle wird dann dicht am Hilus abgetragen und die nackte Niere in die Fettkapsel zurückgelagert.

Nach den von ihm gemachten Beobachtungen ist sowohl die Niere wie auch das perirenale Gewebe reichlich mit Blutgefäßen versorgt. Durch die Dekapsulation stellt sich zwischen beiden Gebieten ein inniger Kontakt her, während früher der Blutaustausch hier durch die Capsula propria behindert war. Diese vermehrte und verbesserte Blutzufuhr führt sodann nach seiner Angabe zur Resorption der interstitiellen und intertubulären Entzündungsprodukte und regt gleichzeitig die Neubildung von funktionstüchtigem Gewebe an. 1—12 Monate post operationem beobachtete EDEBOHLS dann ein Verschwinden der Cylinder und des Albumens. In dieser Weise gelang es ihm in einer Anzahl der Fälle Besserung, in 8 Fällen, die noch nicht zu weit vorgeschritten waren, völlige Heilung zu erzielen, und deshalb stellte er den Satz auf: „Jeder Patient mit Morbus Brightii ist zu operieren, vorausgesetzt, daß keine unheilbare Komplikation besteht, daß die Narkose gut vertragen wird und daß der Patient ohne Operation voraussichtlich noch mindestens einen Monat leben kann. Letztere Forderung deshalb, weil ein günstiger Einfluß der Operation kaum vor dem 10 Tage zu erwarten ist."

Es würde mir zur Freude gereichen, wenn diese Mitteilung dazu beitragen sollte, die Fachgenossen zu weiterer Forschung auf diesem Gebiete anzuregen und die Diskussion über diesen Gegenstand in Fluß zu bringen. Ich selbst gedenke die Frage noch weiter experimentell zu verfolgen.

Vorstehende Arbeit habe ich auf Anregung des Herrn Prof. Dr. KOCHER im Institut zur Erforschung der Infektionskrankheiten an der Universität Bern unter Anleitung des Herrn Prof. Dr. TAVEL ausgeführt. Es sei mir an dieser Stelle gestattet, Herrn Prof. Dr. KOCHER für die Anregung zu der Arbeit, sowie Herrn Prof. Dr. TAVEL für die liebenswürdige Unterstützung bei derselben meinen wärmsten Dank auszusprechen.

Aus dem Laboratorium der medizinischen Universitätsklinik zu Bonn
(Direktor: Geh.-Rat SCHULTZE).

Nachdruck verboten.

# XIX.

# Experimentelle Untersuchungen über die zur Heilung chronischer Nephritiden von Edebohls vorgeschlagene „Nierenentkapselung".

Von

Dr. **H. Stursberg.**

Der New Yorker Gynäkologe G. M. EDEBOHLS hat vor kurzem Mitteilungen über chirurgische Behandlung chronischer Nierenentzündungen veröffentlicht, die in Deutschland durch Uebersetzungen von KARO (1) und BEUTTNER (2) bekannt wurden. Bereits früher hatte er über mehrere Kranke berichtet, bei denen im Anschlusse an die Nephroraphie eine die Wanderniere komplizierende chronische BRIGHTsche Erkrankung zur Heilung kam (3). Er faßte damals die bestehende Nephritis als Folge eines Kongestionszustandes in der beweglichen Niere auf und betrachtete ihr Bestehen als Anzeige zur chirurgischen Behandlung.

Angeregt durch diese zufälligen Beobachtungen, machte er in einer Reihe von Fällen den Versuch, nicht mit Lageveränderungen des Organs verbundene chronische entzündliche Erkrankungen der Niere durch Operation zu beeinflussen.

Ueber die Ergebnisse dieser Bestrebungen berichtet er in den ersterwähnten Mitteilungen. Er operierte 18 an chronischen Nephritiden verschiedener Art leidende Kranke weiblichen Geschlechts, ohne einen Todesfall zu erleben, und erzielte bei 8 von ihnen völlige Heilung, d. h. Verschwinden aller krankhaften Harnbestandteile.

Während er anfangs nur die Annähung der Niere nach ausgedehnter Ablösung der Kapsel ausführte, beschreibt er jetzt als typische Operation die „Entkapselung". Nach Freilegung der Niere und Auslösung aus der Fettkapsel wird die Capsula propria gespalten und unter möglichster Schonung des Nierengewebes abgezogen und excidiert. Dann wird die Niere wieder versenkt, Fettkapsel und Wunde durch Naht verschlossen.

Die Heilung der Nierenerkrankung trat in den günstig verlaufenden Fällen langsam, im Laufe von im Mittel $4^1/_2$ Monaten, ein und dauerte zur Zeit der Veröffentlichung seit 12—100 Monaten an.

Nach einer weiteren Mitteilung (4) verfügt EDEBOHLS bis Ende 1902 über 51 nach seinem Verfahren von ihm operierte Fälle, unter denen sich zahlreiche mit schweren Komplikationen befanden. 7 von diesen starben kurz nach der Operation, 7 andere nach 2 Monaten bis 8 Jahren. Bei 2 Kranken trat keine nennenswerte Besserung ein, während sich 22 „in einem Zustand von befriedigender Besserung in Zeiträumen von 2—15 Monaten nach der Operation" befanden. In einigen der letzteren Fälle sei der Harn frei von regelwidrigen Bestandteilen, die Probezeit von 6 Monaten, vor deren Ablauf kein Kranker als geheilt angesehen werde, sei aber bei diesen noch nicht abgelaufen. Bei einem Kranken trat nach 4 Jahren ein Rezidiv ein, während 9 Kranke als völlig geheilt anzusehen sind. 3 Kranke haben sich der weiteren Beobachtung entzogen.

EDEBOHLS bemerkt in dieser Arbeit, daß von anderen Chirurgen bisher 9 nach seinem Verfahren operierte Fälle mitgeteilt worden seien. In der mir zur Verfügung stehenden Literatur konnte ich nur einen von CAILLÉ (5) beschriebenen auffinden. Es handelte sich um eine akut exacerbierte, seit 3 Jahren bestehende parenchymatöse Nephritis bei einem 5-jährigen Mädchen, die zwar 3 Monate nach der Operation eine Besserung, jedoch keine Heilung erkennen ließ.

Der günstige Einfluß der Operation beruht nach EDEBOHLS' Ansicht auf der durch sie herbeigeführten arteriellen Hyperämie, welche die Aufsaugung von Entzündungsprodukten ermögliche, die Tubuli und Glomeruli dadurch von äußerem Druck befreie und das Wiederzustandekommen einer normalen Zirkulation erlaube. „Das Resultat der wiederhergestellten normalen Blutzufuhr aber besteht in der regenerativen Neubildung von Nierenepithelien, ausgestattet mit sekretorischen Funktionen" (6).

Diese Vorstellung gründet EDEBOHLS auf folgende Beobachtung: Bei 3 früher einer Nierenoperation unterzogenen Kranken fanden sich bei einem später vorgenommenen zweiten Eingriff in dem die Niere mit der Umgebung verbindenden Gewebe große und zahlreiche Blutgefäße und zwar vorwiegend Arterien, in denen der Blutstrom nach der Niere hin gerichtet war. Die Bildung dieser Gefäße kann naturgemäß nur langsam vor sich gehen, und dadurch erklärt sich zwanglos der allmähliche Eintritt der Besserung. EDEBOHLS stellt deswegen auch die Forderung auf, nur solche Kranke der Operation zu unterwerfen, die voraussichtlich ohne Eingriff noch mindestens 1 Monat leben könnten.

Er führt zur Stütze für seine Anschauungen mehrere Beobachtungen anderer Chirurgen (HARRISON, WOLFF, NEWMAN, FERGUSON) an.

Harrison (7) hat als erster nachgewiesen, daß bei gewissen Nierenerkrankungen die Incision des Nierengewebes von großem Nutzen sein kann; die Rückbildung der Entzündung werde dadurch angeregt, die Harnabscheidung wieder in Gang gebracht.

Die Fälle von Newman (8), in denen es sich um Heilung von „mit intermittierender Hydronephrose und Cylindrurie komplizierter Wanderniere" handelte, gehören wohl nicht hierher, ebensowenig derjenige von Wolff (9), dessen Mitteilung, wie auch Karo bemerkt, Edebohls mißverstanden hat. Ferguson (10) fand zweimal bei Kranken, bei denen auf Grund anderer Diagnosen zur Operation geschritten wurde, einfache Nierenentzündung; nach Ausführung der Nephropexie verschwand Albuminurie und Cylindrurie. Ob diese Heilung aber als „Erfolg" des Eingriffes anzusehen ist, scheint mir nicht erwiesen, da es sich um „akute oder subakute" Nephritis handelte, die ja vielleicht auch ohne operatives Vorgehen ausgeheilt wäre.

Weitere Beobachtungen ähnlicher Art sind in der wichtigen Arbeit von Israel (11) niedergelegt, die von Edebohls nicht erwähnt wird. Dieser Autor findet den günstigen Erfolg der Nierenspaltung in seinen Fällen von Nierenkolik, Anurie etc., bedingt durch chronisch entzündliche Vorgänge an den Nieren, verständlich, „nach Analogie der bekannten Erfahrung, daß ausgiebige Spaltungen chronisch entzündeter Gewebe eine Rückbildnng des Prozesses anzubahnen vermögen" (12). Ferner wirke dabei die durch die Incision veranlaßte Bildung neuer venöser Gefäßverbindungen zwischen Niere und Kapsel mit, „welche durch Erleichterung des Blutabflusses dazu beitragen, kongestive Blutüberfüllungen mit plötzlichen Drucksteigerungen zu verhindern" (12). Um eine dauernde Kapselentspannung herbeizuführen und die Bildung der erwähnten Gefäße zu erleichtern, schließt Israel die Nierenwunde nicht, sondern läßt sie per granulationem heilen.

In gleicher Weise wie Israel, erzielte Pousson (13) bei Nephritiden verschiedener Art durch die Nierenspaltung wesentliche Erfolge. Er neigt dazu, der Entspannung durch die Incision die günstige Einwirkung zuzuschreiben.

Von anderen Eingriffen, die gelegentlich von günstiger Wirkung bei gewissen chronischen Nierenerkrankungen zu sein schienen, ist die von Le Dentu zuerst ausgeführte, von Folet als „Néphrodélibération" bezeichnete Operation, Spaltung der Kapsel und Lösung von Verwachsungen, zu erwähnen (14). Rovsing (15) sah in einer Anzahl von Fällen günstige Erfolge von der Nephrolyse, „der Loslösung einer ganz oder teilweise in perinephritischen Adhärenzen eingeklemmten Niere". Sein Vorgehen gewinnt mit dem von Edebohls dadurch eine gewisse Aehnlichkeit, daß dabei mehrfach Teile der Capsula propria entfernt wurden.

Unter den chirurgische Eingriffe bei akuten Nephritiden behan-

delnden Arbeiten ist diejenige von LENNANDER (16) hervorzuheben. Sie enthält nämlich den Vorschlag, „bei akuter Nephritis, wo eine starke Oligurie oder Anurie .... auftritt, und wo heftige Schmerzen und Druckempfindlichkeit über der einen oder über beiden Nieren vorhanden sind, eine Incision .... zu machen, die Niere freizulegen, die fibröse Kapsel zu spalten und die Niere vollständig aus dieser auszulösen" (14). Er empfiehlt hier also dieselbe Operation für akute Nierenentzündungen, die EDEBOHLS zur Behandlung der chronischen vorgeschlagen hat.

Kurz nach Erscheinen der KAROschen Uebersetzung der EDEBOHLSschen Arbeit wies SCHEDE (17) in einem Vortrage auf die Wichtigkeit der mitgeteilten Beobachtungen hin. Er warnt zwar vor übertriebenen Hoffnungen, gibt aber der Anschauung Ausdruck, daß die vorliegenden Tatsachen „ernst genug sind, um eine ernste und sorgfältige Prüfung zu verdienen".

Immerhin mußte man Bedenken tragen, ohne weitere Voruntersuchungen Kranken die Operation anzuraten, zumal die von EDEBOHLS mitgeteilten Krankengeschichten, wie auch KLEMPERER (18) vor kurzem hervorhob, an Ausführlichkeit zu wünschen übrig lassen und auch manche Punkte seiner theoretischen Ausführungen nicht ganz ohne Widerspruch bleiben dürften. Vielleicht hat hierin auch der von KLEMPERER erwähnte Umstand seinen Grund, daß bisher von deutschen Chirurgen über die Ausführung von Nierenentkapselungen nichts berichtet worden ist.

Es lag nahe, auf dem Wege des Tierexperimentes Aufschluß über die Wirkungsweise der Operation zu suchen, und ich möchte in folgendem kurz über eine derartige Versuchsreihe berichten, die ich auf Veranlassung meines hochverehrten Chefs, Herrn Geheimrat SCHULTZE, unternommen habe.

Der nächstliegende Gedanke, bei Tieren chronische Nephritiden zu erzeugen und daran den Einfluß der Operation zu studieren, war leider nicht ausführbar, da sich bei den gebräuchlichen Versuchstieren Nierenentzündungen, die einige Aehnlichkeit mit den beim Menschen vorkommenden haben, nicht künstlich erzeugen lassen.

Aus diesem Grunde mußte ein anderes Verfahren gewählt werden. Ich ging von der von EDEBOHLS selbst gegebenen Erklärung der Heilwirkung seiner Operation aus und legte mir die Frage vor, ob tatsächlich nach Ausführung der Nierenentkapselung eine Neubildung von Gefäßen in dem Maße stattfinde, daß ihr ein wesentlicher Einfluß auf den Kreislauf der Niere zuerkannt werden kann. Wenn dieses zutraf, konnte die Möglichkeit und sogar die Wahrscheinlichkeit einer Beeinflussung krankhafter Vorgänge in den Nieren nicht in Abrede gestellt werden.

Ueber die Art der Versuche schicke ich einige kurze Bemerkungen voraus. Als Versuchstiere dienten Kaninchen und Hunde, und zwar

wurden 9 Tiere doppelseitig, 1 einseitig operiert. Nach entsprechender Vorbereitung wurde in Morphiumnarkose ein Schnitt dicht neben der langen Rückenmuskulatur von der untersten Rippe nach abwärts geführt und dicht neben dem Rande der Muskelscheide bis auf das Bauchfell eingegangen. Auch dieses wurde durchtrennt, die Niere, falls sie nicht sogleich vorlag, mit dem eingeführten Finger aufgesucht und luxiert. Das Vorziehen derselben gelang meist ohne wesentliche Schwierigkeiten, nur zweimal mußte wegen zu starker Fixierung davon Abstand genommen werden. Bereits bei den ersten Versuchen ergab sich, daß eine Trennung der äußeren Kapsel von der Capsula propria wegen der Zartheit und des geringen Fettgehaltes der ersteren nicht angängig war und daß sich somit ein der EDEBOHLSchen Dekapsulation völlig entsprechender Eingriff nicht ausführen ließ. Es wurde deswegen zunächst die ganze Nierenumhüllung nach Spaltung durch den Sektionsschnitt abgestreift[1]), nahe dem Hilus abgetragen und die Niere dann wieder versenkt, in der Erwartung, daß sich mit der Umgebung Verwachsungen bilden würden. Da solche Adhäsionen sich aber nur in verhältnismäßig unbedeutender Ausdehnung bildeten und eine Vernähung der Niere mit dem Netz oder der Bauchwand durch die Nierensubstanz mitfassende Nähte ebenfalls nur wenig befriedigende Ergebnisse brachte, ging ich zur Anwendung eines gewissen Methoden der Nephroraphie entsprechenden Verfahrens über. Dieses Vorgehen mußte um so eher berechtigt erscheinen, als EDEBOHLS dieser Operation seine ersten Erfolge verdankte. Die Niere wurde in der beschriebenen Weise freigelegt, die Kapsel aber nicht durch den Sektionsschnitt, sondern etwa auf der Mitte der dorsalen Fläche von Pol zu Pol gespalten und einerseits bis zum Hilus, andererseits bis zur vorderen Fläche hin abgelöst; der mediane Teil wurde excidiert, der laterale mit dem lateralen Wundrande vernäht. Auf diese Weise gelang es gut, die hintere Fläche der Niere in feste Berührung mit der Rückwand der Bauchhöhle zu bringen. Ein zu starkes Anziehen des angenähten Kapselteiles ist dabei zu vermeiden, weil hierdurch leicht eine Drehung des Hilus nach vorne und eine Abknickung des Urethers und der Gefäße veranlaßt werden kann, wie ich es in einem Versuche sah.

Das zuletzt beschriebene Vorgehen erwies sich als zweckmäßig und kam deswegen bei den späteren Versuchen stets in Anwendung. Die Operation wurde anfangs nur einseitig, später meist doppelseitig in einer Sitzung ausgeführt, ohne daß die Tiere im allgemeinen danach andere als die durch die Narkose, den Blutverlust etc. bedingten Störungen zeigten.

---

1) Die völlige Entfernung der Kapsel wurde mehrfach an bei der Operation abgetragenen Stückchen der Nierenoberfläche mikroskopisch nachgewiesen.

Um dem Einwurfe zu entgehen, es sei nur mit normalen Tieren experimentiert worden und deswegen seien Rückschlüsse auf krankhaft veränderte Nieren nicht zulässig, wurde in einem Teil der Versuche durch Einführung von Nierengiften ein dauernder Reizzustand in den Nieren unterhalten. Kantharidin erwies sich hierzu, besonders wegen seiner zu heftigen Wirkung, als ungeeignet, so daß ich wieder wie bei früheren Versuchen (19) die Chromsäure in Form des Kaliumchromats (bei Kaninchen je nach Größe und Harnbefund 0,01—0,03 alle 2—3—4 Tage) anwandte. Ich nehme vorweg, daß sich ein wesentlicher Einfluß dieses Verfahrens auf die Bildung der Verwachsungen u. s. w. nicht nachweisen ließ.

Die Versuchsdauer schwankte zwischen 4 und 19 Wochen und betrug gewöhnlich etwa 8 Wochen.

Da sich die einfache makroskopische und mikroskopische Untersuchung der gewonnenen Präparate als unzureichend erwies, wurde in den späteren Versuchen stets eine Injektion der Gefäße vorgenommen. Um möglichst sichere Resultate zu erzielen, wurden die Tiere in tiefer Morphiumnarkose mittels Durchschneidung der Karotiden getötet und durch Suspension an den Hinterbeinen für möglichst vollständiges Ausbluten Sorge getragen. Nach Eröffnung der Brust- und Bauchhöhle und Einbinden einer Kanüle in die Aorta wurde das Tier dann sofort in eine Wanne mit Wasser von 38° gelegt und sogleich mit durch Berlinerblau gefärbter, erwärmter Gelatine injiziert. Wenn die Flüssigkeit in reichlicher Menge aus der unteren Hohlvene austrat, wurden die großen Gefäße abgeklemmt und durch Abkühlung in kaltem Wasser schnelles Erstarren der Injektionsmasse herbeigeführt. Die Nieren wurden in Alkohol gehärtet und nach Einbettung in Celloidin in ziemlich dicken Schnitten (25—30 $\mu$) untersucht. Als Färbemittel diente meist Hämatoxylin, welches der Gelatine, die im Alkohol ihre Berlinerblaufärbung großenteils verliert, besonders bei Ueberfärbung einen gut erkennbaren, blauen Farbenton verleiht.

Ueber die Ergebnisse der in dieser Weise angestellten Versuche will ich unter Verzicht auf die Wiedergabe einzelner Beschreibungen zusammenfassend berichten.

Bei denjenigen Tieren, bei welchen die ganze Kapsel entfernt wurde, bildeten sich, wie erwähnt, nur wenig ausgedehnte Verwachsungen der Niere mit der Umgebung. Der größere Teil der Nierenoberfläche blieb von den teils strangförmigen, teils mehr flächenförmigen Verwachsungen frei und war stets von einer neugebildeten bindegewebigen Hülle überzogen. Diese gleicht, abgesehen von hier und da sichtbaren derberen, weißlichen Flecken, fast völlig der normalen Kapsel, läßt sich aber nur schwer und unter Substanzverlust abziehen. Mikroskopisch zeigt sie ein derbes, faseriges Bindegewege mit bald mehr, bald weniger reichlichen Kernen und von wechselnder Dicke (bis zu 30 und mehr $\mu$) und

läßt deutlich einen unmittelbaren Zusammenhang mit dem interstitiellen Gewebe der Niere erkennen. Eine ähnliche Bindegewebsschicht schiebt sich auch öfters in den Verwachsungen zwischen die Niere und das angrenzende Gewebe ein.

Makroskopisch waren zwischen Nierensubstanz und Umgebung keine Gefäßverbindungen erkennbar, es konnten aber natürlich nur in weiten Abständen Schnitte angelegt werden, um die Präparate vor der Härtung nicht zu sehr zu beschädigen. Mikroskopisch ließen sich in den nicht injizierten Nieren nur wenige kapillare und etwas größere Gefäßverbindungen mit der Umgebung nachweisen. Nur in einem Falle waren solche überhaupt nicht erkennbar, wohl deswegen, weil durch einen Injektionsversuch mit Anilinblau alles Blut aus den Gefäßen entfernt worden war. Dagegen sind bei mit Gelatine injicierten Präparaten schon etwas reichlichere Gefäßübergänge aufzufinden, z. B. sind an der mit gefäßreichem Bindegewebe verwachsenen Niere eines Kaninchens nicht nur Uebergänge von Kapillaren, sondern auch von größeren Gefäßen sichtbar. Bei den letzteren läßt sich gelegentlich innerhalb des Nierengewebes eine Auflösung in eine Anzahl kleinerer Aestchen verfolgen.

Bei den nach Art der Nephroraphie operierten Tieren steht die Rückseite der Nieren mit den angrenzenden Geweben, Fett, Muskulatur oder Narbe in ausgedehnter, teils festerer, teils lockererer Verbindung. Hier lassen sich makroskopisch zwar ebenfalls keine Gefäßverbindungen mit der Umgebung erkennen, dagegen sind mikroskopisch bei den in gewöhnlicher Weise injizierten Präparaten in der Mehrzahl der Schnitte bald mehr, bald weniger zahlreiche Uebergänge von Kapillaren und etwas größeren Gefäßen nachzuweisen. In den meisten Nieren waren besonders reichliche Gefäßverbindungen an solchen Stellen erkennbar, an denen im Nierengewebe umschriebene interstitielle Veränderungen, vielleicht zum Teil als Folge von kleinen Verletzungen bei der Operation, bestanden.

Um zu entscheiden, ob es sich um rein venöse, d. h. um Blut aus der Niere nach außen abführende Gefäße handelt oder ob auch ein Zufluß von außen zur Niere hin zu stande kommt, wurden bei zwei Kaninchen vor der Injektion Nierenarterie und Nierenvene (einmal einseitig, einmal beiderseitig) abgeklemmt und peripher von der Klemme durchschnitten. In dem einen dieser Versuche waren danach bereits makroskopisch auf den Querschnitt einzelne Gefäße mit blaugefärbtem Inhalt sichtbar. Mikroskopisch war nicht nur an ziemlich zahlreichen Stellen ein Eindringen der Injektionsmasse durch Gefäßverbindungen von außen her in die Nierenrinde nachweisbar, sondern die Gelatine ließ sich bis weit in das Innere des Organes hinein verfolgen, so daß z. B. stellenweise noch die Kapillaren der Papillen deutliche Injektion zeigten. In dem zweiten derartigen Versuche sind ebenfalls sehr reich-

liche Gefäßverbindungen erkennbar; fleckweise zeigen sich Netze von Rindenkapillaren injiziert und auch hier ist ein Eindringen bis in die Marksubstanz nachzuweisen.

Ein bei einem normalen Tier in gleicher Weise vorgenommener Versuch ergab mikroskopisch an vereinzelter Stelle anscheinend von Injektionsmasse herrührende Gefäßfüllungen, so daß das Bestehen normaler kollateraler Bahnen wohl nicht ganz auszuschließen ist. Im Gegensatz zu den vorher entkapselten Nieren war diese Injektion aber völlig unbedeutend.

Auf Grund dieser Befunde glaube ich die oben gestellte Frage bejahen zu dürfen, daß wenigstens bei Tieren die „Entkapselung" der Nieren eine Neubildung von Gefäßverbindungen zwischen der Nierensubstanz und den angrenzenden Geweben anregt, die erheblich genug zur Ausübung eines wesentlichen Einflusses auf die Durchblutung der Niere zu sein scheint.

Wenn schon eine derartige Gefäßneubildung im Tierversuche bei völlig normalen oder nur wenig beeinträchtigten Nierengefäßen statthat, so wird sie aller Wahrscheinlichkeit nach bei starker Beeinträchtigung des Nierengefäßsystemes, wie sie bei vielen Nephritiden des Menschen vorliegt, in noch stärkerem Maße eintreten. Zur Begründung dieser Annahme erinnere ich nur an die Talmasche Operation, bei der die Neigung zur Anastomosenbildung bei Kreislaufshindernissen wohl zum ersten Male in bewußter Weise ausgenutzt worden ist, und an ähnliche Erscheinungen bei manchen chronischen interstitiellen Nierenentzündungen. Bei solchen bilden sich nämlich manchmal, wie zuerst Thoma (20) und v. Buhl (21) nachgewiesen haben, unter Durchbrechung der Capsula propria Gefäßverbindungen zwischen Parenchym und Umgebung, die wohl sicher einer Aufbesserung des Nierenkreislaufes dienen. Die Edebohlssche Operation macht also gewissermaßen diesen von der Natur vorgezeichneten Weg besser gangbar, indem sie die feste, für Gefäßneubildungen nur wenig geeignete Bindegewebskapsel entfernt und das gefäßreiche Nierengewebe mit der Umgebung in unmittelbare Verbindung bringt.

Da sich in den durch den Tierversuch gewonnenen Präparaten sowohl Gefäße finden, deren Blutstrom von der Umgebung nach der Niere hin gerichtet ist, als solche, welche von der Nierenrinde nach außen führen, ist wohl eine Beeinflussung des Nierenkreislaufes in doppelter Art anzunehmen, nämlich einerseits im Sinne vermehrter Blutzufuhr, und andererseits im Sinne besseren Blutabflusses.

Auf erstere legt Edebohls besonderen Wert, und es ist zuzugeben, daß durch sie das Nierenparenchym unter günstigere Ernährungsbedingungen gebracht und dadurch seine Leistungsfähigkeit gesteigert werden kann. Inwieweit dabei eine Größenzunahme oder vielleicht auch eine

Vermehrung der sezernierenden Zellen eintritt, kann hier unerörtert bleiben. Den neugebildeten venösen Gefäßen muß aber wohl ebenfalls in Uebereinstimmung mit Israel (12) eine wesentliche Bedeutung beigemessen werden, da zweifellos manchmal auch der Rückstrom des Blutes von der Rinde zur Nierenvene durch interstitielle Prozesse etc. beeinträchtigt sein kann.

Ob die durch Entfernung der Kapsel bedingte Entspannung des Nierengewebes nicht vielleicht auch hier und da von Wichtigkeit ist, wage ich nicht zu entscheiden. Israel nimmt es für seine durch die Nephrotomie gebesserten Fälle an, während Senator (22) ebenso wie Edebohls (23) entgegengesetzter Ansicht ist. Für die große Mehrzahl der Fälle wird man mit letzteren zugeben müssen, daß vermehrte Kapselspannung bei chronischen Nephritiden gewöhnlich nicht besteht, während sie bei akuter Entzündung häufig vorkommt („renales Glaukom" Harrisons [24]).

Weitere Aufschlüsse über den Wert der Edebohlsschen Operation glaube ich von Tierversuchen oder theoretischen Erörterungen nicht erwarten zu können, vielmehr muß Beobachtungen am Menschen die Entscheidung überlassen bleiben. Auf Grund der vorstehenden Ausführungen halte ich mich für berechtigt, zur Anwendung des Verfahrens in geeigneten Fällen aufzufordern, zumal doch die Aussichten der inneren Behandlung bei vielen Kranken recht ungünstige sind.

Selbstverständlich dürfen wir bei weitem nicht bei jedem Kranken Besserung durch die Operation erwarten. Z. B. wird eine vorgeschrittene Granularatrophie mit massenhafter Neubildung zu Schrumpfung geneigten Bindegewebes wohl kaum wesentlich beeinflußt werden können, und ebensowenig wird eine vielleicht eingetretene Besserung oder funktionelle Heilung Bestand haben, wenn es nicht gelingt, die Ursache der Nierenerkrankung zu beseitigen oder späterhin schädliche Einwirkungen abzuhalten. Edebohls selbst sah, wie oben bereits mitgeteilt wurde, bei einem Kranken nach 4-jähriger Heilungsdauer die Nephritis wiederkehren (25).

Meinem hochverehrten Chef, Herrn Geh.-Rat Schultze, bin ich für die Anregung zu dieser Arbeit und für sein Interesse an derselben zu besonderem Danke verpflichtet.

## Literatur.

1) Edebohls, G. M., Die chirurgische Behandlung des Morbus Brightii. Uebers. v. W. Karo aus Med. Record, Dec. 1901, No. 25. Monatsber. f. Urologie, Bd. 7, Heft 2, p. 65.
2) — Die Heilung der chronischen Nierenentzündung durch operative Behandlung. Uebers. v. O. Beuttner. Genf 1903.

3) Edebohls, Wanderniere und chronische Nephritis. Med. News, 22. April 1899. Ref. Münch. med. Wochenschr., 1899, p. 1127.
4) — Chirurgische Behandlung des chronischen Morbus Brightii. Vortr. Uebersetzung. Neue Therapie, 1. Jahrg., No. 2.
5) Caillé, Chronic parenchymatous nephritis etc. Arch. of Pediatrics, Oct. 1902. Ref. Jahrb. f. Kinderheilkunde etc., Bd. 57 bezw. 7, p. 683.
6) Beuttnersche Uebers., p. 45.
7) Zit. bei Schede (16), Israel (11).
8) Zit. bei Edebohls, Karosche Uebers., p. 82.
9) Wolff, Ueber die Erfolge der Nephroraphie etc. Dtsch. Zeitschr. f. Chir., Bd. 46, p. 533.
10) Zit. bei Edebohls, Karosche Uebers., p. 83.
11) Israel, Ueber den Einfluß der Nierenspaltung u. s. w. Diese Zeitschr., Bd. 5, p. 471.
12) A. a. O., p. 481.
13) Pousson, Die Nephrotomie in Fällen von Nephritis. Ref. Münch. med. Wochenschr., 1901, p. 1945.
14) Schede, Verletzungen und Erkrankungen der Niere und Harnleiter. Handbuch der praktischen Chirurgie, Bd. 3, 2, p. 508.
15) Rovsing, Wann und wie müssen die chronischen Nephritiden ... operiert werden? Diese Zeitschr.. Bd. 10, p. 283.
16) Lennander, Wann kann akute Nephritis ... Veranlassung zu chirurgischen Eingriffen geben ...? Diese Zeitschr., Bd. 10, p. 183.
17) Schede, Die neuesten Bestrebungen auf dem Gebiete der Nierenchirurgie. Vortrag. Therapie d. Gegenwart, Mai 1903, p. 225.
18) Klemperer, Heilung der chronischen Nierenentzündung durch operative Behandlung. Therapie d. Gegenwart, April 1903, p. 170.
19) Stursberg, Ueber die Einwirkung subkutaner Gelatineeinspritzungen etc. Virchows Arch., Bd. 167, p. 351.
20) Thoma, Zur Kenntnis der Zirkulationsstörung ... bei chronischer interstitieller Nephritis. Virchows Arch., Bd. 71, p. 241.
21) v. Buhl, zit. bei Senator, Die Erkrankungen der Nieren. Nothnagels Handbuch, Bd. 19, 1, 2. Aufl., p. 253.
22) Senator, Nierenkolik, Nierenblutung und Nephritis. Vortrag. Ref. Münch. med. Wochenschr., 1902, p. 119.
23) Vgl. unter 1), p. 82.
24) Harrison, Nierenspannung und deren Beseitigung durch chirurgische Maßnahmen. Ref. Münch. med. Wochenschr., 1901, p. 1509.
25) Vgl. unter 4), p. 8.

Aus der medizinischen Klinik der Universität Kiel
(Direktor: Geh. Med.-Rat Prof. QUINCKE).

Nachdruck verboten.

# XX.

# Ueber die Konfiguration der lumbalen Intervertebralräume.

Von

Dr. med. **H. Klien,**
Volontärarzt der Klinik.

(Hierzu Tafel VIII—X.)

Die bisher vorliegenden Abbildungen der lumbalen Intervertebralräume von QUINCKE und BRAUNE sind von skelettierten Wirbelsäulen gewonnen. Da die starke Schrumpfung der Intervertebralscheiben hier eine beträchtliche Formveränderung dieser Räume bedingt, so gäbe eine Präparation derselben an frischen Wirbelsäulen schon ein etwas genaueres Bild. Da jedoch zu diesem Zwecke eine Durchtrennung vieler, die Wirbel aneinander fixierender Bänder erforderlich wäre, so ist bei dieser Methode eine Lockerung des Wirbelzusammenhalts und damit eine beträchtliche Aenderung in der Form der Intervertebralräume unvermeidlich. Um einen solchen Fehler wenn auch nicht ganz zu vermeiden, so doch zu verringern, habe ich, einem Gedanken des Herrn Professor QUINCKE entsprechend, an zehn Wirbelsäulen von Menschen verschiedenen Alters und Körperbaues die für die Lumbalpunktion wichtigsten Intervertebralräume auf eine andere Methode zu einer etwas mehr den natürlichen Verhältnissen entsprechenden Darstellung zu bringen versucht. An frischen Wirbelsäulen wurden nach Entfernung der gröbsten Muskelwülste die Wirbelkörper ganz oder meist nur partiell reseziert und dann mittels ventrodorsaler Durchleuchtung mit Röntgenstrahlen die dorsale Hälfte der Wirbelsäule mit den Intervertebralräumen auf die Platte gebracht.

Die Wirbelsäulen wurden auf diese Weise teils in gebeugter, teils in gestreckter, teils in möglichst ebener Stellung durchleuchtet. Um den Grad der Beugung dabei möglichst der bei intakter Wirbelsäule möglichen Maximalbeugung gleich zu machen, wurde vor der Zersägung der Wirbelsäule mittels Bleidrahts eine Silhouette der Dornfortsatzlinie aufgenommen und nach dieser dann die Dornfortsatzlinie der Wirbelsäule bei der Durchleuchtung eingestellt.

Bei der Beugung werden die Wirbelbögen aus einander gezogen und zwar dient bei dieser Auseinanderspannung der ganze Wirbel als Hebel und der ventrale Rand der Wirbelkörper als Hypomochlion. Um diesen Hebelpunkt bei der Beugung nach Möglichkeit zu wahren, wurde in den meisten Fällen dieResektion der Wirbelkörper in der Weise vorgenommen, daß 2 sagittale Sägeflächen tangential zum Wirbelkanal angelegt wurden. Da an der ventralen Fläche der Wirbelsäule von den Sägelinien bis zur Mittellinie die Krümmung nur noch eine geringe ist, wurde also der Hebelpunkt nur sehr wenig nach hinten verschoben. In den Fällen, in welchen die Wirbelsäule in möglichst ebener Lage durchleuchtet werden sollte, wurde die Sägefläche in frontaler Richtung tangential an den vorderen Rand des Wirbelkanals gelegt. Die Sägefläche wurde dann rechtwinklig zu den Röntgenstrahlen eingestellt, da an den durchleuchteten Wirbelsäulen der feste Bandapparat zwischen den Wirbelbögen und an den meisten noch ein guter Teil der Wirbelkörperbänder erhalten blieb, dürfte die Veränderung in der Konfiguration der Intervertebralräume wohl nur eine sehr geringe sein. Die größeren Fehler in der Darstellung durch die beschriebene Methode liegen in der Verzeichnung im Röntgenbild. Diese Verzeichnung resultiert im wesentlichen aus folgenden Komponenten:

1) Aus der Divergenz der das Objekt durchstrahlenden Röntgenstrahlen, die wiederum von der Größe des Objektes und dessen Entfernung von der Lampe abhängt,

2) aus der Entfernung der Platte vom Objekte, vor allem aber

3) aus der Krümmung der Wirbelsäule: Wird die Platte senkrecht zu den Röntgenstrahlen eingestellt, so entspricht — parallele Strahlen angenommen — die Längenverkleinerung eines Intervertebralraumes auf der Platte dem Cosinus des Neigungswinkels zwischen Intervertebralebene und Plattenebene. Außerdem findet natürlich auf der Platte eine Verschiebung von Punkten verschiedener Tiefe gegeneinander statt.

Um den Einfluß der Divergenz möglichst zu verringern, wurde die Lampe ca. 80 cm weit vom Objekte entfernt und die Platte natürlich dem Objekte möglichst nahe gebracht. Der Grad der bei dieser Versuchsanordnung eintretenden Objektvergrößerung wurde bei der Wirbelsäule von Figur 4 auf folgende Weise bestimmt: Die Entfernung der zur Befestigung an den Enden des Objektes durchgebohrten Drahtstifte betrug im Objekte 21 cm, im Bilde 21,75 cm, das gibt also eine Gesamtvergrößerung von $\frac{2175}{2100} = 1{,}036 = 3{,}6$ Proz. Da nun der III. Interarkualraum als Beleuchtungsmittelpunkt gewählt wurde und dieser an dem betreffenden Wirbelsäulenbilde ungefähr die Grenze des mittleren und unteren Drittels einnimmt, so fällt von der Verzeichnung $^2/_3$ auf den oberen, nur ein Drittel auf den unteren Teil der Wirbelsäule. Am unteren Extrem beträgt sie also nur 1,2 Proz. und da sie nach dem Beleuchtungszentrum entsprechend der Tangens des Divergenzwinkels abnimmt, dürfte sie am 4. und 2. Interarkualraume nur noch minimal, am dritten fast = 0 sein. Am größten ist

sie an dem praktisch nicht in Frage kommenden obersten Intervertebralraum. Wir können die Verzeichnung durch die Divergenz also wohl vernachlässigen.

Viel größer sind die Fehler, welche durch die Projektion geneigter Flächen entstehen. Bei stark gekrümmten Wirbelsäulen entstanden hier sehr beträchtliche Verzeichnungen. Ein richtiges Bild von der Form der Intervertebralräume konnte also nur an den Stellen entstehen. an welchen dieselben parallel der Platte lagen. Dies wurde annähernd dadurch zu erreichen versucht, daß die nach der oben angegebenen Weise frontal durchschnittenen Wirbelsäulen mit der Sägefläche parallel zur Platte gestellt wurden.

Beispiele dieser Art sind die Diagramme Fig. 2 und 3. An diesen dürften wenigstens der 2. bis 4. Raum ein ziemlich treues Bild von der natürlichen Form dieser Löcher geben.

Von den auf die andere Methode mit sagittalen Sägeflächen dargestellten Diagrammen dürften diejenigen die richtigsten Anschauungen von den lumbalen Intervertebralräumen geben, bei welchen die Linie der Dornfortsätze annähernd in einer Geraden liegt, wenn auch wegen der wechselnden Länge und Neigung der Dornfortsätze ein konstantes Verhältnis zwischen der Dornfortsatzlinie und der Intervertebralraumebene nicht anzunehmen ist. Doch macht die vorliegende Darstellung überhaupt nicht den Anspruch auf mathematische Genauigkeit, sondern soll nur den natürlichen Verhältnissen näher kommen, als die bisher vorhandenen Abbildungen.

Unter diesen Gesichtspunkten sind als brauchbare Bilder die meisten Diagramme der Wirbelsäulen in gebeugtem Zustand zu verwerten, da sich bei starker Beugung die normale Lordose der aufrechten Haltung mehr oder weniger bis zur Geraden ausgleicht. Am wenigsten glich sich auch bei starker Beugung die Lordose bei der Wirbelsäule von Fig. 6 aus.

Vergleicht man die Wirbelsäulendiagramme von Menschen verschiedenen Alters, so lassen sich von der Zeit an, wo das Wachstum beendet ist, keine für verschiedene Alter charakteristischen Unterschiede in Größe oder Form der lumbalen Intervertebralräume feststellen. Die kleinsten Räume hatten ein 25-jähriges Mädchen und ein 48-jähriger Mann (Fig. 6), sehr klein waren sie auch bei einem 61-jährigen Mann, ganz auffallend groß dagegen bei einem 30-jährigen Mann (Fig. 5). Während des Wachstums geht bekanntlich eine sehr wesentliche Formveränderung der Intervertebralräume vor sich, wie sie durch die Figuren 1 und 2 illustriert wird. Bei dem 7-monatlichen Kind haben sie die regelmäßig gestaltete Form einer dicken Linse, das Vorspringen eines Dornfortsatzes ist noch nicht erkennbar. Mehr der Form eines gleichschenkligen Dreiecks mit an der Spitze hereinragendem Dornfortsatz —

wie sie sich beim Erwachsenen findet — nähern sich die lumbalen Intervertebralräume schon bei dem 12-jährigen Kind.

Der allgemeine Knochenbau läßt einen Schluß auf die Größe der Intervertebralräume nicht zu: die kräftigen Männer, Fig. 3 und 4, hatten mittelgroße Räume, während mittelkräftige teils größere (Fig. 5), teils kleinere (Fig. 6) zeigten. Die Form der lumbalen Intervertebralräume hängt demnach, da ein Einfluß des Alters und Körperbaues nicht zu konstatieren ist, rein von individuellen Momenten ab. Es ist dies aus den Abbildungen leicht zu ersehen, besonders bei einer Vergleichung von Fig. 3 und Fig. 4, an denen vor allem auch der Unterschied in Länge und Neigung der Dornfortsätze in die Augen springt.

Hinsichtlich der Wahl der lumbalen Intervertebralräume bei der Punktion interessiert die Frage, ob im Größenverhältnis der in Frage kommenden Räume zueinander an einem Individuum gewisse Gesetzmäßigkeiten festzustellen sind. Auch hierin sind nach den vorliegenden Diagrammen die individuellen Momente bei weitem die dominierenden. Im allgemeinen kann man aber sagen, daß der 3. und 4. das günstigste Einstichfeld bieten. Der Lumbosakralraum ist durchweg breiter, dafür aber niedriger, bisweilen so niedrig, daß er ein äußerst ungünstiges Einstichfeld bietet.

Soweit Diagramme zu einem Schluß berechtigen, dürfte ein Einstich dicht unterhalb des Dornfortsatzes mit etwas nach oben gerichteter Nadel am zweckmäßigsten erscheinen. Leistet hier der Bandapparat zu großen Widerstand, so dürfte ein Einstich unterhalb des Dornfortsatzes und einige Millimeter seitlich davon ohne Neigung nach oben (cf. Fig. 3!), aber in einem leichten Winkel zur Sagittalebene am geeignetsten sein. Die Abschätzung dieses Winkels ist wegen der im einzelnen Fall unbekannten Tiefenlage des Spinalsacks die Schwierigkeit, welche beim Einstich in der Mediane wegfällt.

Wie vorteilhaft die allgemein geforderte Stellung des Patienten in starker Beugehaltung ist, wird durch Fig. 5a und 6 illustriert.

---

## Erklärung der Abbildungen auf Tafel VIII—X.

III, S. bezeichnen durchweg den III. Lendenwirbelbogen und das Os sacrum.

Fig. 1. 7-monatliches Kind. I.—V. lumb. Intervertebralraum.

Fig. 2. Mittelkräftiger Knabe von 12 Jahren. (Frontale Durchsägung.)

Fig. 3. Kräftiger Mann von 19 Jahren (frontale Durchsägung).

Fig. 4. Kräftiger Mann von 28 Jahren.

Fig. 5. Mittelkräftiger 30-jähriger Mann; a) gestreckt, b) gebeugt.

Fig. 6. Mittelkräftiger 48-jähriger Mann.

*Fig. 1.*

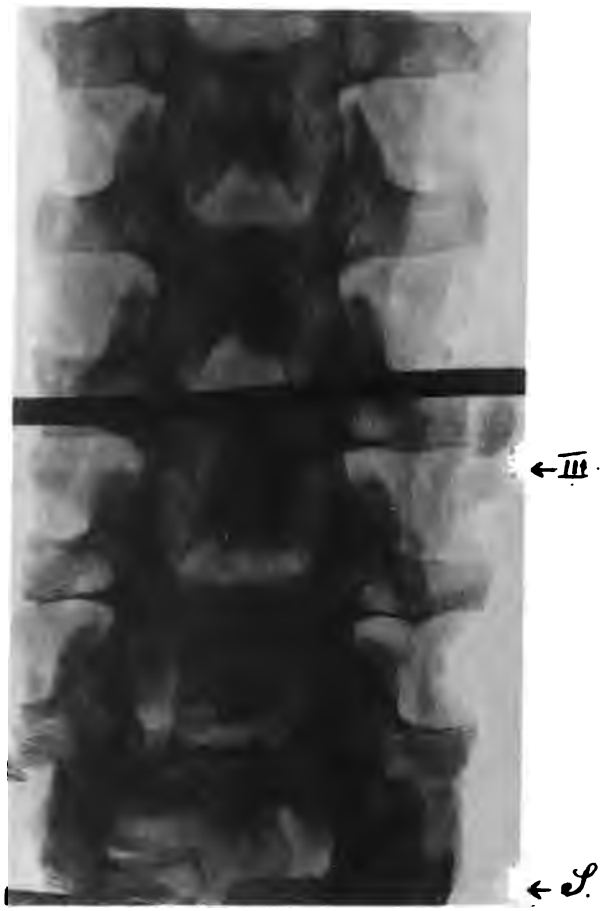


*Fig. 2.*

*Verlag von G*

Crayondruck vo

*Fig. 3.*

***tav Fischer in Jena.***

J. B. Obernetter, München.

*Fig. 4.*

*Fig. 5 a.*

*Verlag von Gusta*

Crayondruck von J.

*Fig. 5 b.*

*Fischer in Jena.*

Obernetter, München.

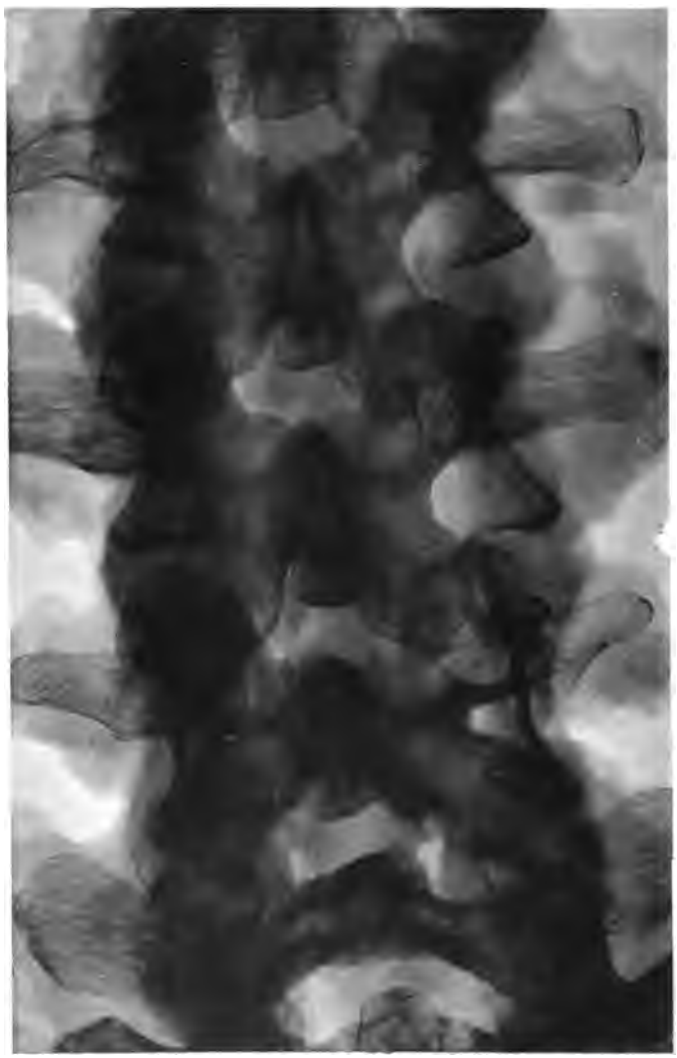


*Fig. 6.*

*Verlag von Gustav Fischer in Jena.*

Crayondruck von J. B. Obernetter, München.

Aus der chirurgischen Klinik, Bern (Direktor: Prof. Dr. KOCHER), und aus dem Institute zur Erforschung der Infektionskrankheiten, Bern (Direktor: Prof. Dr. TAVEL).

Nachdruck verboten.

# XXI.

# Spontane Appendicitis bei einigen Tierspecies.

Von

Dr. **M. Mori**, Japan.

In den letzten Jahren ist die Appendicitis Gegenstand eifrigen medizinischen Studiums geworden und zwar nicht zum wenigsten darum, weil sie sich im Grenzgebiet der inneren Medizin und Chirurgie befindet. Von ROUX, JOUSE, ROGER, BEAUSSENAT, MÜHSAM u. a. sind darüber zahlreiche tierexperimentelle Arbeiten gemacht worden. Offen bleibt immer noch die Frage, ob die Appendicitis bei Kaninchen identisch ist mit der beim Menschen auftretenden. MÜHSAM[1]) sagt: „Ich vermute in dieser günstigen Ernährung des Wurmfortsatzes beim Kaninchen die Ursache, daß bei dieser Tierspecies so selten oder vielleicht nie spontane Entzündungen des Wurmfortsatzes zur Beobachtung kommen. Soweit ich mich durch Umfrage bei Kollegen, welche bei Versuchen größere Reihen von Kaninchen obduzierten, orientiert habe, und soweit meine eigenen Erfahrungen bei Kaninchensektionen reichen, werden spontane Appendiciden hier nicht beobachtet, ein Grund mehr, vorsichtig zu sein in den Schlußfolgerungen aus dem Tierexperiment auf die menschliche Appendicitis."

In den „Jahresberichten über die Leistungen auf dem Gebiete der Veterinärmedizin von ELLENBERGER und SCHUTZ (Jahrg. 17, Jahr 1897) habe ich nur folgende Fälle finden können, die aber weder Kaninchen noch Hunde betreffen; GERVAIS (p. 103) beobachtete bei einem 6-jährigen Wallach und bei einem Maulesel eine ausgesprochene Perityphlitis. Ferner hat RÄTZ (Jahrg. 13, Jahr 1893, p. 101) Blinddarmentzündung, durch Nematoden verursacht, beobachtet. Von einem Auftreten der Krankheit bei Kaninchen oder Hunden ist nirgends die Rede.

1) Deutsche Zeitschr. f. Chir., Bd. 55, Heft 1 und 2, p. 147.

Ich habe nun gelegentlich einer Untersuchung in verhältnismäßig kurzer Zeit 2 Fälle von spontaner Appendicitis bei Kaninchen und einen Fall bei einem Hunde angetroffen. Die 2 Fälle fanden sich unter einer Zahl von ca. 35 Versuchstieren. Es könnte dies einen Beweis für ein verhältnismäßig häufiges Auftreten von spontaner Appendicitis bei Kaninchen bilden; doch glaube ich, daß es umfangreicherer Versuche bedarf, um zu beweisen, daß es sich hier nicht um einen bloßen Zufall handelt. Diese 3 Fälle erlaube ich mir hier in Kürze zu veröffentlichen.

Fall I. 18. Mai 1903. Gelbes Kaninchen (Männchen).

Bei der Operation findet sich eine ausgesprochene Appendicitis. Der Appendix ist hinten mit den Darmschlingen und dem Mesenterium leicht verwachsen, läßt sich aber ohne Schwierigkeit loslösen. Ich sah von einer anfänglich beabsichtigten Operation ab und begnügte mich, den Appendix abzutragen. Das Tier hat die Operation ganz gut überstanden und ist am 29. Mai getötet worden.

Sektionsbefund: Amputationsstumpf gut abgeheilt, keine peritonitischen Erscheinungen. Retromesenterialdrüsen angeschwollen, einige vereitert. Herz, Lunge, Milz u. s. w. normal. Der Appendix zeigt folgende Veränderungen: In seiner Wandung sind zahlreiche, ca. 100, Eiterherde sichtbar; dieselben sind reiskorn- bis linsengroß. Der Eiter der verschiedenen Herde ist sehr dick und zäh. Die meisten dieser Eiterherde sind isoliert, nur wenige gehen ineinander über. Stellenweise findet man an der Serosaseite Hämorrhagien, die bis zur Schleimhautseite reichen. An der Schleimhaut zeigen sich zwei tiefgreifende Geschwüre, deren Umgebung hämorrhagisch infiltriert ist. Die Lage der hämorrhagischen Stellen auf der Serosaseite entspricht derjenigen der Geschwüre auf der Schleimhautseite. Die Entzündung ist vom Coecum ganz scharf abgegrenzt. Der Absceß hat seinen Sitz hauptsächlich in der Submucosa; er ist von starken bindegewebigen Menbranen umgeben. Im Eiterherd konnte mikroskopisch nur ein Proteus nachgewiesen werden, welcher folgende Eigenschaften zeigte:

1) Verflüssigung der Gelatine,
2) Eigenbewegung,
3) Gasentwickelung,
4) Indolbildung,
5) Milchkoagulation,
6) Fehlende Färbbarkeit nach Gram,
7) Agar: gelblichweißer Belag,
8) Bouillon: mäßige Trübung,
9) Gelatineplatte: Die Kolonien zeigen in der Mitte ein dickes weißliches Pünktchen mit einem hellen Hof, die Gelatine wird intensiv verflüssigt. Da sich zu dem dieser Proteus mikroskopisch kaum von Coli unterscheidet, so betone ich diese Eigenschaft (Ziff. 1 und 9), die einzig und allein eine Unterscheidung von Bacterium Coli ermöglicht, noch ganz besonders.

Sowohl Eiter als auch vereiterte Appendixstückchen wurden auf zwei Meerschweinchen übertragen; eines derselben ist am 11. Juli, das andere am 20. Juli getötet worden, aber bei beiden hat die Sektion keine Anzeichen von Tuberkulose ergeben. Aus dem Appendixinhalt liessen sich Proteus (genau wie aus dem obigen Eiterherd) Coli und Staphylococcus albus züchten.

Fall II. 23. Juni 1903. Weißes Kaninchen (Weibchen).

Vor der Operation fällt auf, daß die peristaltische Bewegung des Darmes sehr beschleunigt ist, in der Bauchhöhle fühlt man einige tumorartige Knoten, die den Eindruck machen, als ob das Tier trächtig sei. Nach der Oeffnung des Bauches erscheint der Dünndarm stark gebläht. Es tritt ein weißlichroter Tumor zu Tage, der nichts anderes ist, als der stark infiltrierte Sacculus rotundus [1]). Der Appendix selbst zeigt ungefähr 20 Eiterherde, unter der Serosa durchscheinend, ähnlich wie beim ersten Falle. Nach Abtragung des Appendix wird beabsichtigt, einen Teil des Coecum, d. h. den Sacculus rotundus zu resezieren. Da jedoch zu befürchten war, daß dies nicht glatt abgehen würde, so entschloß ich mich, das ganze Coecum auszuschalten und zwar nach vorausgeschickter Herstellung einer Anastomose zwischen Dünn- und Dickdarm. Das Tier geht infolge der langen Dauer dieser Doppeloperation bald zu Grunde.

Sektionsbefund: Außer den oben erwähnten Veränderungen findet man noch folgende in der Bauchhöhle: An der Oberfläche der Leber und der linken Niere sieht man einige kleine ganz frische Eiterherde. Die Retromesenterialdrüsen zeigen zum Teil Eiterungen, zum Teil Verdickungen. An den seitlichen Teilen der Bauchhöhle befindet sich je eine haselnußgroße verkäste Lymphdrüse. Milz normal. In den Lungen zeigen sich zahlreiche harte, verkäste Knötchen, welche von der Größe eines Hirsekorns bis zu der einer Bohne variieren. An dem Pericardium sind ebenfalls einige weiße Punkte sichtbar. Die Eiterherde des Appendix sind etwas kleiner, als beim ersten Falle, liegen zerstreut und konfluieren nicht mit einander. Die übrigen Teile desselben zeigen nicht viel Veränderungen, die Entzündung beschränkt sich scharf auf den Appendix. Jeder einzelne Absceß reicht von der Subserosa bis an die Submucosa und ist von keiner Membran umgeben. An der Schleimhaut des Appendix findet man unbedeutende Veränderungen, stellenweise haftet eine flockige Masse an derselben. Der Sacculus rotundus ist bedeutend vergrößert und zeigt eine 5—10fach verdickte Wandung und zahlreiche rötlich-weiße, käsige Herde von verschiedener Größe, aber keine Eiterungen. An der Schleimhaut des Sacculus sitzen drei große, in die Tiefe greifende Geschwüre. Diese enorme Verdickung der Wand veranlaßte eine Stenose der Uebergangsstelle vom Dünn- zum Dickdarm, wodurch sich die beschleunigte peristaltische Bewegung erklären läßt. Meiner Meinung nach ist der Sacculus rotundus entschieden der primäre Herd der Krankheit. Nirgends peritonitische Erscheinungen. Im Appendixherd wie auch im Lungenherd lassen sich Tuberkelbacillen nachweisen; außerdem kann man aus ersterem Colibacillen, aus letzterem den Staphylococcus albus züchten, welche beide natürlich nur als Nebeninfektion Beachtung verdienen. Aus dem Appendixinhalt habe ich Coli gezüchtet.

Fall III. 15. Juni 1903. Hund.

Appendicitis wurde bei der Sektion zufällig gefunden. Der Appendix ist in der Mitte stark geknickt und zeigt stellenweise Vorstülpungen. Unter der Serosa finden sich zahlreiche dunkelrote, erhabene, sagokorngroße Knötchen; einige derselben sind hämorrhagisch. An der Schleimhaut sieht man noch größere, ungefähr reiskorngroße Knötchen, welche

1) Am Anfang des Coecum öffnet sich mit weiter Mündung ein weißlicher, ovaler, 2 cm langer, drüsiger Anhang: der Sacculus rotundus, dicht neben dem Uebergange des Dünndarmes in den Dickdarm.

sich in ihrem Aussehen am besten mit einem Hühnerauge beim Menschen vergleichen lassen. In der Mitte sieht man je ein dunkles Pünktchen mit hellerer Umgebung. Diese Knötchen entsprechen denjenigen der Serosaseite und enthalten eine rötlichgelbe, gallertartige Flüssigkeit. Dieselben enthalten Lymphocyten und können nichts anderes sein, als chronisch entzündete Lymphfollikel. Die letzteren haben ihren Sitz zwischen den Darm- und Mucosamuskeln und zeigen eine starke bindegewebige Umhüllung. Zwischen den Knötchen zieht sich strangartiges Netzgewebe durch, wodurch der Schleimhaut ein gitterförmiges Aussehen verliehen wird. Im allgemeinen ist die Entzündung in diesem Falle nicht so ausgesprochen, wie bei den Kaninchen. Die bakteriologische Untersuchung des Herdinhaltes ergab Coli.

Zeichnungen und Photographien, betreffend die oben besprochenen Appendiciden, sowie histologische Präparate liegen vor. Ich möchte sie jedoch erst gelegentlich einer späteren ausführlichen Publikation über die Aetiologie der Perityphlitis zur allgemeinen Kenntnis bringen.

Bei dieser Gelegenheit möchte ich auch erwähnen, daß es mir gelungen ist, eine künstliche Appendicitis durch Einspritzen von Bakterien in die Arteria appendicularis zu erzeugen. Auch darüber werde ich erst später berichten, wenn mir eine größere Zahl von Beobachtungen zur Verfügung stehen wird.

(Aus der chirurg. Klinik zu Greifswald. Direktor: Prof. Dr. FRIEDRICH.)

Nachdruck verboten.

# XXII.

# Die Entstehung der entzündlichen Hyperämie[1]).

Von

Dr. **Carl Ritter,**

Privatdozenten und I. Assistenzarzte der Klinik.

Als ich vor 3 Jahren die Behandlung der Erfrierungen mit künstlicher Hyperämie empfahl[2]), habe ich nachzuweisen gesucht, daß die früheren Anschauungen über die Entstehung der Erfrierung, besonders der Erfrierungshyperämie, nicht richtig waren.

Allgemein galt bis dahin der Satz, daß die Erfrierungssymptome (Hyperämie, Blasenbildung, Nekrose) das Krankhafte darstellen und daß man, will man den Folgen der Kälte entgegenarbeiten, jene drei krankhaften Erscheinungen beseitigen muß. Ganz besonders galt das für den ersten Grad der Erfrierung, die Hyperämie; denn die durch sie bedingten Zirkulationsstörungen sollten weiterhin die schwereren Grade der Erfrierung begünstigen. Da nun die Erfrierungshyperämie meist venöser Natur ist, so faßte man sie vielfach als eine Stauungserscheinung auf, die man sich als direkt durch die Kälte hervorgerufen dachte. Und so war es begreiflich, wenn man sie durch Hochlagerung oder Massage zu beseitigen suchte.

Dieser Anschauung gegenüber konnte ich mit Sicherheit nachweisen, daß die Hyperämie, auch die venöse, an sich bei der Erfrierung nicht schädlich ist.

Bei einer Reihe von Erfrierungen vermehrte ich die venöse Erfrierungshyperämie durch eine Stauungsbinde in kräftigster Weise und sah dabei nicht den geringsten Schaden. Im Gegenteil, statt daß alte Narben wieder aufbrachen oder Stellen, die dicht vor der Perforation

1) Auszugsweise vorgetragen auf der Naturforscherversammlung in Cassel 1903.

2) RITTER, Dtsch. Zeitschr. f. Chir., Bd. 58, 1900.

standen, geschwürig wurden, heilten die bestehenden Geschwüre vollkommen aus. Die Blasen trockneten ein und die Steifigkeit ließ nach, die Schwellungen (auch bei den Frostbeulen) verschwanden. Die Schmerzen[1]) vergingen in sehr kurzer Zeit nach Anlegung der Binde und auch das unangenehme Jucken und Prickeln beim Eintritte in die Wärme oder beim Wechsel der Witterung, das sonst stets vorhanden ist, trat nicht ein.

Diese künstliche Hyperämie war also nicht nur nicht schädlich, sondern sogar nützlich. Sie war am wirksamsten, wenn sie heiß war, am meisten einer akuten Entzündung glich.

Doch war das nur bei kräftigen blutreichen Personen der Fall. Bei weniger Blutreichen konnte nur eine blaue Stauung erzielt werden. Aber auch sie war wirksam. Wenn nur Oedem zu erreichen war, war dagegen keine Besserung nacheisbar.

Bei solchen Anämischen, bei denen eine Stauung von vornherein aussichtslos schien, erzielte ich dann ausgezeichnete Resultate, wenn ich analog derjenigen Erfrierungshyperämie, die besonders kurzdauernd und gutartig wie im Gesichte ist, arterielle Hyperämie mittels heißer Luft anwandte. In außerordentlich schneller Zeit trat hierbei durchweg auch in den schwersten Fällen von chronischen Erfrierungen und Frostbeulen vollkommene Heilung ein. Im ganzen habe ich bis jetzt etwa 60—70 Fälle mit künstlicher Hyperämie behandelt und habe meine ersten Beobachtungen immer wieder bestätigt gefunden[2]).

Aus diesen therapeutischen Versuchen ging hervor, daß die Erfrierungshyperämie nicht schädlich, sondern sogar nützlich ist. War das aber der Fall, so war es unmöglich, daß die Hyperämie eine direkte Folge der Kälte ist. Sie konnte nicht in eine Reihe gestellt werden mit der primären Schädigung, die die Kälte hervorruft. Diese primäre Schädigung ist, wie ich a. a. O.[3]) weiter ausgeführt habe, vielmehr die Nekrose, die wir nie, weder mikroskopisch noch makroskopisch, bei einer irgendwie erheblicheren Erfrierung vermissen, von der aber die Hyperämie fast immer zeitlich getrennt ist. Ich hatte damals geglaubt, sie sogar in Gegensatz zu der Schädigung setzen zu können und hatte damals behauptet, daß die Hyperämie bei der Erfrierung die Reaktion des Körpers auf die durch die Kälte hervorgerufene Läsion des Gewebes darstellt und als nützlicher Vorgang aufzufassen ist, um das geschädigte Gewebe zu schützen, bezw. möglichst bald zu ersetzen. Die

1) Die physiologische Erklärung für solche Schmerzlinderung habe ich vor kurzem (Chir.-Kongr. 1902, u. Langenbecks Arch., Bd. 68, Heft 2) zu geben versucht.

2) Die letzten Fälle vom Winter 1902/1903 hat Hanusa in seiner Doktordissertation ausführlich beschrieben.

3) Ritter, Dtsch. Zeitschr. f. Chir., 1900, Bd. 58.

venöse Hyperämie ist solch ein schwacher chronischer, die arterielle ein kräftiger, oft zu reichlicher akuter Versuch des Körpers. Aber beide Hyperämien beruhen auf ein und demselben Vorgange.

Diese Erklärung habe ich dann durch eine Reihe von Experimenten bestätigen können, die ich in den „weiteren Erfahrungen über die Behandlung der Erfrierungen“ [1]) beschrieben habe. Ich gehe hier auf die Einzelheiten nicht näher ein, da die Versuche zum Teil später in dieser Arbeit erwähnt werden, sondern beschränke mich nur auf die Hauptergebnisse.

Ich hatte früher gesagt, daß die venöse Hyperämie nur ein schwacher Reparationsvorgang und ein Zeichen dafür ist, daß die Personen anämisch sind. Auch im Versuche zeigte sich, daß bei änämischen Gliedern durchweg eine venöse Hyperämie bei Erfrierung auftrat. Sie war viel schwerer auszulösen und dauerte länger als bei Vollblütigen. Bei letzteren trat die Hyperämie fast momentan ein, war hoch arteriell und ging meist schnell vorüber.

Ferner hatte ich behauptet, daß die Hyperämie erst sekundär als Reaktion auf die Schädigung, die die Kälte macht, auftritt. Durch eine besondere Versuchsanordnung konnte ich auch das direkt nachweisen, indem ich den Kältereiz und dessen Folgen voneinander trennte. Die Stärke der Hyperämie richtete sich dabei vollkommen nach der Dauer und Stärke des schädigenden Einflusses der Kälte.

Ging somit auch aus diesen Versuchen hervor, daß die Erfrierungshyperämie keine direkte Folge der Kälte ist, so fragte es sich doch weiterhin, welcher Ursache sie dann ihr sekundäres Auftreten verdankt.

Daß die vielfach vertretene Anschauung, als ob die Erfrierungshyperämie durch eine einfache Erweiterung der Gefäßwand zu stande kommt, nicht richtig ist, ließ sich durch verschiedenartige Versuche leicht nachweisen. Vor allem konnte es sich deshalb nicht um eine einfache Lähmung der Gefäße handeln, weil die Hyperämie selbst bei starker venöser Stauung an den Extremitäten arteriell war, nicht venös wurde.

Ebensowenig konnte ich die Ansicht bestätigen, daß die direkte Ursache der Erfrierungshyperämie auf einer reflektorischen Reizung von Nerven beruht. Die Erfrierungshyperämie trat auch ein, wenn die Nervenleitung völlig zerstört war.

Neben diesen negativen Resultaten konnte ich dann aber feststellen, daß die Hyperämie nach Kälteeinwirkung in Bezug auf die Art und Stärke ihres Auftretens und in Bezug auf die Bedingungen, unter denen sie entsteht, bis in alle Einzelheiten hinein vollkommen der

1) Ritter, Korresp.-Bl. d. Aerzte-Ver. Neu-Vorpommern, 1901.

reaktiven Hyperämie analog ist, die wir nach einer Blutleere auftreten sehen und die, wie BIER[1]) zuerst nachgewiesen hat, ebenfalls nicht auf Nervenlähmung, Blutdrucksteigerung oder einfacher Gefäßparalyse beruht.

BIER zeigte durch zahlreiche Versuche, daß die reaktive Hyperämie nicht nur bei Anämie eines Gliedes, sondern stets dann auftritt, wenn die Gewebe längere oder kürzere Zeit den ernährenden Strom des arteriellen Blutes haben entbehren müssen. Diese Hyperämie ist offenbar eine unmittelbare Folge einer allgemeinen gewaltigen Herabsetzung der Widerstände in den kleinen Gefäßen. Aber diese ist nach ihm aller Wahrscheinlichkeit nach durch eine eigene Zelltätigkeit der Kapillaren bedingt, die das Blut, dessen sie bedürfen, mit großer Kraft ansaugen.

Auch hierin stimmt die Erfrierungshyperämie mit der reaktiven überein. Denn auch bei ihr ist stets eine vorübergehende länger oder kürzer dauernde Absperrung des arteriellen Blutstromes vorhanden gewesen. Nur graduell ist sie meines Erachtens von ihr verschieden, insofern die Schädigung durch die Kälte stärker ist, als durch einfachen Mangel an Ernährungsflüssigkeit.

Wenn ich so zu einer neuen Auffassung über die Erfrierungshyperämie gekommen war, so lag es nahe, diese Untersuchungen fortzusetzen und auszudehnen. Denn die Erfrierung ist nichts anderes, als eine Entzündung, und es fragte sich, ob das, was ich für die Erfrierungshyperämie gefunden hatte, auch für die Entzündungshyperämie im allgemeinen gilt. War das aber der Fall, d. h. war also die entzündliche Hyperämie nicht eine einfache Erweiterung der Gefäße, sondern ein komplizierterer Vorgang, so konnten unsere heutigen Anschauungen über die Entstehung der entzündlichen Hyperämie nicht richtig sein. Denn sie gehen bekanntlich von der Voraussetzung aus, daß man in der entzündlichen Hyperämie nichts anderes als eine einfache Erweiterung der Gefäße zu sehen hat.

Man kann hier einwenden, daß die Anschauungen über die Entstehung der entzündlichen Hyperämie im Laufe der Zeit so sehr und so oft gewechselt haben, daß man auch heute noch nicht zu festen Anschauungen gekommen ist. Und in der Tat scheint es, als ob die Mehrzahl der jetzt lebenden Autoren eine mehr vermittelnde Stellung zwischen den verschiedenen Theorien einnimmt, ohne sich für eine besonders zu entscheiden. Trotzdem läßt sich meines Erachtens leicht zeigen, daß von einer Gleichwertigkeit der einzelnen Theorien nicht die Rede sein kann, sondern ernsthaft nur eine einzige Theorie (die Erklärung von LANDERER) in Betracht kommt. Eine kurze Uebersicht über die Entzündungstheorien wird das erläutern.

---

1) BIER, Die Entstehung des Kollateralkreislaufes. VIRCHOWS Arch., Bd. 147, 1897, Bd. 153, 1898, u. Dtsch. med. Wochenschr., 1899. No. 31.

## Die verschiedenen Theorien über die Entstehung der entzündlichen Hyperämie.

Ich beginne mit der Attraktionstheorie vom Ende des 18. und Anfange des 19. Jahrhunderts, die heute als vollkommen abgetan gilt, und über die in den neueren Entzündungsarbeiten meist nur mit wenigen vernichtenden Worten hinweggegangen wird, die aber neben manchen falschen Vorstellungen doch, wie wir später sehen werden, manches Richtige enthält. Sie geht davon aus, daß schon normalerweise eine Anziehung des Blutes von seiten des Gewebes stattfindet. Diese Anziehung ist nun bei der Entzündung gesteigert, und auf ihr beruht die Stromverlangsamung, Gefäßerweiterung und Stase, die bei der Entzündung beobachtet werden. Die Anziehung selbst war, wie man annahm, abhängig von der Beschaffenheit des Blutes, der Gefäßwände und der Gewebssäfte.

Der große Mangel dieser Theorie lag darin, daß sie sich nicht auf feste Tatsachen stützen konnte. Sie war mehr theoretisch erdacht.

Besser begründet schien die Stasentheorie, wie sie von Boerhave[1]) ausgebildet wurde. Er setzte an die Stelle der Attraktion des Blutes durch das Gewebe eine gesteigerte Adhäsion der Blutkörperchen an der Wand der Gefäße. Durch örtliche Verderbnis, die unter dem Einfluß gewisser Schärfen, gestörter Ausdünstung entstünde, sollten nach ihm die roten Blutkörperchen zu erhöhter Tätigkeit veranlaßt werden. Sie würden zackig, klammerten sich aktiv an die Gefäßwand und so komme es zur Blutstockung. Auf die dadurch geschaffene Behinderung des Blutstromes folge dann als Reaktion die stärkere Blutzufuhr, Exsudation u. s. w.

Aber auch diese Theorie war nicht haltbar. Denn die Voraussetzungen, auf denen sie aufgebaut war, erwiesen sich bald als falsch. Eine selbständige Tätigkeit kommt den roten Blutzellen nach zahlreichen Untersuchungen nicht zu, und auch der Nachweis, daß die Veränderungen an den roten Blutkörperchtn nicht nur in seltenen Fällen, sondern jedesmal bei entzündlichen Hyperämien vorhanden sind, blieb aus.

Auch die Vermutung anderer, die Ursache liege in einer Veränderung der flüssigen Bestandteile des Blutes, brachten der Stasentheorie keine neuen Stützen. Die Annahme von Poiseuille[2]) und Magendie[3]), daß das Blutplasma konzentrierter und dadurch klebriger würde, die Vermutung Simons, daß eine Vermehrung des Fibrins, Rokitanskys[4]),

1) Boerhave, Aphorismi nach Recklinghausen. Deutsche Chirurgie, Bd. 2 u. 3.

2) Poiseuille, Mém. des savants étrang., 1835.

3) Magendie, Journ. de phys., 1824, IV, nach Recklinghausen l. c.

4) Rokitansky, Handbuch der pathologischen Anatomie, 1846.

daß eine veränderte Qualität desselben erhöhte Reibung im Kapillargebiete hervorriefe, konnten jedenfalls nicht für alle Entzündungen bewiesen werden. Vollends war die Behauptung CRUVEILHIERS[1]), daß die primäre Blutveränderung bei der Entzündung jedesmal eine richtige Gerinnung sei, falsch. In entzündeten Teilen bleibt, wie PAGET[1]) nachweisen konnte, das Blut tagelang flüssig.

Im Blute schien somit die Ursache der entzündlichen Hyperämie nicht zu liegen.

Die folgenden Theorien suchten die Ursache in der Beschaffenheit der Gefäße und ihrer Wandungen. Es war das um so begreiflicher, als die Entdeckung gemacht war, daß die Gefäße mit Muskulatur versehen sind, die durch Reiz in Erregung oder Erschlaffung versetzt werden können.

Diese Erscheinung brachte zwei Erklärungen: die spasmodische und paralytische Theorie.

Die Vertreter der ersteren, als die besonders EISENMANN[2]) und BRÜCKE[3]) zu nennen sind, gingen von der Tatsache aus, daß ein Reiz im allgemeinen eine Kontraktion, eine Verengerung der Gefäße zur Folge hat.

Auch bei der Entzündung folgt auf den Entzündungsreiz eine solche Verengerung der Gefäße. Dadurch wird nun nach Ansicht der Spasmodiker ein Hindernis für die Fortbewegung des Blutes geschaffen: In den durch die Kontraktion der Gefäße anämisch gewordenen Bezirk fließt von den Nachbargebieten durch kollaterale Ströme von mehreren Seiten Blut hinein. Aber die Ströme fließen nicht in regelrechter Richtung, und so kommt es zu Unregelmäßigkeiten. Wegen der netzförmigen Anordnung der Blutkapillaren stoßen die Ströme aufeinander. Dadurch wird die Strömung in einzelnen Gefäßen verlangsamt. Die Blutkörperchen senken sich wegen ihres hohen spezifischen Gewichtes zu Boden, kleben zusammen und führen schließlich zur Gefäßverstopfung. So wird das Hindernis für die Blutbewegung hervorgerufen, auf das nun die motorischen Apparate des übrigen Körpers reagieren, indem sie mit verstärkter Energie Blut in den betroffenen Bezirk treiben.

Die spasmodische Theorie ist unserer Zeit wegen der zahlreichen unbewiesenen und zum Teil falschen Voraussetzungen schwer verständlich, vor allem ist ihr der Einwurf LANDERERS[4]) zu machen, daß auf die Erregung nach einiger Zeit notwendigerweise eine Erschlaffung und somit eine Stromerweiterung der Gefäße folgt[5]). Damit würde

---

1) Lectures on inflammation. London 1850. Nach RECKLINGHAUSEN l. c.

2) EISENMANN, HOLTERS Arch., 1841

3) BRÜCKE, Sitzungsber. d. Wiener Akad., 1849, u. Zeitschr. f. physiol. Heilk., IX.

4) LANDERER, Handb. d. allg. chir. Path. u. Ther., 1890.

5) Wenn nicht Nekrose oder Infarkt im anämischen Gebiete eintritt, was ja an sich mit der Entzündung nichts zu tun hat (COHNHEIM).

(Aus der chirurg. Klinik zu Greifswald. Direktor: Prof. Dr. FRIEDRICH.)

Nachdruck verboten.

# XXII.

# Die Entstehung der entzündlichen Hyperämie[1]).

Von

Dr. **Carl Ritter,**

Privatdozenten und I. Assistenzarzte der Klinik.

Als ich vor 3 Jahren die Behandlung der Erfrierungen mit künstlicher Hyperämie empfahl[2]), habe ich nachzuweisen gesucht, daß die früheren Anschauungen über die Entstehung der Erfrierung, besonders der Erfrierungshyperämie, nicht richtig waren.

Allgemein galt bis dahin der Satz, daß die Erfrierungssymptome (Hyperämie, Blasenbildung, Nekrose) das Krankhafte darstellen und daß man, will man den Folgen der Kälte entgegenarbeiten, jene drei krankhaften Erscheinungen beseitigen muß. Ganz besonders galt das für den ersten Grad der Erfrierung, die Hyperämie; denn die durch sie bedingten Zirkulationsstörungen sollten weiterhin die schwereren Grade der Erfrierung begünstigen. Da nun die Erfrierungshyperämie meist venöser Natur ist, so faßte man sie vielfach als eine Stauungserscheinung auf, die man sich als direkt durch die Kälte hervorgerufen dachte. Und so war es begreiflich, wenn man sie durch Hochlagerung oder Massage zu beseitigen suchte.

Dieser Anschauung gegenüber konnte ich mit Sicherheit nachweisen, daß die Hyperämie, auch die venöse, an sich bei der Erfrierung nicht schädlich ist.

Bei einer Reihe von Erfrierungen vermehrte ich die venöse Erfrierungshyperämie durch eine Stauungsbinde in kräftigster Weise und sah dabei nicht den geringsten Schaden. Im Gegenteil, statt daß alte Narben wieder aufbrachen oder Stellen, die dicht vor der Perforation

1) Auszugsweise vorgetragen auf der Naturforscherversammlung in Cassel 1903.

2) RITTER, Dtsch. Zeitschr. f. Chir., Bd. 58, 1900.

letztere Anschauung galt das exakte und sichere Experiment der Durchschneidung des Halssympathikus, das eine tagelange Hyperämie des Ohrs derselben Seite hervorruft und ferner die Tatsache, daß man durch Reizung der zentralen Stümpfe durchschnittener sensibler Nerven ebenfalls eine Hyperämie in dem Bezirk, den der Nerv versorgt, hervorrufen kann.

Die Möglichkeit von Hyperämien einzig und allein durch Nerveneinflüsse schien damit gesichert. Aber auch dann teilten sich uoch die Ansichten über die Art, wie sich solche Nerveneinflüsse geltend machten. Nach den Einen wirkte der Entzündungsreiz direkt auf die Gefäßnerven und rief dadurch eine antagonistische Lähmung der Vasomotoren (oder aber eine Erregung der Vasodilatatoren) hervor. Die Anderen neigten mehr der Ansicht zu, daß der Entzündungsreiz mittels zentripetaler Nerven auf die Ganglien und von diesen auf reflektorischem Wege auf die Vasomotoren übertragen würde.

Ueberhaupt ließ man eine zeitlang Nerveneinflüsse eine große ätiologische Rolle spielen und es war eine besondere Lehre, die behauptete, daß ganz allgemein die Entzündung auf einer Störung der Nerveneinflüsse beruhe. Aber die Experimente, die lange Zeit als sichere Beweise für diese neurotische Theorie galten, konnten in der Folgezeit einer strengeren Kritik nicht standhalten.

Die Corneavereiterung, die nach Durchschneidung des Trigemious auftritt, beruht aller Wahrscheinlichkeit nach nur darauf, daß die entnervte Cornea sich nicht mehr durchs Gefühl vor Verletzungen hüten kann. Wird sie künstlich vor jeder Verletzung sorgfältig geschützt, so ist die Keratitis zu vermeiden. Die sympathische Ophthalmie kommt dadurch zu stande, daß Bakterien in der Opticusscheide von der kranken nach der gesunden Seite hinüberwandern. Und ebenso ist die Pneumonie nach Durchschneidung des Nervus vagus auf bakteriellen Ursprung zurückgeführt. Die rein neuristische Theorie ist daher auch wohl heute ganz verlassen. Anders ist es dagegen mit der Frage, ob nicht die Einwirkung des Entzündungsreizes auf die Gefäße auf nervösem Wege übertragen wird und so zur Hyperämie führt. Immer wieder sind bis in die neueste Zeit Autoren aufgetreten, die einen solchen Zusammenhang verfechten.

Doch lassen sich auch hiergegen sehr gewichtige Gründe anführen: Auch nach Durchschneidung der Nervenstämme kann man eine Entzündungshyperämie am Kaninchen hervorrufen und die nach Durchschneidung des Halssympathikus auftretende Hyperämie läßt sich durch entzündliche Reize noch vermehren (Samuel). Ganz besonders hat sich schon Virchow gegen eine Beteiligung der Nerven bei der Entzündung ausgesprochen, indem er darauf hinwies, daß man sowohl an gelähmten als an ganz und gar nervenlosen Teilen durch direkte Irritamente dieselben Reizungsvorgänge hervorrufen kann, wie an unverän-

derten und nervenreichen Teilen. v. GOLTZ und EWALD[1]) zeigten, daß bei einem Hunde ohne Lendenmark und mit geringen Resten von Brustmark, bei dem außerdem noch der Hüftnerv durchschnitten war, die Fähigkeit auf örtliche Reize zu reagieren sich erhielt. Und COHNHEIM konnte beim Frosch die Zunge zur Entzündung bringen, selbst wenn Hirn und Medulla oblongata zerstört waren. Noch viel beweisender scheint mir allerdings die Tatsache, die COHNHEIM in seinem Lehrbuch anführt, daß auch Körperteile (Kaninchenohr?), die nur noch durch ihre Hauptgefäße mit dem übrigen Körper zusammenhängen, sich entzünden können und der Versuch GOLTZS[2]), der noch an einem Oberschenkel eine entzündliche Hyperämie durch Reibung und mit Senföl hervorrufen konnte, wenn er galvanokaustisch den Oberschenkel bis auf Arterie und Vene durchtrennt hatte, zu sein. Denn hier ist eigentlich jede Nervenleitung ausgeschlossen, außer der einzigen, die längs den Hauptgefäßen verlaufen könnte. Ich habe den letzten Versuch wiederholt an Schweinen und rein weißen Hunden nachgeprüft, indem ich den Schenkel entweder amputierte oder im Hüftgelenke exartikulierte. Die Nerven, die in den Gefäßen verlaufen, wurden, was durch mehrmaliges Quetschen der Wand leicht gelingen soll (LANDOIS), leitungsunfähig gemacht. Manchmal wurde auch die Vene durchtrennt. In allen Fällen konnte ich auch hier eine entzündliche Hyperämie mit verschiedensten Mitteln hervorrufen. Man sieht also nach dem allen, daß der behauptete Nerveneinfluß im höchsten Maße unwahrscheinlich ist. Es sei denn, daß man annimmt, der Nerveneinfluß gehe von Ganglienzellen aus, die in der Wand der Gefäße analog dem Herzen eingelagert seien, eine Hypothese, die bisher keine anatomische Basis hat.

VIRCHOW und COHNHEIM, die beide so besonders den nervösen Einfluß bei der Entzündung geleugnet hatten, waren es nun, die in der Folgezeit auf ganz andere Erscheinungen bei der Entzündung die Aufmerksamkeit lenkten und auf ihnen diejenigen Theorien aufbauten, die die ganze neuere Zeit beherrscht haben.

Die VIRCHOWsche[3]) Cellularpathologie verlegte die erste Ursache in die Zellen. Nach ihr sind nicht die Gefäße die Hauptsache bei der Entzündung, sie kommen erst sekundär in Betracht. Der eigentliche Mittelpunkt des ganzen Prozesses muß vielmehr in den Gewebszellen des affizierten Teils gesucht werden. Sie schwellen, wenn sie vom Entzündungsreiz getroffen werden, an, vergrößern sich und produzieren aus sich heraus nun Zellen (die Eiterkörperchen). Das Material dazu entnehmen sie dem gesteigerten Transsudationsstrom. Dieser selbst

1) v. GOLTZ und EWALD, PFLÜGERS Arch., 1896.

2) GOLTZ u. FREUSBERG, PFLÜGERS Arch., 1874. GOLTZ, PFLÜGERS Arch., 1874.

3) VIRCHOW, Cellularpathologie, 1858 und Handb. d. spez. Path. und Ther., I, Erlangen 1854.

kann zwar das Resultat des mechanischen Druckes sein, unter dem das Blut in den kleinen Gefäßen strömt, weit mehr Bedeutung mißt VIRCHOW aber einer Art Attraktionswirkung zu, die die Gewebszellen auf die Gefäße resp. ihren Inhalt ausüben. Die Zellen, die durch den Reiz veranlaßt werden, sich zu vergrößern, bestimmen die benachbarten Gefäße zur Erweiterung und stärkeren Transsudation. Indem ihre normale Tätigkeit gesteigert ist, ziehen sie eine größere Quantität von Stoffen an sich, fangen sie auf und setzen sie je nach Umständen um. Diese Attraktion wieder kann man sich nach VIRCHOW dadurch entstanden denken, daß der Entzündungsreiz in irgend einer Weise in den Zellen chemische und physikalische Veränderungen setzt, wodurch eine veränderte Molekularattraktion, ein exosmotischer Strom, eine Veränderung des inneren Kohäsionszustandes hervorgerufen wird. Uebrigens braucht nicht nur das Gewebe der Ausgangspunkt der Entzündung zu sein, die entzündliche Störung und Schädigung kann ebenso gut die Nerven und Gefäße betreffen.

Die VIRCHOWsche Theorie hat auf den ersten Blick große Aehnlichkeit mit der Attraktionstheorie der Alten, aber sie unterscheidet sich von ihr in einem Punkte ganz außerordentlich. Denn es waren nach VIRCHOW nicht nur entzündlich gereizte, sondern grobmateriell gestörte, krankhaft veränderte Zellen, von denen die Attraktion ausging. Er wies diese Veränderungen an den Zellen auf das exakteste mikroskopisch nach und gab damit seiner Theorie den festen Boden, der den früheren Theorien so sehr gefehlt hatte. Er hat aber auch das große Verdienst, diese Veränderungen von den Zirkulationsstörungen getrennt zu haben. Denn diese Trennung ist der Ausgangspunkt der ganzen neueren Anschauungen über die Entzündung geworden, die nicht die Zirkulationsstörungen als Ursache für die zelligen Veränderungen betrachten, wie man das so lange getan hat.

Trotzdem hat die VIRCHOWsche Theorie auch einen Mangel: Der Einfluß auf die Gefäße und die Attraktion der Gewebsflüssigkeit und des Blutes, die den Gewebszellen zugeschrieben wird, ist, worauf besonders COHNHEIM immer hingewiesen hat, an sich nicht bewiesen. Auch sind nach VIRCHOWS Theorie die zirkulatorischen Veränderungen nicht ohne weiteres verständlich (LANDERER).

VIRCHOWS Theorie hat sich auf die Dauer nicht viele Anhänger erworben. Das lag allerdings nicht an den eben erwähnten Einwänden, die man gegen sie machen kann, sondern in der Erklärung, die VIRCHOW für die Entstehung Eiterkörperchen gab. Er hatte den Ursprung der Eiterkörperchen von den entzündeten Gewebszellen hergeleitet. Als aber COHNHEIM scheinbar aufs überzeugendste nachwies, daß die Eiterkörperchen nichts anderes als weiße Blutkörperchen seien, die aus dem Blute auswanderten (bzw. ausgepreßt würden), da wurde, weil sie in diesem einen Punkte unrecht hatte, die ganze Theorie fallen gelassen.

Im Grunde hat allerdings die Herkunft der Eiterkörperchen mit der Entstehung der Entzündung an sich nicht viel zu tun. Aber in jener Zeit spielte die Herkunft der Eiterkörperchen eine so große Rolle, daß man Emigration der Blutzellen und Entzündung fast als gleichbedeutend annahm. Nach den Arbeiten aus jener Zeit scheint es, als ob man von der Entdeckung COHNHEIMS wie gebannt war. Und es war daher natürlich, daß man, da die Eiterkörperchen aus den Gefäßen stammten, unwillkürlich wieder in den Gefäßen den Grund für den Ursprung der Entzündung suchte.

Unter solchen Umständen hatte COHNHEIM [1]), der in der veränderten Beschaffenheit der Gefäßwand die Ursache sah, es verhältnismäßig leicht, seine Zeitgenossen von seiner Theorie, der Alterations- oder Porositätstheorie, zu überzeugen.

Nach ihr erleidet die Wand der Kapillaren (bei den größeren Gefäßen die Intima) durch die Entzündung molekuläre Veränderungen. Dadurch wird einerseits die Gefäßwand für Flüssigkeit und Blutzellen durchlässiger und die Folge ist vermehrte Transsudation, ferner der erhöhte Eiweißgehalt und die Beimischung roter und weißer Blutkörperchen zum Transsudat. Andererseits wird dadurch die Adhäsion zwischen Blutzellen und Gefäßwand vermehrt und damit der Gleitungswiderstand erhöht. Die Folge davon ist Stromverlangsamung.

Für die größere Durchlässigkeit der entzündeten Gefäßwand hatte WINIWARTER [2]) den Beweis durch seine Injektionsversuche mit Leimmasse geliefert. Um eine grob anatomische Veränderung, die ARNOLD [3]) in einer Vermehrung und Vergrößerung der Stomata und Stigmata der Gefäßwand nachgewiesen und mit der er gleichfalls COHNHEIMS Theorie zu stützen geglaubt hatte, handelte es sich nach COHNHEIM allerdings nicht. Denn das Transsudat ist in seiner Zusammensetzung anders beschaffen wie das Blut und kann daher nichts anderes als ein Filtrat sein. Nach COHNHEIM sind die Alterationen der Gefäßwand chemischer Natur. Er vermeidet eine genauere Definition zu geben, da er eine solche zur Zeit noch nicht für möglich hielt.

Für die zweite Hypothese, daß die Reibungswiderstände zugenommen haben, führt er als Grund an, daß sowohl vor wie hinter dem entzündeten Gefäßbezirk jedes mechanische Hindernis fehlt. Denn Arterie und Vene sind weit offen. Eine Verlangsamung kann daher nach ihm nur durch Zunahme der Reibung entstanden sein.

So sehr die COHNHEIMsche Theorie seinen Zeitgenossen plausibel erschien, so ist sie doch in Wirklichkeit keineswegs einwandsfrei. Die

---

1) COHNHEIM, Vorlesungen über allg. Path., Bd. 1, Berlin 1877. Neuere Untersuchungen über die Entzündung. Berlin 1873.

2) WINIWARTER, Wiener akad. Sitzgsberichte, 1873, Bd. 58.

3) ARNOLD, VIRCHOWS Arch. Bd. 58, 62, 66, 68.

Begründung der vermehrten Reibungswiderstände ist wenig beweiskräftig. Denn der sichere Nachweis, daß sie vorhanden sind, ist ebensowenig wie der, daß sie auf einer vermehrten Adhäsion zwischen Blut- und Gefäßwand beruhen, erbracht. Aber auch wenn sie bewiesen wären, ist die Stromverlangsamung damit nicht erklärt. Denn nach Anschauung der Physiker hat die Beschaffenheit der Röhrenwand überhaupt nur geringe Bedeutung für die Bewegung der Flüssigkeit. Eine Erklärung für die Strombeschleunigung fehlt in der Cohnheimschen Theorie überhaupt. Die Cohnheimsche Theorie hat uns also auch keine einwandsfreie Erklärung gebracht. Die nächsten Jahre, die im übrigen dank der mächtigen Anregung durch die Arbeiten von Cohnheim, Samuel, Grawitz den Ausbau der Entzündung so außerordentlich gefördert haben, brachten zunächst keine eigentlichen neuen Theorien über ihre Entstehung. Doch änderten sich die Anschauungen über das Wesen der Entzündung sehr. Man hatte vielfach bisher die ganzen Entzündungsvorgänge als schädlich angesehen. Je mehr man aber die ersten Veränderungen im entzündeten Gewebe, die die verschiedenen Entzündungserreger hervorrufen, untersuchte, drang die Erkenntnis durch, daß man die Schädigungen der Gewebe von den eigentlichen entzündlichen Vorgängen trennen müsse. Diese Trennung ist schon bei Virchow, wie gesagt, angedeutet. Auch in Cohnheims Theorie findet sich Aehnliches. Aber konsequent durchgeführt ist dieser Gedanke erst von Leber[1]), Weigert[2]), Marchand[3]), Neumann[4]) u. a. Nach ihnen tritt als Folge eines Entzündungsreizes stets primär eine Schädigung des Gewebes ein, ihr folgen erst sekundär die eigentlich entzündlichen Erscheinungen, die nicht schädlich, sondern vielmehr als eine gesunde Reaktion des Körpers aufzufassen sind. Die Entzündungsvorgänge bezwecken, das geschädigte Gewebe zu reparieren oder, wenn das unmöglich ist, aus dem Körper zu entfernen. Sind die Entzündungserreger bakterieller Art, so ist die Entzündung als ein Kampf[5]) aufzufassen, in dem die Bakterien das Gewebe zu zerstören, die Entzündungsvorgänge aber die Bakterien abzukapseln, zu schwächen oder gar zu vernichten suchen. Oft genug geschieht das letztere. Und so muß man die Entzündungsvorgänge, auch wenn sie nicht immer kräftig genug sind, um ihr Ziel zu erreichen, doch als nützliche Reaktion auffassen. Zweifellos sind diese Anschauungen richtig, wenn auch für manche Entzündung, wie ich weiter unten ausführen werde, das beweisende

1) Leber, Ueber die Entstehung der Entzündungen. Fortschr. der Med. 1888, u. Die Entstehung der Entzündung, Leipzig 1891.

2) Weigert, Entzündung in Realencyklopädie d. ges. Heilkd., Bd. 7, 2. Aufl., 1886, u. Anatom. Beitr. z. Lehre v. d. Pocken, Breslau 1874 u. 1875.

3) Marchand, Antrittsrede 1881, (Stuttgart 1882) und Antrittsrede Leipzig, 1900.

4) Neumann, Ziegl. Beitr., Bd. 5, 1889.

5) Grawitz, Virchows Arch., Bd. 70.

Experiment fehlt. Die klinische Erfahrung und zumal die Erfolge der neueren Therapie[1]) haben längst die Richtigkeit dieser Anschauungen im allgemeinen bestätigt. Trotzdem bringt uns diese teleologische Auffassung der Entzündung, die in manchen Punkten an Vorstellungen der alten Aerzte anklingt, den Vorgang von der Entstehung der entzündlichen Hyperämie unserem Verständnis nicht näher, wie man vielfach fälschlich geglaubt hat. Daß die Entzündung dort auftritt, wo sie nötig ist, ist keine Erklärung, sondern nur eine Umschreibung der Tatsache. Aber das kann man wohl behaupten, daß uns eine Entzündungstheorie, die Anspruch auf Wahrscheinlichkeit haben soll, nur denkbar erscheint, wenn sie den eben besprochenen Auffassungen Rechnung trägt.

Das tut die letzte Entzündungstheorie, die wir hier noch aus der neusten Zeit anzuführen haben, die sog. Elastizitätstheorie von Landerer[2]). Sie hat aber nicht nur diesen Vorzug. Sie ist vor allen Dingen außerordentlich klar und einfach.

Nach dieser Theorie wird durch den Entzündungserreger stets das Gewebe zuerst geschädigt. Dadurch wird dieses leichter dehnbar und die Elastizität wird geringer. Durch zahlreiche Untersuchungen hat Landerer dafür den Beweis erbracht. Nun wird aber der Blutdruck in den Kapillaren nicht nur von der dazu viel zu schwachen Kapillarwand getragen, sondern auch von dem umgebenden Gewebe, das sich infolge seiner Elastizität der Spannung entgegensetzt. Wird also diese Elastizität geringer, so werden die Gefäße dem Binnendruck des Blutdrucks leichter nachgeben und sich erweitern. Solche Erweiterung hat dann naturgemäß eine Strombeschleunigung zur Folge. Auch die Zunahme der Transsudation erklärt sich nach Landerer leicht. Die Gefäßwand wird durch die Erweiterung gedehnt. Sie wird nach Winiwarters[3]) Untersuchung durchlässiger und so kann der Seitendruck des strömenden Blutes sich ungehinderter auf die Gewebe fortsetzen, die nun nachgeben und mehr Flüssigkeit in sich aufnehmen, also anschwellen.

Ganz besonders gut ist aber die Stromverlangsamung, deren Erklärung den meisten vor ihm so große Schwierigkeit machte, begründet: Das entzündete Gewebe ist nicht nur dehnbarer, sondern auch weniger elastisch, und so geht eine für die Fortbewegung des Blutes in den Kapillaren so wichtige Kraft mehr und mehr verloren. Das Blut und Serum wird also nicht mehr genügend ausgepreßt. Je größer die Erweiterung der Gefäße, um so größer muß die Verlangsamung der Strömung werden.

1) Siehe vor allem die Arbeiten Biers.

2) Landerer, Die Gewebsspannung u. s. w. Leipzig 1884. Handbuch d. allg. Chir., Path. u. Ther., 1890. Volkmanns klin. Vortr., No. 259.

3) Winiwarter l. c.

## Eigene Untersuchungen.

Nach dieser immerhin gedrängten Uebersicht über die Entzündungstheorien kann wohl der Vorzug, den die LANDERERsche Theorie vor allen anderen voraus hat, keinem Zweifel unterliegen. Sie stützt sich nur auf sicher bewiesene Tatsachen und erklärt nicht nur einzelne, sondern alle Vorgänge bei der Entzündung in überaus klarer und logischer Weise.

Während die früheren Theorien durchweg heftige Bekämpfer fanden, ist meines Wissens gegen die LANDERERsche Theorie nie etwas Stichhaltiges vorgebracht worden. Man darf daher wohl behaupten, daß sie nicht nur die überzeugendste, sondern auch die einzige überhaupt ist, die heutzutage in Betracht kommt.

Trotzdem ist es mir, so sehr ich von der Richtigkeit der LANDERERschen Elastizitätslehre an sich überzeugt bin, fraglich, ob durch die Veränderungen in der Dehnbarkeit und Elastizität des entzündeten Gewebes das Entstehen der Entzündungshyperämie vollkommen erklärt wird. Denn es ist mir, wie ich oben begründet habe, höchst wahrscheinlich, daß die entzündliche Hyperämie nicht ohne weiteres einer einfachen Erweiterung der kleinen Gefäße gleichzusetzen ist, sondern ein viel komplizierterer Vorgang ist.

Derjenige Versuch[1]), der mich zuerst darauf brachte, ist folgender:

1) Ich mache bei einem Menschen am Vorderarm 1—2 Minuten lang eine Erfrierung mit Chloräthyl. Nach einiger Zeit entsteht eine entzündliche Hyperämie, die wie die meisten akuten Entzündungen deutlichen arteriellen Charakter trägt. Ich warte dann, bis die Stelle wieder aufgetaut ist und die Temperatur die der umgebenden Haut übertrifft.

Nun lege ich eine Stauungsbinde um den Oberarm. Allmählich wird die Haut des ganzen Armes tiefblaurot, nur die erfrorene Stelle bleibt noch nach $^1/_4$ Stunde hellarteriell gerötet. Nach Abnahme der Stauung verschwindet die blaue Farbe rasch und macht einer reaktiven Hyperämie Platz. Als auch diese verschwunden ist, sieht man zahlreiche Blutaustritte in der Haut des ganzen gestauten Armes.

Dieser Versuch ist meines Erachtens sehr wichtig.

Wenn es sich hier um eine einfache Erweiterung der Gefäße handelte, so mußte man ohne Zweifel erwarten, daß unter künstlicher Stauung des Arms im entzündeten Gebiet genau ebenso oder eigentlich noch viel mehr wie in der übrigen Armhaut das venöse Blut sich ansammelte,

Aber ganz das Gegenteil davon ist der Fall. Obwohl der Druck in den Venen und Kapillaren so groß ist, daß reichliche kleinste Blutungen in die Haut erfolgen, tritt das venöse Blut nicht in die Kapillaren des entzündeten Gebiets über, sondern die Stelle bleibt arteriell gerötet.

Man könnte dem ja entgegenhalten, daß das arterielle Blut unter

1) Die folgenden Versuche liegen zum Teil schon 2—3 Jahre zurück.

einem viel höheren Druck als bei der stärksten Stauung steht, so daß, wenn es einmal zu einer arteriellen Hyperämie durch die Entzündung gekommen ist, sie durch den stärksten Druck in den Venen nicht in eine venöse Rötung zu verwandeln ist.

Allerdings müßte auch dann das Blut in den erweiterten Kapillaren nach allen Voraussetzungen doch schnell venös werden, wo der Rückfluß erschwert ist.

Aber der gemachte Einwand läßt sich noch besser widerlegen, durch eine geringe Aenderung der Versuchsanordnung:

2) Ich lege die Stauungsbinde um den Oberarm zuerst an und warte nun so lange, bis der ganze Arm tiefblau ist, alle Kapillaren und Venen erweitert und mit venösem Blut gefüllt sind. Jetzt erst lasse ich den Chloräthylspray an einer beliebigen Stelle des Armes auf die Haut einwirken. Wieder wird die Stelle hocharteriell und bleibt es längere Zeit.

Hier handelt es sich also um eine schon vorhandene Erweiterung der Kapillaren, die mit venösem Blute gefüllt sind und doch ruft auch in diesen Kapillaren noch die Einwirkung der Kälte eine arterielle Hyperämie hervor. Da der arterielle Druck durch die Einwirkung der Kälte nicht gesteigert sein kann, so ist für das Auftreten dieser arteriellen Hyperämie kein Grund einzusehen, wenn die Erweiterung der Gefäße die Ursache der Hyperämie sein soll.

Diese Erscheinung sieht man übrigens bei Einwirkung der Kälte, in welcher Form man sie auch anwendet:

3) Bei einem kräftigen Mann lege ich auf die Haut des Vorderarmes eine Eisblase ohne umhüllende Tücher. Nach $^1/_2$ Stunde ist an der Stelle der Eisblase eine starke arterielle Hyperämie entstanden. Ich staue nun den Arm so stark, daß wieder zahlreiche kleine Blutungen in der Haut auftreten. Aber auch hier bleibt die künstlich erfrorene Stelle hellrot.

4) Lege ich auf die Haut eines durch Stauung tief blaugefärbten Armes eine Eisblase, so tritt in kurzer Zeit, oft schon nach wenigen Minuten, an der Stelle der Kälteeinwirkung helle arterielle Röte auf.

5) Ich stecke meine Hand, die wie der ganze Arm einer starken Stauung ausgesetzt ist, in kaltes Wasser oder

6) lasse einen Strahl kalten Wassers auf die Hand fallen. Die vom Wasser benetzten Stellen werden hellarteriell rot.

7) Ich feuchte die Rückfläche meiner gestauten Hand vorsichtig an und lasse nun einen kräftigen Luftstrom mittelst eines Gebläses darauf einwirken. Auch hier wird der Handrücken arteriell gerötet.

Dieselbe Erscheinung wie hier im Versuch sieht man übrigens auch bei den akuten Erfrierungen. Auch hier wurden die hocharteriell entzündeten Partien trotz künstlicher Strömung nicht venös, wie man erwarten sollte, sondern bleiben arteriell.

Viel deutlicher als bei der Kälte ist die arterielle Färbung der Hyperämie bei Anwendung der Wärme.

8) Bei mehreren akuten Verbrennungen ersten Grades an den Extremitäten lege ich eine kräftige Stauung an. Die verbrannten Stellen treten überraschend deutlich durch ihre helle Röte hervor.

Denselben Erfolg habe ich wiederholt bei feuchten Verbänden gesehen. Einerlei ob die nasse Kompresse ursprünglich kalt oder warm ist, so wirkt sie doch bekanntlich jedesmal als warmer feuchter Verband, da auch der naßkalte Verband sehr rasch die Wärme der Haut annimmt.

9) Unterwerfe ich jetzt den Arm eines gesunden, vollblütigen Menschen der Stauung, so bleibt die durch den Umschlag arteriell gerötete Stelle und

10) wird so, wenn ich den Umschlag an einem schon gestauten Arm anwende.

11) Eine der intensivsten arteriellen Hyperämien erzielt man bekanntlich mit den Heißluftkästen nach Bier. Ich stecke meinen Vorderarm für etwa eine $^1/_2$ Stunde hinein. Beim Herausnehmen ist er hochrot. Nun lege ich eine Stauung am Oberarm an, hier tritt tiefblaue Färbung der Haut ein, der Unterarm bleibt dagegen hellrot.

12) Ich warte ab, bis eine Binde am Oberarm eine Stauung in den Hautgefäßen des ganzen Armes bewirkt hat. Dann lasse ich wieder die heiße Luft auf den Vorderarm wirken. Nach kaum 5 Minuten ziehe ich den Arm heraus. Der Unterarm zeigt eine flammende arterielle Röte. Der Oberarm und Ellbogen ist tief blaurot gefärbt.

Ob es sich also um eine akute Verbrennung ersten Grades handelt oder ob ich mit einem feuchten Verband oder mit heißer Luft Rötung der Haut hervorrufe, stets wird trotz bestehender stärkster venöser Hyperämie auch hier die betroffene Stelle arteriell gerötet, während man bei einfacher Erschlaffung der Gefäße eine venöse Hyperämie erwarten sollte.

Wie bei der Kälte, reicht also auch bei der Entzündung durch Wärme die Theorie von der Erweiterung der Gefäße durch verminderte Elastizität des entzündeten Gewebes zur Erklärung dieser Tatsache nicht aus.

Nicht anders fallen die Versuche mit chemischen Mitteln aus:

13) Am gestauten Vorderarm lasse ich Senfpapier, Senfteig, starke Ammoniaklösung in Form von Kompressen (14) und zahlreiche andere Agentien kurze Zeit etwa $^1/_4$—$^1/_2$ Stunde einwirken.

Ohne Ausnahme bleibt auch hier die Stelle der Applikation nicht venös, sondern wird hoch arteriell gerötet.

15) Ebenso bleibt ein Arm, der durch Desinfektion mit Seife (oder Seifenspiritus) gerötet ist, arteriell hyperämisch, trotz Anlegung einer Stauung.

Dasselbe tritt beim Salzwedelschen Alkoholumschlag ein und fehlt selbst beim einfachen Heftpflaster- (17), Zinkoxydpflaster- (18) oder Kollodiumverband (19) nicht.

Ich habe noch eine ganze Reihe anderer Mittel geprüft, doch führe ich die Untersuchungen nicht weiter an, um nicht zu ermüden. Ich will nur bemerken, daß, wo in dieser Arbeit von einem Hyperämie

hervorrufenden Mittel die Rede ist, dasselbe auch auf die Art der Hyperämie bei künstlicher Stauung geprüft ist, und daß ich in keinem einzigen Fall eine Ausnahme beobachtet habe.

Ich erwähne hier nur noch, daß ich schon bei meinen 20) Resorptionsversuchen mit Tuberkulin am gestauten Gliede dieselbe Erfahrung machte [1]).

Wie bei den chemischen Reizen, konnte ich beim elektrischen diese Beobachtung ebenfalls machen.

21) Bei den zahlreichen Versuchen mit dem faradischen Strom, die ich zur Schmerzmessung vornahm [2]), zog ich mir gelegentlich kleine Verbrennungen ersten Grades zu. Auch sie blieben bei künstlicher Stauung arteriell, wie ich denn auch an einem gestauten Arm mit dem faradischen und konstanten Strom nur arterielle Hyperämie hervorrufen konnte.

Selbst bei kleinen mechanischen Insulten fehlt die Erscheinung nicht:

22) Ich reibe die Haut längere Zeit, etwa $^1/_2$—5 Minuten lang, mit dem Finger und lege dann eine Stauung an. Der ganze Arm wird blau, die geriebene Stelle ist dagegen durch die helle Röte sofort kenntlich.

23) Am gestauten Arm reibe ich in gleicher Weise die Haut. Auch hier nimmt die Stelle helle arterielle Färbung an.

Wiederholt habe ich an anderen und mir die Beobachtung gemacht, daß, sobald die Stauung allmählich stärker wurde, ein starkes Juckgefühl an dem betreffendem Gliede auftrat. Noch viel stärker ist das beim Schröpfstiefel. Ich habe oft schon nach 5 oder 10 Min. den Arm herausnehmen müssen, weil das Jucken in der Haut mir unerträglich wurde. Erst nach kräftigem Kratzen und Reiben hörte das lästige Gefühl auf, und ich konnte dann ohne Jucken die Stauung fortsetzen.

24) Stets trat auch hierbei eine intensive arterielle Röte auf, die die Kratzstellen in schönster Weise für längere Zeit bezeichnet.

Ebenso wirkt längerer Druck.

25) Wer eine Zeitlang mit der Hand auf einem harten Gegenstand gelegen hat, bemerkt sehr bald eine arterielle Hyperämie.

Er mache sich eine Stauung und er wird erstaunt sein, wie viel deutlicher die helle Röte nun auf dem dunkelblauen Arm hervortritt!

26) Ich presse die Finger fest zusammen und balle die Hand zur Faust. Der gestaute Arm bleibt blaurot. An zahlreichen Stellen der Hand aber, an den Knöcheln, an den Flächen, an denen die gegenseitige Berührung der Finger stattgefunden hatte, ist jetzt arterielle Hyperämie.

27) Noch viel energischer wirkt der negative Druck in Form eines Saugapparates, eines Schröpfkopfes oder des Junodschen Stiefels. Obwohl wir wissen, daß beide unter gegebenen Bedingungen das venöse Blut sehr lebhaft ansaugen, ist doch die Hyperämie, die beim gestauten Gliede nach

1) Bier, Kongr. f. innere Medizin, Berlin 1901.
2) Ritter, Chir.-Kongr., 1902 und Langenbecks Arch., Bd. 68, 1902.

ihrer Einwirkung auftritt, so hochrot, daß man einen Zweifel an der arteriellen Qualität des Blutes nicht gut haben kann.

Nach alledem kann man also wohl sagen:

Jeder künstliche kurzdauernde entzündliche Reiz macht an einem gestauten Gliede dort, wo der Reiz einwirkt, eine arterielle Hyperämie.

Ist das richtig, so muß eigentlich auch die durch Bakterien hervorgerufene akute Entzündung, die ja meist arterieller Natur ist, arteriell bleiben, ob auch die sämtlichen Capillaren der Haut hoch venös geworden sind. Und in der Tat ist das der Fall.

28) Bei mehreren Ekzemen und einigen anderen akuten Hautentzündungen trat das in schönster Weise hervor.

29) Bei akuten Entzündungen in der Umgebung von Panaritica Phlegmonen, Furunkeln u. s. w. habe ich ebenfalls die auffallende Erscheinung nie vermißt.

30) Als hier in Greifswald im Sommer 1902 wegen eines von außen eingelieferten Pockenfalls die sämtlichen Insassen der Klinik geimpft wurden, habe ich auch diese Entzündungen auf ihr Verhalten bei Stauung geprüft. Auch hier blieb die arterielle Röte.

31) Noch schöner und reiner konnte ich diese Beobachtung bei einem Mückenstich, einer Brennesselverletzung oder einer Urticaria aus anderen Ursachen an der Quaddel selbst oder ihrem hyperämischen Hof an anderen und mir wiederholt machen.

32) Und man kann bei einem akuten Erysipel noch so starke Stauungshyperämien hervorzurufen sich bemühen. Die hochrote Farbe wandelt sich nicht in eine dunkelblauviolette, cyanotische um.

33) Nur einmal habe ich das gesehen. Es war in dem Moment, als bei einem Erysipelkranken in der Narkose die Atmung aufhörte. Da wurde auch die erysipelatöse Stelle tiefblau, so cyanotisch wie das Gesicht. Begreiflicherweise; denn nun gab es eben im Körper überhaupt kein arterielles Blut mehr. Uebrigens blaßte die blaue Farbe allmählich merklich ab. Als dann die Atmung wieder normal wurde, war auch die entzündete Haut wieder hochrot. Einmal darauf aufmerksam geworden, habe ich die gleiche Beobachtung bei den Hyperämien in der Umgebung von Phlegmonen öfter gemacht.

Bekanntlich hat Bier [1]) wiederholt über den günstigen Einfluß der Stauung auch bei akuten Entzündungen selbst mit schon bestehender Lymphangitis berichtet.

34) Dabei habe ich mich oft gewundert, wie auch die lymphangitischen Stränge stets als hellrote Streifen in der tiefblauen Haut erhalten bleiben.

Hellrote Streifen sieht man auch nach längerer Anwendung der heißen Luft an der Haut kräftiger Menschen, besonders wenn die Glieder wiederholt, etwa täglich der Hitze ausgesetzt werden. Das Gleiche beobachtet man übrigens nach Anwendung der Kälte. Wartet

1) Bier, Kongr. f. innere Med. 1901. — Ther. d. Gegenwart, 1902. — Hyperämie als Heilmittel 1903. Leipzig, Vogel.

man etwa 1 Stunde nach Anwendung der heißen Luft, so ist die diffuse helle Hautröte verschwunden und an ihrer Stelle sieht man ein Netz von hellen, roten Streifen. Dieses Netz entspricht, worauf Bier zuerst aufmerksam gemacht hat, dem oberflächlichen Hautvenensystem, das man sonst bei der sogenannten Marmorierung der Haut an anämischen Personen z. B. nach dem Baden beobachten kann. 35) Auch dies Venensystem ist arteriell gerötet und bleibt es trotz Stauung des Gliedes. Es scheint auf den ersten Blick höchst auffallend, daß die Venen hier arteriell gerötet erscheinen. Andererseits kann man sich leicht durch Eröffnung solcher Gefäße davon überzeugen, daß das Blut in ihnen nach wie vor venös bleibt, sich also in seiner Zusammensetzung grobanatomisch nicht ändert.

Es handelt sich aber hier auch gar nicht um den Inhalt, sondern um die Wand der Gefäße. Nicht der Inhalt der Lymphgefäße besteht bei der Entzündung aus arteriellem Blut, sondern die Wand ist arteriell entzündet. Und ebenso werden auch die Venenwandungen, wenn sie z. B. durch heiße Luft entzündet sind, offenbar infolge einer arteriellen Injektion der Vasa vasorum gerötet.

Immerhin könnte man hier wie in allen früheren Fällen von akuter Entzündung, bei denen ich arterielle Hyperämie am gestauten Gliede beobachtete, meine Auffassung, daß es sich um eine arterielle Hyperämie handelt, nicht ohne Unrecht anzweifeln. Mag die Färbung noch so sehr einer arteriellen Hyperämie ähneln, so ist dies doch noch kein Beweis, daß es wirklich eine solche ist, denn wir wissen, daß bei Auflösung des Blutes das Hämoglobin ins Serum übertritt und dieses dann einen ähnlich hellen Farbenton annimmt, wie das arterielle Blut ihn besitzt.

Daß Blutpigment bei Narben über ihren Blutgehalt täuschen können, hat schon Bier [1]) erwähnt. Ebenso sieht oft eine Verbrennung oder Erfrierung ersten Gerades nach 8 Tagen hochrot aus, obwohl ein Fingerdruck genügt, um nachzuweisen, daß es sich um Pigment, das auch bei Druck zurückbleibt, handelt. Für unsere Hyperämien ist aber eine solche Möglichkeit ausgeschlossen. Denn in allen Fällen, in denen sie nach meinen Versuchen auftritt, verschwindet sie stets völlig beim Fingerdruck, um dann schnell wieder zurückzukehren. Ist Pigment an der Hautstelle normal oder aus besonderem Grund daneben vorhanden, so ist dies von der eigentlichen Hyperämie so deutlich bei Fingerdruck verschieden, daß ein Zweifel darüber überhaupt nicht bestehen kann.

Zum zweiten könnte es sich um einen hämolytischen Vorgang handeln. Handelt es sich also vielleicht auch bei den „arteriellen Hyperämien“ nur um ähnliche Prozesse? Unwahrscheinlich wäre es jeden-

1) Bier, Kollat. Kreislauf, V. Arch., 1898, Bd. 153, S. 453.

falls nicht, denn es ist bekannt, daß bei jedem Bluterguß und bei jeder Entzündung im Körper hämolytische Prozesse vorkommen.

Nun wissen wir, daß bei jeder Stauung zahlreiche rote Blutkörperchen aus den Gefäßen in das umgebende Gewebe auswandern [1]), und auch makroskopisch sieht man regelmäßig bei stärkerer Stauung viele kleine Blutungen in die Haut. Außerdem schwillt das gestaute Glied nach einiger Zeit an; es tritt Serum in die Gewebe über, wie uns die tiefe Delle deutlich zeigt, die der Fingerdruck zurückläßt.

Blut und Serum tritt aus: Die Möglichkeit einer Hämolyse in vivo ist also gegeben und es wäre nicht unwahrscheinlich, wenn darauf die scheinbar arterielle Rötung beruht.

Dieser Tatsache hat in der Tat schon vor 30 Jahren Auspitz [2]) Ausdruck gegeben. Er machte die Beobachtung, daß an einem ruhig gehaltenen gestauten Vorderarme nach 5—10 Minuten, oft erst nach längerer Zeit, zinnoberrote bis gelbrote Flecke auftreten, die in scharfem Kontrast zu der ursprünglich gleichmäßig cyanotischen Färbung der Haut stehen. Diese Flecken, die in der Nähe der Stauungsbinde meist am ersten auftreten, verbreiten sich besonders an der Beugeseite des Vorderarmes und des Handrückens und werden allmählich größer und in ihrer Farbe intensiver. Da in den Flecken nach einiger Zeit kleine Blutungen auftreten und die Flecke nach Aufhebung der Stauung nicht völlig verschwinden, sondern oft einer bräunlichen Färbung Platz machen, die dem Fingerdrucke nicht weicht, so nahm Auspitz an, daß diese zinnober-gelblichroten Flecke durch eine Beimischung von ausgetretenen Blutkörperchen bezw. von Hämoglobin zum ausgetretenen Blutplasma zu stande kämen.

Auspitz prüfte nun weiterhin eine Reihe von verschiedenen Hauterkrankungen (Entzündungen akuter und chronischer Natur) auf ihr Verhalten der Stauung gegenüber. Die Resultate waren dabei nicht immer gleich. Im allgemeinen aber konnte er auch hier jene bei einfacher Stauung beobachtete Zinnoberröte feststellen, die aber hier durchweg nur die Reizherde betraf. Da er auch in ihnen öfter Ekchymosen beobachtete, so schloß er daraus, daß die Zinnoberröte auch hier die Folge einer Hämolyse, eine durch die aufgelösten Blutkörperchen gefärbte seröse Infiltration sei. Daß gerade die Reizstellen die Orte der Blutungen und ihrer Folgen waren, erklärte sich nach ihm sehr einfach dadurch, daß die entzündeten Gefäße leichter durchgängig sind, wie normale.

Schließlich machte Auspitz noch einige Experimente am Kaninchenohr und der Froschschwimmhaut, indem er Stellen mit chemischen

1) Cohnheim, Virchows Arch., Bd. 41, 1867, u. Ueber die embolischen Prozesse, 1872.

2) Auspitz, Ueber venöse Stauung in der Haut. Vierteljahrsschr. f. Dermatologie u. Syphilis, 1874, 1. Jahrg., 2. u. 3. Heft.

Mitteln reizte und sie der Stauung unterwarf, oder die Reizung an gestauten Körperteilen vornahm. Dabei beobachtete er niemals Zinnoberröte — nur einmal spricht er von „Rosenröte", die bei Stauung des Ohres bleibt. Doch schiebt er dies Ausbleiben der Verschiedenheit in der Beschaffenheit der Hautdecken bei Mensch und Tier zu. Zahlreiche Blutaustritte, die gerade an den gereizten Stellen zuerst auftreten, sind ihm aber auch hier ein Beweis, daß die Folgen der Stauung beim Menschen und Tier in der Norm wie bei der Entzündung gleich sind und die Färbung der Haut auf der Diapedese der roten Blutkörperchen beruht.

Bei diesen Versuchen ist es zunächst, wie mir scheint, für unsere Frage sehr bemerkenswert, daß auch AUSPITZ am Menschen nie eine venöse Blaufärbung der entzündeten hyperämischen Stellen, wie man doch annehmen sollte, fand. Wenn er in den zuletzt erwähnten Experimenten am Kaninchenohr doch eine solche erzielte, so liegt das, wie ich glaube, daran, daß die Stauung — einmal mit Absicht — in diesen Fällen mehr einer völligen Absperrung der Zirkulation gleichkam, als nur eine Behinderung derselben darstellte, womit sich auch die sonst nicht verständliche Temperaturherabsetzung an der gereizten Stelle erklären würde. Da, wo es sich um reine Stauung handelt (p. 355), spricht auch er von „heller Rosenröte" an den Reizstellen. Ich halte hier überhaupt die menschliche Extremität für viel geeigneter zur Untersuchung, da man hierbei die Kontrolle des Pulses leicht und sicher handhaben kann.

Was nun die Zinnoberröte betrifft, von der AUSPITZ so oft spricht, so möchte ich glauben, daß sie mit der „arteriellen Hyperämie", wie ich sie beobachtet habe, übereinstimmt, um so mehr, als auch ich die roten Flecke am normal gestauten Arme fast nie vermißte. Allerdings decken sich seine Beschreibungen nicht ganz mit meinen Beobachtungen, aber das kann auf der verschiedenen Art und Dauer der angewandten Stauung beruhen. Trotzdem glaube ich nicht, daß er mit seiner Erklärung der hyperämischen Stellen recht hat. Es läßt sich vielmehr leicht und mit Sicherheit nachweisen, daß in allen bisher von mir beschriebenen Versuchen die helle Röte nur auf einer arteriellen Hyperämie beruhen kann.

36) Ich setze meinen Vorderarm etwa $^1/_2$ Stunde direkt ohne Vermittelung eines Holzkastens der heißen Luft aus, die aus einem QUINCKEschen Schornsteine strömt. Die Haut ist nur an einer umschriebenen Stelle gerötet. Ich spanne nun die Haut von beiden Seiten etwas an, so daß die Stelle blasser wird, und bemerke deutlich, wie die Kapillaren isochron mit meinem Pulse pulsieren.

37) Ich mache mir am Vorderarme, wie früher, eine Erfrierung mit Chloräthyl, die so stark ist, daß nach einiger Zeit eine blaßrötliche Quaddel von ziemlicher Dicke entsteht. Auf weite Entfernung hin sieht man auch hier ebenfalls sehr deutlichen Kapillarpuls.

38) Dieselbe Erscheinung habe ich bei jeder stärkeren chemischen Entzündung (mit starker Ammoniaklösung, Senfpflaster, Senfteig u. s. w.), ebenso 39) bei Mückenstichen und 40) bei einigen bakteriellen Entzündungen an mir gesehen. Ferner ist sie sehr schön auch nach Einwirkung eines Schröpfkopfes zu beobachten.

Um dem Einwurfe zu begegnen, als ob mein Gefäßsystem anders als das anderer Menschen sei, habe ich mich genau daraufhin von kompetenter Seite untersuchen lassen. Es war aber keine Abnormität zu finden. Uebrigens habe ich, genau so wie bei mir, auch bei zahlreichen anderen völlig gesunden Menschen mit denselben Mitteln (Chloräthyl, Heißluft, Schröpfkopf und Insektenstichen) den Kapillarpuls nachweisen können. Der Kapillarpuls ist daher als Beweis für das Vorhandensein einer arteriellen Hyperämie wohl zu verwenden. Denn die Art der Hyperämie ändert sich ja bei der Stauung in keiner Weise.

Wiederholt habe ich übrigens 41) in den Fällen, in denen ich den Kapillarpuls bei anderen und mir gesehen hatte, ihn auch nach Anlegung der Stauungsbinde nachweisen können. Doch halte ich diesen Versuch für weniger beweiskräftig [1]).

Für die schwächere Hyperämie nach Druck, Reibung u. s. w. versagt naturgemäß diese Beweisführung des Kapillarpulses, da die Pulsation zu schwach ist, als daß sie makroskopisch sichtbar würde.

Um bei den gewöhnlichen zarten Hyperämien den arteriellen Charakter nachzuweisen, könnte man wohl mit spektroskopischen Versuchen nach VIERORDT zum Ziel kommen.

Aber beweisender und viel einfacher ist folgender Versuch:

42) Ich lege eine Stauungsbinde um den Oberarm und warte bis eine allgemeine blaue Färbung der Haut eingetreten ist. Dann wickle ich die letzten Touren der Binde wieder ab und lege sie sofort nach Art einer v. ESMARCHschen Binde in kräftigen Zügen an derselben Stelle um den Oberarm.

Nun kann kein Blut mehr in den Arm eintreten. Der Radialpuls ist verschwunden. Der Arm ist nur noch gefüllt mit venösem Blut.

Ich mache nun eine Chloräthylerfrierung in der früher angegebenen Weise und lasse auftauen, aber keine helle Röte erscheint.

---

1) Ich brauche wohl nicht noch ausführlich den Einwand zu widerlegen, als ob es sich hier etwa um ein makroskopisches, dem mikroskopischen va et vient DUBOIS' analoges Phänomen handelt. Hätte ich die Pulsation am Entzündungsherde nur beim gestauten Arme gesehen, so wäre dieser Einwand noch berechtigt. Allerdings hielte ich ihn dann auch nicht für richtig. Denn das va et vient hört nach kurzer Zeit auf, um völliger Stase Platz zu machen, während die Pulsation in unseren Fällen so lange dauert, als die Hyperämie kräftig ist. Aber dieser Einwand ist überhaupt unberechtigt, da die Pulsation schon da war, ehe die Stauung begann, so daß es sich schlechterdings nicht um ein Stauungsphänomen handeln kann.

Die Stelle bleibt, wie der ganze Arm. tiefblau. Ich warte bis zu $^1/_2$ Stunde. Aber keine Aenderung der Färbung tritt ein.

Ich wiederhole den Versuch an zahlreichen anderen Personen mit stets gleichem Erfolge.

43) Ich mache den gleichen Versuch mit heißer Luft, indem ich den gestauten und abgebundenen Arm in einen Heißluftkasten stecke.

Auch hier tritt keine helle arterielle Röte auf. Der Versuch ist hier besonders eklatant im Gegensatze zu dem früheren (siehe Versuch No. 12), wo die hocharterielle Röte schon nach wenigen Minuten auftritt.

Auch bei Anwendung von Ammoniak, Senfpflaster, Druck, Reibung u. s. w. sieht man nichts anderes, als daß die gereizte Stelle, die zuerst anämisch wird, nachträglich wieder mit venösem Blut sich füllt.

Und ebensowenig ist bei einer Urticaria unter solchen Umständen etwas von einer hellen Röte zu sehen. Das Zentrum der Quaddel ist oft anämisch. Die Peripherie cyanotisch.

Nach diesen Versuchen kann es sich also schlechterdings nicht um eine hämolytische Erscheinung handeln. Denn dann wäre nicht einzusehen, warum nicht auch am abgebundenen, gestauten Arm eine helle Röte auftreten sollte.

Blut und Serum, das ins Gewebe austritt, ist auch hier vorhanden und der Prozeß der Auflösung müßte nach aller Voraussetzung eigentlich sogar hier viel stärker auftreten und deutlicher werden; denn das aufgelöste Blut kann ja hier durch den Blut- und Lymphstrom nicht so fortgeschwemmt werden, wie sonst.

Noch beweisender ist folgender Versuch:

44) Ich lasse irgend eines der genannten Mittel am gestauten und abgebundenen Arm einwirken, ohne daß ich einen Unterschied in der Färbung bemerke. Ich lasse nun die Stauungsblutleere los und eine arterielle Hyperämie tritt als Folge der Stauung am ganzen Arm auf, die einige Zeit dauert. Aber ehe sie über den Arm verbreitet ist, sind schon regelmäßig alle Stellen, an denen eins der Mittel angewandt war, hellrot, und bleiben hellrot, wenn auch die Hyperämie längst am übrigen Arm wieder abgeklungen ist.

Hier ist nun die Erklärung durch einen hämolytischen Prozeß vollkommen ausgeschlossen. Ein solcher war am gestauten, abgebundenen Arm nicht vorhanden. Und doch trat (ohne daß das Entzündung hervorrufende Mittel wieder von neuem angewandt wäre) nach Freilassen des arteriellen Blutstroms sofort die charakteristische helle Röte auf.

Umgekehrt:

45) Ich rufe mit irgend einem der genannten Mittel die so oft besprochene Hyperämie am Arm hervor, die nicht verschwindet, während ich den Arm einer kräftigen Stauung aussetze. Jetzt binde ich den gestauten Arm ab: Die hellgerötete Stelle wird wie die ganze Armhaut blau [1]).

1) Ebenso verschwinden die hellen, roten Flecken am gestauten Arm

Verdankte also die Hyperämie hier einem hämolytischen Prozeß ihre Ursache, so mußte sie bei Unterbrechung des arteriellen Zuflusses erst recht bestehen bleiben, wenn sie arterieller Natur war. so mußte sie notwendigerweise verschwinden und venös werden. Die Versuche zeigten stets, daß das letztere der Fall war. Ich glaube daher, es kann keinem Zweifel unterliegen, daß es sich bei der hochroten Färbung der hyperämischen Stelle bei der akuten Entzündung nur um eine wirklich arterielle Hyperämie handelt.

Ist das der Fall, so ist klar, daß es sich bei der Entzündung nicht um eine einfache Erschlaffung der Gefäße (der Kapillaren) handelt. Es scheint vielmehr bewiesen, daß das akut entzündete Gewebe in hohem Maße sich mit arteriellem Blut zu füllen, sich des venösen Blutes zu entledigen sucht, mit anderen Worten, daß die Kapillaren des entzündeten Gebietes die Eigenschaft besitzen, das arterielle Blut anzuziehen, das venös gewordene abzustoßen, eine Eigenschaft, die durch Annahme einer einfachen Gefäßerweiterung nicht erklärt wird.

Interessant ist diesen Versuchen gegenüber das Verhalten hyperämischer Narben[1]). Auch in ihnen ist die Dehnbarkeit der Gefäßwand und ihrer Umgebung größer geworden und die Elastizität geschwunden. Narben enthalten, wie ich mich an zahlreichen Präparaten überzeugt habe, keine Spur von elastischen Fasern ähnlich dem Keloid, bei dem GOLDMANN[2]) auf die gleichen Verhältnisse aufmerksam gemacht hat. Aber in diesen Narben wird das Blut unter künstlicher Stauung stets tief dunkel venös (46).

Als ich diese Eigenschaft seiner Zeit bei der Erfrierungshyperämie fand, habe ich sie, wie oben erwähnt, in Analogie zu derselben Eigenschaft gesetzt, die BIER als erster bei der reaktiven Hyperämie nach Blutleere beobachtete. Denn beide stimmten in allen einzelnen Punkten miteinander überein. BIER nannte bekanntlich diese Eigenschaft der normalen Kapillaren, arterielles Blut anzulocken, venöses abzustoßen, das Blutgefühl[3]) der Gewebe, und wies nach, daß es hauptsächlich denjenigen Körperteilen eigentümlich ist, die oft mechanischen Insulten ausgesetzt sind, so vor allen Dingen der äußeren Haut. Nach den jetzt erwähnten Versuchen kommt also offenbar dies Blutgefühl, das die normalen Kapillaren der Haut besitzen, genau ebenso ganz allgemein den akut entzündeten zu.

---

bei Stauungsblutleere. Ich halte sie daher auch für arterielle Hyperämien; auf ihren Ursprung werde ich später noch zurückkommen.

1) Zur Untersuchung eignen sich nur solche Narben, die keinen entzündlichen Charakter mehr haben und die bei Druck keine reichliche Pigmentation der tieferen Hautteile aufweisen.

2) GOLDMANN, Chir.-Kongr. 1901, BRUNS Beitr. 1901.

3) BIER selbst hat diesen Namen später aufgegeben. Da er aber in der Literatur allgemein weiter geführt wird, so gebrauche auch ich ihn, um nicht jedesmal dieselben ausführlichen Schilderungen nötig zu haben.

Damit stehen aber eine Reihe von Versuchen, die BIER selbst an entzündeten Gliedern anstellte, scheinbar sehr schlecht in Einklang.

In seiner mehrfach erwähnten Arbeit über den Kollateralkreislauf stellte BIER nämlich fest, daß unter gewissen Umständen bei der Entzündung das venös gewordene bezw. werdende Blut nicht abgestoßen, sondern vielmehr angezogen wird. Er konnte das aufs klarste nachweisen. Er ließ bei Entzündungen, die einen venös hyperämischen Charakter trugen, das Glied hochhalten, strich das Blut möglichst kräftig und ausgiebig aus und legte außerdem eine Blutleere an. Die entzündeten Stellen blieben venös gerötet, während das ganze Glied sonst leichenblaß wurde. Selbst wenn er das Glied von unten bis oben mit einer Gummibinde sehr fest einwickelte und dann die Blutleere oberhalb der Einwickelung anlegte, war es ihm unmöglich, das venöse Blut aus dem entzündeten Gebiet zu entfernen.

Und was er bei älteren Entzündungen beobachtete, sah er auch bei verhältnismäßig frischen Entzündungen, deren Hyperämie noch mehr arterielles Aussehen zeigte, wenn das Blut beim Ausstreichen auch nicht mit solcher Regelmäßigkeit und Hartnäckigkeit wieder in den entzündeten Teil zurückkehrte.

Aus diesen Beobachtungen scheint hervorzugehen, daß den entzündeten Geweben das Blutgefühl fehlt, und damit ist offenbar das gerade Gegenteil von dem gesagt, was ich eben durch so mannigfache Versuche sicher nachgewiesen zu haben glaube, nämlich, daß auch die akut entzündeten Gewebe ein ausgesprochenes Blutgefühl besitzen. Trotzdem werde ich zeigen, daß in Wirklichkeit ein Widerspruch nicht besteht.

Die Richtigkeit der Beobachtungen BIERS brauche ich nicht besonders hervorzuheben. Man kann sich davon sehr leicht überzeugen. Die Nachuntersuchungen, die ich hierüber angestellt habe, will ich daher auch nicht ausführlich wiedergeben, da sie gar nichts Neues bieten würden. Ich will nur noch ausdrücklich bemerken, daß ich nicht nur bei bakteriellen und traumatischen Entzündungen, bei denen BIER sie beobachtet hatte, dieselbe Erfahrung machte, sondern auch bei allen künstlichen entzündlichen Hyperämien, durch welche Mittel ich sie auch hervorrief. War einmal eine irgend erhebliche Hyperämie an einem Gliede entstanden, so konnte ich noch so sehr das Glied hochheben, es ausstreichen, auspressen und blutleer machen, die hyperämische Stelle blieb.

Ich führe hier nun folgende Versuche an, die das noch besonders zeigen.

47) Ich habe manchmal an amputierten Gliedmaßen das Verhalten der frisch entzündlichen Hyperämien beobachten können, die sich an ihnen fanden. Während das Blut, das sich noch im Gliede befindet, aus dem Amputationsstumpfe herausfließt und die Hautfarbe noch mehr Leichenblässe annimmt, als es schon unter Blutleere der Fall war, bleibt die

entzündete Stelle hyperämisch, obwohl die Rötung schon mehr und mehr eine venöse Färbung angenommen hat.

48) Das Gleiche beobachtete ich wiederholt an amputierten Gliedmaßen, an denen ich vorher eine entzündliche Hyperämie durch irgend ein Mittel hervorgerufen hatte.

Es ist das derselbe Versuch, den ich wiederholt gelegentlich anderer Versuchszwecke an Schweinen und Hunden machte.

49) Auch hier wurde das Glied vollkommen blutleer, die entzündliche Stelle blieb lange hyperämisch.

Ist nun damit bewiesen, daß das Blutgefühl bei den akuten Entzündungen zugleich vorhanden ist und zugleich fehlt? Keineswegs. Es beweist nur, daß akut entzündete Gefäße zwar arterielles Blut anlocken und sich gegen venöses wehren, solange das arterielle Blut freien Zutritt zum Gliede hat, daß sie aber bei vollständiger Unterbrechung der Blutzufuhr das venöse oder venös gewordene Blut, was an der entzündeten Stelle vorhanden ist, sehr energisch festhalten, d. h. arterielles Blut vorziehen, wenn solches aber nicht genügend vorhanden ist, sich damit begnügen, sich mit venös gewordenem Blute zu füllen. Das Blutgefühl ist somit nur relativ.

Unter solchen Umständen fragt es sich aber vor allen Dingen, wie verhalten sich demgegenüber dann die Kapillaren bei der reaktiven Hyperämie nach Blutleere? Pressen sie das Blut, das sie so begierig anlocken, unter allen Umständen aus?

50) Ich lege 15 Minuten und darüber am Arme Blutleere an und lasse dann los. Der ganze Arm wird hochrot. Unmittelbar danach hebe ich den Arm in die Höhe, streiche so vollkommen wie möglich das Blut wieder aus und lege von neuem eine Blutleere an.

Das Blut ist nur zum Teil, und zwar besonders an den oberen Partien, verschwunden. Die peripheren Teile, und hier am stärksten diejenigen Stellen, die schon normalerweise am meisten Blut enthalten, sind trotz des starken Ausstreichens hyperämisch geblieben. Das Blut wird mehr und mehr venös. Aber es bleibt dauernd an Ort und Stelle. Je länger die erste Blutleere dauert, um so exakter und deutlicher fällt der Versuch aus.

Noch überzeugender ist folgender Versuch:

51) Statt des Armes mache ich einen Finger blutleer und löse dann das umschnürende Band nach $^1/_4$ Stunde oder später. Ich warte die Höhe der reaktiven Hyperämie ab. Dann hebe ich den Arm wieder in die Höhe, streiche das Blut aus dem Finger und lege am Oberarme eine Blutleere an. Der Finger bleibt hyperämisch und das Blut läuft auch beim Hochhalten des Armes nicht nach dem Unterarme zu, und auch wenn das Blut venös wird, pressen es die Kapillaren nicht aus. Das geschieht erst nach einiger Zeit. Je länger die erste Blutleere dauerte, um so länger halten auch hinterher die Kapillaren das Blut fest.

Diese Versuche lehren also, daß auch das Blutgefühl der Kapillaren bei der reaktiven Hyperämie nach Blutleere nur relativ ist insofern,

als sie sich gegen venöses Blut nur wehren, wenn sie die Auswahl zwischen arteriellem und venösem haben. Steht ihnen nur venöses zur Verfügung, so halten sie dies fest.

Was also für die akut entzündeten Hautkapillaren gilt, gilt in gleicher Weise auch für die nach Blutleere hyperämischen Blutgefäße der Haut. Wenn demnach letztere ein Blutgefühl besitzen, so muß man dies auch den akut entzündeten zusprechen.

---

Ich habe bisher immer uur von akuten Entzündungen gesprochen. So sehr uns diese akuten Entzündungen hier, wo es sich um die Entstehung der Hyperämie handelt, eigentlich ausschließlich interessieren, so muß doch auch hier ausdrücklich betont werden, daß die chronischen Entzündungen den akuten im allgemeinen in schroffem Gegensatze gegenüberstehen. Sie sind durchweg venös hyperämisch und 52) unterwerfe ich z. B. chronische Tuberkulose der Haut, Frostgeschwüre und -Beulen, ältere eiterige Entzündungen mit Hyperämie der Haut, einer einmaligen kurzdauernden Stauung, so verändern die blau gefärbten Hautstellen häufig gar nicht ihre Farbe.

Aber nicht einmal die akuten Entzündungen zeigen durchweg die Erscheinungen, die ich ausführlich oben beschrieben habe. 53) Wiederholt sah ich sogar, daß nach einer Erfrierung mit Chloräthyl von 1—2 Minuten Dauer und manchen chemischen Mitteln statt einer arteriellen Hyperämie eine Rötung auftrat, die von vornherein deutlich venös war. Dasselbe sieht man auch zuweilen bei akuten bakteriellen Entzündungen. Und bekannt ist die so gefährliche Blaufärbung der Haut nach einem kurzen kalten Bade oder einer anderen kurzen Kaltwasserprozedur.

Was zunächst die akute venös hyperämische Entzündung anbelangt, so ist allerdings daran festzuhalten, daß die venöse Hyperämie eine seltenere Ausnahme ist. Die durchgehende Regel sind die früher beschriebenen Erscheinungen. Aber es fragt sich doch, warum hier in Ausnahmefällen die Hyperämie so anders geartet ist.

Für den Hydrotherapeuten ist die Blaufärbung nach hydriatischen Maßnahmen in der Regel ein Zeichen, daß die Herztätigkeit nicht kräftig genug, oder der Mensch an sich sehr anämisch ist. Und in gleicher Weise konnte ich in den Fällen, in denen ich statt der vermuteten arteriellen eine venöse Hyperämie fand, nachweisen, daß es sich stets um schwächliche, anämische Menschen handelte.

54) Ich suchte mir nun besonders anämische Personen aus, setzte bei ihnen verschiedene Reize und sah nun durchweg blaue und rote Färbung der Haut. Sie war viel schwerer auszulösen und dauerte viel länger als bei vollblütigen. In mehreren Fällen war ein einmaliger kurzer Reiz (Hitze und Kälte) noch nach Monaten als venös hyperämi-

scher Fleck zu sehen. Bei Vollblütigen trat die Hyperämie fast momentan ein.

Das Gleiche zeigt uns die tägliche klinische Erfahrung. Die akuten Erfrierungen mit ihren venösen Hyperämien treten fast durchweg bei anämischen, bleichsüchtigen Menschen auf und stellen sich wiederum besonders gern an peripheren Gliedabschnitten ein. Fast immer haben diese Erfrierungen einen venösen Charakter.

Trifft aber die Kälte das Gesicht, das so ausgezeichnet mit Blutgefäßen versorgt ist, so sehen wir durchweg arterielle Hyperämie auftreten. Und was für die Erfrierung gilt, gilt auch für akute bakterielle Infektion. Uebrigens kann man (55) jede arterielle Hyperämie der Haut, durch welchen Entzündungsreiz sie auch hervorgerufen ist, durch Anämie (z. B. wenn man kaltes Wasser längere Zeit über das Glied laufen läßt) in eine venöse verwandeln.

Somit spielt offenbar die Anämie zum Zustandekommen einer venösen Hyperämie eine gewisse ursächliche Rolle.

Und das scheint sehr begreiflich, denn ich habe oben gezeigt, daß die entzündeten Stellen stets das Blut zu behalten suchen, auch wenn sie nachträglich anämisch oder blutleer gemacht werden. Daraus folgt aber, daß, wenn überhaupt Blut in dem Entzündungsbezirk festgehalten wird, es allmählich venös werden muß, da der Sauerstoff an das Gewebe abgegeben wird. Und diese Venosität wird in anämischen Körperteilen anhalten, da das Blut dort weniger und langsamer als unter normalen Verhältnissen erneuert wird.

Was für die akute Entzündung gilt, gilt auch für viele chronischen Entzündungen, obwohl diese Verhältnisse hier wenig bekannt zu sein scheinen. Auch bei den chronischen Tuberkulosen, chronischen Eiterungen u. s. w. handelt es sich vielfach um sehr schwächliche, anämische Menschen. Die Glieder, an denen sich die lividen Hautrötungen finden, sind oft leichenblaß, und ich habe wiederholt beobachtet, daß wenn ich eine Stauung oberhalb der erkrankten Stelle in solchen Fällen anlegte, nur sie stärker hyperämisch wurde, das Glied sonst so blaß wie zuvor blieb, ein Zeichen, wie anämisch der Körper war, und wie wenig Blut das Herz zur Verfügung hatte, um es an entfernte Orte zu entsenden. Den umgekehrten Fall erlebte ich einmal:

56) Ein Junge, der eine (unter Stauung) akut gewordene Entzündung am Ellbogen hat, wird ohnmächtig. Die gerötete Stelle wird sofort tiefblaurot. Als er wieder zu sich kommt, erscheint von neuem die frühere arterielle Röte.

Bekannter sind diese Verhältnisse bei den chronischen Erfrierungen junger Menschen. Sie zeigen ohne Ausnahme die livide, blaurote Färbung. Und wir wissen seit langer Zeit, daß sie gerade an peripheren Körperteilen und an solchen auftreten, die einer dauernden Anämie ausgesetzt sind.

Wie anämisch gerade die Personen sind, die chronisch an Frost leiden, sieht man bei der Behandlung mit heißer Luft. Auf diesen starken Reiz hin muß der Körper Blut hergeben. Aber kaum haben die Patienten die Hand in den Heizkasten hineingesteckt, so beginnen sie auch schon zu gähnen und halten oft eine $^1/_4$-stündige Sitzung nicht aus. Ich habe eine Patientin in Behandlung gehabt, die die ersten Male ohnmächtig wurde und auch später nie ohne häufiges Gähnen die Hände der heißen Luft aussetzte.

Werden die Menschen älter und kräftiger, so hört die Blaufärbung an den Extremitäten, besonders an den Händen, bei ihnen meist auf, offenbar, weil die der Kälte ausgesetzten Körperstellen besser mit Blut versorgt werden. Sind solche Menschen dann in der Kälte tätig, so sieht man meist nun keine tiefblaue Erfrierungsröte, sondern helle, arterielle Hyperämie.

Hier wären noch eine ganze Reihe chronischer Erkrankungen zu nennen. Doch beschränke ich mich darauf, nur noch besonders auf die verschiedenen Formen der Gangrän an den Extremitäten aufmerksam zu machen, bei denen man ebenfalls die venöse Färbung der entzündeten Hautstellen nie vermißt. Auch sie gehen meist mit anämischen Zuständen einher. Nicht von ungefähr berichten gerade die Hydrotherapeuten über so gute Erfolge mit ihren die Anämie bekämpfenden Mitteln. Wer sich übrigens von der Anämie gerade in diesen Fällen leicht überzeugen will, der lege einmal nach dem Vorschlag Biers eine Blutleere an. Er wird erstaunt sein, wie schwer es ist, eine kräftige reaktive Hyperämie in solchen Fällen zu erzielen. Oft gelingt es erst nach längerem täglichen Versuch.

Die zweite Bedingung für die venöse Hyperämie ist bekannter. Denn wir wissen, daß je stärker und länger wir einen Reiz wirken lassen, die entzündete Stelle um so venöser ausfällt. Auch dies scheint sehr begreiflich. Denn je heftiger die Entzündung ist, um so mehr verwandelt sich bekanntlich die Beschleunigung des Blutstroms in eine Verlangsamung um. Je mehr hier aber das Blut festgehalten wird, um so mehr muß es auch venös werden. Besonders schön ist das mit Einspritzungen verschiedeu starker Lösungen in die Haut nachzuweisen (siehe später). Wohl in den geringsten Graden konnte Bier[1]) den Unterschied bei heißer Luft und heißem Wasser beobachten. Die Wirkung der heißen Luft war eine rein arterielle Hyperämie mit einem Stich ins Gelbliche, die Hyperämie nach Einwirkung heißen Wassers, das schon einen stärkeren Reiz bedeutet, hatte im Vergleich dazu einen bläulichen Ton, obwohl sie, allein betrachtet, auch rein arteriell war. Den stärksten Grad sehen wir bei drohendem Brand des Gliedes, wo das Gewebe eine tiefblauschwarze Farbe annimmt, und bekanntlich

1) Bier, Hyperämie als Heilmittel. Leipzig (Vogel) 1903.

können wir jeden Reiz bis zu dieser Grenze verstärken, selbst die einfache Anämie durch Absperrung mit einer v. ESMARCHschen Binde. Mit dieser immer stärker hervertretenden Venosität geht auch das Fehlen des Blutgefühls Hand in Hand. Die Frage nach der Ursache dafür müssen wir vorläufig offen lassen. Aber man kann offenbar sagen, daß die entzündeten Gewebe das Blutgefühl, das sie im Anfang in so hohem Maße besitzen, allmählich mit der Stärke des Entzündungsreizes verlieren. Trotzdem ist das nicht ganz richtig. Denn auch bei der venösen Hyperämie fehlt dem entzündeten Gewebe das Blutgefühl nicht ganz.

Man sieht nicht selten, daß bei einer solchen stärkeren Entzündung der eigentliche Entzündungsherd venös ist, während die Peripherie desselben arteriell hyperämisch erscheint.

Solche Entzündungen habe ich wiederholt (besonders bei Furunkeln) der Stauung ausgesetzt. Während die venös hyperämische Stelle oft tiefblau wurde, änderte die arterielle Zone nie ihr arterielles Aussehen, trotz der Stauung, trat vielmehr deutlicher hervor.

Oft sieht man allerdings an venös entzündlichen Hyperämien nichts von solcher arteriellen Hyperämie in der Peripherie. Daß sie trotzdem vorhanden ist, dafür haben wir in der Temperaturerhöhung der Haut ein Zeichen, das deshalb bemerkenswert ist, weil von allen Beobachtern bei der nicht entzündlichen venösen Hyperämie stets eine Herabsetzung der Temperatur nachgewiesen ist. Aber deutlich tritt die arterielle Hyperämie in der Peripherie oft erst bei einer künstlichen Stauung hervor.

Auch bei stärksten Graden der Venosität, wenn das absterbende Gewebe sich mit Blut füllt, fehlt die arterielle äußerste Zone nicht. Und auch sie hat deutliches Blutgefühl.

Wir sehen also, daß auch bei den entzündlichen venösen Hyperämien an der Peripherie das Blutgefühl vorhanden ist.

Es sind das offenbar die Stellen, an denen die Entzündung einen mehr akuten Charakter trägt.

Nun können wir bekanntlich die meisten chronischen Entzündungen in ein akutes Stadium überführen. Das geschieht durch Zuleitung von Blut in der einfachsten und bekanntesten Weise so, daß man einen neuen entzündlichen Reiz zum alten hinzufügt.

58) Ich lege auf chronische tuberkulöse Geschwüre und Fisteln am Fuß mit venös hyperämischer Umgebung einen Eisbeutel für 1 Stunde. An Stelle der venösen tritt eine hocharterielle Hyperämie, je mehr der Fuß sich wieder erwärmt.

59) Auf Hände, deren Haut infolge häufiger Erfrierung intensiv blaurot ist, lasse ich $^1/_2$ Stunde heiße Luft einwirken. Die blaue Farbe ist danach verschwunden. Die Hände sind hellrot[1]).

---

1) Hautstellen, die der Nekrose geweiht sind und unter allen Umständen venös erscheinen, lassen sich auch durch solche Mittel, wie die hier angegebenen, nicht arteriell hyperämisch machen.

Die gleiche Erfahrung machte BIER mit den Fällen von Tuberkulose, die er anfangs der Hitze (heißer Luft und heißem Wasser) aussetzt.

60) In die Nähe eines lupösen Geschwüres am Arm, das tiefblaue Granulationen und einen venös hyperämischen Entzündungshof zeigt, spritze ich subkutan Tuberkulin ein.

Dieselben Stellen, deren Hautkapillaren dem venösen Blute vorher weit geöffnet waren, enthalten jetzt nach einiger Zeit hocharterielles Blut, wie sich in der ganz veränderten Farbe kundgibt.

61) Ein chronisches Ekzem, das trotz verschiedenster Mittel seinen torpiden Charakter in der geringen Tendenz zur Heilung und der venösen Hyperämie der Haut bewahrt hat, wird nach einer einmaligen Einseifung mit Kalilauge hochrot und bleibt es, nicht anders, als wie ein (62) Erysipel, das ein chronisch entzündetes Glied überzieht, die venöse Hautfarbe verschwinden läßt und in flammende Röte umwandelt.

Noch unendlich viele Beispiele der gleichen Art könnte man anführen. Denn alle die Haut reizenden Mittel überhaupt rufen die gleiche Wirkung hervor. Man sieht also, die Kapillaren, die vorher nur dem venösen Blut geöffnet waren, sind jetzt mit arteriellem gefüllt.

Ich prüfe jetzt bei solchen arteriell gewordenen, entzündlichen Hyperämien das Blutgefühl mittels der Stauungsbinde:

Die arterielle Färbung bleibt an der entzündeten Stelle, während das Glied sonst durch die Stauung tiefblau erscheint.

Mit der Verwandlung der chronischen Entzündung in ein akutes Stadium, kehrt also das Blutgefühl wieder zurück.

Auch diese Beobachtungen sind mit der Annahme einer einfachen Erweiterung der Gefäße infolge verminderter Elastizität und vermehrter Dehnbarkeit des entzündeten Gewebes nicht ohne weiteres vereinbar. Ich führe zum Vergleich wieder die Narben an. Auch sie erscheinen in der akut entzündeten Haut meist arteriell gerötet.

63) Ich rufe künstlich eine akute Entzündung am ganzen Arme hervor, z. B. durch heiße Luft, und untersuche nun das Blutgefühl der Narbe. Sie wird sehr schnell tiefblaurot, während die Haut arteriell gerötet bleibt.

Aber nicht nur durch Hervorrufen einer arteriellen Hyperämie sind wir im stande, eine chronische Entzündung in ein akutes Stadium zu überführen: Es gelingt auch oft durch das Gegenteil: eine kräftige Stauung.

64) Ich lege bei einem Menschen, der sonst auf irgend einen Entzündungsreiz mit einer venösen Hyperämie antwortet, eine kräftige Stauung an. Die venöse Stelle wird nach einiger Zeit arteriell und hebt sich deutlich von dem übrigen blaugestauten Arm ab.

Bei den zahlreichen Fällen von Tuberkulose, die mit Stauungshyperämie behandelt wurden, hat BIER immer wieder darauf aufmerksam gemacht, wie so oft durch die Wirkung der Stauungsbinde an der Stelle

der Erkrankung aus einer venösen Hyperämie eine heiße entzündliche Röte wird. Gerade die heiße Stauung, wie er sie nennt, sucht er, wenn es irgend möglich ist, in jedem Falle zu erzielen, denn sie ist nach ihm wohl die therapeutisch wirksamste Form.

Ich selbst beobachtete einen besonders eklatanten Fall bei Tuberkulose (noch in Kiel).

65) Es handelte sich um ein sehr heruntergekommenes Mädchen, das an fungösen Gelenkentzündungen mit Fisteln, tuberkulösen Geschwüren mit schlaffen Granulationen und venöser Hyperämie in der Umgebung und lupösen Stellen eigentlich am ganzen Körper litt. Ich legte zu therapeutischen Zwecken um den Oberschenkel eine Stauungsbinde, die mehrere Stunden liegen blieb. Als ich am Abend das Glied wiedersah, war der Umfang des Oberschenkels fast um das Doppelte geschwollen, die erkrankten Stellen flammend gerötet, heiß.

So großartig habe ich bisher die Umwandlung einer tuberkulösen, chronischen venös hyperämischen Entzündung in die akuteste Form nicht wiedergesehen. Doch habe ich die Beobachtung an sich an manchen oberflächlichen Tuberkulosen gemacht, wenn überhaupt eine kräftige Stauung sich hervorrufen ließ.

Wie bei der Tuberkulose, habe ich auch eine Reihe anderer chronischer Entzündungen mit venös hyperämischem Charakter sich unter künstlicher Stauung in akute umwandeln sehen.

66) Ich unterwerfe alte Knochenfisteln mit venöser Entzündung in der Umgebung, luetische und gewöhnliche Beingeschwüre, die Entzündung in der Umgebung von Gangrän der Extremitäten und chronische Entzündungen der Haut einer kräftigen Stauung. Die entzündeten Stellen werden arteriell gerötet.

Doch bemerke ich ausdrücklich, daß der Versuch stets mißlingt, wenn nicht das ganze gesunde Glied tiefblau ist, wenn also die Stauung nicht genügend Blut im Gliede festhält.

Schließlich erwähne ich noch die chronischen Erfrierungen. 67) In fast allen Fällen, die ich mit Stauungshyperämie erfolgreich behandelte, waren die erkrankten Stellen auf den ersten Blick an der hochroten Farbe zu erkennen, dieselben Stellen, die vor der Stauung tiefblau gewesen waren.

Das Blutgefühl brauchte ich hier meist nicht noch besonders zu prüfen. Die Prüfung liegt ja in den Versuchen selbst, die zur Genüge zeigen, wie sich die Kapillaren gegen das venöse Blut wehren.

68) Auch hierin unterscheiden sich die hyperämischen Narben von entzündetem Gewebe. Denn mache ich noch so oft ein Glied durch Stauung hyperämisch, so bekomme ich doch nicht eine arterielle Rötung.

Wir haben somit gesehen, daß das chronisch entzündete Gewebe (sei es, daß der Entzündungsreiz stärker ist und länger dauert, oder durch Anämie vermehrt wird, zwar das Blutgefühl mehr und mehr

verliert, daß es aber auch hier nicht ganz fehlt. Vor allen Dingen sind wir im stande, es durch Ueberführung der chronischen Entzündung in ein akutes Stadium wieder zum Vorschein zu bringen. Da das aber durch jede Form der Blutfülle gelingt, so drängt sich die Vermutung auf, daß der Unterschied des verschiedenen Blutgefühles bei akuten und chronischen Entzündungen in der verschiedenen Blutfülle der entzündeten Gewebe liegt.

Jedenfalls geht aus den bisherigen Versuchen über die Hyperämie bei akuten und chronischen Entzündungen hervor, daß das entzündete Gewebe mit großer Gewalt sich mit Blut zu füllen sucht und es selbst unter den ungünstigsten Verhältnissen festhält.

Solange arterielles Blut in genügender Weise Zutritt zum Gliede hat, sei es, daß es nicht anderswohin dringender angelockt wird, oder die Herzkraft nicht versagt, so suchen sich die Hautkapillaren des akut entzündeten Bezirkes unter allen Umständen energisch mit arteriellem Blute zu füllen und sich des venös werdenden zu entledigen. Selbst unter einer künstlichen Stauung wehren sie sich mit Erfolg gegen das venöse Blut.

Tritt dagegen im entzündeten Gebiete eine Anämie ein, so locken auch hier die Kapillaren Blut an und halten es intensiv fest. Aber unter diesen Umständen nimmt das Blut bald einen venösen Charakter an. Noch vielmehr ist das der Fall bei erheblicherem Entzündungsreiz (durchweg bei allen chronischen Entzündungen). Hier wehren sich die Kapillaren nicht gegen das venös gewordene Blut. Nur im äußeren Teile des Entzündungsgebietes ist dieser Vorgang regelmäßig zu beobachten und er tritt auch an den venösen Stellen wieder in die Erscheinung, wenn dem entzündeten Teile mehr Blut zugeführt wird.

In allen diesen Eigenschaften ist die Entzündungshyperämie nicht unterschieden von derjenigen Hyperämie, die als Reaktion nach einer Blutleere ohne Ausnahme auftritt. Der einzige Unterschied ist nur der Grad. Denn die Hyperämie einer Entzündung übertrifft in ihrer Stärke und Dauer die nach Blutleere ganz erheblich. Man könnte daher die reaktive Hyperämie mit Recht eine schwache akute Entzündung nennen.

Damit haben wir aber bei der Entzündung Zirkulationsverhältnisse kennen gelernt, die sich durch keine der bisherigen Entzündungstheorien erklären lassen, auch nicht durch die, die sonst am besten alle Erscheinungen der Entzündung zu begründen vermag. Denn auch durch eine einfache Erweiterung der Gefäße infolge verminderter Elastizität und

vermehrter Dehnbarkeit des entzündeten Gewebes werden die komplizierten Zirkulationsverhältnisse in den entzündeten Geweben, wie ich wohl zur Genüge nachgewiesen habe, ohne weiteres nicht verständlich.

Damit scheint mir das, was ich eingangs dieser Arbeit als wahrscheinlich hingestellt hatte, bewiesen. Trotzdem möchte ich mit diesem negativen Resultate meiner Untersuchungen nicht schließen, ohne schon jetzt besonders hervorzuheben, daß ich es danach nicht für gerechtfertigt halte, nun auch die LANDERERsche Theorie fallen zu lassen. Denn durch den Nachweis, daß die Theorie nicht zur Erklärung für alle zirkulatorischen Veränderungen ausreicht, ist die Richtigkeit der Beobachtungen und Untersuchungen, auf denen diese Theorie begründet ist, in keiner Weise erschüttert und diese sind daher nach wie vor maßgebend. Andererseits darf nicht vergessen werden, daß die Beobachtungen, die ich in dieser Arbeit mitgeteilt habe, so sicher sie mir scheinen, noch völlig in ihrer Ursache unverstanden und unerklärt sind. Immerhin sind sie, wie ich glaube, wichtig genug, um sie zum Ausgangspunkte einer neuen Untersuchung nach dem ersten Grunde der entzündlichen Hyperämie zu machen.

(Fortsetzung folgt.)

Aus der medizinischen Universitätsklinik zu Straßburg i. E.

Nachdruck verboten.

# XXIII.

# Künstliche Infektion der Gallenblase mit Pneumokokken nach Choledochusresektion.

Von

Dr. **Albert Brion**, Oberarzt der Klinik, und Dr. **Heinrich Kayser**, Assistenzarzt der Klinik.

Die krupöse Pneumonie verläuft gelegentlich mit Icterus (nach einer Zusammenstellung von GRENET[1]) in 0,6—50 Proz. der Fälle verschiedener Autoren). Neben der zur Erklärung des Icterus herangezogenen septischen Blutdissolution und der einfachen motorischen Stauung der Galle bei rechtsseitigem Infiltrat, wird auch das Bestehen einer entzündlichen Infektion der Gallenwege angenommen.

Diese komplizierende Cholangitis kann nun auf zweierlei Weisen entstanden gedacht werden.

Entweder handelt es sich um eine Folgeerscheinung einer allgemeinen Pneumokokkämie (= Sepsis), also einem Uebertritt dieser Kokken vom Blute in die Gallenwege, eine „descendierende" Cholangitis, so daß Lungen- und Gallengangsystemsinfekt als koordiniert angesehen werden können[2]); als ähnliche Teilerscheinung, nämlich Lokalisation am benachbarten Darm, wäre hier die Enteritis crouposa bei Pneumonie zu nennen, bei der MASSALONGO[3]) und WEICHSELBAUM[4]) den Nachweis der Pneumokokken zu führen vermochten und die von

1) Thèse de Paris, 1899.

2) Hierher gehört die Beobachtung von EHRET u. STOLZ (Mitteilungen a. d. Grenzgeb. d. Med. u. Chir., Bd. 8, p. 164), zunächst einer Cholangitis streptococcica et colibacterica und dann einer Pneumonie bei einem Hunde, dem sie Streptokokken und Colibakterien in eine Ohrvene eingespritzt hatten.

3) Cit. bei GALLIARD.

4) Wiener klin. Wochenschr., 1890, p. 187.

GALLIARD [1]) als einheitlicher Symptomkomplex (l'entérite pneumonique) beschrieben wurde.

Oder wir haben es mit einer Cholangitis nicht pneumokokkischer Natur zu tun, die neben der Pneumonie verläuft. Nach der Ansicht von GILBERT [2]) kommt eine sekundäre ascendierende Cholangitis (unter Umständen colibacterica) bei Pneumonie vor, vorbereitet durch eine latente Erkrankung der Leber und der Gallenwege (Cholelithiasis, Cirrhose), wie er sie mehrfach bei der Sektion fand. Wie leicht bei Störung des Gallenflusses eine Bakterienentwickelung statthaben kann, ist seit NAUNYN bekannt und durch die Experimente von EHRET und STOLZ [3]) ausführlich klargelegt; hier kommt vielleicht noch das den gesamten Organismus schwächende Moment der Pneumonie hinzu.

Die Annahme einer descendierenden Cholangitis wird durch die bisher erhobenen bakteriologischen Leichenbefunde der Galle bei Pneumonikern in keiner Weise gestützt: denn GILBERT und GRENET [4]) fanden nie Pneumokokken in solcher Galle, LÉTIENNE [5]) nur ein einziges Mal, und bei den auf der hiesigen Klinik vorgenommenen Untersuchungen ist man in der Galle von Pneumonikern niemals auf diese Mikroben gestoßen.

Auch die Tierexperimente auf diesem Gebiete beweisen zunächst, daß eine Cholangitis descendens höchst unwahrscheinlich ist: GRENET [6]) untersuchte 17 mal die Galle von Kaninchen und Meerschweinchen, bei denen er nach künstlicher Pneumokokkeninfektion von verschiedenen Stellen aus Pneumokokken im Blute nachweisen konnte: er fand sie nur zwei Mal in der Gallenblase. GRENETS [7]) Leberpunktionen bei lebenden Pneumonikern, welche in 30 Fällen 5 mal Pneumokokken ergaben, beweisen, da sie nur etwas vom Leberblut aussagen, nichts für eine deszendierende Cholangitis.

Ascendierende Cholangitiden verursacht durch mannigfache Mikroorganismen sind bekannt und auch experimentell erzeugt worden. Auch künstliche Pneumokokkeninfektion der Gallenblase wurden von GILBERT und DOMINICI [8]) ausgeführt.

Ihre Versuchstiere (Kaninchen!), denen sie durch den Choledochus Pneumokokkenkulturen in die Gallenwege injizierten, starben

---

1) Sem. méd., 1894, p. 341.
2) Arch. gén. de médecine, 1899.
3) Mitteil. a. d. Grenzgeb. d. Med. u. d. Chir., Bd. 7, p. 387 u. Berl. klin. Wochenschr., 1902, No. 1.
4) Bull. de la soc. de biol., 29. Oct. 1898.
5) Cit. nach GRENET.
6) Thèse de Paris, 1899.
7) Thèse de Paris, 1899.
8) Thèse de Paris, 1894.

nach 3—4 Tagen. Die Tiere waren ikterisch; im Choledochusausführungsgang saß ein Schleimpfropf, welcher den freien Gallenabfluß hinderte. Daneben bestand Peritonitis, 1mal Endocarditis und 1mal Herdnekrosen in der Leber. In der Gallenblase fanden sich unter einer größeren Zahl von Versuchstieren 1 mal Pneumokokken in Reinkultur, ein anderes Mal Pneumokokken vergesellschaftet mit B. coli, Kulturen aus der Leber ergaben dabei ebenfalls Pneumokokken.

Wir gedachten nun die bisherigen Versuche auf diesem Gebiete dadurch zu vervollständigen, daß wir Tiere wählten, die für Pneumokokken und also einer Allgemeininfektion durch diese an und für sich weniger empfänglich als Kaninchen sind, nämlich Hunde, und dadurch, daß wir, um einerseits eine sekundäre Coli-Infektion vom Darm aus zu vermeiden, und um andererseits durch Störung des Gallenflusses eine günstige Gelegenheit zur Bakterienentwickelung zu schaffen, den Ductus choledochus ausgiebig resezierten[1]).

Bei unseren Versuchen[2]) haben wir jedesmal frisch virulente Sputumpneumokokken von frischen Pneumoniefällen durch das Tierexperiment gezüchtet. Milz, Leber und Herzblut der eben gefallenen Mäuse zusammen zerquetscht, wurden mit etwas physiologischer Kochsalzlösung aufgeschwemmt, und dann unseren Hunden $^3/_4$—1 ccm mit sehr dünner Nadel in die Gallenblase eingespritzt; die Stichöffnung wurde mit einem Sublimattampon einige Minuten komprimiert; Nachblutungen sahen wir keine; zuvor war wenigstens 1 cm des D. choledochus zwischen doppelt unterbundenen Fäden reseziert und der Gallenblase mehrere Kubikcentimeter Material zu bakteriologischen Untersuchungen entnommen worden.

Von unseren Versuchen sind für die späteren Schlußfolgerungen folgende drei Tierexperimente von Wichtigkeit:

Hund I. Gewicht 6400 g. Operiert am 28. Nov. 1902. Entnommene Galle ist dünn, steril. Das Tier wird schwer krank, nur leicht ikterisch. Temperaturanstieg von 36,7°—39,3° (Aftermessung). Wird am 3. Dez. 1902 getötet. Sektion: Ikterus der Skleren.

Choledochus: Darmteil stricknadeldick, Leberteil bleistiftdick; nichts von eiteriger Cholangitis; Peritoneum frei. Lungen frei. Leber braun, ohne Herde. Milz groß.

Bakteriologischer Befund: Auf Blutagarplatten reichlich und allein Pneumokokken; in der Galle keine Pneumokokken (Strich- und Plattenkulturversuch), dagegen obligat anaërobe Gasbildner von aus-

1) Wir halten die Resektion für notwendig, denn es kommt — wie bekannt, und auch von uns beobachtet — sehr häufig vor, daß ohne dies der Faden durchschneidet und sich so eine Durchgängigkeit des Ductus choledochus wiederherstellt.

2) Diese wurden mit freundlicher Erlaubnis der Herren Proff. J. Forster und E. Levy zum Teil im Laboratorium des hygienisch-bakteriologischen Instituts ausgeführt.

gesprochenem Fadenwachstum. Die Kulturmerkmale dieser Bacillen stimmen fast durchweg mit denen des B. oedematis maligni überein. Aus Leber und Milz werden gleichfalls diese Anaërobier gezüchtet. Histologisch erweist sich Leber- und Milzgewebe normal, aber durchwachsen von massenhaften Fadenknäueln obiger Bacillen.

Hund II. Gewicht 11250 g. Operiert am 17. Dez. 1902, stirbt nach Temperaturanstieg von 37,8° auf 39,3° und einem Gewichtsverlust von 550 g nach 4 Tagen. (2 Tage nach der Operation blieb das Tier während 2 Stunden einer Kälte von —3° ausgesetzt.) Sektion, sofort post exitum: Hochgradiger Ikterus. Im übrigen Organbefund wie bei No. 1, nur fand sich in der Gallenblase ein bohnengroßes Schleimkonglomerat (mit obigen Fadenbacillen und reichlichen epithelialen Zellen): Das bekleidende Peritoneum war stellenweise trüb durch fibrinöse Auflagerungen.

Bakteriologisch: 1 ccm Herzblut gibt auf der Agarplatte 100 Pneumokokkenkolonien. Galle: Aërobe Platten- und Strichkulturversuche keinerlei Entwickelung; anaërobe: dieselben Stäbchen; wie bei Hund No. 1. Diese Mikrobien sind auch im direkten Gallenpräparat nach Karbolfuchsintinktion massenhaft als dicke, gewundene Fäden nachweisbar. Desgleichen beherbergt sie die Milz und die Leber; neben Pneumokokken enthält sie der Peritonealsaft. Die vor der Einspritzung entnommene Galle erwies sich als steril.

Hund III. Gewicht 7520 g. Operiert am 12. Jan. 1903, stirbt 3 Tage später nach Gewichtsabnahme von 1000 g unter Temperaturanstieg bis 39,8° C.

1 Tag nach der Operation blieb das Tier während 1 Stunde einer Temperatur von —3° C ausgesetzt. Als schwer krank imponierte der Hund nur am letzten Tage.

Sektion, sofort nach Exitus: Starker Ikterus. Lunge, Herz ohne krankhaften Befund. Perihepatitis fibrinosa. Keine eiterige Cholangitis. Gallenblase prall gefüllt mit schwarzgrüner, undurchsichtiger Galle (vor der Operation: hellgrün, durchsichtig). Milz nicht vergrößert. Starke Injektion der Mesenterialgefäße.

Bakteriologisch: Bei der Untersuchung der vor der Injektion entnommenen Galle fiel auf, daß die Agarplatte, welche mit 2 ccm Galle begossen wurde, 100 Kolonien von Bact. coli trug, während der Gelatinestrich mit gewöhnlicher Platindrahtöse (1—2 mg Galle) die Entwickelung von 90 Colikolonien aufwies.

Der bakteriologische und histologische Befund von Organen und Organsäften war wieder derselbe, nur daß diesmal die Leber in besonders reichlichem Maße die anaëroben Stäbchen enthielt.

In der Galle konnten keine Colibakterien mehr nachgewiesen werden (s. o. Befund vor der Operation), die Galle führte nur Anaërobier. Pneumokokken waren nur im Blut auffindbar (Blutagarplatte), sowie in ganz spärlicher Zahl neben vielen Anaërobiern von der oben beschriebenen Art in der Milz.

Nach diesen Versuchsresultaten sind folgende vier Punkte hervorhebenswert:

I. Niemals konnte auch nur die geringste Anschoppung der Lunge nachgewiesen werden, obwohl Pneumokok-

kämie bestand und obwohl die infizierten Tiere einer Erkältungsschädlichkeit ausgesetzt worden waren.

II. Die eingebrachten Pneumokokken ließen sich nach mehreren Tagen nicht mehr in der Galle nachweisen, dagegen regelmäßig im Blute.

Demnach ist das Fehlen der Pneumokokken in der Gallenblase von Pneumonikerleichen erklärlich: denn gesetzt, die Pneumokokken gelangten vom Blut aus in die Galle, so werden sie infolge der Gallenwirkung zumal bei ungestörtem Abfluß rasch verschwinden können, in letzterem Falle schneller, als aus dem darmwärts abgeschlossenen Gallenblasenraum und Gallengangsystem unserer Versuchstiere.

Es dünkt uns danach auch wenig wahrscheinlich, daß, entgegengesetzt dem Gallenfluß beim Menschen, eine Pneumokokkeninfektion nach der Leber hin oder die Leber nach oben hin passierend vorkommt.

Ob bei unseren Versuchen eine elektive Bakterizidie des Gallenblaseninhalts oder das Ueberwuchern von unseren Anaërobiern das Verschwinden der Pneumokokken (und einmal von Bact. coli) zur Folge hat, lassen wir dahingestellt.

III. Besonders hervorzuheben ist das massenhafte Auftreten von obligaten Anaërobiern in der gestauten Gallenblase nach Pneumokokkeninfektion der Galle.

IV. Führen wir als Nebenbefund an, daß — wie auch von anderer Seite, selten, beobachtet wurde — die Galle bisweilen bakterizide Eigenschaften für das Bact. coli entfalten kann (Hund III). Da solche Bakterizidie unter Umständen auch für andere Bakterien besteht, ist es dringend geboten, bei der bakteriologischen Untersuchung der Galle sowohl ganz kleine als auch große Mengen zu verarbeiten.

Als Kuriosum auf dem Gebiete der Pathologie des Hundes sei der Fund eines kirschkerngroßen, rauhen Kalksteines im Choledochus-Mittelteile erwähnt. Irgendwelche makroskopische entzündliche Reizung der Gallenwege lag nicht vor. Das Tier war zu Versuchen der Operationstechnik aus voller Gesundheit heraus (kein Ikterus!) getötet worden.

Nachdruck verboten.

# XXIV.

# Untersuchungen und Erfahrungen über den Einfluss von Operationen auf den Verlauf und Ausgang des Diabetes mellitus.

Von

**O. Körner** in Rostock.

Seitdem wir wissen, daß Operationen an Diabetikern bisweilen das tödliche Koma herbeiführen, hat es nicht an Vorschlägen gefehlt, wie ein solches trauriges Ereignis zu vermeiden sei.

Am weitesten sind diejenigen Autoren gegangen, die überhaupt jede Operation an Diabetikern widerraten. Ohne Zweifel haben sie Recht, wenn es sich um vermeidbare Operationen handelt, wie z. B. um kosmetische Eingriffe. Im übrigen aber ist dieser gänzlich ablehnende Standpunkt wohl ziemlich verlassen, weil die Erfahrung lehrt, daß recht häufig selbst sehr eingreifende Operationen von Diabetikern ebenso gut vertragen werden, wie von Leuten, die nicht an dieser Stoffwechselstörung leiden. Es wird deshalb wohl kaum mehr vorkommen, daß ein Operateur einen ex indicatione vitali notwendigen chirurgischen Eingriff wegen eines bestehenden Diabetes ablehnt. Es gibt sogar Erkrankungen, deren schleunige operative Beseitigung bei Diabetikern viel nötiger ist als bei Leuten ohne diese Stoffwechselstörung. Hierher gehören akute eiterige Entzündungen. Diesen setzen bekanntlich die Gewebe des Diabetikers weniger Widerstand entgegen als die des gesunden Körpers, so daß die beim Diabetiker durch Eiterinfektionen verursachten Gewebszerstörungen oft schnell eine große Ausdehnung annehmen und einen besonders bösartigen Charakter zeigen. Das gilt besonders von den Einschmelzungs- und Nekrotisierungsprozessen im Schläfenbeine, die beim Diabetiker im Anschluß an akute Paukenhöhleneiterungen nicht selten auftreten und, wenn sie nicht sogleich operativ beseitigt werden, in kurzer Frist in die mittlere oder hintere Schädelgrube durchbrechen, um durch konsekutive Meningitis,

Sinusphlebitis oder Hirnabsceß zum Tode zu führen. Hier wird die Operation der Knocheneiterung nicht nur trotz des Diabetes, sondern gerade auch wegen des Diabetes dringend.

Etwas anders steht die Frage bei Operationen, die zwar notwendig sind, aber noch eine Zeit lang aufgeschoben werden können. Da ist die Möglichkeit gegeben, vor der Operation den Diabetes durch Diät zu bekämpfen. Bei ganz leichten Fällen gelingt es ja oft schon in wenigen Tagen, durch Ausschluß oder starke Einschränkung der Einfuhr von Kohlehydraten die Zuckerausscheidung zu beseitigen, in mittelschweren Fällen vergehen aber oft mehrere Wochen, bis der Harn zuckerfrei oder wenigstens zuckerarm wird, so daß es fraglich werden kann, ob man mit der Operation, z. B. eines Tumors, so lange warten darf. Und schließlich in schweren Fällen kann die übereilte Kohlehydratentziehung ebenso leicht zum Koma führen wie die Operation. Die Entzuckerung des Kranken vor der Operation ist also in sehr vielen Fällen undurchführbar. Dagegen wird man meist in der Lage sein, nach Naunyns Vorschlag vor und nach der Operation die großen Dosen von Natriumbicarbonat zu verabreichen, die in den schweren Fällen das drohende Koma verhüten sollen.

Mehrfach ist die Frage behandelt worden, welche von den verschiedenen Einwirkungen, die mit einer Operation verbunden sind, beim Diabetiker die Gefahr des Koma heraufbeschwören. Becker hat bekanntlich der Narkose allein — ob Aether oder Chloroform, ist nach ihm gleichgültig — die Schuld zugeschrieben und folgerichtig geraten, die Narkose möglichst zu vermeiden. Dagegen hat Füth Fälle beobachtet bezw. gesammelt, die nach ohne Narkose vorgenommenen Operationen ebenso schnell dem Koma verfielen, wie die Beckerschen Narkotisierten. Die Narkose allein kann also für das Koma nicht verantwortlich gemacht werden, und es steht dahin, in welchem Maße vor allem die Aufregung des zu operierenden Diabetikers zur Auslösung des Koma beiträgt; wissen wir doch, daß auch andere als mit einer Operation verbundene Aufregungen zum Koma führen können. Ferner darf nicht vergessen werden, daß auf den Diabetiker jede bei der Operation unvermeidliche Schwächung deletär wirken kann, wie der Blutverlust (Lomer und Räther), die Nahrungsentziehung (Grossmann, Füth), der Wasserverlust (Rumpf), der z. B. mit der vorbereitenden Entleerung des Darmes bei Operationen in der Bauchhöhle verbunden ist, und daß schon das Hungern und Dürsten vor und nach einer Narkose den Eintritt des Koma begünstigt (Grossmann, Füth). Mit vollem Rechte ist empfohlen worden, Diabetiker nur nach einer Periode physiologischen Fastens, also am frühen Morgen, zu operieren.

Auch nach der Operation fehlt es nicht an Einwirkungen, die den Diabetiker schädigen können. Nächst dem Hungern und Dürsten nach der Narkose kommt hier der Ausfall der nach Külz, Naunyn u. A.

wichtigen Körperbewegung in Betracht (FÜTH), wofür vielleicht durch Massage Ersatz geschaffen werden kann. Ferner besteht eine unverkennbare Neigung zu Wundinfektionen, die in vorantiseptischen Zeiten mit Recht gefürchtet wurden, heutzutage aber bei Diabetikern fast ebenso sicher verhütet werden können wie bei anderen Operierten.

Aus dem bis hierher Erörterten läßt sich entnehmen, daß zwar mancherlei theoretisch mehr oder weniger gut begründete Vorschläge gemacht worden sind, um die Gefahr des Operierens von Diabetikern zu verringern; ob diese Vorschläge aber das Richtige treffen, darüber fehlt uns bis jetzt eine ausreichend gesicherte Erfahrung.

Die Ursachen dieses Mangels sind verschiedene.

Vor allem hat man vorzugsweise die tödlich verlaufenden Fälle der Literatur einverleibt und die geheilten zu wenig beachtet, denn das tragische Ereignis, daß der Tod in überraschender Weise nach einem mitunter recht geringfügigen chirurgischen Eingriffe erfolgt, bestimmt den Operateur leicht, den schlimmen Ausgang in einer Veröffentlichung verständlich zu machen und damit zugleich die Fachgenossen zur Vorsicht in ähnlichen Fällen zu mahnen, während ihm die günstig verlaufenen Fälle der Veröffentlichung weniger wert erscheinen mögen. Bisweilen ist auch der Diabetes erst durch den Eintritt des Koma erkannt worden; heilt aber der Operierte in normaler Weise, so kann sein Diabetes unentdeckt bleiben, und solch günstige Fälle gehen der Wissenschaft verloren.

Ein zweiter Grund für das Unzureichende unserer Erfahrung liegt in der außerordentlich verschiedenen Art, Ausdehnung und Dauer der vorgenommenen Operationen. Wenn die Schwere des Eingriffes, wie zu vermuten, hier einen Einfluß auf den Ausgang des Falles hat, so sind leichte Operationen, wie die Eröffnung eines Abscesses, nicht vergleichbar mit schweren Eingriffen, wie einer Oberschenkelamputation, ganz abgesehen von der mehr oder weniger eingreifenden Art der Vorbereitung für die verschiedenen Operationen und der verschiedenen Narkosendauer.

Um die Wirkung operativer Eingriffe auf den Verlauf des Diabetes kennen zu lernen, müssen wir also vor allem den Ausgang einer Reihe von gleichartigen Operationen bei Diabetikern untersuchen.

Aber auch das genügt noch nicht. Der Diabetes ist in seinen Formen oder, richtiger gesagt, Stadien eine Krankheit von sehr verschiedener Schwere. Gehen wir bei unserer Untersuchung von einer bestimmten, in allen Fällen an sich nahezu gleich eingreifenden Operation aus, so müssen wir die Einwirkung derselben auf den Verlauf und Ausgang des Diabetes getrennt betrachten bei der leichten, bei der mittelschweren und bei der schweren Form. Diese Forderung habe ich bereits 1889 aufgestellt, sie scheint aber wenig beachtet worden zu sein und wurde auch von WOLF in seinem bekannten Sammelreferate

übersehen. Leider sind bei den in der Literatur niedergelegten Fällen die Angaben, aus denen man auf die Schwere des Diabetes schließen kann, oft sehr spärlich oder fehlen gar vollständig. Es ist im höchsten Grade bedauerlich, daß es heutzutage noch Autoren gibt, die lediglich den Prozentgehalt an Zucker in einer Harnprobe anführen, statt die 24-stündige Harnmenge mit ihrem Zuckergehalte und mit Angabe der eingenommenen Nahrung mitzuteilen. Wissen wir doch, daß manche Diabetiker der leichten Form zu Zeiten bis zu 10 Proz. Zucker ausscheiden, während bei älteren Leuten, die an der schweren Form leiden, der Zucker vorübergehend ganz aus dem Harne schwinden kann. Auch die GERHARDTsche Eisenchloridprobe auf Acetessigsäure im Harne, die für die Beurteilung der Schwere der Erkrankung von größter Wichtigkeit ist, wird in der Mehrzahl der Publikationen nicht erwähnt.

Kurz zusammengefaßt ist es unsere Aufgabe, an Stelle der verwirrenden Verschiedenheit der Beobachtungen nur gleichartige Fälle zu vergleichen, Fälle, die in ihrer übersichtlichen Einfachheit ebenso viele Experimente von der höchsten, auf dem Gebiete der Klinik erreichbaren Exaktheit darstellen.

Solche Fälle bietet uns die akute Mastoiditis der Diabetiker. Sie eignen sich zu unserer Untersuchung aus folgenden Gründen:

1) Von dieser Komplikation des Diabetes werden die mit günstigem und die mit ungünstigem Ausgange operierten Fälle in gleicher Häufigkeit veröffentlicht. Denn seitdem wir wissen, daß akute Paukenhöhleneiterungen bei Diabetikern auffallend häufig mit einer Vereiterung des Processus mastoides einhergehen, dreht sich bis heute die Diskussion um Fragen, die ebenso gut auf Grund günstig wie auf Grund ungünstig verlaufener Fälle entschieden werden können, und zu deren Lösung jeder erreichbare Fall herangezogen wird. Bezüglich dieser Fragen, die mit der vorliegenden Untersuchung nichts zu tun haben, verweise ich auf die zusammenfassenden Arbeiten von mir[1]) und von EULENSTEIN[2]).

2) Die Erkrankung des Warzenknochens pflegt zu der Zeit, in der sie operiert werden muß, in allen Fällen von annähernd gleicher Schwere und Ausdehnung zu sein. Darum ist auch die Schwere des Eingriffes und die Dauer der Narkose in den verschiedenen Fällen ziemlich gleich.

3) Aus verhältnismäßig vielen Berichten über solche Fälle läßt sich klar erkennen, an welcher Form des Diabetes die Operierten gelitten hatten.

---

1) KÖRNER, Dtsch. Arch. f. klin. Med., Bd. 73, p. 570.
2) EULENSTEIN, Zeitschr. f. Ohrenheilk., Bd. 42, p. 262.

Die Literatur weist im ganzen 34 hierher gehörige[1]) Fälle auf, von denen 7 von mir operiert worden sind. 4 neue Fälle hat mir Kollege Kümmel in Heidelberg zur Mitbenutzung überlassen, so daß ich in der Tabelle 38 Beobachtungen zusammenstellen kann.

Von den 38 in der Tabelle verzeichneten Fällen müssen wir zunächst 4 (No. 24, 25, 26 und 36) ausscheiden, weil die Kranken bald nach der Operation, nicht an ihrem Diabetes, sondern an schon vor der Operation vorhandenen intrakraniellen Komplikationen der Mastoiditis bezw. am Wunderysipel, gestorben sind. Ferner ist Fall 29 auszuscheiden, weil der Tod 3 Monate nach der Operation, kurz vor Schluß der Operationswunde, durch Pneumonie erfolgt ist. Es bleiben also 33 verwendbare Fälle übrig.

Bei diesen 33 an akuter Mastoiditis operierten Diabetikern heilte die Operationswunde in 29 Fällen = 88 Proz. vollständig aus. Die zur Heilung erforderliche Zeit war in dem kleineren Teile der Fälle ebenso lang, wie sie bei der gleichen Operation an Nichtdiabetikern zu sein pflegt, nämlich 3—6 Wochen; in der Mehrzahl der Fälle zog jedoch die Stoffwechselstörung den Heilungsprozeß bis zu etwa 3 Monaten in die Länge. Die Zeit, die bis zur Heilung der Mastoidoperation vergeht, dürfte auch bei der beobachteten kürzesten Dauer von 3 Wochen genügend lang sein für die Beurteilung der Einwirkung der Operation auf den Verlauf des Diabetes, zumal es ja bekannt ist, daß das postoperative Koma sich im direkten Anschluß an die Operation oder nur wenige Tage nach derselben einzustellen pflegt.

Nur in 4 von den 33 Fällen = 12 Proz. hatte die Operation den Tod an Diabetes vor Heilung der Operationswunde zur Folge. Diese Fälle gehörten alle der schweren Form an, und zwar konnte dies schon vor der Operation erkannt werden.

Um die Frage nach den Folgen der Operationen in den verschiedenen Stadien zu beantworten, namentlich auch, ob die Operation den leichten Diabetes in den schweren überführen könne, müssen wir unsere Fälle nach der Schwere der Erkrankung ordnen. Wir bezeichnen in der üblichen Weise als

1) leicht die Fälle, bei denen die völlige Entzuckerung durch strenge Diät in wenigen Tagen gelingt, sowie diejenigen, bei denen die Zuckerausscheidung seit vielen Jahren ohne irgend einen Nachteil für den Kranken besteht, obwohl derselbe sich keiner strengen Diät unterworfen hat.

2) mittelschwer die Fälle, bei denen die völlige Entzuckerung durch strenge Diät erst nach Wochen gelingt.

3) schwer die Fälle mit stark positiver Gerhardtscher Reaktion (Acetessigsäureausscheidung) und die Fälle, in denen strenge Diät die Zuckerausscheidung nicht oder nur wenig herabgesetzt hatte.

1) Nur akute Mastoiditis. Die chronische Form scheint bei Diabetikern viel seltener zu sein; ich kenne nur einen Fall von Stacke aus der Literatur und einen von Kümmel durch persönliche Mitteilung.

Es dürften also angesehen werden:

| | | |
|---|---|---|
| als leicht | die Fälle 1, 3, 4, 5, 7, 11, 13, 15, 20, 21, 34. 37, 38, | Sa. 13 |
| „ mittelschwer | die Fälle 2, 8, 9, 17, 28, | „ 5 |
| „ schwer | die Fälle 6, 10, 12, 14, 16, 19, 30, 31, 32, | „ 9 |
| „ unbestimmbar | die Fälle 18, 22, 23, 27, 33, 35, | „ 6 |
| | | Sa. 33 |

Leichter Diabetes: Die Operationswunden der 13 leichten Diabetiker heilten in durchschnittlich 9 Wochen. In 2 Fällen wäre die beobachtete Heilungszeit von 21 bezw. 33 Tagen selbst für Mastoiditis bei Nichtdiabetikern auffällig kurz gewesen. In keinem dieser Fälle hat die Operation den Diabetes dauernd verschlimmert.

Aus den Fällen 1, 15 und 21 geht hervor, daß die Zuckerausscheidung durch die Einwirkung der Operation vorübergehend steigen kann. Mein Fall 1 (s. d. Tabelle) beweist das mit der Sicherheit eines Experimentes.

Auf Acetessigsäure war der Harn vor und nach der Operation in 6 Fällen geprüft worden. Beide Male negativ war die Probe in 4 Fällen. Im Falle No. 11 wurde die vorher negative Probe nach der Operation vorübergehend leicht positiv. Die schwache Reaktion vor der Operation im Falle 13 ist wohl auf die komplizierenden febrilen Erkrankungen zu beziehen.

Von den weiteren Schicksalen der Kranken erhielten wir Nachricht in 6 Fällen. Danach lebten je einer noch nach 14 Jahren, 2 Jahren, 10 Monaten und zwei nach 1 Jahre, während einer wenige Wochen nach Heilung der Operation an Lebercirrhose gestorben ist.

Mittelschwerer Diabetes: Auch in diesen 5 Fällen kam die Operationswunde zur völligen Heilung. Eine Verschlimmerung des Diabetes durch die Operation war in keinem Falle nachweisbar. (Bei No. 2 kam es nach der Heilung der Mastoiditis, und wohl unter dem Einfluß einer neuen Komplikation [Empyema pleurae] zu einer Verschlimmerung des Diabetes [Acetessigsäureausscheidung], die bald zum Tode führte.)

Schwerer Diabetes: Von den 9 Operierten mit schwerem Diabetes sind 4 infolge der Operation gestorben, und zwar 3 durch Koma am 4., 6. bezw. 8. Tage, und einer durch allgemeinen Kräfteverfall am 8. Tage nach der Operation (No. 6, 16, 31, 32).

In 2 Fällen trat im Anschluß an die Operation eine vorübergehende leichte Andeutung des Koma auf (No. 12 und 19) [1].

1) Um die Seltenheit des durch die Operationen herbeigeführten Koma noch deutlicher zu veranschaulichen, können wir die 5 bei unseren übrigen statistischen Ermittelungen ausgeschalteten Fälle wieder mitzählen, denn die betreffenden Kranken haben alle nach der Operation über die Zeit hinausgelebt, in der erfahrungsgemäß das postoperative Koma eintritt. Von 38 operierten Diabetikern sind demnach nur 3 am postoperativen Koma gestorben.

Unter den 5 schweren Fällen mit Heilung der Operationswunde sind 2, bei denen nach der Operation die Ausscheidung der Acetessigsäure aufhörte, also eine Besserung des Diabetes beobachtet wurde (No. 10 und 12).

Diabetes von unbestimmbarer Schwere: Von den 6 Operierten, bei denen Angaben fehlten, aus welchen man auf die Schwere des Diabetes schließen könnte, ist keiner vor der völligen Heilung der Operationswunde gestorben.

---

Von den in unseren 33 verwertbaren Fällen angewendeten besonderen Vorsichtsmaßregeln bei der Operation ist nur Weniges, und von deren Einwirkung auf den Verlauf des Diabetes nichts Sicheres zu sagen.

Der Versuch, den Zucker vor der Operation durch Diät zu vermindern, scheint nur in 8 Fällen gemacht worden zu sein.

Wie oft die Vorschrift, nach der Periode des physiologischen Fastens — also am frühen Morgen — zu operieren, mit Absicht oder zufällig befolgt worden ist, weiß ich nur bei meinen 7 Kranken, von denen 6 zwischen 7 und 9 Uhr früh operiert worden sind.

Große Gaben von Natron bicarbonicum vor der Operation gab nur Eulenstein zwei mittelschweren Diabetikern.

Den Versuch, die Narkose wenigstens abzukürzen, hat nur Kümmel in 2 Fällen gemacht, indem er mit der Lokalanästhesie nach Schleich begann und die allgemeine Narkose erst später einleitete. Alle anderen Fälle sind von vornherein in der allgemeinen Narkose operiert worden,

| No. | Citat | Geschlecht | Alter | Art und Verlauf des Diabetes vor der Operation | | Operation der Mastoiditis | |
|---|---|---|---|---|---|---|---|
| | | | | Allgemeinzustand u. Zuckerausscheidung | Acetessigsäure | Narkose | Befund |
| 1. | Körner, Arch. f. Ohrenheilkd., Bd. 29, p. 61 | ♂ | 47 | Bei selbstgewählter Nahrung in 24 h 225 g Zucker. — Nach 3-wöchentl. strenger Diät in 24 h 5½ g. — Nach Vergärg. d. Zuckers keine Linksdrehg. Kein Eiw. im Harn. Fettleibigkeit | Probe negativ | Chloroform. Häufig Brechbewegungen und Cyanose | Walnußgroße, mit Granulationen gefüllte Höhle im Warzenfortsatze |
| 2. | Körner u. von Wild, Zeitschr. f. Ohrenheilkd., Bd. 23, p. 234 | ♂ | 60 | Bei selbstgewählter Nahrung in 20 h 88 g Zucker. In d. letzten Zeit mäßige Abmagerung. Kein Eiweiß im Harne | Probe negativ | Chloroform | Die Zerstörung im Warzenforts. reicht bis z. Sinus transversus, an welchem keine Veränderungen zu sehen sind |

und zwar, soweit das Narkotikum angegeben wird, meistens unter Chloroform.

Ueber die Dauer der Narkose macht nur KÜMMEL in zweien seiner Fälle Angaben (25 Minuten und 1 Stunde). In meinen 7 Fällen schätze ich nach der Erfahrung bei Mastoidoperationen an Nichtdiabetikern die Zeit vom Auflegen der Maske bis zum Erwachen nachträglich im Durchschnitte auf 35 Minuten.

---

Die Schlüsse, die man aus vorstehenden Mitteilungen ziehen darf, gelten zunächst nur für Operationen von der Bedeutung und Dauer der Mastoiditisoperation. Sie sind folgende:

1) Bei der leichten Form des Diabetes kann die Operation die Zuckerausscheidung vorübergehend steigern, ohne den Kranken weiterhin zu schädigen.

2) Eine Gefahr des Ueberganges der leichten Form des Diabetes in die schwere durch die Operation scheint nicht zu bestehen.

3) Der Eintritt des Koma infolge der Operation ist nur zu fürchten, wenn der Diabetes bereits vor der Operation die klinischen Erscheinungen der schweren Form zeigt, namentlich wenn die GERHARDTsche Probe auf Acetessigsäure im Harne stark positiv ausfällt.

4) Eine Kontraindikation gegen eine sonst indizierte Operation stellt die leichte Form des Diabetes nicht dar.

5) Operationen ex indicatione vitali dürfen auch bei der mittelschweren und bei der schweren Form des Diabetes vorgenommen werden.

| Verlauf nach der Operation | | | Ausgang | |
|---|---|---|---|---|
| Mastoiditis | Zuckerausscheidung u. Allgemeinzustand | Acetessigsäure | Mastoiditis | Diabetes |
| Heilung langsam (in 13 Wochen) ohne Störungen | Vor der Operation wog der nüchtern gelassene Frühharn 1025 u. enthielt 0,4 Proz. Zucker. 3 Std. später, 1½ Std. nach der Operat., wog d. Harn 1034 u. hatte 2,8 Proz. Zucker, obwohl d. Kranke inzw. nichts genossen hatte | Probe stets negativ, auch direkt nach der Operation | Heilung | Vorübergehende Vermehrung des Zuckers durch den Einfluß der Operation. Später bei mäßig strenger Diät nur noch Spuren von Zucker. Pat. lebt noch jetzt (14 Jahre nach der Operation) |
| Heilung langsam (in 3 Monaten) ohne lokale Störung | Nach Aufgeben der wochenlang durchgeführten strengen Diät kehrte d. Zucker nicht wieder | 3 Mon. nach der Operation Probe unt. d. Einfl. einer neuen Komplikation (Emp. pleurae) positiv | Heilung | 9 Woch. nach d. Operation der Mastoiditis abgesackt. Empyem d. Pleura oper. Darauf Kräfteverf., Retinitis, Acetessigs. Tod 4¼ M. nach d. Operat. d. Mastoiditis. Kein Koma |

| No. | Citat | Geschlecht | Alter | Art und Verlauf des Diabetes vor der Operation | | Operation der Mastoiditis | |
|---|---|---|---|---|---|---|---|
| | | | | Allgemeinzustand u. Zuckerausscheidung | Acetessigsäure | Narkose | Befund |
| 3. | KÖRNER, mitget. v. MUCK, Zeitschrift f. Ohrenheilkd., Bd. 35, p. 215 | ♂ | 47 | Seit 2 J. entdeckte mäßige Zuckerausscheidung. Potatorium. Lebercirrh. Kein Eiw. im Harne | Probe negativ | Chloroform | Antr. mastoideum durch Knochenzerstörung erweitert u. mit Granulationen u. Eiter gefüllt |
| 4. | KÖRNER, mitgeteilt von WITTE u. STURM, Zeitschrift f. Ohrenheilkd., Bd. 39, p. 71, Fall 41 | ♂ | 63 | Diabetes seit 3 J. entdeckt. Bei gleichmäßig. Diät m. Einschränkg. d. Kohlehydr. in 24 h durchschnittlich 66½ g Zucker. Kein Eiw. im Harne. Fettleibigkeit. Subjektives Wohlbefinden | Probe negativ | Chloroform | Knoch. bis zur Dura d. Schläfenlappens zerstört. Extraduralabsceß in der mittleren Schädelgrube |
| 5. | KÖRNER, mitgeteilt von STURM u. SUCKSTORFF, Zeitschrift für Ohrenheilkd., Bd. 41, p. 111, Fall 44 | ♂ | 52 | Diabetes seit 7 J. entdeckt. Bei selbstgewählter Kost in 24 h 264,5 g Zuck. Nach Vergärg. d. Zuckers keine Linksdrehg. Kein Eiw. Subjekt. Wohlbefinden | Probe negativ | Chloroform | Knochenzerstörg. b. z. Dura d. Schläfenlappens u. bis zum Sinus transvers., die beide mit Granulat. überzogen u. durch Eiter vom Knochen abgedrängt sind |
| 6. | KÖRNER, mitget. v. SUCKSTORFF, Zeitschrift für Ohrenheilkde., Bd. 41, p. 312 | ♀ | 13 | Bei strenger Diät 160 g Zucker in 24 h. Bereits starke Abmagerung | Probe positiv | Chloroform. Schnelles Erwachen aus der Narkose | Ausgedht. Knochenzerstörg. in beiden Warzenfortsätz., r. m. Senkungsabsceß am Halse |
| 7. | KÖRNER, mitget. v. EULENSTEIN, Zeitschrift für Ohrenheilkd., Bd. 41, p. 268, Fall III | ♀ | 56 | Seit Jahr. Diabetes. Pat. hat nie Diät gehalten. In 24 h bis zu 148,2 g Zuck. ausgeschied. Kein Eiweiß. Subjektiv völlig. Wohlbefind. | Probe negativ | Chloroform. Auffallend schnelles Erwachen aus der Narkose | Antrum mastoideum durch Zerstörung sein. Knochenwandungen vergrößert, mit Eiter u. Granulationen gefüllt |
| 8. | EULENSTEIN, a. a. O., Fall I | ♂ | 60 | Seit Jahr. Diabetes. Zucker schwindet bei strenger Diät n. mehreren Woch. völlig | Probe negativ | Keine Notiz über die Narkose. Vor u. nach der Operation große Dosen von Natr. bicarb. | Empyem in d. Hohlräumen d. Warzenfortsatzes |
| 9. | EULENSTEIN, a. a. O., Fall II | ♂ | 57 | Seit 10 Jahr. mäßige Zuckerausscheidg., durch strenge Diät stark vermindert | Probe negativ | Keine Notiz über die Narkose. Vor u. nach der Operation Natr. bicarb. | Der ganze Warzenforts. vereit. bis zur Dura des Schläfenlapp. u. bis z. Sinus transvers., die beide mit Granulat. überzogen sind |

| Verlauf nach der Operation | | | Ausgang | |
|---|---|---|---|---|
| Mastoiditis | Zuckerausscheidung u. Allgemeinzustand | Acetessigsäure | Mastoiditis | Diabetes |
| Wundgranulationen schmierig u. dunkelrotbr., bluten leicht bei Berührg. Heilg. n. 8 W. vollend. | ? | ? | Heilung | Einige Wochen nach d. Wundheilung schwerer Ikterus und Tod an Cirrhosis hepatis |
| Heilung erfolgt schnell, ist schon am 21. Tg. vollendet | Zuckerausscheidung in den ersten Tagen nach der Operation vermindert, dann wieder genau so wie vor der Operation | Probe stets negativ | Heilung | 2 Jahre nach der Operation befindet sich der Pat. noch völlig wohl. Zuckermenge unverändert |
| Heilung erfolgt schnell, ist schon am 33. Tg. vollendet | Bei mäßig strenger Diät tägl. 11,7—56 g Zucker | Probe stets negativ | Heilung | Zunahme des Körpergewichtes und völliges subjektiv. Wohlbefind. Zuckerausscheidung b. mäßiger Diät gering. Lebt noch nach einem Jahre |
| Keine Heilung | Wie vor der Operation | Probe positiv wie schon vor der Operation | Keine Heilung | Tod am 8. Tage nach der Operation durch Marasmus. Kein Koma |
| Die Wundhöhle belegt sich mit zäh-schmierigen Mass., d. erst am 9. Tg. verschwd. In d. 4. Wch. Gewebsnekrose am unt. Wundwink. m. Senkungsabsceß am Halse, d. gespalt. wird. Heilung in der 10. Wch. volldt. | Wie vor der Operation | Probe stets negativ | Heilung | Nach einem Jahre noch „völlig. Wohlbefinden“ Zuckerausscheidg. unverändert |
| Heilung verläuft ohne Störung, ist in der 5. Wch. vollendet | Beim Aufgeben d. antidiabetischen Diät erscheint der Zucker wied. in gleich. Menge wie früher | Probe stets negativ | Heilung | Nach 7 Monaten noch subjekt. völliges Wohlbefinden. Zuckerausscheidung unverändert |
| Heilung in der 6. Woche vollendet. Verlauf ohne jede Störg. | Wie vor der Operation | Probe negativ | Heilung | Unverändert |

| No. | Citat | Geschlecht | Alter | Art und Verlauf des Diabetes vor der Operation | | Operation der Mastoiditis | |
|---|---|---|---|---|---|---|---|
| | | | | Allgemeinzustand u. Zuckerausscheidung | Acetessigsäure | Narkose | Befund |
| 10. | KÜMMEL, private Mitteilung, Fall J. Sch. | ♀ | 62 | Diabetes bei Arteriosklerose | Probe positiv | Zuerst Schleich, dann Aether. Dauer 25 Min. | Im Antrum mastoideum Granulationen und Eiter |
| 11. | KÜMMEL, private Mitteilung, Fall W. R. | ♂ | 56 | Diabetes b. Arteriosklerose. Geringe Zuckermenge | Probe negativ | Zuerst Schleich, dann Chloroform | Knochen zerstört bis zum Sinus, der mit Granulationen bedeckt ist. Großer extradural. Abscess |
| 12. | KÜMMEL, private Mitteilung, Fall P. M. | ♀ | 48 | Schwere Form des Diabetes | Probe positiv | Chloroform | Ausged. Sequesterbildung im Warzenfortsatze bis zum Sinus transversus. Großer subperiost. Abscess |
| 13. | KÜMMEL, private Mitteilung, Fall H. D. | ♂ | 32 | Lipomatosis univers. Cirrh. hep. Tumor lienis. Rheumatism. articulorum acutus. Paroxysm. Glykosurie bei Lebercirrh., wahrscheinl. unter dem Einflusse des Fiebers entstanden. Zuckerausscheidg. schwankend, am 21. Febr. 5,9 Proz., am 23. Febr. 0 Proz. | Probe schw. positiv | Aether, 220 ccm, Narkosendauer 1 Std. | Am 6. März Oper.: Leichte Infiltrat. d. Periostes; lebhafte Blutung. Nach dem 1. Meißelschl. quillt Eit. vor wie aus ein. Schwamme. Nach d. Innern zu ausged. hämorrh. Knochenerweichg., stellenw. eiter. Einschmelzg. u. schneidb. weiche Knochenpart. Nach unt. tief gehd. Erw. b. z. Bulb. ven. jug. |
| 14. | KUHN, Archiv f. Ohrenheilkde., Bd. 29, p. 29, Fall II | ♂ | 50 | Acetongeruch. Verl. der Zähne. Starke Zuckerausscheidg., durch strenge Diät nur vorübergehend herabgesetzt | ? | Chloroform | Fisteln in beiden Warzenforts. ausgeschabt |
| 15. | FRIEDRICH, Zeitschrift f. Ohrenheilkd., Bd. 36, p. 134, Fall I | ♂ | 50 | Seit Jahren leichte Form. Zuckerausscheidg. schwindet bei Diät leicht | Probe negativ | Chloroform | Warzenfortsatz bis zum Sinus mißfrb., brüchig, zum Teil sequestiert. In den Hohlräumen Granulationen u. Eiter |
| 16. | FRIEDRICH, a. a. O., Fall II | ♀ | 46 | Acetonger. Starke Zuckerausscheidg., Fettleibigkeit | ? | Erst Chloroform, dann Aether | Gr. Höhle im Warzenfortsatz m. mißfarb., brüch. Wand. |
| 17. | BARTH (Brieg), Zeitschrift für Ohrenheilkde., Bd. 38, p. 324 | ♂ | 64 | Zuckermenge geht bei strenger Diät auf die Hälfte herunter | Probe negativ | Chloroform | Erweichung und Sequestrierg. im Warzenfortsatze |
| 18. | KÖNIGSBAUER, Diss. München, 1897, Fall II | ♂ | 39 | Mattigkeit und Gewichtsabnahme seit einig. Mon. Zuckermenge nicht angeg. | ? | ? | Nekrose d. Warzenfortsatzes. Starke Blutung |

| Verlauf nach der Operation | | | Ausgang | |
|---|---|---|---|---|
| Mastoiditis | Zuckerausscheidung u. Allgemeinzustand | Acetessigsäure | Mastoiditis | Diabetes |
| Norm. Heilungsverlauf | Zucker verschwind. bei Diät, kehrt spät. wied. | Probe jetzt negativ | Heilung | Zuckerausschd. schwindet zeitweise durch Diät. Acetessigsäure verschwindet |
| Heilungsverlauf normal | Geringe Mengen | Probe in den erst. beid. Tg. nach der Op. schwach pos., d. stets neg. | Heilung | Zuckerausscheidung anscheinend unverändert. Nach der Operation erscheint vorübergehend Acetessigsäure |
| Heilung | Zucker verschwindet nicht. An den ersten 4 Tagen nach der Operation starke Somnolenz | Probe positiv, 4 Woch. nach der Operation negativ | Heilung | Zuskerausscheidung anscheinend unverändert. Nach der Op. vorübergehend Somnol. Acetessigs. schwind. 4 Wch. nach d. Op. Tod durch Koma nach einem Jahr |
| Wunde heilt normal. Weiteres Krankheitsbild d. Herzschwch. u. Gelenkrheumatismus beherrscht | Vom 11. — 28. März Zucker m. NYLANDERS Reagens in Spuren nachweisbar, ebenso am 13. Mai | Probe wegen Aspirinbehandlung meist unmöglich; im salicylfreien Harne stets negativ | Heilung | Nach der Operation nur Spuren von Zucker und Verschwinden d. Acetessigsäure |
| Heilg. in 6 Wch. | Wie vor der Operation | ? | Heilung | Zuckerausscheidg. unverändert |
| Heilg. durch Abstoßen eines Sequesters verzögert, nach 3 M. vollendet | Die durch strenge Diät unterdrückte Zuckerausscheidung tritt an d. beid. erst. Tg. nach d. Operat. wieder auf, um dann wieder zu verschwinden | ? | Heilung | Die durch Diät unterdrückte Zuckerausscheidung tritt unter dem Einflusse der Operation vorübergehend wieder auf. Wohlbefd. noch nach 10 Monaten |
| Keine Heilung | Am 3. Tage nach der Operat. beginnt Koma | ? | Keine Heilung | Tod durch Koma am 4. Tage nach der Operation |
| Sehr langsame Heilung | Bei strenger Diät verschwindet der Zucker allmählich | ? | Heilung | Zuckerausscheidung bei strenger Diät verschwunden |
| Heilung durch Hautgangr. am Wundrand aufgehalten | ? | ? | Heilung | Keine Angaben |

| No. | Citat | Geschlecht | Alter | Art und Verlauf des Diabetes vor der Operation | | Operation der Mastoiditis | |
|---|---|---|---|---|---|---|---|
| | | | | Allgemeinzustand u. Zuckerausscheidung | Acetessigsäure | Narkose | Befund |
| 19. | Hansberg, Zeitschrift f. Ohrenheilkd., Bd. 44, p. 365, Fall I | ♂ | 52 | Diabetes erst 2 Tage nach der Operation entdeckt (s. d.). Lebercirrhose | ? | Chloroform | Mastoiditis mit perisinuösem Abceß. Blutung durch Verletzung eines Emissarium Spät. Nachoperation weg. ein. tiefen Senkungsabscesses am Halse |
| 20. | Hansberg, a. a. O., Fall II | ♂ | 55 | Seit Jahren leichter Diabetes | ? | ? | Vollstdg. Einschmelzung d. Warzenfortsatzes bis zu der mit Granulation. überzogenen Dura |
| 21. | Brieger, Klin. Beitr. z. Ohrenheilkunde, 1896, p. 109. | ♂ | 42 | Geringe Zuckerausscheidung | ? | ? | Walnußgroße Eiterhöhle im Warzenfortsatz |
| 22. | Schwabach, Deutsche med. Wochenschrift, 1887, No. 52 | ♂ | 43 | Seit 6 Jahren Diabetes | ? | Chloroform | Mastoiditis |
| 23. | Davidson, Berl. klin. Wchschr., 1894, No. 51 | ♂ | 49 | Diabetes. Starke Abmagerung. Gew.verlust 30 Pfd. | ? | Chloroform | Mastoiditis. Später Phlegmone a. Hals |
| 24. | Kirchner, Monatsschr. f. Ohr.-heilkunde, 1884, No. 12 | ♂ | 22 | Diabetes. Bedeutende Abmagerung | ? | ? | Mastoiditis |
| 25. | Scheibe, Münch. klin. Wchschr., 1900, p. 916 | ♀ | 61 | Diabetes | Probe positiv | ? | Mastoiditis |
| 26. | Scheibe, Verhdl. d. Dtsch. Otolog. Gesellsch., 1898, p. 124 | ♂ | 56 | Diabetes | ? | ? | Mastoiditis mit perisinuösem Abceß |
| 27. | Külz, Klin. Erfahrungen über Diabetes mellitus, Jena, 1899, Fall 182 | ? | ? | Diabetes | ? | ? | Mastoiditis |
| 28. | Wall, Annals of Ophthalm. and Otology. July 1896. Ref. Zeitschrift f. Ohrenheilk., Bd. 30, p. 79 | ♀ | 62 | Starke Zuckerausscheidung | ? | ? | Mastoiditis u. otitische Sinusphlebitis |

| Verlauf nach der Operation | | | Ausgang | |
|---|---|---|---|---|
| Mastoiditis | Zuckerausscheidung u. Allgemeinzustand | Acetessigsäure | Mastoiditis | Diabetes |
| Heilg. nach 3 M. | Nach der Operat. leichte Benommenh., beschl. Atmg. u. Ikt. 2 Tage nach d. Operat. 8 Proz. Zucker. Nach d. Nachoperat. wieder beschl. Atmen. Strenge Diät wird nicht vertragen (Anorexie). Zuckerausschdg. spät. gering. | ? | Heilung | Nach der 1. Operation Benommenheit und beschleunigtes Atmen, nach der 2. Operation nur beschleunigtes Atmen vorüberghd. Nach 7 Monaten Tod, wahrscheinlich durch Koma |
| Heilung in 2 Monaten | ? | ? | Heilung | Keine Angaben |
| Heilung in 3 Monaten | Zuckergeh. a. d. ersten 2 Tg. n. d. Operation vermehrt (nur Proz. angeb., nicht aber die Gesamtmenge) und blieb spät. ganz weg, solange Diät gehalten wurde | ? | Heilung | Anscheinend vorübergehende Vermehrung des Zuckers unter dem Einfluß der Operation |
| Heilung n. mehreren Monaten | ? | ? | Heilung | Tod nach 2 Jahren an Apoplexie |
| Heilung in 6 Wochen | Zucker angeblich verschwunden (nur eine Untersuchung) | ? | Heilung | Zucker angeblich verschwunden |
| Keine Heilung | Unverändert | ? | Keine Heilung. Tod durch otitische Sinusphlebitis pyämie 5 Tage n. d. Operat. | Keine Angaben |
| Keine Heilung | Unverändert | ? | Keine Heilung. Tod 5 Wochen n. d. Op. durch Sinusphlebitis pyämie u. Hirnabtg. | Unverändert |
| Heilung nach 10 Wochen. Später Rezidiv und Tod an Meningitis | ? | ? | Scheinheilung. Rezidiv m. otitischer Meningitis purulenta, d. z. Tode führt | Keine Angaben |
| Heilung | ? | ? | Heilung | Keine Angaben |
| Heilung | Zucker durch Diät sehr vermindert | ? | Heilung | Zucker durch Diät vermindert |

| No. | Citat | Geschlecht | Alter | Art und Verlauf des Diabetes vor der Operation | | Operation der Mastoiditis | |
|---|---|---|---|---|---|---|---|
| | | | | Allgemeinzustand u. Zuckerausscheidung | Acetessigsäure | Narkose | Befund |
| 29. | Ferrer, Ztschr. für Ohrenheilk., Bd. 20, p. 243, Fall 6. | ♂ | 57 | Diabetes | ? | Aether | Mastoiditis. Später Nachoperation |
| 30. | Lannois, Revue hebdom. de laryngol. etc. 1900, No. 42 | ♂ | 69 | In 24h 3000ccm Harn m. 9,8 Proz. Zucker. Potator | ? | Narcoticum nicht angegeben | Mastoiditis. Später Nachoperation |
| 31. | Buck, Transact. Americ. Otolog. Society. July 16. 1895. Fall I | ♂ | 47 | Seit 2 Jahren Diabetes. Im letzten Jahre 40 Pfd. Gewichtsabnahme | ? | Aether | Mastoiditis. Blutung durch Verletzung des Sinus transversus |
| 32. | Buck, a. a. O., Fall II | ♂ | 55 | Seit 6 Jahren Diabetes. Abmagerung | ? | Aether | Mastoiditis |
| 33. | Buck, a. a. O., Fall III | ♂ | 49 | Kräftig. Mann, keine subjekt. Symptome d. Diabetes, der zufällig entdeckt wird | ? | Aether | Mastoiditis |
| 34. | Buck, a. a. O., Fall IV | ♂ | 62 | Diabetiker, in den letzten Jahren abgemagert | ? | Aether | Beiderseits Mastoiditis |
| 35. | Sheppard, Diskussion z. Buck, a. a. O., Fall I | ♀ | 50 | Diabetes seit 2 Jahren. Fettleibigkeit | ? | Narcoticum nicht angegeben | Mastoiditis |
| 36. | Sheppard, a. a. O., Fall II | ♂ | 60 | Diabetes seit 4 Monaten. Gute Ernährung | ? | Narcoticum nicht angegeben | Mastoiditis |
| 37. | Bar, Revue hebdom. de laryng. etc., No. 37, 13. Sept. 1902, Fall I | ♀ | 73 | Diabetes seit 30 Jahr. mit täglich ca. 60 g Zuckerausscheidg. Vor der Operation in 24 h 48 g | ? | Chloroform | Mastoiditis |
| 38. | Bar, a. a. O., Fall II | ♂ | 70 | Seit viel. Jahren trotz Diät tägl. ca. 17 g Zuck. ausgeschied. | ? | Chloroform | Mastoiditis |

| Verlauf nach der Operation | | | Ausgang | |
|---|---|---|---|---|
| Mastoiditis | Zuckerausscheidung u. Allgemeinzustand | Acetessigsäure | Mastoiditis | Diabetes |
| Keine Heilung | ? | ? | Heilung unvollendet | Tod an Pneumonie 3 Monate nach der Oper. |
| Heilung in 7 Wochen | ? | Probe positiv | Heilung | Tod durch Koma nach Heilung d. Mastoiditis |
| Keine Heilung | Unverändert | ? | Ungeheilt | Tod durch Koma am 8. Tage nach der Operation |
| Keine Heilung | Unverändert | ? | Ungeheilt | Tod durch Koma am 6. Tage nach der Operat. |
| Heilung in 4 Wochen | Unverändert, da keine Diät beobachtet wird | ? | Heilung | Anscheinend unveränd. |
| Heilung | Zucker verschwindet bei Diät u. die Kräfte nehmen zu | ? | Heilung | Gebessert |
| Heilung in 10 Wochen | Unverändert | ? | Heilung | Anscheinend unveränd. |
| Keine Heilung | ? | ? | Keine Heilg. Tod durch Wundinfektion (Erysipel) | Keine Angaben |
| Heilung durch Lösung v. Sequestern verzögert | Nach der Operat. Zucker dauernd vermindert. Später Katarakt. | ? | Heilung | Anscheinend gebessert |
| Heilung | ? | ? | Heilung | Anscheinend unveränd. |

Nachdruck verboten.

# XXV.

# Ueber die akute Darminvagination im Kindesalter[1]).

Von

Dr. **L. Kredel,**

dirig. Arzt.

Man kann eine Besprechung der akuten Darminvaginationen gar nicht anders einleiten, als mit dem Hinweis auf das erstaunliche Uebergewicht der englischen Literatur gegenüber der deutschen. Jeder, der seit Jahren sich für dieses Thema interessierte, mußte frappiert sein, wie gewaltig die Zahlenunterschiede sind; HAASSLER hat dem schon Ausdruck verliehen. Man weiß in der Tat nicht, wie man es erklären soll, wenn dort zwei Autoren über mehr als 100 Fälle, andere über Dutzende von Fällen berichten, während bei uns nur vereinzelte Beobachtungen mitgeteilt oder in Ileusarbeiten eingestreut sich finden, zusammenfassende Arbeiten, Diskussionen in wissenschaftlichen Gesellschaften fehlen und nur von CORDUA in den Protokollen des Hamburger ärztlichen Vereins eine Reihenfolge von 12 Fällen berichtet wird. Zwar heben auch die englischen Autoren hervor, daß bei ihnen die Zahl der Fälle in den Hospitälern sich rasch vermehrte, je mehr über die Affektion geredet und geschrieben wurde; so fand z. B. PITTS im St. Thomas-Hospital von 1875—1894 40 Fälle, von 1895—1900 68 Fälle. Es wird wohl in gewissem Grade richtig sein, daß solche Fälle häufiger und früher diagnostiziert werden, wenn die Aufmerksamkeit aller Aerzte auf das Krankheitsbild mehr hingelenkt wird. Aber sollte das allein die so verblüffende Zahlendifferenz erklären? Auf die Aerzte allein kommt es schließlich doch nicht an. Die akute Darminvagination ist eine Krankheit von sehr alarmierenden Symptonen, und es tritt bei ihr konstant und

1) Auszugsweise vorgetragen in der 75. Versammlung deutscher Naturforscher und Aerzte zu Kassel am 22. Sept. 1903.

früh namentlich ein Ereignis ein, welches manche Eltern veranlassen dürfte, die Hilfe des Krankenhauses direkt aufzusuchen — das ist die Blutung. So sollte man meinen, daß die Berichte der Krankenhäuser wenigstens einigermaßen ein Spiegelbild für das Vorkommnis dieser Affektion bei uns liefern müßten. Möglich wäre es allerdings auch, daß die bei diesen Operationen so häufigen Mißerfolge vielfach von Veröffentlichungen abgehalten haben; private Mitteilungen von verschiedenen Seiten bestärken mich etwas in dieser Annahme.

Sei dem, wie ihm wolle, so ist das Thema in unserer Literatur ohne Frage etwas rückständig, seine Erörterung scheint sehr am Platze. Denn die akute Darminvagination der kleinen Kinder ist eine mörderische Krankheit; auch die Erfolge der chirurgischen Eingriffe sind leider noch bescheiden, sie sind noch mancher Förderung bedürftig und, wie ich hoffe, auch fähig,

Dies sind die Gründe, weshalb ich einer gelegentlichen Anregung von Herrn Geheimrat Braun gern Folge leistete und im Anschluß an seinen Vortrag auf der diesjährigen Naturforscherversammlung auch meine Beobachtungen mitteilte, obwohl diese so trauriger Art sind, daß man nicht ohne eine gewisse Selbstüberwindung mit solchen Erlebnissen an die Oeffentlichkeit zu treten vermag. Allein wo ein wahres Bild entstehen soll, dürfen auch die Schattenseiten nicht verhüllt werden, und manche Lehre lernen wir erst aus Mißerfolgen. So wie die Dinge heute bei uns liegen, dürften solche Mitteilungen nutzbringend, vielleicht geradezu nötig erscheinen. Denn nichts kann das allgemeine Urteil, zumal bei einer seltenen Affektion, mehr auf Abwege führen, als eine Literatur, welche die glücklich verlaufenen Einzelfälle enthält, nicht aber in gleichem Maße den übrigen Rechnung trägt. So bin ich selbst an meine ersten Fälle viel zu hoffnungsvoll herangetreten und werde über die erlebten Enttäuschungen zu berichten haben.

Beobachtet habe ich 11 resp. 12 Fälle (wenn ich einen operierten Prolapsus recti et coli invaginati hinzurechne), von welchen 8 resp. 9 operiert, 3 nicht operiert sind. Ich gebe zunächst ihre Beschreibung.

## I. Operierte Fälle.

1. Falke, Knabe, 5 Jahre alt, erkrankt am 8. Jan. 1895 plötzlich unter Erbrechen, Leibschmerz, Stuhlverhaltung. Am 11. Jan. konnte der behandelnde Arzt in der rechten Seite eine längliche Geschwulst nachweisen. Blutabgang soll nicht vorhanden gewesen sein (?). Große Wassereinläufe wirkungslos. Kräftiger Junge.

Operation am 12. Jan., 6 Uhr abends. Schnitt im rechten Rectus. Faustgroße Invaginatio ileocoecalis wird leicht gefunden, Auspacken der geblähten Darme nur wenig nötig. Die Einstülpung ist völlig irreponibel — es bestehen Adhäsionen zwischen Scheide und innerem Darm. Resektion. Zirkuläre Darmnaht. Exitus 4 Uhr nachts.

2. Alma Huhle, $7^1/_2$ Monate alt; erkrankt vor 5 Tagen plötzlich unter Fieber und Unruhe; seitdem kein Stuhlgang, nur Blut- und Schleimabgänge. Seit 2 Tagen Erbrechen und Auftreibung des Leibes.

31. Mai 1899. Kräftiges, gut entwickeltes Kind. Leib stark aufgetrieben, Bauchdecken gespannt, druckempfindlich. Per rectum dicht oberhalb des Anus Invaginationstumor fühlbar, die Umschlagstelle ist mit dem Finger nicht erreichbar. Am Abdomen kein Tumor fühlbar.

Operation 31. Mai abends. Schnitt im linken Rectus. Reichliche gelbe Flüssigkeit in der Bauchhöhle. Die Invagination findet sich im Colon descendens erst nach Auspackung der kollossal dilatierten und stark injizierten Därme. Beim Desinvaginationsversuch reißt sofort das Intussuscipiens bis ins Mesenterium hinein ein und es tritt das völlig gangränöse Intussusceptum zu Tage. Resektion des ganzen Tumors, welcher dicht oberhalb der Ileocökalklappe beginnt, zirkuläre Darmnaht, Reposition der Därme erst nach Entleerung des Gases möglich. Kollaps, Exitus kurz nach der Operation.

3. Spiegelberg, Knabe, 11 Wochen alt, erkrankt am 19. Nov. 1900 mit plötzlichem Kollaps, Blässe, Verlust des Bewußtseins mittags 2 Uhr. Um 5 Uhr Schleimabgänge, bald auch Blut. Erbrechen, Stuhlverhaltung. Einläufe ohne Wirkung, wurden gleich wieder ausgepreßt. Kein Tumor fühlbar, Rectum leer, Bauch stark gespannt; gut genährtes Kind.

Operation nach 52 Stunden. Schnitt in der Ileocökalgegend. Abfluß serös gelber Flüssigkeit aus der Peritonealhöhle. Da mit dem eingeführten Finger kein Tumor zu finden, wird der Schnitt erweitert und der mächtig vordringende Darm ausgepackt. Nun findet sich die etwa mannesfaustgroße Invagination, ileocökal, hinter dem Dünndarme der Wirbelsäule anliegend. Desinvagination gelingt anfangs leicht bis auf die letzten 3—4 cm, die absoluten Widerstand entgegensetzen. Da eine Resektion bei dem zarten Alter aussichtslos erscheint, wird die Desinvagination forciert, wobei das Peritoneum einreißt und übernäht wird. Enorme Schwierigkeit der Reposition der Därme. Auch 2 kleine Incisionen in geblähten Schlingen bringen nicht viel Nutzen. Schließlich muß ein Teil derselben draußen belassen werden. Kollaps, Exitus nach 3 Stunden.

4. Otto Kreisel, 5 Monate alt, soll seit 9. Dez. 1902 abends brechen. Am 10. Dez. morgens Abgang von dunkelem Blut. Das Kind hat in den 2 Tagen alles ausgebrochen.

Sehr kräftiges Kind, nicht kollabiert. Abdomen aufgetrieben, aber noch nicht allzu gespannt; man fühlt in der Gegend des Colon descendens eine wurstförmige Resistenz. Per rectum nichts fühlbar, am Finger haftet bräunlichblutige Flüssigkeit.

11. Dez. abends Magenausspülung entleert reichlichen, stinkenden, grünlichen Inhalt. Lagerung auf warmes Wasserkissen, Einwickelung der Extremitäten. Laparotomie im linken Rectus. Entleerung von bruchwasserähnlicher Flüssigkeit. Der Tumor wird gleich gefunden, Scheide vom Colon descendens gebildet, aber der Hals ist von links nicht zu erreichen, da sich der Tumor weit nach rechts herüber verfolgen läßt. Desinvaginationsversuch gelingt zwar auf eine ziemlich große Strecke weit, aber dann nicht weiter. Daher zweiter Bauchschnitt am äußeren Rande des rechten Rectus. Hier gelangt man rasch auf den Hals der Invagination, aus welchem der Processus vermiformis heraushängt. Dieselbe ist durch das gespannte Mesenterium so an der Wirbelsäule fixiert, daß es unmöglich

ist, sie vorzuziehen. Auch der Versuch, die Desinvagination fortzusetzen, führt sehr bald zu einem queren Einriß des Peritoneums der Scheide, welcher sofort übernäht wird. Es wird daher ein Rest von etwa 12 cm invaginiert belassen, sein Mesenterium mit einer kräftigen Seidennaht umstochen und abgebunden, der Processus vermiformis reseziert, und einige Centimeter oberhalb der Invagination eine kleine Kotfistel angelegt.

Subkutane Kochsalzinfusion bald nach der Operation. In der Nacht wird der Puls schlecht, trotz nochmaliger Infusion und Kampfer. Kollaps und Exitus 5 Uhr morgens.

5. Friederike Neuhardt, $9^1/_2$ Monate alt. Das Kind litt seit dem 5. Lebensmonat an Husten. Am 4. März 1903 bemerkte die Mutter plötzlich, ohne nachweisbare Ursache, einen Darmprolaps aus dem After; sie konnte ihn leicht reponieren. Am 6. März konstatierte der Arzt einen einfachen Prolapsus ani, sicher keine Invagination. Am 9. März wurde wieder per rectum untersucht und dasselbe leer befunden. In der Nacht vom 9. auf den 10. März bemerkte die Mutter Abgang von blutigem Schleim, auch war tagsüber kein Stuhlgang erfolgt. Am 10. März nachmittags wurde vom Arzt im Rectum das invaginierte Darmstück und links neben dem Nabel ein Tumor gefühlt und das Kind deshalb in die Anstalt gebracht.

10. März abends: Ziemlich verfallenes Kind, aus dem Munde ausgesprochener Kotgeruch. Bronchitis. In der linken Bauchhälfte fühlt man deutlich eine rundliche Resistenz, welche etwas über Nabelhöhe beginnt und nach unten bis zum Becken reicht. Der Leib in toto aufgetrieben und ziemlich gespannt. Per rectum nahe oberhalb des Afters der Invaginationstumor fühlbar. Blutiger Schleim im Rectum.

Magenausspülung, Laparotomie. Schnitt in der Medianlinie vom Nabel abwärts. Sobald das Peritoneum geöffnet ist, drängen sich unter starkem Druck geblähte Darmschlingen vor, die zunächst mit vieler Mühe zurückgehalten werden. Tumor noch nicht zu erreichen, Schnitt muß erweitert werden; nun läßt sich das Hervortreten des Darms, der förmlich herausfliegt, nicht mehr hindern. Jetzt wird auch der Invaginationstumor in der linken Bauchhälfte gefühlt, läßt sich aber nicht hervorziehen; daher Erweiterung des Schnittes über den Nabel um mehrere Centimeter. Es zeigt sich nun, daß es sich um eine Invaginatio colica handelt, welche am Anfang des Colon descendens beginnt und etwa 15 cm lang ist. Besonders fällt auf, daß der Hals der Scheide ringsum von schneeweißer Farbe ist.

Beim Versuch der Desinvagination gibt die Einstülpung keine Spur nach, offenbar besteht eine schwere Einklemmung am Halse. Um die Kräfte des schwachen Kindes nicht zu sehr aufs Spiel zu setzen, wird nun vor allem versucht, die stark geblähten Därme zu reponieren; dies stößt leider auf die größten Schwierigkeiten und gelingt erst nach ziemlicher Zeit und Anstrengung. Daher wird beschlossen, die Operation, welche in Spaltung des einklemmenden Ringes bestehen sollte, auf ein zweiten Akt zu verschieben, der Tumor wird vorgelagert, mit Gaze umstopft, die Bauchwunde zum Teil mit Zapfennähten vereinigt. Schließlich wird im zuführenden Darm nahe der Einschnürung eine kleine Oeffnung angelegt und ein Drain zur Ableitung der Gase eingeführt. Sofort Kochsalzinfusion. Trotzdem Exitus 2 Stunden nach der Operation im Kollaps.

An der Leiche führte ich den Versuch, welchen ich hatte machen wollen, noch aus, und in der Tat genügte eine einfache Einkerbung des einschnürenden Halses der Scheide, um die auch an der Leiche völlig unbewegliche Einstülpung mit Leichtigkeit zu entwickeln. Nach der Reduktion

bestand ein $1^1/_2$—2 cm langer Längsschnitt im Dickdarm, welcher sehr einfach zu vernähen gewesen wäre.

6. Reinhard Gerlach, 5 Monate alt. Hat von Geburt an an hartnäckiger Verstopfung gelitten. Gestern morgen wurde unter Unruhe des Kindes eine Blutung aus dem After bemerkt, welche zunächst für eine Verletzung gehalten wurde. Seitdem hat es mehrfach erbrochen.

Kräftiges Kind, etwas blaß, aber nicht kollabiert aussehend. Abdomen etwas aufgetrieben; im l. Hypogastrium nicht sehr deutlich ein Tumor fühlbar, welcher ins kleine Becken hinabzieht. Analöffnung klafft, ihre Umgebung blutig; beim Auseinanderziehen sieht man den blauroten invaginierten Darm fast im After liegen; mit dem Finger läßt er sich leicht in die Höhe schieben.

Um 4 Uhr nachm., am 16. März 1903, etwa 30 Stunden nach Beginn des Leidens, wird in Narkose Luft eingeblasen, der Tumor rückt rasch höher, verschwindet ganz aus dem Rectum und ist schließlich auch im Leibe nicht mehr fühlbar. Zur Sicherheit wird dann noch ein hoher Wassereinlauf gemacht.

6 Uhr erbricht das Kind wieder die eben getrunkene Milch und in der Windel zeigt sich blutiger Schleim. 8 Uhr wird die Invagination wieder im Rectum gefühlt und auch nach einer nochmaligen Lufteinblasung sofort wieder heruntergepreßt. Daher um $9^1/_2$ Uhr (36 Stunden nach Beginn) Laparotomie. Lagerung auf warmem Wasserkissen, Einwickelung der Extremitäten in Watte. Magenausspülung. Schnitt rechts vom Nabel. Nach Eröffnung der Bauchhöhle entleert sich reichlich gelb-seröse Flüssigkeit und sofort drängen sich stark geblähte Darmschlingen in die kleine Oeffnung. Auch hier wieder erweist es sich nach der Erweiterung des Schnittes auf nur wenige Centimeter als unmöglich, ohne Auspackung eines Teiles der geblähten Därme vorwärts zu kommen und die wieder an der Wirbelsäule fixierte Eintrittsstelle der Einstülpung zu Gesicht zu bekommen. Die Desinvagination der sehr langen Darmpartie gelingt auf eine große Strecke sehr leicht, die letzten 3—4 cm dagegen leisten Widerstand und der Darm fühlt sich hier etwas derber, infiltriert an. Man bemerkt an diesem Teile den Proc. vermiformis hängend; der Beginn der Einstülpung sitzt im Ileum, etwa 3 cm oberhalb der Klappe. Es wird zunächst von Anwendung stärkerer Gewalt abgesehen, der Rest der Invagination beiseite gelagert und nun vor allem die Reposition der geblähten Därme begonnen. Diese gelingt nicht leicht, erst nach Anschlingen und kräftigem Hochziehen der Ränder der Bauchwunde und Einhüllung des ganzen Darmpaketes in ein Stück Gaze. Immerhin war die Reposition nicht so schwierig, wie in Fall 3 und 5. Nachdem dies gelungen, zeigte sich, daß inzwischen der Rest der Invagination sich spontan ausgestülpt hat; aber der Darm, speziell die 3 cm Dünndarm, sieht verdächtig aus, stellenweise leichte Fibrinbeschläge, Serosa stellenweise glanzlos und uneben. Deshalb wird diese Darmschlinge in Gaze gehüllt und die Bauchwunde an der entsprechenden Stelle mehrere Centimeter weit offen gelassen. — Sofort Kochsalzinfusion, Wärmflaschen u. s. w.

12 Uhr nachts starke Unruhe, kühle Hände, unregelmäßiger, frequenter Puls. Abermals Kochsalzinfusion, Kampferöl. Trotzdem um $2^1/_2$ Uhr, 5 Stunden nach der Operation, Exitus.

7. Georg Beinkempen, 4 Mon. alt. Seit gestern morgen soll das Kind blutig-schleimige Abgänge haben und alles, was es genossen hat, erbrochen haben, auch soll es seit dieser Zeit sehr verfallen sein.

Gut genährtes Kind, Ekzem der Gesichtshaut; wimmert viel. Puls leidlich kräftig. Abdomen etwas aufgetrieben, offenbar druckempfindlich. Bei tiefer Palpation fühlt man etwa in der Mitte, ein wenig mehr nach links, eine ins Becken hinabziehende, etwas verschiebliche, walzenförmige Resistenz. Im Rectum, etwa 4 cm oberhalb des Anus, erreicht man die Spitze des Invaginationskegels, welche sich leicht nach oben schieben läßt, aber gleich wieder herabtritt. Bräunliches Blut im Rectum.

Wegen der Größe der Einstülpung wird von Einläufen abgesehen und gleich (am 28. März 1903 nachm. $5^3/_4$ Uhr) die Laparotomie gemacht. Schnitt links vom Nabel, beträchtliche Menge gelb-seröser Flüssigkeit in der Bauchhöhle. Die Darmschlingen stehen zwar unter ziemlichem Druck, doch läßt sich unter Anwendung großer Vorsicht Prolaps verhüten. Der bläulich aussehende Tumor im Dickdarme wird leicht gefunden, doch will es trotz Erweiterung des Schnittes nach oben und unten zunächst nicht gelingen, sowohl den Beginn als das Ende der Einstülpung zu erreichen. Das letztere kommt erst zum Vorschein, nachdem ein Assistent mit dem Finger vom Rectum aus den inneren Cylinder emporhob. Nun geht die Desinvagination leicht vor sich bis in die rechte Bauchhälfte hinein, wo endlich auch das letzte Stück, Coecum mit Proc. vermiformis und 2—3 cm Dünndarm, ausgestülpt werden, allerdings nicht ohne Schwierigkeiten. Ein kleiner, querer Serosariß am Dünndarme wird übernäht. Am Coecum einige Fibrinauflagerungen und dickgeschwollene Lymphdrüsen. Am Ringe des Halses scheint der Darm noch in guter Verfassung zu sein. Die erwähnten Darmabschnitte werden mit einem kleinen Gazetampon bedeckt, die Bauchwunde bis auf einen kleinen Spalt für diesen Tampon völlig geschlossen. Dauer der Operation $^3/_4$ Stunden. Gleich nachher Kochsalzinfusion.

29. März. Allgemeinbefinden gut, Puls voll, kein Kollaps. Während der Nacht ging mehrmals Blut ab, Stuhlgang noch nicht erfolgt, nachmittags 3 Uhr wird das Kind plötzlich sehr unruhig, bald darauf mehrfach Erbrechen. Kollaps. Daher wird $5^1/_2$ Uhr in halber Narkose die Bauchwunde wieder geöffnet. Aus der Bauchhöhle strömt Luft und massenhaft flüssiger Kot aus. Es findet sich eine quere, etwa $1^1/_2$ cm lange Perforation des Dünndarmes, einige Centimeter oberhalb der Klappe, und ein kleines Loch im Coecum. Der ganze Bauch wird mit großen Mengen warmer Kochsalzlösung ausgewaschen, die Perforationsstellen übernäht und nach außen gelagert, Wunde offen gelassen und die Bauchhöhle nach allen Richtungen tamponiert. Kampfer. Kochsalzinfusion.

Exitus in Kollaps etwa $1^1/_2$ Stunden später.

8. Hans Wente, 7 Mon. alt, aufgen. 20. Juli 1903. Nach Angabe des Vaters hat das Kind gestern morgen Konvulsionen am ganzen Körper bekommen, und sich nachher äußerst unruhig hin und her geworfen. Mittags ging Blut und Schleim ab, was sich alle $^1/_2$—1 Stunde wiederholte. Im Laufe des Tages mehrfach Erbrechen, heute wurden kotähnliche Massen erbrochen. Das Kind soll verfallen sein, hat aber heute noch die Brust genommen.

Wohlgenährtes Kind, blaß und etwas verfallen aussehend. Leib mäßig aufgetrieben; in der linken Fossa iliaca fühlt man einen beweglichen Tumor, der bei Druck sehr schmerzhaft zu sein scheint. Bei Untersuchung des Rectum erreicht man in halber Fingerhöhe diesen Tumor ebenfalls als zirkuläre Darmeinstülpung. Blut und Schleim gehen ab. Uebrige Organe normal.

Es wird eine Lufteinblasung ins Rectum vorgenommen, welche sofort den Tumor aus dem Rectum in die Höhe verschwinden läßt und ihn anscheinend ganz beseitigt. Wassereinlauf hinterher.

Das Kind ist den Nachmittag sehr unruhig, schreit, nimmt nichts zu sich. Abends Untersuchung per rectum; weder hier noch im Abdomen ein Tumor fühlbar.

Nachts 11 Uhr nochmalige Untersuchung; der Tumor ist wieder fühlbar, auch im Rectum. Daher nachts 12 Uhr Operation[1]) in Chloroformnarkose.

Medianschnitt; von dem stark meteoristischen Dünndarme drängt schon bei minimaler Eröffnung des Bauchfells ein Konvolut mit Gewalt heraus; Verlängerung des Schnittes oberhalb des Nabels; um an den Tumor heranzukommen, müssen noch mehr Darmschlingen ausgepackt werden. Die Invagination ist etwa 15 cm lang, läßt sich verhältnismäßig leicht entwickeln, als letzter Teil kommt Coecum mit Proc. vermiformis zum Vorscheine. Dieses erscheint unverändert, derb, Serosa glanzlos und stellenweise uneben. Es wird daher außerhalb der Bauchhöhle belassen; die prolabierten Därme mit einiger Mühe, aber nicht allzu schwierig, reponiert, Bauchwunde von oben und unten verkleinert, die mittlere Partie bleibt offen, tamponiert. Subkutane Kochsalzinfusion.

21. Juli. Kind hat wenig geschlafen, viel gestöhnt, Puls noch gut, Aussehen sehr blaß und schwach. Nochmalige Kochsalzinfusion. Kampfer. Puls verschlechtert sich, 10 Uhr vormittags Exitus.

## II. Gangränöser Prolapsus recti et coli invaginati.

9. Clara Brion, 6 Mon. alt. Leidet seit 14 Tagen an Mastdarmvorfall, welcher mehrfach vom Arzte reponiert wurde, trotzdem täglich sich vergrößerte. Seit 3 Tagen irreponibel, mäßiges Erbrechen, Stuhl noch regelmäßig erfolgt.

20. Okt. 1890. Atrophisches Kind, Leib erheblich aufgetrieben. Stark geschwollener, brettharter Mastdarmprolaps von 7—8 cm Länge, brandig, mit deutlicher Demarkationslinie dicht vor dem Anus. Die Umschlagsfalte des ausgestülpten Mastdarmes liegt dicht überm Anus.

22. Okt. Operation in Narkose. Abtragung des brandigen Mastdarmrohres zunächst vorn, Eröffnung des Peritoneums und sofort Vernähung desselben mit dem kleinen Reste des Mastdarmrohres; so weiter ringsum, wobei das gesunde Colon häufig vorfällt. Schließlich nach sorgfältiger Unterbindung aller Gefäße des Mesocolon Durchtrennung des inneren Rohres, zirkuläre Schleimhautnaht und Reposition.

Verlauf in den nächsten Tagen fieberlos, mehrfach Durchfälle, kein Erbrechen, aber nur mäßige Nahrungsaufnahme und Schwäche. Die Wunde ist von außen nicht sichtbar. Leib unempfindlich.

Unter zunehmender Schwäche tritt am 29. Okt., 7 Tage nach der Operation, Exitus ein. Die Sektion ergab: keine Peritonitis, die Darmnaht hat zwar nicht ringsum gehalten und das Colon hat sich auf eine kleine Strecke weit nach oben retrahiert, ist aber durch peritoneale Verwachsungen im kleinen Becken völlig gegen die freie Bauchhöhle abgeschlossen.

---

1) Dieselbe wurde, da ich verreist war, von Herrn Dr. Kempf, I. Assistenzarzt, gemacht.

## III. Nicht operierte Fälle.

10. Hedwig Droste, 8 Mon. alt, aufgenommen 9. Sept. 1896. Soll seit einigen Wochen an Brechdurchfall leiden.

Schwaches Kind, Leib ziemlich aufgetrieben, aber nicht sehr gespannt; man sieht und fühlt unterhalb des Nabels in der linken Bauchseite eine rundliche, bewegliche Geschwulst von Hühnereigröße. Per rectum ist in den ersten Tagen nichts zu fühlen, später gelingt es mehrfach, den Invaginationskegel hoch oben mit dem Finger zu erreichen; durch kombinierten Druck von außen und innen, durch Wassereinläufe läßt er sich scheinbar ganz reponieren. Stuhlentleerungen stets dünn, schleimig, nicht blutig, selten Erbrechen, kein Fieber, mit Ausnahme der ersten zwei Tage, im Urin etwas Eiweiß. Nahrungsaufnahme genügend.

Therapie: Massage, Darmeingießungen mit $^1/_2$-proz. Tanninlösung. Im Laufe der nächsten Wochen beständig Durchfälle, einmal tritt die Invagination aus dem Rectum hervor, dann ist sie tageweise ganz verschwunden. Das Erbrechen nimmt zu, die Kräfte nehmen ab. Eine Operation wird von den Eltern verweigert; Magenausspülungen ohne Erfolg.

Unter zunehmender Schwäche Exitus am 23. Sept. 1896.

Sektion verweigert.

11. Eickermann, Mädchen von 2 Jahren, erkrankte vor 8 Tagen an Verdauungsstörungen unbestimmter Art; seit gestern plötzlich Kollaps, äußerster Kräfteverfall, Erbrechen, Leibschmerzen, blutig-schleimige Abgänge. Ich sah das Kind nur einmal am 1. Febr. 1901 konsultativ. Es war äußerst erschöpft und verfallen und wimmerte fortwährend über Leibschmerz. Bauch aufgetrieben und gespannt, wurstförmiger, großer Tumor in der linken Seite. Per rectum nichts zu fühlen. Puls sehr klein und frequent.

Bei der hochgradigen Erschöpfung des Kindes, welches annähernd moribund war, konnte ich zu einer Operation nicht raten, sondern stellte den Eltern anheim, ob sie eine fast aussichtslose Operation, oder einen ebenfalls wenig Hoffnung bietenden spontanen Verlauf vorziehen wollten. Sie entschieden sich zum Glück für das letztere; nach dem Bericht des Hausarztes genas das Kind, allerdings nach langem, schwerem Krankenlager, und stieß sich nach Verlauf von 8 Tagen in mehreren Partien ein großes gangränöses Darmstück spontan ab.

Es ist mir nicht zweifelhaft, daß eine Operation damals das Kind getötet haben würde. Was später aus dem Kinde geworden ist, konnte ich leider nicht erfahren, da die Eltern unauffindbar verzogen.

12. In diesem Falle wurde eine frische Invagination des Dünndarmes unerwartet bei der Sektion gefunden; er bietet nach mehreren Richtungen Interesse. Es handelte sich um ein Kind von 4 Monaten mit angeborener muskulärer Pylorusstenose und starker Magendilatation, welches am 11. Nov. 1902 aufgenommen wurde. Regelmäßige Magenausspülungen konnten bis zum 23. Nov. das Erbrechen nicht stillen, das Gewicht betrug am 11. Nov. 3420 g, am 23. Nov. 3340 g, das Kind verfiel. Daher wurde am 24. Nov. die Gastroenterostomie vorgenommen und es war dabei bemerkenswert, daß es trotz der großen Ausdehnung des Magens unmöglich war, eine vordere Anastomose anzulegen; das Mesenterium des Dünndarmes war so kurz, daß es sich nicht über das Colon bis zur Magenkurvatur heranziehen ließ. Daher hintere Anastomose nach v. Hacker. Kochsalzinfusion.

Am nächsten Tage mehrmals geringes Erbrechen, einmal von grüner Farbe, was vorher nie der Fall war. Kind matt, Temp. morgens 38,4, abends 37,6. Abermals Kochsalzinfusion.

26. Nov. Morgentemp. 37,2. Kind wird matter, erbricht, Magenausspülung entleert grau-grünliche Massen. Leib weich, empfindlich. Trotz nochmaliger Infusion nachmittags Tod.

Sektion [1]) ergibt: keine Peritonitis, Anastomose in tadelloser Verfassung, Pylorus so eng, daß nur eine dünne Sonde mit Mühe durchgeführt werden kann. Magen stark dilatiert und hypertrophisch. Bei Druck auf den Dünndarm entleert sich dünner, grünlicher Darminhalt durch die Anastomose in den Magen. Der ganze Dünndarm stark mit gelblich durchscheinendem Kot gefüllt bis zu einer etwa 7 cm oberhalb der Ileocökalklappe liegenden Stelle, wo sich eine 4 cm lange Invagination findet. Der Invaginationstumor fühlt sich hart an und ist bläulich verfärbt, die Einstülpung läßt sich, auch durch ziemlich kräftigen Zug, nicht lösen, obwohl keine Verwachsungen zu sehen sind. Unterhalb der Invagination hört die pralle Ausdehnung des Darmes durch Kot plötzlich auf, das unterste Ileum und das ganze Kolon sind leer und kollabiert; erst die Flexura sigmoidea und das Rectum enthalten wieder einige ganz harte, kleine Kotballen.

Die ungewöhnliche Kürze des Mesenteriums, welche wir hier — wenigstens am Jejunum — feststellen konnten, ist besonders hervorzuheben, weil man vielfach behauptet hat, daß zum Zustandekommen von Invaginationen eine abnorme Länge des Gekröses gehört; ich habe auch in den übrigen von mir operierten Fällen nie finden können, daß das Mesenterium etwa länger als gewöhnlich erschien; immer lag der Tumor hinten in der Nähe der Wirbelsäule fixiert, von geblähten Darmschlingen bedeckt und die Operationen waren gerade dadurch erschwert, daß er sich nicht vorziehen ließ, solange man nicht den größten Teil der Einstülpung desinvaginiert hatte. Ob und wie die Gastroenterostomie mit der Entstehung der Invagination in diesem Falle zusammenhängt, wird kaum zu sagen sein, denn der untere Ileumabschnitt ist dabei nicht berührt worden; aber zeitlich fallen sie wohl zusammen.

Der Rückblick auf die beschriebenen Fälle ist gewiß ein äußerst trauriger; lassen wir den Fall von Prolapsus coli invaginati außer Betracht, bei welchem der Tod 7 Tage nach der Operation infolge Entkräftung des atrophischen Kindes eintrat, so ist von 11 akuten Darminvaginationen nur ein einziger, nicht operierter Fall zur vorläufigen Genesung gekommen, auf dem bekannten Wege der Naturheilung: der invaginierte Darm stieß sich nekrotisch ab; ob das Kind später Stenosen oder andere Folgeerscheinungen erlitten hat, habe ich nicht eruieren können. Alle anderen 10 Fälle sind gestorben. Von den nicht operierten gehört der erste Fall nicht zu den ganz akuten Formen, sondern, wenn wir die Einteilung von RAFINESQUE [2]) befolgen wollen, zu den subakuten.

---

1) Das Präparat wurde auf der Naturforscherversammlung demonstriert.

2) RAFINESQUE unterscheidet a) perakute Form mit tödlichem Ausgang innerhalb des ersten Tages, b) akute mit Dauer von einer Woche, c) subakute mit Dauer bis zu 4 Wochen.

Es fehlt bei ihm leider die Sektion, doch wird man nicht fehlgehen, wenn man den Tod des Kindes der Invagination zuschreibt; hier gerade wäre eine operativer Eingriff, der leider von den Eltern nicht zugegeben wurde, aussichtsvoller gewesen. Die übrigen 9 Fälle sind ausgesprochen akute Formen; 7 von den Operierten starben im Kollaps, sie überlebten die Operation nur um einige Stunden, der achte (No. 7), der einzige, welcher den Shok überstand und am nächsten Morgen sich gut befand, erlitt etwa 20 Stunden nach der Operation eine Darmperforation und starb im Shok nach dem hierdurch nötigen zweiten Eingriff. Ein wahrer Zug des Todes! Aber gerade dieser letzte Fall war weitaus der leichteste unter meinen Operierten; bei ihm gelang die Ausstülpung am leichtesten, bei ihm war die Blähung der Därme am geringsten von allen, er ist der einzige, bei dem es mir möglich war, ohne Auspackung von Därmen auszukommen, der einzige, bei dem ich es — leider — wagte, die Bauchdeckenwunde bis auf einen ziemlich kleinen Spalt zu schließen. Wenn ich also diesen Fall bestimmt als den leichtesten meiner Operierten bezeichnen darf und wenn trotzdem bei ihm eine Darmperforation nachträglich zu stande kam, so bin ich wohl berechtigt, darin den Beweis zu erblicken, daß mir das Schicksal eine Auswahl schwerer Fälle beschieden hat, und daß ich darin die Ursache für die traurigen Ausgänge suchen muß.

Unter den 8 Operierten waren 4, bei welchen die Invagination irreponibel gefunden wurde, wovon einmal schon gangränös; ein fünfter Fall ging nachträglich nach Desinvagination an den Folgen einer Darmperforation zu Grunde. Von den 3 übrigen Fällen, bei welchen die Desinvagination gelang, war dieselbe einmal nur mit einer Gewalt zu erzwingen, welche sonst wohl nicht gewagt worden wäre, aber das Kind war nur 11 Wochen alt und so kollabiert, daß man anders kaum handeln konnte. Dieser Fall ist also gewissermaßen auch ein irreduzibler gewesen. Es bleiben somit nur 2 Fälle, bei welchen ohne allzu große Schwierigkeiten desinvaginiert werden konnte; bei diesen hatten wir leider durch Versuche mit Lufteinblasung — bei dem einen noch dazu in Narkose — eine Reihe wertvoller Stunden versäumt und die Kräfte noch weiter erschöpft.

Fast sämtlich befanden sich die Kinder im zartesten Alter, welches ja überhaupt bekanntlich das größte Kontingent zu dieser schweren Erkrankung stellt; das jüngste Kind war 11 Wochen alt, zwei waren 4 Monate, zwei 5 Monate, eins 7 Monate, eins 8 Monate, zwei $9^1/_2$ Monate alt; auch das Kind mit dem operierten Prolapsus coli invaginati zählte nur 6 Monate. Das Alter von 1 Jahr überschritten hatten nur zwei meiner Fälle, nämlich das 2-jährige Mädchen, welches ohne Operation genas und ein 5-jähriger Knabe, welcher erst am fünften Tage der Erkrankung operiert und einer Darmsektion unterzogen werden mußte.

So klein meine Zahlenreihe auch ist, eins führt sie mit erschrecken-

der Deutlichkeit vor Augen, das ist die eminente Gefahr, welche den kleinen Kindern bei dieser Operation der Shok bringt. Die Schwere der plötzlich hereinbrechenden Krankheit verbraucht meist die Widerstandskraft der zarten Geschöpfe in unglaublich kurzer Zeit. Dem postoperativen Kollaps vorzubeugen ist die Aufgabe, welche bei diesen Eingriffen in allererster Linie stehen muß.

Dies aber hat seine großen Schwierigkeiten aus verschiedenen Ursachen. In erster Linie natürlich, weil es gerade das zarteste Lebensalter ist, welches mit Vorliebe betroffen wird. Dazu kommen, für den einzelnen Fall wechselnd, weitere Momente, nämlich einmal die Schwere der Einklemmung an und für sich und zweitens die Zeitdauer ihres Bestehens. Es gibt Invaginationen, welche gleich vom ersten Anbeginn mit außerordentlich schweren Erscheinungen auftreten. Ich habe hiervon unter meinen Fällen besonders ein genau beobachtetes Beispiel in dem jüngsten operierten Kinde (Fall 3). Dieses gehörte den besten Ständen an und wurde, zumal die Eltern verreist waren, in jenen Tagen von der erfahrenen Wärterin sowohl als von dem sehr aufmerksamen Hausarzte mit großer Sorgfalt beobachtet. Die Wärterin konnte genau den Moment des Eintritts der Einstülpung angeben, weil das Kind ganz plötzlich verfiel, außerordentlich blaß wurde und bewußtlos gewesen sein soll. Noch 2 Stunden vorher hatte der Arzt das Kind gesehen und sich von seinem Wohlbefinden überzeugt. Der Kollaps war auch am nächstfolgenden Tage, als ich das Kind sah und operierte, unverkennbar. Die Schwere der Einklemmung fand ich denn auch bei der Operation bestätigt. Invagination und Invagination können also sehr verschiedene Dinge sein, und wir haben einen, wenigstens nach der schlechten Seite hin, deutlichen prognostischen Fingerzeig, wenn wir von vornherein so schweren Kollaps konstatieren können.

Daß es von diesen schwersten Formen an eine ganze Stufenleiter bis zu den subakuten und chronischen Fällen gibt, ist so bekannt, daß es kaum erwähnt zu werden braucht, und so erklärt es sich, daß zuweilen auch spät operierte Fälle noch leicht desinvaginiert oder anderweit geheilt werden konnten.

Mit diesen Verschiedenheiten muß aber sehr gerechnet werden, sie müssen gewissermaßen addiert werden, wenn man die Zeitdauer der Einklemmung für die Prognose verwerten will; darauf ist auch von englischen Autoren hingewiesen worden. Selbstverständlich verschlechtert sich die Prognose mit jedem Tage oder vielmehr mit jeder Stunde; aber es würde zu Irrtümern führen, wollte man eine statistische Aufstellung des Operationsresultates machen, welche lediglich nach den Stunden oder Tagen eingeteilt wird, innerhalb deren operiert wurde. Man nimmt gewöhnlich an, daß die Operation innerhalb der ersten zwei Tage früh genug komme. Meine eigenen Fälle sprechen nicht dafür;

nicht weniger als 6 von meinen 8 Operationen sind innerhalb der ersten 36—52 Stunden nach Beginn des Leidens gemacht; und doch war bei ihnen sämtlich die Desinvagination teils unmöglich, teils schwierig, selbst der Fall, bei welchem sie am leichtesten gelang, erlitt eine nachträgliche Darmperforation! Sie alle waren offenbar durch die Schwere ihrer Einklemmung schon in dieser kurzen Zeit so mitgenommen, daß sie die Spannkraft nicht mehr hatten, welche der operative Eingriff erforderte. Und ich brauche kaum zu sagen, daß ich von Fall zu Fall immer mehr Vorsicht anwandte, um den Kollaps zu vermeiden. Die Kinder wurden auf heiße Wasserkissen gelagert, ihre Extremitäten in Watte eingewickelt, das Auspacken der Därme wurde zunächst mit größter Sorgfalt zu vermeiden gesucht, war es unvermeidlich, so wurde die Reposition derselben so rasch wie möglich, noch vor völliger Ausstülpung des Darmes vorgenommen. Gleich nach der Operation wurden subkutane Kochsalzinfusionen gemacht u. s. w. Ich wüßte nicht, was man mehr an Vorsicht tun könnte, und an Uebung in Operationen an kleinen Kindern fehlt es uns wahrlich nicht!

Der Einwurf liegt hier nahe, ob man nicht besser täte, diese Kinder ihrem Schicksal zu überlassen und nicht zu operieren, denn eine Naturheilung durch Gangrän des eingestülpten Darmes ist in einem kleinen Prozentsatze möglich, allerdings für das 1. Lebensjahr nur 2 Proz., für das 2. bis 5. Jahr nur 6 Proz. (NOTHNAGEL). Auch unter meinen Fällen befindet sich ein solcher, der einzige, welcher überhaupt am Leben blieb, und wollte ich nur nach meinen Fällen urteilen, so bliebe allerdings nichts, was zu Gunsten der Operation spräche. Allein es wäre nichts verkehrter, als aus so kleinen Zahlen Schlüsse zu ziehen, die großen Zahlen der englischen Autoren lassen keinen Zweifel, daß die Operation berechtigt und dringend nötig ist. Ich führe einige Beispiele an: D'ARCY-POWER gibt an, daß die Mortalität der Krankheit ohne Operation 59 Proz., mit Operation 67,2 Proz. betrage, dagegen bei Operation innerhalb der ersten 48 Stunden nur 22,2 Proz. Er verfügt in den letzten 10 Jahren über 65 operierte Fälle, wovon 42 gestorben, 23 geheilt sind; 15 davon sind wegen Gangrän reseziert, nur einer von diesen ist geheilt. PITTS hat 115 Fälle, davon 105 unter 12 Jahren, unter diesen 36 Heilungen, 13mal ohne, 23mal mit Operation. Seit 1898 hat er von seinen Operierten 27 verloren, 21 geheilt, es sind darunter eine Anzahl Fälle, welche in den allerersten Stunden nach Beginn des Leidens operiert wurden. EVE operierte 21mal, davon sind 10 geheilt, 11 gestorben; 16 von denselben befanden sich im ersten Lebensjahr; die geheilten sind durchschnittlich $18^1/_2$ Stunden nach Beginn des Leidens, also außerordentlich früh operiert. Ausgezeichnet sind die Resultate von CLUBBE in Sydney; er hat 49 Fälle, 4 davon sind durch Einläufe geheilt, 45 wurden operiert, davon 24 geheilt. Die geheilten sind durchschnittlich 24 Stunden nach Beginn des Leidens, die

unglücklich verlaufenen durchschnittlich nach 56 Stunden operiert. Also auch hier die guten Erfolge bei sehr früher Operation. BARKER veröffentlicht soeben im Arch. f. klin. Chir. eine Reihenfolge von 49 Operationen mit 28 Heilungen; 25 von ihm selbst operierte Fälle weisen nur 7 Todesfälle auf; er operierte außerordentlich früh, es sind solche darunter, die nach $1^1/_2$, 6, 8, 9, 10 Stunden u. s. w. schon operiert wurden, der Durchschnitt, welcher durch einen einzelnen, nach $4^1/_2$ Tagen glücklich operierten Fall gedrückt wird, beträgt 26 Stunden. Auch CORDUA hat auf 13 Fälle 6 Heilungen, und auch er hat das recht seltene Glück gehabt, einen Fall am Leben zu erhalten, bei welchem wegen Gangrän reseziert werden mußte.

Der Schlüssel zur richtigen Lösung der Aufgabe und zur Erklärung der erreichten guten Erfolge liegt ohne alle Frage in der sehr frühzeitigen Erkenntnis und der raschesten Operation, besonders bei den ganz kleinen Kindern. Hier ist, wie mir scheint, der wesentlichste Nutzen, welchen unsere Diskussionen schaffen können, wenn es gelingt, die allgemeine Aufmerksamkeit aller Aerzte auf dieses so verderbliche Leiden zu lenken und ihnen an unseren Erfahrungen vorzuführen, wie außerordentlich wichtig hier gerade das rascheste Handeln ist. Was in dieser Hinsicht in England erreicht ist, steht uns als erstrebenswertes Beispiel vor Augen. Wo wäre ein deutscher Chirurg, welcher Serien solcher Operationen mit durchschnittlichen Terminen von 18—24 Stunden anführen könnte, welcher eine Anzahl Fälle 1, 6, 8 und 10 Stunden nach Beginn des Leidens hätte operieren können? Es wird gelehrt und gelernt, daß die Darminvagination spontan heilen kann, daß sie durch Wassereinlauf oder Lufteinblasung zu heilen ist, und wenn das alles nicht eintritt, dann kann auch operiert werden. So halten sich wohl die meisten Aerzte für berechtigt oder verpflichtet, erst abzuwarten, und wenn sie dann glauben, die Zeit zur Operation sei gekommen, ist in Wirklichkeit diese Zeit längst vorüber. Das Leiden ist eben zu selten, der einzelne hat darin in der Regel keine eigenen Erfahrungen, und wer nicht durch üble Erlebnisse sozusagen mit der Nase darauf gestoßen wird, der ahnt gar nicht, wie dringlich in Wirklichkeit diese Fälle sind. Es wird von Frühoperationen gesprochen, wenn innerhalb der ersten 48 Stunden operiert wird. Ich glaube, daß eine Operation am 2. Tage nicht nur keine Frühoperation mehr ist, sondern daß sie häufig schon zu spät kommt. Die Frühoperation, welche man richtiger rechtzeitige Operation nennen kann, sollte mindestens vor Ablauf der ersten 24 Stunden gemacht werden, wenigstens wenn es sich um kleine Kinder im 1. oder 2. Lebensjahre handelt, und jedenfalls wenn der Beginn von schweren Symptomen, Kollaps, Konvulsionen u. s. w. begleitet war. Läßt sich über diesen Punkt Uebereinstimmung erzielen, so sollte es wohl zu erreichen sein, daß die Aerzte solche Fälle ohne allen Zeitverlust mit derselben Dringlichkeit zur so-

fortigen Operation senden, wie das heutzutage bei eingeklemmten Brüchen allgemein geschieht. Und diese Operationen sind eigentlich noch dringlicher als die der Brucheinklemmung, denn zu den Gefahren für die Ernährung des incarcerierten Darmes kommt hier ein Eingriff, welcher den sich rasch erschöpfenden Kräften der kleinen Kinder viel mehr zumutet, als die Herniotomie, ein Eingriff, welcher von Stunde zu Stunde schwieriger wird, während die Herniotomie als typische Operation ungefähr dieselbe bleibt, ob ein halber Tag mehr verstreicht oder nicht.

Glücklicherweise ist die Diagnose der akuten Darminvagination bei Kindern leicht; sie ist bei einiger Aufmerksamkeit kaum zu verfehlen. Wenn eine Schwierigkeit vorhanden ist, so liegt sie höchstens darin, daß manche Aerzte wegen der Seltenheit des Leidens vielleicht nicht gleich auf den richtigen Gedanken kommen.

Es werden allerdings wohl Verwechslungen mit Brechdurchfall[1]) vorkommen, allein wenn der Arzt untersucht, wenn die Mutter ihm die blutigen Abgänge zeigt, dann wird er sich mindestens darüber klar sein müssen, daß nicht ein gewöhnlicher Brechdurchfall vorliegt. Der Tumor selbst ist allerdings oft nicht zu fühlen, LEICHTENSTERN gibt auf 433 Fälle an, daß er 222mal gefühlt wurde, RAFINESQUE auf 53 Fälle 24mal; unter meinen 10 Fällen war er 2mal nicht zu fühlen. Aber ich glaube, daß man ihn in den ersten Stunden wohl am deutlichsten fühlen wird, solange die Därme noch nicht zu stark gebläht sind und der Leib weich ist. Da die Prädiktionsstellen des Tumors konstant sind — der Häufigkeit nach Flexur, After, Rectum, Coecum, Colon decendens, Colon transverum, Colon ascendens, Hypogastrium — so stößt die Auffindung desselben für den Arzt nicht auf große Schwierigkeit. Im ganzen also ein sehr klarer, eindeutiger Symptomenkomplex: Plötzlicher Beginn, eventuell mit Kollaps des Kindes; Erbrechen, Auftreibung des Leibes, eventuell fühlbarer Tumor und vor allem blutig-schleimige Abgänge.

Uebereinstimmend haben die englischen Autoren den geringen Nutzen der Wassereinläufe oder Lufteinblasungen festgestellt, auch die Gefahren derselben hervorgehoben; so berichtet D'ARCY-POWER einen Todesfall, 3monatliches Kind Ruptur des Darms, obwohl nur 1 Pint (0,56 Liter) Wasser eingelaufen waren. Die damit geheilten Fälle sind an Zahl verschwindend gering. Unter allen Umständen soll man sie unterlassen, wenn schon mehr als 48 Stunden vergangen sind, dagegen ist bedeutende Länge der Intussusception kein Gegengrund, es sind Erfolge berichtet, selbst wenn die Ileocökalklappe vor dem After lag. D'ARCY-POWER nennt als weitere Kontraindikationen: Intensität der Symptome, starke Hämorrhagie, ferner auch Fehlen der Blutung bei

1) Von meinen Fällen waren 2 als Brechdurchfall vom Arzte zur Aufnahme gesandt.

starkem Kollaps, weil dann Verdacht auf Gangrän vorliegt; auch Rezidive soll man lieber operieren. Ein großer Uebelstand bei den Irrigationen oder Inflationen besteht darin, daß man nicht sicher sein kann, ob die Reduktion wirklich völlig erfolgt ist, wie ich das in meinem 6. und 8. Falle auch erlebt habe. Große Invaginationen pflegen bis auf die letzten Centimeter gewöhnlich — nicht immer — leicht reponibel zu sein, die letzte kleine Strecke aber, gerade die wichtigste, geht am schwierigsten zurück, das lehrt uns jede Operation. Ob nun bei einer Irrigation ein kleiner Rest eingestülpt bleibt, ist selbst in Narkose unmöglich nachweisbar; ein englischer Autor hat deshalb sogar vorgeschlagen, jedesmal nachher einen kleinen Laparotomieschnitt auszuführen, um sich von dem Effekt zu überzeugen (MANSELL-MOULLIN)[1]). Denn wenn die Reduktion keine vollständige ist, so stellt sich alsbald der frühere Zustand wieder her, man hat einige Stunden Zeit verloren und die Kräfte des Kindes sind durch die vorhergegangenen Manipulationen, die häufig in Narkose stattfinden müssen, noch weiter erschöpft. Soviel ich selbst gesehen habe, wird man ohne Narkose mit diesen Versuchen oft nichts erreichen, die Kinder pressen meist so stark, daß namentlich Wassereinläufe kaum zu stande kommen. Ob Luft oder Wasser vorzuziehen ist, mag dahingestellt bleiben; wirkungsvoller wird die Aufblähung sein, ungefährlicher das Wasser; beides hat wohl seine Berechtigung. Alles in allem wird man nur in ganz frischen und nicht zu schwer einsetzenden Fällen diese Versuche mit Recht vorausschicken, wenn die Kinder älter als 1—2 Jahre sind, jedesmal aber sozusagen mit dem Messer in der Hand die nächsten Stunden sorgfältig beobachten müssen, um sofort zu operieren, wenn die Einstülpung wiederkehrt. Der Verlust weniger Stunden kann in den Fällen, welche das 1. Lebensjahr betreffen — und das sind die meisten — geradezu entscheidend für das Schicksal des Kindes sein. Unter meinen Fällen sind gerade bei den 2 aussichtsvollsten durch den erfolglosen Versuch der Lufteinblasung wertvolle Stunden verloren und Kräfte geopfert worden, in dem einen derselben eine zweimalige Narkose innerhalb eines Nachmittags benötigt worden, so daß ich künftig bei so kleinen Kindern von diesen Versuchen völlig absehen werde.

In der Frühoperation, ja in der frühesten Operation, liegt ohne Frage auch das beste Vorbeugungsmittel gegen den Kollaps; steht dies noch in unserer Macht, so dürfen wir es unter keinen Umständen aus der Hand geben. Mögen darunter Fälle unterlaufen, die vielleicht beim Abwarten auch ohne Operation gut geworden wären, so werden diese auch von der Operation nicht solche Gefahren haben, wie die schweren

1) Ob dies leicht und sicher möglich ist von einem kleinen Bauchschnitt aus, mag fraglich sein.

Formen; es werden durch abwartendes Verhalten im frühen Kindesalter zweifellos mehr Leben geopfert werden, als durch frühes Operieren.

Wie sehr nun bei der Technik dieser Operationen die Verhütung des Shok im Vordergrund stehen muß, habe ich bereits wiederholt hervorgehoben. Warme Lagerung, warme Einhüllung des Körpers, rasches Operieren, Kochsalzinfusionen sind stets unerläßlich. Narkose ist leider unentbehrlich. Etwas Glück gehört immer dazu, und das kommt schon bei der Wahl des Schnittes zur Geltung. Je weniger wir genötigt sind, in der Bauchhöhle herumzusuchen, je besser ist die Chance für das Kind. Wenn wir also das Glück haben, von unserem Hautschnitt aus mit möglichst kleiner Eröffnung der Bauchhöhle den Hals der Invagination zu erreichen, so ist damit außerordentlich viel gewonnen. Leider läßt uns aber die Berechnung oft im Stich; einigermaßen sicher gehen wir nur, wenn der Tumor rechts liegt; die meisten Invaginationen sind ileocökale; fühlen wir nur rechts den Tumor, so können wir annehmen, daß der Tumor in der Cökalgegend beginnt und daß wir ihn von einem Schnitt in der rechten unteren Bauchhälfte gut erreichen; so fand ich den Tumor in meinen Fällen 1 und 3. Für gewöhnlich liegt der Tumor aber links, und hier fangen die Schwierigkeiten für die Wahl des Schnittes an; meine Fälle illustrieren das in ihrer Abwechselung sehr deutlich. Ich habe 3mal den Schnitt in der rechten, 2mal in der linken Seite, 2mal in der Medianlinie gewählt und 1mal mußte ich dem Schnitt in der linken Seite einen zweiten rechts hinzufügen. Dies war in meinem 4. Falle; man fühlte links den Tumor deutlich, rechts gar nichts; nach Eröffnung der Bauchhöhle fand sich der Tumor im Colon descendens sehr leicht, ließ sich auch gut zurückstülpen auf eine große Strecke, dann aber fingen die Hindernisse an, der Tumor zog sich quer nach der rechten Seite hin und lag rechts neben der Wirbelsäule so fixiert, daß es absolut unmöglich war, ihn zu Gesicht zu bekommen. Es blieb also gar nichts anderes übrig, als auch dort die Bauchhöhle von neuem zu eröffnen, und damit war das Schicksal des Kindes besiegelt. Ich nahm mir nun vor, künftig nicht wieder links die Bauchhöhle zu eröffnen, und schon der nächste Fall (No. 5) sollte mich belehren, daß auch das unter Umständen unrichtig sein kann. Wieder fand sich der Tumor links, und ich glaubte wohlweislich den Schnitt in der Medianlinie machen zu sollen, und wieder verfolgte mich das Unglück, daß es sich diesmal um eine Invaginatio colica handelte, völlig irreduzibel, weil die Einklemmung am Halse der Scheide saß, infolgedessen nicht vorzuziehen, sondern in der Gegend des linken Rippenbogens fixiert. So war wieder beträchtliche Verlängerung des Schnittes oberhalb des Nabels und Auspacken von Därmen nötig, was beides bei einem linksseitigen Schnitte mehr oder weniger zu vermeiden gewesen wäre. Solche Vorkommnisse bilden allerdings Ausnahmen, und ich habe mich selbst dadurch nicht abhalten lassen, auch später wieder den Schnitt bei links-

seitigem Tumor rechts zu machen, ich wollte nur an diesem selbsterlebten Beispiel schildern, wie wir bei diesen Operationen bei aller Ueberlegung und Erfahrung dem Zufall und dem Glücke preisgegeben sind. Am günstigsten wird es immer liegen, wenn der Tumor in der Cökalgegend liegt; liegt er links, so wird wohl der Medianschnitt das Beste sein, obwohl man bei ihm weniger darauf hoffen kann, mit einem kleinen Schnitt auszukommen; Erweiterung über den Nabel hinaus wird wohl stets nötig sein. Uebrigens bringt auch für diesen Zweck vielleicht ein Rat Nutzen, welchen ich in der englischen Literatur (ABBOT) fand und welcher sehr empfehlenswert scheint. Er besteht darin, daß man vor Eröffnung der Bauchhöhle oder gleich nachher Luft ins Rectum einblasen läßt. Der größere Teil des Tumors pflegt sich unter dem Luftdruck zu reduzieren, der Rest wird beweglicher, man wird so vermutlich manchmal mit kleinerem Schnitt und ohne Auspacken der Därme auskommen können.

Ob man die Bauchhöhle mit kleinem oder großem Schnitt eröffnen soll, ob man das Auspacken der Därme ängstlich vermeiden soll oder nicht, ist in England Gegenstand lebhafter Kontroverse gewesen. Wo es möglich ist, mit kleinem Schnitte auszukommen, wird gewiß jedermann es tun, allein häufig ist das leider nicht möglich. Das Auspacken der geblähten Därme halte ich auch für eines der Momente, welche am meisten die Gefahr des Shok enthalten. Wo es sich irgend vermeiden läßt, soll man es mit Sorgfalt verhindern. Aber es gibt Fälle, wo man gar nicht daran denken kann, dies zu verhindern; mir ist es, obwohl ich namentlich in den letzten Fällen mir anfangs die größte Mühe gab, nur einmal, im 7. Falle, völlig gelungen. Bei allen übrigen war der Druck in der Bauchhöhle ein ganz enormer; in 2 Fällen (No. 3 und 5) drängten sich die Darmschlingen mit einer Gewalt vor, daß sie, losgelassen, aus der Bauchhöhle herausflogen, wie aus der Pistole geschossen. Wollte man hierbei lange versuchen, dieser Gewalt entgegen immer wieder zurückzudrängen und nach dem Tumor zu suchen, so setzt man wieder viele mechanische Insulte, verliert viel Zeit und der Zweck wird doch nicht erreicht. Ich schließe mich daher der Ansicht an, daß man in solchen Fällen sofort rasch auspackt und den Tumor entwickelt; dann aber möchte ich empfehlen, daß man seine Aufmerksamkeit nicht erst dem Tumor widmet, sondern sofort wieder zur Reposition der Därme schreitet. Liegen sie erst längere Zeit außerhalb der Bauchhöhle, so blähen sie sich bekanntlich rasch stärker und auch die Abkühlung ist zu vermeiden. Die Repositionsschwierigkeiten sind oft enorm; in 2 meiner Fälle unüberwindlich. Punktion des Darmes, die ich auch einmal versuchte und die ebenfalls von englischen Autoren empfohlen wird, nutzt leider wenig.

Selbstverständlich soll man stets die Anfangsstelle genau besichtigen und den letzten Rest unter Leitung des Auges reponieren.

Nach der schlimmen Erfahrung, welche ich in meinem vorletzten Falle machen mußte, werde ich künftig auch die größte Vorsicht beobachten, sobald der Darm nicht absolut intakt aussieht. Es wird in den allermeisten Fällen vorsichtig sein, die letztreponierte Partie außerhalb der Bauchhöhle zu belassen.

Ueber die Manipulation der Desinvagination ist nicht viel zu sagen, daß man nicht am Dünndarme ziehen, sondern ihn von der Peripherie her im Colon zurückschieben soll, ist wohl selbstverständlich. Interessant war mir in meinem Fall 6 die Beobachtung, daß der schwer reponible Rest der Invagination, welcher während der Reposition der Därme beiseite gelegt war, sich inzwischen spontan ausgeglichen hatte.

Fast hoffnungslos wird die Sachlage, wenn bei der Operation gefunden wird, daß die Desinvagination unmöglich ist. Zwar liegen die Dinge nicht mehr so, wie 1894, wo WICHMANN aus einer größeren Statistik feststellte, daß noch nie ein Kind unter 10 Jahren in solchem Falle am Leben blieb. Es sind inzwischen in England und auch in Deutschland (CORDUA, 4-jähr. Kind, ISRAEL-Hersfeld, 2-jähr. und 7-jähr. Kind) solche Heilungen erzielt. Aber sie stehen doch so vereinzelt, daß es wirklich ernstlich erörtert werden muß, ob man solche Kinder nicht besser unoperiert ließe. Ich selbst habe in einem solchen Falle so gehandelt und die Freude erlebt, daß das Kind gesund wurde. Aber man kann nicht sagen, daß man viel Befriedigung dabei empfindet, denn es ist doch auch ein Va-Banque-Spiel mit sehr geringen Chancen. Die subjektiven Leiden dieser Kinder sind sichtlich außerordentlich große, es dauert in der Regel mehrere Wochen, bis die Gangrän sich abstößt[1]), die Kräfte erschöpfen sich, und das ist der Grund, weshalb die spontane Ausstoßung immer seltener beobachtet wird, je jünger das Kind (nur 2 Proz. im 1. Lebensjahre), die kleinen Kinder sterben eben vorher an Entkräftung. So sehr schlecht die Aussichten der Operation auch sind, so sprechen doch folgende Momente dafür: 1) Man kann nie mit Sicherheit vorher wissen, ob die Desinvagination nicht doch noch möglich ist; eine Grenze läßt sich klinisch nur ganz willkürlich ziehen. 2) Man kann nicht wissen, wo die Gangrän sich ausbildet, sie kann auch die Scheide betreffen; ich selbst habe eine solche Beobachtung (Fall 5), wo der Ring am Halse der Scheide schneeweiß aussah, sicher der Gangrän verfallen wäre, und wo bei der Sektion eine kleine Längsincision durch diesen einschnürenden Ring genügte, um die Ausstülpung leicht zu bewirken. Solche Kinder sind bei nichtoperativer Behandlung unbedingt verloren. 3) Nachdem es nun verschiedentlich gelungen ist, auch solche Kinder durch die Operation am Leben zu erhalten, ist es

1) Nach LEICHTENSTERN unter 125 Fällen 94mal vor der 4. Woche, 3mal nach dem 6. Monat.

zu hoffen, daß mit zunehmender Erfahrung die chirurgischen Erfolge gerade hier noch verbesserungsfähig sind.

Das ideale Ziel, die Resektion des ganzen Tumors, soweit er irreducibel ist, und Wiederherstellung des Darmkanales durch zirkuläre Naht oder seitliche Anastomose, wie es bei den chronischen Invaginationen älterer Individuen mit so schönen Erfolgen (v. EISELSBERG, v. BRAMANN u. a.) erreicht ist, ist bei den akuten Invaginationen der kleinen Kinder leider abzuraten. Die Operation ist zu kompliziert für die Kräfte der Kinder. Ich werde sie nicht wieder machen, nachdem ich sie in meinen beiden ersten Fällen versuchte, 1mal bei einem 5-jährigen Knaben und einmal bei einem $7^1/_2$-monatlichen Kinde, wo mich die sofortige Ruptur des gangränösen Darmes zu diesem verzweifelten Eingriffe zwang. Richtiger ist es jedenfalls, wenn man nach der Resektion die Darmlumina offen läßt und einnäht, am besten vielleicht in der von v. MIKULICZ angegebenen Art der Vorlagerungsmethode, so sind einige schöne Erfolge erzielt (CORDUA u. a.), die Darmnaht in einer 2. Operation ist weniger gefährlich. In ganz verzweifelten Fällen wird man als ultimum refugium versuchen können, von einem kleinen Bauchschnitte aus die erste beste geblähte Darmschlinge einzunähen und zu eröffnen; man beseitigt damit freilich nur ein Symptom, die mechanische Störung der Passage, und auch das vielleicht nur unvollkommen, während die Gefahren der Strangulation, Gangrän u. s. w. nach wie vor bleiben. Aber es ist denkbar, daß so gelegentlich ein Leben zu erhalten wäre, wenn man nach einigen Tagen die radikale Operation hinzufügen kann.

Nach dem einen interessanten Befunde, welchen mein 5. Fall bot, möchte ich auf die Notwendigkeit hinweisen, in den Fällen, wo beim Versuche der Desinvagination der ganze Tumor sich irreponibel zeigt, darauf zu achten, ob die Einklemmung am Halse der Scheide sitzt. Hier genügte eine sehr einfache Einkerbung des Ringes zu leichter Reposition.

Auch die BARKER-RYDYGIERsche Methode der Resektion des Invaginatum ist entschieden zu kompliziert für kleine Kinder bei akuten Invaginationen. Die Methode hat an und für sich Nachteile, welche von verschiedenen Seiten erörtert sind, besonders den Uebelstand, daß man innerhalb des eröffneten Darmes in beschmutztem Gebiete operiert. Ich will nicht näher darauf eingehen, weil dies meinem Thema etwas ferner liegt, aber ich möchte hier nochmal besonders hervorheben, daß unter meinen Fällen von akuten Invaginationen mehrere so an der Wurzel des Mesenteriums tief im Bauche fixiert waren, daß von einem Hervorziehen vor die Bauchwunde keine Rede sein konnte. In der Tiefe des Leibes, umringt von vordringenden geblähten Darmschlingen, zu operieren in beschmutztem Terrain ist gewiß nicht zu empfehlen [1].

1) Andere Verfahren, welche diese Nachteile der BARKER-RYDYGIERschen Methode vermeiden, wie z. B. das von HOFMEISTER, erscheinen

Ich habe in meinem 4. Falle ein Verfahren versucht, dessen Erfolg allerdings nicht erprobt ist, weil auch dieses Kind (es ist dasjenige, bei welchem 2 Bauchschnitte gleichzeitig nötig waren) im Kollaps starb. Ich würde nicht daran gedacht haben, darüber etwas zu publizieren, und erwähne diesen Gedanken hier also nur, weil es die Gelegenheit mit sich bringt; vielleicht ist er nicht ganz unfruchtbar. Ich sagte mir, daß der natürliche Heilungsvorgang, wie er in manchen Fällen eintritt und wie ich ihn damals auch einmal beobachtet hatte, uns einen Fingerzeig für die Operation abgeben könnte. Ließe sich die Gangrän des Invaginatum beschleunigen und in die richtige Bahn lenken, so wäre es möglich, daß man durch eine weniger eingreifende Operation sogar ein ideales Resultat, die Erhaltung der Passage, erreichen könnte. Der Plan, wie ich ihn ausführte, ist folgender: Man desinvaginiert, bis die Hindernisse beginnen; dann wird hart an der Grenze das Mesenterium des eingestülpten Darmes mit 1—2 Seidenfäden fest ligiert; nun wird auf eine Strecke von 1—2 cm dieser abgebundene Teil wieder in die Scheide zurückversenkt und so durch ein paar am Mesenterium oder am Darme angelegte Nähte fixiert. Endlich wird einige Centimeter oberhalb eine kleine seitliche Darmfistel angelegt, um den Darm zu entleeren und zu entlasten.

Der Fall, in welchem ich in dieser Weise vorging, war leider gerade dadurch sehr erschwert, daß bei ihm der Tumor so tief fixiert war; war er doch nicht einmal von dem ersten Bauchschnitte aus zu erreichen, obwohl ein großer Teil der Einstülpung leicht reponiert worden war! Es mußte die Ligatur des Mesenterium hier also in der Tiefe der Bauchhöhle gemacht werden, und ich war einigermaßen enttäuscht, wie schwierig und wenig übersichtlich sie sich machen ließ. Dies wird in anderen Fällen aber, wie man wohl annehmen darf, leichter sein, und ich möchte nach dem einen Mißerfolge die Hoffnung noch nicht aufgeben, daß das Verfahren gelegentlich nützlich sein kann. Seine Berechtigung erblicke ich darin, daß es sich an einen bekannten Natur-

wiederum für kleine Kinder zu kompliziert, es ist nicht viel schonender, als die Darmresektion; wo aber Alter und Kräfte hinreichend erscheinen, verdient es den Vorzug. Beachtenswert erscheint besonders auch das von Israel (Hersfeld) auf der Casseler Naturforscherversammlung vorgetragene Verfahren, welcher die Barker-Rydygiersche Methode extraperitoneal ausführt, indem er das Colon vor Eröffnung mit dem parietalen Peritoneum vernäht. Er hat so 2 schöne Erfolge erzielt bei Kindern von 2 und 7 Jahren. Es erscheint mir nur fraglich, ob die Methode in allen Fällen ausführbar sein würde; in einigen meiner Fälle wenigstens würde die Gewalt, mit welcher der geblähte Dünndarm vordrängte, vermutlich unmöglich gemacht haben, an das Colon genügend heranzukommen, um es einzunähen.

heilungsvorgang anlehnt, daß es relativ schonend ist und doch idealen Erfolg verspricht. Aber es wird erst positiver Erfahrungen bedürfen, um darüber zu urteilen, und es wird dann auch sich zeigen müssen, ob dabei auch die eine üble Folge der Naturheilungen, nämlich die Entstehung von Darmstenosen, vorkommt oder nicht. Es wäre denkbar, daß dieses Verfahren auch davor schützte, weil man mit der Ligatur die Grenzen der Gangrän für Darm und Mesenterium genau bestimmt, und weil der kleine zurückbleibende Rest von Einstülpung umgeben wird von dem Teile der Scheide, welcher am stärksten ausgeweitet war.

[Nachtrag: Ich ersehe aus den soeben erschienenen Referaten des diesjährigen Chirurgenkongresses, daß WULLSTEIN in seinem Vortrage „Ueber die Pathologie des segmentierten Magens (Sanduhrmagens) und über die Therapie desselben durch Gangränerzeugung" beiläufig hinzufügt, er habe Experimente darüber eingeleitet, wie die Gangränerzeugung bei verschiedenen anderen Magen-Darmoperationen, z. B. der Gastroenterostomie, der Darmresektion, zu Behebung der Invagination u. a. Verwendung finden kann. Eine ausführliche Mitteilung darüber ist zur Zeit noch nicht erschienen; ich weiß nicht, ob er bei Invaginationen ähnlich vorgehen wollte, wie ich es getan habe; mir waren, als ich meine Operation im Dezember 1902 vornahm, die Versuche WULLSTEINS natürlich nicht bekannt.]

Ich darf zum Schlusse die wesentlicheren Punkte meiner Ausführungen in folgenden Sätzen zusammenfassen:

Unter den Gefahren der Operation bei der akuten Darminvagination kleiner Kinder steht die des Shok weitaus voran.

Um ihm vorzubeugen, ist es durchaus nötig, so früh als irgend möglich zu operieren, und zwar je kleiner das Kind, je eiliger. Wo das Leben erst nach Monaten zählt, soll man den Termin für die Operation nicht nach Tagen, sondern nach Stunden rechnen.

Der Begriff der Frühoperation, oder richtiger rechtzeitigen Operation, ist nicht über 24 Stunden hinaus auszudehnen. Eine Operation am 2. Tage kommt häufig schon nicht mehr früh genug. Die Dringlichkeit des Eingriffes ist die gleiche, ja sogar größer als bei eingeklemmten Hernien. Es wäre wünschenswert, wenn dieser Gedanke die Richtschnur für das Handeln der deutschen Aerzte werden wollte, wie es in England bereits seit den letzten Jahren der Fall ist.

Wassereinläufe oder Lufteinblasungen sollte man bei Kindern unter 1—2 Jahren gar nicht erst versuchen, ausgenommen als Vorakt für die unmittelbar folgende Operation.

Wird bei der Operation die Invagination irreduzibel gefunden, so ist die Prognose auch heute noch so außerordentlich ungünstig, daß es lohnt, nach Operationsverfahren zu suchen, welche so schonend wie irgend möglich sind. Vielleicht wird die von mir versuchte Unterbindung des Mesenterium mit gleichzeitiger Anlegung einer temporären Darmfistel zuweilen von Nutzen sein, in ganz verzweifelten Fällen eventuell allein auch die Einnähung und Eröffnung der nächstbesten geblähten Darmschlinge. Nur wenn die Kinder das 2. Lebensjahr überschritten haben und noch kräftig genug sind, wird man an kompliziertere Eingriffe (v. MIKULICZ, HOFMEISTER, ISRAEL u. a.) denken können.

Aus dem pathologisch-anatomischen Institute der Universität Leipzig.
(Direktor: Geh.-Rat Prof. Dr. MARCHAND.)

Nachdruck verboten.

# XXVI.

# Zur Kenntnis der Arthritis chronica ankylopoëtica.

Von

Dr. **Peter Janssen,**

z. Z. Assistenten der Kgl. chirurgischen Universitätsklinik Bonn.

(Hierzu Tafel XI—XIII und 2 Abbildungen im Texte.)

Als Arthritis chronica ankylopoëtica findet man in der Literatur einen Vorgang bezeichnet, der, in sehr langsamem Verlaufe meist in mehreren Gelenken sich abspielend, zu einer festen Verbindung der aneinanderstoßenden Gelenkflächen führt. Diese Form der Erkrankung wird vielfach, mit geringer Berechtigung, als eine Art der deformierenden Arthritis angesprochen, vielfach auch als Folgezustand häufiger nacheinander aufgetretener Anfälle der akuten rheumatischen Polyarthritis. Der anatomische Begriff, ankylosierende chronische Gelenkentzündung, ist recht weit gefaßt, selbst dann, wenn man von vornherein alle diejenigen Prozesse ausschaltet, die zu einer Versteifung der Gelenke auf dem Wege einer mehr oder weniger akuten eiterigen Entzündung führen, z. B. die nach metastatischen Eiterungen, nach ausgeheilten gonorrhoischen Erkrankungen, und vor allem die nach fungösen Entzündungen entstandenen Versteifungen. Ueber die Art der Veränderungen in diesen erkrankten Gelenken vermag man sich in vivo schon ein gewisses Bild zu schaffen, wenn die Anamnese klar ist. Anders bei denjenigen Formen, die in ganz langsamem, Jahre oder Jahrzehnte währendem Verlaufe zu einer Ankylose vieler Gelenke geführt haben. Ob die Aufhebung der Beweglichkeit durch Vorgänge in der Kapsel, Schrumpfung derselben, vor sich gegangen ist, ob eine Verlötung der beiden Knorpelflächen durch direktes Zusammenwachsen derselben zu stande kam, ob ein intermediär zwischen die Gelenkknorpel eingewachsenes und mit ihnen verfilztes Bindegewebe als Kittsubstanz der das Gelenk zusammensetzenden Knochen wirkt, ob Veränderungen der Oberflächenkonturen des Gelenkes durch Knorpel- und Knochenwucherungen die Beweglichkeit des Gelenkes verhindern, oder ob endlich die Ankylose

desselben hergestellt wird durch ein festes übergreifendes Knochengewebe, welches aus zwei Knochen gewissermaßen einen einzigen macht — diese Unterschiede vermag man sich, zugegeben, daß auch wertvolle klinische diagnostische Hilfsmittel zu Gebote stehen, doch erst an der Leiche genügend klar zu machen. Daß gleichwohl Untersuchungen, namentlich über die zuletzt geschilderte Form der knöchernen Gelenkversteifung, in so sehr geringer Anzahl veröffentlicht worden sind, mag einesteils in dem Mangel an Gelegenheit liegen, der Leiche viele Gelenke zu Untersuchungszwecken zu entnehmen, andererseits vor allem aber auch in dem Umstande, daß diese Fälle, als in das große und viel besprochene Gebiet der Polyarthritis chronica rheumatica hineingehörig angesehen und eingehender Untersuchung für unwert erachtet werden.

Diese Umstände lassen es vielleicht nicht uninteressant erscheinen, zwei Fälle mitzuteilen, die vor einiger Zeit im pathologischen Institut der Universität Leipzig zur Sektion gelangten und von deren einem es möglich war, die Vorgänge, die bei der Ankylosierung zu stande kommen, namentlich an den kleineren Gelenken, mit dem Mikroskop zu verfolgen, während bei dem anderen die mikroskopische Untersuchung aus äußeren Gründen leider unterblieb.

Fall 1. Max H., Lokomotivführer, 44 Jahre alt, war seit 10 Jahren krank; seit 7 Jahren besteht zunehmende Versteifung der Wirbelsäule und der unteren Extremitäten bis zur völligen Bewegungslosigkeit. — Gestorben 19. Juni 1901. Klinische Diagnose: Arthritis chronica deformans, Morphinismus, Erypipelas, Oedema pulmonum.

Sektion: 20. Juni 1901. No. 590. (Dr. Saxer.) Mittelgroße, sehr stark abgemagerte männliche Leiche, beide Füße stark deformiert, Muskulatur der Füße uud der Unterschenkel sehr stark atrophisch, beiderseits starke Plattfüße. Gegend der Fußgelenke stärker geschwollen. Füße sehr wenig beweglich, der rechte Fuß sehr stark ödematös geschwollen, namentlich am Fußrücken, Haut bläulich verfärbt, Epidermis vielfach abschilfernd. Die Zehen rechts stark gekrümmt, mit krallenähnlichen, sehr langen Nägeln. Das Nagelglied der rechten großen Zehe senkrecht nach aufwärts gerichtet. Das Interphalangealgelenk bei Bewegungsversuchen deutlich krepitierend. Auch die Kniegelenke sind unbeweglich, ebenso die Hüftgelenke. Der Thorax ist breit, sehr stark abgeplattet. Die Rippenkrümmung an der Seite, namentlich links, sehr stark, so daß der Thorax seitlich weit vorspringt, auch das Becken sehr flach; Spinae super. anter. ossis ilei 26 cm voneinander entfernt. Schädeldach symmetrisch, ziemlich dünn. Gehirn und seine Häute ohne Besonderheiten.

Wirbelsäule volkommen gerade, im Duralsack und Subarachnoidalraum reichlich ganz klarer Liquor. Rückenmarkhäute unverändert. Am Rückenmark selbst auf zahlreichen Querschnitten nirgendwo Veränderungen.

Zwerchfellstand beiderseits 4. Rippe. Thorax außerordentlich starr. Rippenknorpel vollkommen verkalkt. In der linken Pleurahöhle ca. 200 ccm rötlichgelber, in den tieferen Schichten deutlich eiteriger Flüssigkeit; ähnlich auch in der rechten Pleurahöhle. Beiderseits auf Pleura pulmonalis, costalis, diaphragmatica verbreitete gelbliche, zumeist abstreif-

bare, fibrinöse, eiterige Auflagerungen. Im Herzbeutel nicht vermehrtes, klares Traussudat. Perikard glatt, Herz entsprechend groß, Muskulatur blaß, die Klappen ohne besondere Veränderungen.

Linke Lunge ziemlich klein, Unterlappen fast gar nicht lufthaltig, von sehr derber Konsistenz, auf dem Durchschnitt von ziemlich dunkelroter Farbe. Aus den Bronchien entleert sich sehr reichlich Flüssigkeit von eiteriger Beschaffenheit. Die bronchialen Lymphdrüsen in ziemlicher Ausdehnung verkalkt. Spitze der rechten Lunge fest adhärent. In derselben mehrere alte schmierige Herde mit kalkigen Einlagerungen. Ober- und Mittellappen gebläht. Unterlappen klein, sehr wenig lufthaltig.

Im Abdomen keine freie Flüssigkeit. Peritoneum glatt und glänzend. Leber ganz unter dem Rippenbogen verborgen.

Nieren blaß mit einigen flachen Narben.

Im Magen wenig Inhalt, Schleimhaut unverändert. Beim Aufschneiden des rechten Kniegelenkes brach die atrophische Femurdiaphyse ein. Man sah nun, daß eine durch zierliche, dünne, von der Tibia zum Femur hinuntergehende Knochenbälkchen bewirkte knöcherne Ankylose vorhanden gewesen war. Die Knochen selbst sind äußerst atrophisch und zerbrechlich, die Compacta stellenweise papierdünn. Die Knorpel an den Gelenkflächen fehlen fast vollkommen.

Die Wirbelsäule ist gänzlich unbeweglich, und zwar dadurch, daß, wie der Durchschnitt zeigt, eine vollkommene Synostose sämtlicher Wirbelkörper vorhanden ist. Die verbindenden Knochenbälkchen finden sich in der Peripherie des Knochens, während in den zentralen Partien die Bandscheibe, wenngleich stark verdünnt und von eigentümlich gallartiger Beschaffenheit, noch vorhanden ist. Auch die Knochensubstanz im Bereich der ganzen Wirbelsäule ist äußerst atrophisch. Die Markräume sind enorm weit, die Knochenbälkchen und Plättchen stark rarefiziert und verdünnt, die ganzen Wirbel dadurch ziemlich leicht mit dem Finger zerdrückbar.

Bei Lageveränderungen der Leiche während der Sektion brach die Wirbelsäule an mehreren Stellen ein.

Anatomische Diagnose: Polyarthritis chronica ankylopoëtica coxae, genu utriusque, articulationum pedis utriusque, articulationis atlanto-occipitalis et Ankylosis columnae vertebralis totius. Erysipelas pedis. Atrophia ossium. Pneumonia lobularis et Pleuritis fibrino-purulenta duplex. Macies.

Der größte Teil der Lendenwirbelsäule mit dem Becken und den Hüftgelenken wurde im Zusammenhang entfernt. Die Hüftgelenke wurden in der Richtung des Schenkelhalses halbiert und die Knochenteile zunächst mit dem Wasserstrahl von dem sehr reichlichen, gelben Fettmark befreit, dann der Maceration unterworfen [cf. die Abbildungen auf Tafel XI und XII [1])].

Bei der Durchschneidung der Hüftgelenke in der frontalen Ebene zeigen sich nun beiderseits völlig gleichartige Veränderungen, die sich

1) Die photographischen Abbildungen wurden nach den freipräparierten und ausgespülten frischen Knochen angefertigt.

in nichts von denen unterscheiden, welche bei der sagittalen Durchsägung des rechten Kniegelenkes, sowie der ebenfalls sagittalen Durchtrennung des rechten Fußgelenkes und des Mittelfußes gefunden wurden. Nur sind diese Veränderungen in den beiden Hüftgelenken und den begrenzenden Knochen am schönsten ausgeprägt, so daß diese Gelenke wohl am meisten zu einer genaueren Besprechung sich eignen.

Zunächst fällt eine ganz außergewöhnliche Brüchigkeit des Knochens auf. Die Corticalis, namentlich auch des Oberschenkelschaftes, ist auf Millimeterdicke reduziert und bricht bei jeder unsanften Berührung ein. Diese Rarefikation des Knochengewebes ist auch im Markraume sehr deutlich, der nur ganz vereinzelte Knochenbälkchen erkennen läßt. Auch die Anordnung der den gotischen Bogen darstellenden Zug- und Druckbälkchen in der Trochantergegend hat unter der Knochenrarefikation gelitten, wenn auch die Anordnung nicht völlig zerstört ist. Jene Veränderungen, die man wohl als osteoporotische bezeichnen kann, werden auch am Darmbein angetroffen, die gleiche Atrophie der Rindensubstanz ist hier vorhanden, während die Rarefizierung im Markraume nicht so sehr ausgeprägt wie am Femurschafte ist.

Am meisten interessieren aber die Veränderungen, welche die Hüftgelenke selbst betroffen haben. Hier ist zunächst sehr auffallend, daß eine Mißbildung des Schenkelkopfes, wenigstens in irgendwie nennenswertem Maße, nicht eingetreten ist, die sonst im Verlaufe langwieriger Arthritis deformans zu entstehen pflegt und dem Krankheitsbilde den Namen gegeben hat. In den vorliegenden festen Knochenmassen kann man im Gegenteil genau die alten Konturen des Schenkelkopfes erkennen. Zweifellos hat er in ganzem Umfange der Pfanne fest angelegen in dem Zeitraume, wo sich die weiter zu schildernden Veränderungen abspielten. Nirgendwo erscheint eine Wucherung von Osteophyten, auch nicht am Rande der Pfanne, die beide Knochen voneinander hätten abheben können. Auch der in den Schenkelhals übergehende Teil ist hiervon frei; von einer pilzförmigen Verunstaltung des Kopfes ist nichts zu bemerken, wie auch die Form des Schenkelhalses selbst keine Verbiegungen zeigt und von der normalen nicht abweicht; kein Rest der früheren knorpeligen Ueberkleidung des Femurkopfes und der Pfanne ist übrig geblieben. An ihrer Stelle befindet sich Knochen. Und zwar ein Knochen, der, von einigen später zu schildernden Abweichungen abgesehen, die Gestalt einer ganz dünnen Platte hat, gewissermaßen wie eine Schale dem Knochen aufsitzt und gänzlich dem Ausbreitungsbezirk des früheren Knorpels folgt. Eine gleiche Knochenschale bildet die Auskleidung der Pfannentiefe und in jede dieser beiden Knochenplatten gehen die Knochenbälkchen aus dem entsprechenden Markraume direkt über. Diese beiden Knochenschalen liegen aber nicht direkt einander an, sondern laufen in etwa 1 bis 2 mm Distanz einander parallel. Und trotzdem besteht eine feste Verbindung zwischen

denselben, es ziehen nämlich hinüber und herüber feine Knochenspangen, die an beiden Knochenschalen ansetzen und so eine feste Ankylose des Gelenkes hervorrufen. — Man darf sich jene Knochenschalen nicht als abgeschlossene Massen vorstellen, von denen aus die Verbindungsbrücken ausgehen und auf denen sie etwa wie Osteophyten aufsitzen, sondern sie sind ihrerseits vielfach durchlöchert und würden, frei präpariert, sich auf der Oberfläche ausnehmen wie ein Sieb mit unzähligen, ganz unregelmäßigen Oeffnungen. Diese Vorstellung ist für das Verständnis des Prozesses von großer Wichtigkeit. Denn jene, die Ankylose schaffenden Verbindungsbrücken, stehen durch die Knochenschale hindurch mit den Knochenbälkchen der Markräume beider Knochen in Verbindung. Sie stellen also durch ihr Gefüge einen Zustand her, in dem aus den beiden Knochen einer geworden ist; der Markraum des einen setzt sich durch den selbst zum Markraume gewordenen Gelenkabschnitt in den Markraum des anderen hinein fort, und auch in jener früheren Gelenkgegend findet man das gleiche, verfettete Markgewebe, wie in den benachbarten Knochen. Aber so ist nicht nur eine anatomische Einheit hergestellt worden, sondern auch eine physiologische: beide Knochen wirken auch im Stützgewebe des Körpers als ein einziger. Man sieht, wie die in den Darmbeinknochen eindringenden Verbindungsbrücken als Fortläufer der Knochenstruktur des Femurkopfes und Halses gebaut sind und so nicht nur die von Julius Wolff beschriebenen Zug- und Drucklinien im alten Gelenkspalt, sondern auch im Os ilei selbst, wenigstens in den dem alten Gelenk am nächsten liegenden Partien, zum Ausdruck kommen. Diese Linien sind nicht so ausgesprochen, wie man sie z. B. beim gesunden Femur sieht, das läßt sich bei der bestehenden Knochenatrophie auch nicht erwarten. Sie sind jedenfalls schon zu einer Zeit entstanden, in der der Kranke noch nicht dauernd bettlägerig war, denn die Tätigkeit des Knochengerüstes an jener Stelle, d. h. seine Funktion bei der Stütze des Körpers, hat die Richtung der neugebildeten Knochenspangen bedingt. Die spätere Inaktivität des Körpers hat einerseits der Weiterbildung der gesetzmäßigen Linien Einhalt geboten, andererseits auch sind sicherlich manche derselben wieder zu Grunde gegangen durch die osteoporotischen Prozesse der Knochen, die wohl zum Teil ebenfalls als Folgen der Inaktivität anzusehen sind. Dieser ist auch weiterhin der Umstand zuzuschreiben, daß auch die normalen Druck- und Zuglinien im oberen Teile des Oberschenkelschaftes gewissermaßen in Unordnung geraten sind.

Es handelt sich in diesem vorliegenden Falle also um den im wesentlichen abgelaufenen Prozeß der knöchern ankylosierenden Arthritis, und selbst wenn eine mikroskopische Betrachtung an diesen Befund sich angeschlossen hätte, würde man wohl kaum noch etwas

gefunden haben, was die histologische Genese des Prozesses klarer gelegt haben würde.

Um so erfreulicher war es, als kurze Zeit nach dieser Sektion ein weiterer Fall zur Autopsie gelangte, an dem makroskopisch die gleichen Veränderungen anzutreffen waren, dessen klinischer Verlauf gewisse Aehnlichkeiten mit dem ersten hatte und dem mehrere Gelenke zur mikroskopischen Untersuchung entnommen werden konnten.

Fall 2. 51-jährige Maurersfrau Marie K. Aus der Krankengeschichte ist zu erwähnen, daß die Familienanamnese ohne Besonderheiten war. Als Kind hatte die Pat. Masern, 1871 Pocken. 1882 litt sie an Rheumatismus, hatte steifen Nacken und steife Glieder. Sie wurde wieder völlig arbeitsfähig und beschwerdenfrei; nur die Füße sind seit jener Zeit etwas verdickt geblieben. 1889 wieder Rheumatismus, 14 Monate lang. Seit 1890 ist der Gebrauch der Füße ihr unmöglich geworden, eine ganz allmählich zunehmende Versteifung aller Gelenke trat ein.

Status 25. März 1901. Der Kopf wird stark nach links gebeugt gehalten, Zurückbeugen desselben ist unmöglich. Der Musc. sternocleido-mastoideus ist links als straffer Wulst fühlbar. Die Wirbelsäule ist stark kyphoskoliotisch, die obere Brustwirbelsäule ist nach rechts konvex, in der Mitte ist sie nach links konvex ausgebogen. Die Kiefergelenke sind frei. Die Beweglichkeit in der rechten Schulter ist sehr gering, links etwas besser. Linkes Ellbogengelenk ist vollkommen fixiert, wenig gebeugt, nur minimale Exkursionen sind möglich. Beide Handgelenke sind ankylotisch, die linke Hand ist in extremer Beugestellung fixiert. Fingergelenke ebenfalls befallen, so daß die Finger gebeugt in Ankylose stehen. Wenige Wochen vor dem Tode soll bei Lagewechsel der Pat. eine Fraktur des rechten Unterschenkels eingetreten sein.

Klinische Diagnose: Arthritis deformans. Fractura tibiae dextrae. Insufficientia cordis.

Tod am 5. Juli 1901. Sektion am gleichen Tage. No. 633 (Dr. Saxer). Weibliche Leiche in schlechtem Ernährungszustand. Die beiden unteren Extremitäten sowohl im Hüft- als Kniegelenk stark gebeugt, die Kniegelenke vollständig unbeweglich, im Hüftgelenk noch leichte Streckbewegungen ausführbar, Rotation aber ebenfalls fast ganz aufgehoben. Das linke Fußgelenk fast ganz unbeweglich, ebenso die Mittelfußgelenke. Die Gegend des linken Fußgelenkes stark verbreitert, die Haut ödematös. Die Haut des Fußrückens im übrigen von vollständig trockener, glatter Beschaffenheit. Die Zehenstellung nicht auffallend verändert. Die Nägel sehr stark deformiert, zum Teil onychogryphotisch, zum Teil sehr klein und braun verfärbt. Der rechte Fuß sehr viel stärker ödematös, die Zehenstellung stärker verändert, namentlich das Nagelglied der 3. Zehe senkrecht nach aufwärts gestellt. Der rechte Unterschenkel ist etwa 4 fingerbreit oberhalb der Malleolen quer durchgebrochen. Das obere Fragment der Tibia hat die Haut durchspießt, so daß hier eine weite, klaffende Hautwunde von ca. 7 cm Breite und Höhe entstanden ist. Das hervorragende Tibiaende ist zum größten Teil vom Periost entblößt. Am unteren Ende quillt aus demselben eine pilzähnliche, walnußgroße, geschwulstartige Masse hervor, auf dem Durchschnitt von hämorrhagischer Beschaffenheit. Die Wundränder sind stark aufgeworfen und hämorrhagisch infiltriert.

Auch die Ellbogengelenke wenig beweglich, deutlich krepitierend. Das rechte Handgelenk ganz unbeweglich. Das linke Handgelenk sehr wenig beweglich, die Hand in leichter Beugestellung fixiert. Auch die Fingergelenke sind sehr wenig beweglich, zum Teil in flektierter Stellung fixiert, zum Teil hyperextendiert. Die Nägel beider Daumen und des 4. Fingers links krallenförmig. Auch die Wirbelsäule sehr wenig beweglich, der Kopf in stark nach links geneigter Stellung fixiert. Mammae ziemlich umfangreich, sehr schlaff. Beiderseits höchstgradiger Plattfuß.

Schädeldach mäßig dick, etwas mit der Dura verwachsen. Gehirn klein, 1030 g. Arterien der Basis zart, Gehirnsubstanz ziemlich fest, nirgendwo Herde.

Im Duralsack und Subarachnoidalraume des Rückenmarkes reichlich wasserklare Flüssigkeit. In der Arachnoidea spinalis im unteren Abschnitt eine Anzahl kleiner Kalkplättchen, sonst nicht Abnormes.

Zwerchfellstand rechts 4., links 5. Rippe. In beiden Pleurahöhlen mäßig reichliche, gelbliche, fast ganz klare Flüssigkeit. Rechte Lunge frei von Verwachsungen, linke durch einige strangförmige Verwachsungen mit der Brustwand verbunden.

Herzbeutel in gewöhnlicher Größe vorliegend, an seiner Oberfläche und der Oberfläche des Herzens reichlich Fett. Das Herz entsprechend groß, mäßig gefüllt, die Wand des rechten Ventrikels etwas verdickt und ziemlich stark mit Fett durchwachsen. Muskulatur sehr blaß, aber nicht deutlich fleckig. Die Mitralzipfel an den freien Enden verdickt, anscheinend etwas verkürzt, in ziemlicher Ausdehnung verwachsen. Etwas oberhalb des freien Randes an der Oberfläche einige verruköse Exkreszenzen. Das Ostium atrio-ventriculare deutlich eingeengt, aber noch für einen Finger durchgängig.

Linke Lunge ziemlich klein, an den freien Rändern verklebt, ziemlich stark ödematös. Rechte Lunge etwas größer, sehr viel stärker ödematös. In einem großen Ast der Arterie des Unterlappens ein umfangreicher, bereits etwas festhaftender Embolus. Schleimhaut der Bronchien blaß, in diesen reichlich schaumiger Inhalt.

Die Bauchdecken ziemlich fettreich, Muskulatur am Rumpf schlaff und sehr blaß; in der Bauchhöhle eine geringe Menge gelblicher, etwas getrübter, mit einigen Flocken vermischter Flüssigkeit. Peritoneum überall glatt und glänzend. Milz nicht vergrößert 13:6,5 cm.

Magen ohne Veränderung.

Leber außerordentlich stark deformiert, und zwar hauptsächlich dadurch, daß von dem linken Lappen ein nur ganz schmaler, dünner Lappen übrig geblieben ist. Die Breite desselben beträgt 12, die größte Höhe bloß 2,5 cm, die Dicke, abgesehen von der Verbindung mit dem rechten Lappen, höchstens 2,5 cm, am linken Rande viel dünner. Der vordere Rand ganz scharf, nirgends deutliche Narben. Der rechte Lappen von gewöhnlicher Größe und Form: Höhe 15, Breite 18, Dicke 8 cm. Oberfläche ganz glatt.

Nieren gewöhnlich groß, ohne besondere Veränderungen, Fettkapsel reichlich.

Harnblase ohne Befund. Uterus klein, atrophisch, Ovarien klein, höckerig. Tubenenden verwachsen.

Bei der Herausnahme der Knochen des rechten Beines zeigt sich, daß die Fibula nicht in der gleichen Höhe der Tibia, sondern an 2 Stellen oberhalb und unterhalb gebrochen ist. Fast der ganze Schaft steckt so,

gänzlich vom Periost entblößt, lose in den Weichteilen und läßt sich ohne Schwierigkeit herausziehen.

Beim Durchschnitt des rechten Fußes findet sich eine weitere Zertrümmerung der Knochen, mit blutiger Infiltration des Knochenmarkes in der Umgebung, im Bereiche der Fußwurzel.

Alle Knochen sind äußerst atrophisch, die weiten Markräume mit sehr reichlichem Fettmark erfüllt. Nach dem Ausspritzen desselben kommt ein sehr zierliches, dünnbalkiges Maschenwerk zum Vorscheine, während die Compacta ganz außerordentlich verdünnt, vielfach leicht eindrückbar erscheint.

An den meisten herausgenommenen Gelenken finden sich vollständige Ankylosierungen durch knöcherne Verbindungsbrücken zwischen den aneinanderstoßenden Knochen. Die Gelenkenden der Knochen selbst erscheinen dabei im übrigen ganz von der gewöhnlichen Form ohne stärkere Wucherung der Ränder.

Das rechte Schultergelenk ist stark deformiert, an der Innenfläche teils rauh, teils abgeschliffen. Beim Durchsägen des Humerusschaftes wird eine mit eiteriger Masse gefüllte Höhle eröffnet, welche von dunkelrotem hämorrhagischen Markgewebe eingeschlossen ist. Dieselbe nimmt etwa das oberste Drittel des Humerus ein. Die eiterigen Massen sind von gelblich-rahmiger Beschaffenheit und enthalten mikroskopisch sehr reichliche Streptokokken.

Anatomische Diagnose: Polyarthritis chronica ankylopoëtica. Atrophia ossium. Fractura complicata cruris dextri. Thrombosis venae popliteae dext. Embolia rami major. arteriae pulmonal. sin. Endocarditis chronica fibrosa et receus verrucosa valvulae mitralis. Stenosis levis ostii venosi sin. Emphysema et oedema pulmonum. Perioophoritis chronica adhaesiva. Osteomyelitis acuta purulenta humeri dext.

Aus diesen Befunden bei der Sektion ergab sich ein fast völliges Uebereinstimmen der Art der Gelenkversteifungen in beiden Fällen. Leider war es aus äußeren Gründen nicht möglich, der letzteren Leiche eine ebensolche Anzahl von größeren Gelenken zu entnehmen und dieselben zu macerieren; zweifellos würden sie dasselbe Bild geboten haben, wenn auch z. B. in den Hüftgelenken noch nicht in so ausgesprochenen Zügen, wie in dem ersten Falle. Die Knochen des rechten Kniegelenkes zeigen in maceriertem Zustande sehr ausgeprägte Osteoporose der Kondylen des Oberschenkels, der oberen Tibiaepiphyse und des Fibulaköpfchens. Die Patella ist fest mit den Kondylen des Oberschenkels verwachsen. Eine ebensolche knöcherne Verbindung besteht zwischen Oberschenkel und Tibia, so daß eine Ankylose von ca. 100° entstanden ist. Auch das Fibulaköpfchen steht in fester knöcherner Verbindung mit der Tibia. Die Knochenbälkchen ziehen von Knochen zu Knochen quer durch das frühere Gelenk. Dabei bestehen keine Formveränderungen der das Gelenk zusammensetzenden Knochen. Die Corticalis der Röhrenknochen ist papierdünn, fast eindrückbar. Die gleiche

knöcherne Ankylose mit quer durch dieselbe verlaufenden Knochenbälkchen zeigen die Fußgelenke und die Fußwurzelgelenke, überall die gleiche Atrophie der Knochen (s. Fig. 1). Auch das herausgenommene rechte Sternoklavikulargelenk ist knöchern ankylotisch.

Fig. 1. Sagittalschnitt durch Fußgelenk und Mittelfußgelenke. Vollkommene Ankylose sämtlicher Gelenke.

Einige kleinere Gelenke wurden der Leiche entnommen, die schon makroskopisch den gleichen Vorgang, zum Teil ausgebildet, zum Teil in der Bildung begriffen, erkennen ließen. Nach Durchsägung der beiden Fußgelenke und des Mittelfußes wurden rechts das Talokruralgelenk sowie einige der Fußwurzelgelenke, links einige Fußwurzel- und

Fußwurzelmittelfußgelenke in ihrem Zusammenhange herausgeschnitten. Ebenso wurde ein Knochenstück aus dem unteren Tibiaende und endlich der linke Mittelfinger entnommen.

Die Präparate wurden zur mikroskopischen Untersuchung in 10-proz. Formol-Müllerscher Flüssigkeit fixiert, in 10-proz. Salpetersäure-Alkohol entkalkt und in Celloidin eingebettet geschnitten. Die Färbung wurde vorgenommen mit Hämatoxylin-Eosin, Neutralkarmin-Hämatoxylin, van Gieson'scher Lösung und Thionin-Pikrinsäure (nach Schmorl).

Ich will vorausschicken, daß auch ein Stück aus dem osteomyelitisch erkrankten Humerusschafte untersucht wurde; es fand sich hier das typische Bild der Knochenmarkvereiterung, die durch die Anwesenheit von Streptokokken hervorgerufen war. Man geht wohl nicht fehl, diese Erkrankung mit einer Infektion in Zusammenhang zu bringen, die ihren Eingang in den Körper von der mit schmutzigen Granulationen überwucherten komplizierten Fraktur des rechten Unterschenkels aus genommen hatte. Irgend eine größere Gewalteinwirkung beim Entstehen dieses Bruches wird übrigens in Abrede gestellt, sie soll beim Umbetten der Patientin durch leichtes Anstoßen des Beines an die Bettkante entstanden sein.

Die Untersuchung des Knochenstückes aus der unteren Tibiadiaphyse ergab nichts, was nicht auch makroskopisch schon aufgefallen wäre: eine ungemein entwickelte Porosität der außerdem sehr verdünnten Corticalis und Rarefizierung des Spongiosagewebes, dessen Maschen von einem äußerst zellarmen Fettmark erfüllt waren. Die gleichen Veränderungen wurden bei den später zu besprechenden, die Gelenke bildenden Knochenteilen gefunden, und dort sollen sie genauer beschrieben werden. Wucherungen des Periostes fielen nicht auf.

Es soll zunächst eines der kleinen Fußwurzelgelenke beschrieben werden — durch einen Zufall ist es nicht möglich, genau zu sagen, um welches es sich handelt — an dem die Veränderungen vor der eigentlichen Ankylose von ihren ersten Anfängen an zu beobachten waren. Makroskopisch waren beide Gelenkknorpel noch fast unversehrt. In sagittaler Richtung wurden aufeinanderfolgende Schnittreihen durch das Gelenk angelegt. Es handelt sich bei diesen Anfangsstadien weniger schon um die Bildung einer knöchernen Verbindung der das Gelenk zusammensetzenden Knochen, obwohl auch von dieser schon die Beginne vorliegen, sondern vielmehr um die Vorgänge der Zerstörung an den knorpeligen Gelenkteilen, welche jene Prozesse einleiten. Ein Uebersichtsbild zeigt alsbald, daß eine Kontinuität des Knorpels auf jeder Seite zwar schon nicht mehr besteht, daß aber relativ große Partien zusammenhängend erhalten sind. Sie zeigen mancherlei Abweichungen vom normalen Befunde. Die Verteilung der Knorpelzellen ist eine recht unregelmäßige geworden, weniger in den unteren Schichten, die dem Knochen anliegen, wo etwa 2—4 Knorpelzellen in einer Kapsel regelmäßig verstreut liegen. Weiter oben, etwa in der Mitte des Knorpelquerschnittes, fällt die spindelförmige Gestalt und die parallele Lagerung der Zellen auf. Die auffallendsten Veränderungen zeigen sich in der dem Gelenkspalt anliegenden Zone. Hier hat ein ganz unregelmäßiges Wuchern der Knorpelzellen stattgefunden,

größere Konglomerate von Zellmassen liegen in einer gemeinsamen Höhle und ihrer mehrere kommunizieren miteinander. Diese Veränderungen reichen an vielen Stellen bis dicht an den Gelenkspalt heran, an anderen lassen sie in dessen nächster Nachbarschaft einen Streifen der Grundsubstanz frei, in dem nur seltene, ganz plattgedrückte Zellen sich befinden, deren Kern sich kaum färbt. An wieder anderen Stellen wuchert der Knorpel weit über das Niveau der Gelenklinie hervor und breitet sich flächenförmig im Gelenkraume aus, bis der gegenüberliegende Gelenkknorpel das Weiterwuchern hindert.

Durch diese, hier mehr, dort weniger ausgesprochene Wucherungstendenz wird der Widerstand des Knorpelgewebes schwer verändert gegen ein schädigendes Moment: ein vom Gelenkspalt aus wucherndes, pannöses, gefäßführendes Bindegewebe, das seinerseits auch den Knorpel zerstört. Die Knorpelgrundsubstanz wird aufgefasert, namentlich an den dem Gelenke naheliegenden Bezirken. Junge Gefäßsprossen dringen zwischen die Fasern vom Gelenkspalt her ein. So werden Knorpelmassen aus der Kontinuität abgesprengt und liegen dann isoliert in dem anscheinend verbreiterten Gelenkraume. Von dieser Seite her findet nun eine Vaskularisierung des Knorpels an einzelnen Stellen statt, die tief in die untersten Knorpelschichten eindringt. Vielfach reagiert der Knorpel auf diese Invasion durch gesteigerte Wucherung seiner Zellen in der nächsten Umgebung, diese verkalken, zerfallen und bereiten so dem Einbruche des gefäßtragenden Bindegewebes nur bessere Wege.

Während so vom Gelenke her der Knorpel zerstört wird, tritt auch eine Veränderung der Spongiosa in der Nähe der Knorpelsubstanz auf und verändert deren normale Konturen. Vom Markraume her entstehen Vorbuchtungen des Gewebes gegen den Knorpel, dessen Zellen dementsprechend, an vielen Stellen dem Drucke folgend, in konzentrischen Halbkreisen gelagert erscheinen. Vielfach sind es Knochenspangen, die hier direkt dem Knorpel anliegen. An anderen Stellen zeigt sich in diesen tiefsten Lagen der Knorpel vom Markraume her vaskularisiert, und zwar gewöhnlich nicht durch ein einzelnes Gefäß, sondern in einem Knorpelgange verläuft ein ganzes Konvolut solcher. Die Wände jener Gänge sind mit einfachen Bindegewebslagen ausgekleidet. Im übrigen sind die Knorpelwände ziemlich glatt, eine besondere Reaktion des Knorpelgewebes auf die Invasion von dieser Seite her ist nicht zu verkennen. Die geschilderten Vorstöße gefäßführenden Gewebes, einerseits vom Markraum, andererseits vom Gelenkspalt her, brechen nun entweder jeder für sich durch die Knorpelkontinuität hindurch, oder aber sie treffen sich nicht selten auf ihrem Wege, so daß Kommunikationen zwischen Markraum und Gelenkspalt entstehen. Wo sich diese Durchbrüche befinden, da scheint zunächst eine scharfe Grenze zu sein zwischen den von oben und unten durchbrechenden Gewebsarten. Bei dem aus dem Markraume stammenden Gewebe fällt der große Reichtum an Fett auf, bei dem anderen die absolute Gleichheit mit dem sogleich zu schildernden intraartikulären Gewebe. Ein Eintreten dieses letzteren auch vom Markraume her ist daher wohl nicht anzunehmen.

Es erübrigt nun, dem Gelenkspalte selbst einige Aufmerksamkeit zuzuwenden. Er hat ein völlig von der Norm abweichendes Aussehen angenommen. Es wurde oben bereits erwähnt, daß der Knorpel an einzelnen Stellen das Niveau der Gelenklinie in seiner Wucherung überschritten, sich bis zu dem gegenüberliegenden Knochen ausgedehnt und teilweise nach den Seiten überwuchernd sich ausgebreitet habe. Hierdurch

werden die Gelenkkonturen gänzlich verschoben und zum Teil der Gelenkraum ausgefüllt, so daß Knorpel fest an Knorpel liegt. Aber der weitaus größte Teil des Gelenkspaltes wird ausgefüllt von jenem bereits ebenfalls erwähnten, reichliche Gefäße führenden Bindegewebe, das seinerseits von oben her die Zerstörung des Knorpels bewerkstelligt.

Dieses Gewebe zeigt ein ziemlich gleichmäßiges Gefüge. Es besteht aus einem jedenfalls schon älteren Granulationsgewebe, das zum großen Teile schon bindegewebig umgewandelt ist, außerdem einer Wucherung älterer Blutgefäße mit dünnen Wandungen und ganz jungen Gefäßsprossen. Eingebettet liegen diese alle in große Massen freier, d. h. aus den Gefäßen ausgetretener roter Blutkörperchen, die nur teilweise ihre Formen bewahrt haben. Diese Blutaustritte erfolgen auch in die aufgefaserten Knorpelpartien hinein. Neben diesen frischen Blutaustritten, die relativ kurze Zeit vor dem Tode entstanden sein müssen, sind auch reichliche Ueberbleibsel alter Blutungen vorhanden, nämlich ein in sehr zahlreichen Bindegewebszellen aufgehäuftes körniges Blutpigment, welches das Protoplasma jener Zellen völlig erfüllt. Seltener werden freie Hämatoidinkristalle gefunden. Auffallend ist, daß die roten Blutkörperchen am stärksten an den Randpartien des Gelenkspaltes, d. h. am Ansatze der Synovialmembran auftreten, und nach der Mitte des Gelenkes hin an Zahl abnehmen, und daß hier mehr gefäßführendes Bindegewebe sichtbar ist. Dieses Gewebe verläuft in der Faserrichtung parallel dem Gelenkspalte und ist fraglos vom Rande, von dem Synovialmembrananansatze aus, hineingewuchert. Das benachbarte Periost ist frei von Wucherungsvorgängen.

Die Art und Weise, wie von hier aus nun die Auffaserung des Knorpels vor sich geht, wurde schon oben berührt. Es kommt zu streckenweiser Abtrennung ganzer Knorpelfragmente, die nun völlig isoliert in dem bedeutend verbreiterten Gelenkspalte liegen, und nur noch nicht mehr färbbare Zellreste und Kalkkonkremente einschließen. Aber auch frische Knorpelstücke mit wuchernden Zellen liegen anscheinend frei im Gelenke; sie stehen wohl noch im Ernährungszusammenhang mit dem Gelenkknorpel und sind Teile der Ueberwucherungen. An vielen Stellen berühren sich die knorpeligen Gelenkteile mit denen der gegenüberliegenden Seite; weniger die relativ normalen Reste des Knorpels, als besonders die gewucherten Abschnitte. Ein Verkleben oder Verwachsen dieser Knorpelabschnitte war aber nirgendwo nachzuweisen; immer sind beide scharf voneinander getrennt, obwohl sie prall aneinander liegen.

Allein von diesem Knorpelgewebe aus kommt die Ankylose nicht zu stande. Sie entsteht vielmehr in den Anfangsstadien auf folgende Weise. An der Knochenseite des Gelenkknorpels sind die nächst benachbarten Spongiosabälkchen parallel zu der Gelenkfläche dem Knorpel flach angelagert, und von diesen Stellen aus entsteht nun, entsprechend der Durchbruchsstelle des spongiösen Gewebes durch den Knorpel, eine dieser nachfolgende Neubildung von Knochengewebe. Es lagern sich, oft in mehrfacher Lage, Osteoblasten den Knorpelwandungen an, schmelzen das Knorpelgewebe ein und bilden ein neues, lamellös strukturiertes Knochengewebe, das nun seinerseits immer weiter gegen den alten Knorpel vorrückt. Die direkte Umwandlung von Knorpelzellen in Knochenzellen konnte dabei mit völliger Sicherheit nicht festgestellt werden, sie ist aber doch als sehr wahrscheinlich anzunehmen, besonders auch entsprechend dem Befunde an anderen Gelenkschnitten. Nach Durchwachsung der Durchbruchsstelle greift die Knochenbildung nun auch über auf die Gelenkfläche des Knorpels und bringt hier die gleichen Veränderungen zu

stande. Der neugebildete Knochen legt sich flächenförmig dem Knorpel an, und nun rückt jener von allen Seiten her gegen das Knorpelgewebe vor und bringt dasselbe zum Schwinden. Der neugebildete Knochen nimmt aber erheblich weniger Raum ein als der frühere Gelenkknorpel, so daß schließlich an seiner Stelle nur relativ schmale Knochenbälkchen bestehen, die zum Teil noch Reste des Knorpels völlig umschlossen in ihrer Mitte zeigen. Die Randzone der Knorpelgrundsubstanz ist bei diesen Vorgängen durch mäßige Einlagerung von Kalksalzen ausgezeichnet. Immer geht die Knochenneubildung von dem Gewebe des Markraumes aus, und an den Stellen, wo auch die von der Durchbruchsstelle anscheinend abgeschlossene Knorpelpartie Knochenbildung zeigt, ist dieser Zustand nur scheinbar, wie aus Serienschnitten erhellt.

Von besonderer Wichtigkeit scheinen hier nun die pilzförmig zwischen beiden Gelenkflächen sich ausbreitenden Knorpelpartien zu sein. Sie schaffen Berührungspunkte mit dem gegenüberliegenden Gelenkknorpel — keine festen Verbindungen — und dienen gewissermaßen als Leiter für die Knochenneubildung, die auf diese Weise die gegenüberliegende Seite erreicht. Und nun benutzt weiterhin der neue Knochen das durch die Knorpelveränderungen auch drüben vorbereitete Terrain, verbindet sich mit den von drüben vorrückenden Knochenneubildungen, und so entstehen Knochenspangen, welche die Reste der Gelenkknorpel miteinander verbinden und hinüber und herüber ziehen.

Ohne Gesetzmäßigkeit verlaufen die neuen Knochenbälkchen an diesem kleinen Gelenke, welches außerdem den Prozeß ja erst im Werden zeigt, wohl deshalb, weil die Kranke während jener Vorgänge die Ruhelage einnahm und die statischen Momente in dieser Zeit in Wegfall kamen.

Ein Zugrundegehen des frisch gebildeten Knochens wurde nicht bemerkt, Howshipsche Lakunen und Osteoklasten waren nirgendwo vorhanden. An einzelnen Stellen kommt es zur Bildung eines osteoiden Gewebes, das durch eine am Rande befindliche mehrfache Lage von Bindegewebszellen ausgezeichnet ist.

Der bei der Untersuchung dieses Gelenkes erhobene Befund kehrt nun bis zu einem gewissen Grade auch bei den anderen untersuchten Gelenken wieder. Es wäre daher zu weitläufig, bei den Schnitten aus anderen Präparaten jedesmal das ganze mikroskopische Bild zu entwerfen. Ich beabsichtige daher bei der Mitteilung des Befundes nur auf die Punkte einzugehen, in denen die Vorgänge abweichen von dem oben geschilderten, den ich im allgemeinen als den normalen bei der Ausbildung der Arthritis ankylopoëtica betrachten möchte.

Das linke Talokruralgelenk wurde in sagittalen Schnitten durch Tibia und Talus untersucht. Größere Teile der Corticalis und Markhöhle von Tibia und Talus, die dem Gelenk anliegen, lassen die ausgeprägte Knochenatrophie erkennen. Die knöchernen Bestandteile der Markhöhle sind rarefiziert, aber außer ihrer Gracilität weisen die Bälkchen keine Besonderheiten auf; auch die Corticalis der Tibia ist sehr verdünnt und osteoporotisch. Das Gelenk selbst ist vollkommen obliteriert und mit einer Schicht schwielig-festen fibrösen Bindegewebes erfüllt, in das unvermittelt die Knochenbälkchen von Tibia und Talus übergehen. Das Bindegewebe verläuft bei durchweg horizontaler Faserrichtung von den Seiten kommend in dem Gelenkspalte. Es hat einen mäßigen Reichtum von länglichen, teilweise gewellten Zellkernen. Vielfach ist es von kräftigeren Gefäßen durch-

zogen, namentlich an den dem Knochen benachbarten Partien. An einzelnen Stellen sieht man um die Gefäße herum Anhäufungen von einkernigen Leukocyten. Der Knorpel ist verschwunden bis auf einen winzigen Komplex. Hier haben sich noch einige Knorpelzellen erhalten, inmitten von Bindegewebe, welches auch diesen Rest zu ersetzen im Begriffe steht. Während dies von der Gelenkseite her geschieht, beginnt auf der dem Markraum der Tibia zugekehrten Seite ein anderer Prozeß, der an vielen Stellen zugleich und in gleicher Weise auftritt. Es kommt nämlich unter Vermehrung der Bindegewebszellen am Rande gewisser Bezirke, die durch größere, dickere Kerne ausgezeichnet sind, zu einer Umwandlung des den Knorpel ersetzenden Bindegewebes in eine osteoide Substanz mit ziemlichem Kernreichtum. Die Kerne sind von einer helleren Zone kapselartig umschlossen, ohne aber etwa an das Aussehen von Knorpelzellen zu erinnern. Näher liegt der Vergleich mit entstehenden Knochenkörperchen. Die Grundsubstanz dieses Gewebes färbt sich viel leuchtender rot mit Karmin oder Eosin als die des Knochens oder des Bindegewebes. Diese Vorgänge spielen sich an vielen Stellen des in der früheren Gelenkgegend befindlichen Gewebes ab und bilden dort einen Uebergang dieses Gewebes in die Knochenbälkchen, die mit der osteoiden Schicht in dichtem Zusammenhang stehen. Daß des weiteren aus dieser osteoiden Substanz wirklicher Knochen wird, der die knöcherne Ankylose bewirkt, steht außer Frage; an ganz vereinzelten Stellen ist der Beginn dieses Vorganges, die Umwandlung der Zellen in Knochenzellen, wahrzunehmen.

Das Zustandekommen der Ankylose bei dem vorliegenden Gelenke gestaltet sich also doch ein wenig anders, als bei dem vorherigen: man ist gezwungen, eine Substitution des Knorpels durch Bindegewebe anzunehmen, und aus diesem Bindegewebe entwickelt sich weiterhin, entweder durch Einlagerung von Kalksalzen zunächst ein knochenähnliches Gewebe, das später in Knochengewebe übergeht, oder aber die Osteoblasten wandeln das Bindegewebe direkt in persistierenden Knochen um.

Von dem rechten Talonavikulargelenk ist nur noch ein Teil knorpelig erhalten. Diese Knorpelreste sind von sehr ungleicher Stärke; zum Teil scheinen sie wenig von ihrer früheren Breite verloren zu haben, zum Teil sind sie auf Spangen reduziert, die ungemein dünn sind, dünner noch als die Knochenbälkchen des sehr rarefizierten benachbarten Markraumes. Nur wenige Gefäße durchziehen die Knorpelsubstanz ohne Reaktion der letzteren in der Umgebung. Neben den wuchernden Knorpelzellen fällt hier vor allem die starke Auffaserung — unter Zugrundegehen der Zellen — auf, ohne daß dieselbe durch das Einwuchern eines Granulationsgewebes begünstigt würde. Der Gelenkspalt nämlich zeigt nicht das gefäßführende, zum Teil organisierte Granulationsgewebe mit Blutaustritten, sondern er ist größtenteils ausgefüllt von wucherndem Knorpelgewebe, welches den Gelenkenden fest anliegt und wahrscheinlich von anderen wuchernden Stellen derselben ausgehend, nach hierher vorgedrungen ist. Andere Gelenkteile zeigen noch die Ausgangsstelle des wuchernden Knorpelgewebes. Die Kontinuität dieses intraartikulären Gewebes wird an einzelnen Orten gestört durch Anwesenheit von fettreichem Markgewebe: ein Zeichen, daß eine Einwucherung von einer anderen Stelle aus vor sich gegangen ist; dies sieht man an anderen Schnitten des Gelenkes, wo von beiden Knochen her die Kontinuität des Knorpels aufgehoben ist. Und zwar ist dies auf dem schon früher geschilderten Wege vor sich gegangen, oder der ganz verschmälerte Knorpel ist an einzelnen Stellen, wahrscheinlich durch geringe Traumen, frakturiert, und durch diese Lücke ist der Einbruch des Markgewebes und das Hinüberwachsen der Knochenbrücken vor sich gegangen.

Auch die noch bestehenden Knorpelpartien sind im Weitergehen des Prozesses dem Untergange geweiht, sie tragen allerseits schon die anliegenden Knochenbälkchen, von denen aus die knöcherne Umwandlung weiter fortschreitet. Auf weiteren Schnitten sieht man den früheren Gelenkspalt nur angedeutet durch Bindegewebe, einzelne Knorpelstückchen mit ausgezackten Rändern und teils mehr, teils weniger anliegenden Bindegewebszellen, sowie durch Knochenstückchen, die in der Richtung der früheren Gelenkknorpel gelagert sind. Nirgendwo sind Howshipsche Lakunen vorhanden, dagegen ist ein solches Knochenstückchen umgeben von einer oder mehreren Lagen dickkerniger Bindegewebszellen, die als Osteoblasten wirken; manchmal wird es auch von einem gefäßführenden Kanal durchbohrt, um den dann die Knochensubstanz wie beim normalen Knochen gelagert ist.

Das Gelenk zwischen Os naviculare und Cuneiforme I ist nur zum Teil noch knorpelig vorhanden. Wo Knorpel überhaupt noch angetroffen wird, findet sich seine Dicke sehr verringert. Er ist außerordentlich stark von dünnwandigen Gefäßen durchzogen und aufgefasert durch das auch in diesem Gelenk wieder vorhandene, diesmal etwas ältere und kernärmere, intraartikuläre Bindegewebe, in dem manche Reste von Knorpelgrundsubstanz kernlos oder mit nicht mehr färbbaren Kernen umherflottieren. Der übrig gebliebene Knorpel ist von allen Seiten lakunenartig arrodiert, wenige Bindegewebszellen liegen dem Rande an, und in spärlicher Scheide treten auch hier die Gefäße an den Knorpel heran. Ueberall ist Knochenneubildung unter Anlagerung von Osteoblasten, wodurch die Kontinuität stellenweise aufgehoben wird, so daß Zwischengewebe und Mark aneinanderstoßen. Zu sehr großem Teile ist aber die Stelle des früheren Gelenkknorpels nur noch gekennzeichnet beiderseits durch je eine Lage von dünnen Knochenbälkchen, die horizontal, einander parallel, gelagert sind, vielfache Unterbrechungen zeigen und nicht quer durch den Gelenkspalt ziehen. Ueberall vorhandene Osteoblasten an den Rändern geben Kunde davon, daß die Knochenprozesse noch nicht abgeschlossen sind, und zweifellos verschwindet auch mancher neugebildete Knochenteil wieder. Dafür sprechen die Kontinuitätsunterbrechungen, obwohl eine direkte Osteoklastentätigkeit nicht beobachtet werden konnte. Aber das beiderseitige Markgewebe hat, wenn es an einzelnen Stellen auch zwischen diese Knochenlagen eingedrungen ist, doch das intraartikuläre Bindegewebe noch nicht verdrängen können. Seine Kontinuität ist noch erhalten, es ist kernärmer geworden und geschrumpft und hat die Knochenbälkchen nach sich gezogen, so daß dieser Gelenkrest einen wellenförmigen Verlauf erhält.

An dem Gelenk zwischen Os cuneiforme I und Metatarsale I rechts findet man den Gelenkknorpel nur an einer eng begrenzten Stelle in seiner ursprünglichen Gestalt ziemlich erhalten vor, obwohl auch hier in den obersten Schichten schon Zerklüftungsstellen vorhanden sind und das Hineinwuchern des Bindegewebes vom Spalt her beobachtet werden kann. Die benachbarten rarefizierten Knorpelpartien sehen wie angenagt aus, es haben sich Buchten gebildet, in denen sich das zarte gefäßhaltige Bindegewebe befindet, nur ganz vereinzelt sieht man den Konturen größere Zellen anliegen, die man als Chondroklasten anzusprechen berechtigt wäre. Bei der Zerstörung des Knorpels persistieren die Knorpelzellen länger als die Grundsubstanz, und einzelne derselben sind innerhalb des zerstörenden Bindegewebes isoliert gelagert anzutreffen. Die Knochenneubildung geschieht hier ebenfalls durch flächenförmige Anlagerung an den Knorpel vom Markraume aus. Man kann an einzelnen Partien den Uebergang der

Knorpelzellen, die in einer mit Kalksalzen stärker inprägnierten schmalen Randzone liegen, in Knochenzellen verfolgen. Der größte Teil des Gelenkrestes besteht auch hier wieder aus parallel verlaufenden Knochenspangen, die durch das Zwischengelenk-Bindegewebe aneinander gehalten werden; quer hinüber verlaufende Spangen sind nicht vorhanden, wohl aber verläuft die ganze Gelenklinie wellenförmig, wegen der in jenem Bindegewebe aufgetretenen Schrumpfungsprozesse, welche die Knochenspangen nach sich ziehen. Ein anderer, von dem bisher beobachteten abweichender Vorgang befindet sich außerdem an diesem Gelenk. An einer umschriebenen Stelle ist der Spalt angefüllt von einem festen fibrösen Gewebe von großer Kernarmut, das nicht, wie sonst, parallel den Gelenkflächen einherzieht, sondern die verschiedensten Richtungen einschlägt, namentlich auch in transversalen Zügen sich bewegt. Es grenzt scharf gegen die Knorpelreste und anderen Zwischengelenkformationen sich ab. Reichliches Blutpigment findet sich körnig, meist extracellulär, in seinen Spalten und der Umgebung verstreut, so daß man wohl nicht fehlgeht, das Ganze als einen reparativen Vorgang nach einer Fraktur des Gelenkes oder seiner Reste anzusehen. An einer anderen Stelle wiederum hat der Knorpel der zerstörenden Gewalt länger zu widerstehen vermocht. Unter starker Wucherung der Knorpelzellen haben sich kompakte Knorpelmassen gebildet, die fest von älterem Bindegewebe, wie von einer fibrösen Kapsel, umgeben sind. Das Bindegewebe scheint hier den Knorpel nur ganz allmählich durch Zusammenpressen zu zerstören, an einer Stelle geht der Knochen in eine dem Bindegewebe ähnliche, aber osteoide Substanz über.

Das Gelenk zwischen Os cuneiforme I und Metatarsale II liegt auch in einem kleineren Abschnitte vor. Von einem Gelenkknorpel ist hier nirgendwo mehr etwas anzutreffen. An der Stelle des früheren Gelenkes zieht sich durch das Präparat ein breiter Strang teils lockeren, teils fibrösen Bindegewebes, in dessen Zwischenräumen auch Markgewebe sich befindet. Begrenzt wird diese Zone beiderseits durch die schon früher beschriebenen Knochenspangen, die ohne Besonderheiten sind.

Die Präparate der dem linken Fuße entnommenen Gelenke unterscheiden sich nicht wesentlich von denen des rechten Fußes.

Vom Talonavikulargelenk ist nur noch ein geringer Teil angedeutet durch 2 gegenüberliegende, sehr verdünnte und arrodierte Knorpellamellen, die an vielen Stellen, auch nach dem Gelenkspalt zu fest angelegte, ganz dünne Knochenspangen zeigen. Das Ganze stellt einen mehr abgelaufenen Prozeß dar, eine frische Tätigkeit des substituierenden Knochens oder eine Reaktion des Knorpels ist wenigstens nicht augenfällig. Der weitaus größte Teil der Gelenkverbindung ist geschwunden, einige dünne Knochenbälkchen zeigen durch ihre Lagerung noch die frühere Richtung des Gelenkes an, die aber durch senkrecht dazu, quer durch den früheren Gelenkspalt laufende, unterbrochen wird. Wucherung der Knorpelsubstanz ist in den größeren Knorpelteilen noch hier und da nachweisbar, ebenso im Rest des Gelenkspaltes, der dadurch teilweise obliteriert ist; aber in den stark verdünnten Knorpelpartien kommen Wucherungen nicht mehr vor, an ihre Stelle treten vielmehr ansehnliche Ablagerungen von Kalksalzen. Auch anscheinend ganz isolierte Anlagerungen neugebildeter Knochensubstanz an den Gelenkflächenresten sind vorhanden, ohne daß in dem benachbarten Knorpel eine Veränderung nachzuweisen wäre. Während in früheren Präparaten die Knochenlamellen, welche den Knorpel ersetzten, parallel in zwei Linien liefen und zwischen sich das gewohnte Bindegewebe führten, ist hier nur von Zeit zu Zeit ein einzelnes, in der

früheren Gelenkflucht verlaufendes Knochenstückchen vorhanden, ohne Reste des Zwischengewebes, so daß nur in Verbindung mit den Knorpelresten die alte Gelenklinie hier noch rekonstriert werden kann. Einzeln genommen sehen diese Stellen aus wie Teile des Markraumes (s. Taf. XIII Fig. 1).

Von der Gelenkverbindung zwischen Talus und Calcaneus stand nur ein kleines Stück zur Verfügung. Auch hier findet man noch einen knorpeligen Gelenkteil mit Zellwucherungen und starker Auffaserung der oberen Knorpelschichten, in deren Gebiet die Knorpelzellen absterben. Die Gefäßbildung im Knorpel tritt mehr zurück, wie denn auch das intermediäre Gewebe nicht den Anschein des Granulationsgewebes, sondern des Markgewebes hat; dementsprechend ist auch die buchtige Arrosion des Knorpels häufiger als die Abtrennung, die von seiten des Granulationsgewebes meist auszugehen pflegt. Unregelmäßige Knorpelwucherungen lassen die Gelenkknorpelreste zum Teil wie miteinander verklebt erscheinen, immer aber kann noch eine Scheidungslinie beider Knorpel voneinander bemerkt werden. Aber auch feste verbindende Brücken sind an einzelnen Stellen vorhanden, indem an der Gelenkfläche osteoides Gewebe sich anlegt, an dessen Rande vielfache Lagen von Osteoblasten auftreten. Lamellöse Knochenstruktur fehlt an diesem Gewebe noch. Dasselbe substituiert hier zwei einander gegenüberliegende und sich berührende, pilzförmig ausgebreitete Wucherungen des Knorpels, und der neu sich bildende Knochen läßt die Scheidewand zwischen den beiden getrennten Knorpelkegeln ganz außer acht und wandert hinüber zur anderen Gelenkfläche. So sind weniger ganz knöcherne Brücken vorhanden, als solche, die noch osteoides Verhalten zeigen und neben sich, oder als Einschluß, Reste des alten zu Grunde gehenden Knorpels aufweisen.

In dem Gelenke zwischen Os naviculare und cuneiforme I links hat man schon ältere Prozesse vor sich. Von der ursprünglich sehr breiten Gelenkverbindung zwischen diesen beiden Knochen ist nur noch ein winziger, etwa 2—3 mm großer Teil knorpelig erhalten und durch die oben geschilderten degenerativen Attribute ausgezeichnet. Das Zwischengewebe ist hier meist Markgewebe. Auf den Seiten wird vom Markgewebe her der Knorpel von dem vorrückenden Knochengewebe umwuchert, so daß dieses in den Gelenkspalt hineingelangt. Auch ganz isoliert ist in weiter Entfernung hiervon noch ein mikroskopisch kleines Knorpelstückchen vorhanden. Dieses, sowie die Reste des früher intraartikulären Bindegewebes lassen den Verlauf des alten Gelenkes noch erraten. Das Bindegewebe ist derb, zellarm und verläuft in parallelen Faserzügen, vorhanden ist es nur noch an vereinzelten Stellen. Denn da, wo in früheren Stadien des Prozesses das Markgewebe zwischen den Knorpeln überwog, ist dies natürlich nicht mehr von der jetzt benachbarten Spongiosa zu unterscheiden. Begrenzt ist es hier und da noch von einigen Knochenspangen, denen Osteoblasten angelagert sind. Sicherlich ist eine große Menge des alten fibrösen Zwischengewebes verdrängt und zerstört worden durch die Uebermacht der nachrückenden Spongiosa. Diese füllt denn auch den weitaus größten Raum, der früher dem Gelenk selbst gehört haben muß, aus; und in dieser Gegend ziehen nun wirr und regellos die Knochenbälkchen hinüber und herüber und erwecken den Anschein, als habe man einen Schnitt durch einen Markraum vor sich. Von der benachbarten rarefizierten Spongiosa unterscheiden sich diese neueren Knochenbälkchen nur durch ihr kräftigeres Aussehen. Hier sieht man wieder das vollkommene Aufgehen der beiden Knochen in einen einzigen. Auch Frakturen einzelner

kleiner Knochenspangen fehlen nicht; sie haben den Anschein, daß sie intra vitam entstanden sind, trotzdem fällt die manchmal ganz fehlende, manchmal minimale Reaktion des Knochens einem solchen Trauma gegenüber auf (s. Taf. XIII Fig. 2).

Von dem entfernten Mittelfinger konnten Schnitte durch die beiden Interphalangealgelenke angelegt werden. Daß dieselben in fester Ankylose miteinander verbunden waren — ebenso wie auch die Gelenke der übrigen Finger — wurde schon oben erwähnt. Aus äußeren Gründen war leider nur die Entfernung dieses einen Fingers zur Untersuchung möglich.

Das I. Interphalangealgelenk zeigt zunächst eine erhebliche Druckatrophie der Beugeseite vom Capitulum der I. Phalanx, welche in fester Ankylose von etwa 110° steht. Im übrigen ist die Porosität des Knochens weniger ausgesprochen als an den Fußknochen. Der Markraum erscheint in der Nachbarschaft der Gelenkverbindung kaum verändert, die Corticalis ist dagegen verdünnt und zeigt an der Beugeseite der II. Phalanx sogar vollständige Kontinuitätsunterbrechungen. Ein Gelenkspalt fehlt vollkommen, seine Stelle ist nur erkennbar durch das sogleich zu beschreibende Gewebe. Irgendwelche Knorpelreste sind nicht mehr auffindbar. Vielmehr ist die an dieser Stelle sehr engmaschige Spongiosa der Epiphysengegenden an der Beugeseite des Gelenkes getrennt durch ein zwischen beide Knochen gelagertes und dieselben fest vereinigendes Bindegewebe. Dieses zeigt stellenweise großen Kernreichtum, führt zahlreiche kleine Gefäße, und ist anscheinend von der Beugeseite des Gelenkes her eingewuchert. An einzelnen Stellen sind kleine frische entzündliche Vorgänge zu beobachten, namentlich in der Umgebung der Gefäße eine Anhäufung von mononukleären Leukocyten. Hie und da liegen Fibringerinnsel in den Lücken des Bindegewebes. Während dies letztere an einigen Orten gegen den benachbarten Knochen scharf abgegrenzt ist, kann man anderwärts eine innige Zusammengehörigkeit beider Gewebsarten nachweisen, die sich aus der Umwandlung von Bindegewebszellen in Knochenzellen und aus der Neubildung eines normal strukturierten Knochengewebes ergibt. Ein Vorstadium von osteoider Substanz, etwa als Mittelzone, ist nicht vorhanden. Diese Knochenneubildungen nehmen an Intensität zu nach der Streckseite des Gelenkes hin, gleichzeitig mit ihnen auch die entzündlichen Erscheinungen im Verlaufe der Gefäßchen des Bindegewebes. In mäßigen Mengen ist hier mancherorts auch eine Ablagerung von körnigem, meist extra-, aber auch intracellulärem Blutpigment zu finden — wieder die Reste traumatischer Insulte.

An dem II. Interphalangealgelenk ist ebenfalls eine knöcherne Ankylose nicht vorhanden, die feste Beugestellung beträgt ca. 150°. Es ist auch hier wieder eine hochgradige Druckatrophie des Köpfchens der proximalen II. Phalanx an dessen Beugeseite eingetreten, einhergehend mit Rarefizierung des Knochens an jenen Stellen, besonders auch der Corticalis. Eine Verdichtung des epiphysären Markraumes fehlt. Ueberhaupt sind die Vorgänge in diesem Gelenke weniger weit vorgeschritten als im I. Interphalangealgelenke. Das eingewucherte Bindegewebe führt junge Gefäßsprossen, zeigt aber nirgendwo die entzündlichen Nebenerscheinungen wie in jenem Gelenke. Auch ältere kernärmere Züge sind wieder vorhanden und verlöten an den Stellen, wo der Knorpel gänzlich geschwunden ist, die beiden Knochen miteinander. Vor allem sind aber noch große Knorpelteile, namentlich von der Gelenkfläche der III. Phalanx vorhanden, die allerdings voneinander getrennt liegen durch große Mengen gewucherten Bindegewebes und Knochenspangen. In ihrer Abgeschlossenheit beginnen

die Knorpelzellen hier und da zu wuchern. Man kann sehr gut erkennen, wie auf zwei Wegen der Knorpel seiner Zerstörung entgegengeführt wird. Zunächst wie das zarte, zwischenwuchernde Bindegewebe größere Zellen, Chondroklasten, an die Knorpelteile heranlagert, die den Knorpel zum Schwunde bringen, so daß die Schatten der alten Knorpelzellen manchmal zur Hälfte aus der angenagten Knorpelsubstanz herausragen, manchmal auch frei in dem spärlichen Bindegewebe liegen. Andererseits wird von der Markhöhle her direkt der Knorpel in Knochen umgewandelt. Die Substanz fasert sich auf, die Knorpelzellen erhalten einen Hof, werden sternförmig, die Grundsubstanz färbt sich mit Karmin intensiv rot und

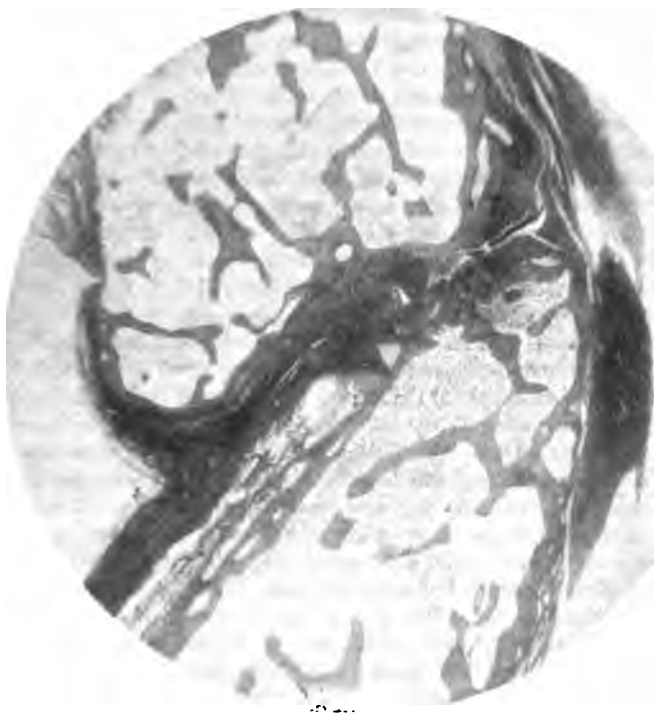

Fig. 2. II. Interphalangealgelenk, Mikrophotogramm.

das Gewebe wird osteoid, um späterhin in strukturiertes Knochengewebe übergeführt zu werden. Die Umwandlung von Bindegewebe in Knochen kann in diesem Präparate nicht gefunden werden, sie entspricht vielleicht erst einem späteren Stadium (s. Fig. 2).

Vergleicht man die Befunde an den untersuchten Gelenken jener beiden Fälle, und zwar die makroskopischen wie die mikroskopischen miteinander, so kann nicht von der Hand gewiesen werden, daß, abgesehen von kleinen Einzelheiten, die gleichen Prozesse in allen vor sich gehen, daß sie nur in den einen noch im Werden begriffen, in den anderen schon zu einem Endresultate, das nicht wesentlich mehr ver-

änderlich ist, gelangt sind. Am frühesten fällt die Zerstörung der Gelenkknorpel auf. Sie geht auf verschiedene Weise vor sich: Durch Veränderung der Knorpelstruktur, durch das Einwuchern eines intermediären Gewebes in die Knorpelsubstanz, das sich vom Ansatze der Synovialmembran her in den Gelenkspalt eingeschoben hat, und durch das Einwuchern des Markgewebes von der Spongiosa der die Gelenkknorpel tragenden Knochen her. Hier tritt nun zunächst die Frage auf: Welches ist der primäre Vorgang, das Einwuchern der fremden Gewebsarten in den Knorpel und die fast makroskopisch wahrnehmbare Vaskularisation und Auffaserung desselben, oder eine Veränderung der Knorpelgrundsubstanz und der Zellen? In den meisten Präparaten findet man ja — auch ziemlich zu Beginn des Prozesses schon — beide Vorgänge ausgebildet. Aber aus dem Umstande, daß es einerseits Gelenke gibt, in denen die Bildung des intermediären Gewebes gar nicht, oder nur in sehr spärlicher Weise zu stande kommt, daß es andererseits Gelenke gibt, in denen bei gleichzeitigem, schon ausgesprochenem Schwunde des Knorpels die Einwucherung von Markgewebe ganz zurücktritt, daß ferner bei allen Gelenken mit Sicherheit die Veränderung der Knorpelstruktur angetroffen wird, möchte ich doch schließen, daß man hier das erste Einsetzen der Schädlichkeiten zu suchen hat, die zu den späteren Formen der Ankylose führen. Welcher Art ätiologisch diese Schädlichkeiten sind, ob sie in der Tätigkeit von Bakterien begründet sind, die man in neuerer Zeit mit der Entstehung auch der nicht eiterigen Gelenkentzündungen in Zusammenhang bringen will, oder ob sie von dem Ausfalle der Tätigkeit gewisser Organe des Körpers abhängig sind, das entzieht sich vorläufig noch der Beurteilung.

Das erste Positive, was wahrzunehmen ist, sind die Strukturveränderungen des Knorpels. Er verliert sein gewöhnliches hyalines Gefüge und erhält, namentlich zunächst in den dem Gelenkspalte naheliegenden Schichten, das Aussehen des Faserknorpels. Dies tritt nicht überall gleichmäßig auf, sondern unregelmäßig bald hier, bald dort, und während an dieser Stelle spärliche Faserung vorhanden ist, scheint sie an jener reichlicher zu sein, so reichlich, daß ganze Faserbündel abgetrennt und endlich große Knorpelabschnitte isoliert werden. Daß von dieser Ernährungsstörung des Knorpels vor allem die Zellen in Mitleidenschaft gezogen werden, ist selbstverständlich. In den eben beschriebenen ganz losgelösten Teilen sind sie zu Grunde gegangen und nur noch als nicht färbbare Schatten angedeutet. Das beweist, daß man es eben mit einer Ernährungsstörung des Knorpels selbst zu tun hat. Diese Ernährungsstörungen sind aber nicht überall regressiver Natur, vielmehr kommen in ausgedehntem Maße auch Wucherungen von Knorpelzellen zur Beobachtung. Diese liegen zu einem Teile in der Tiefe des Gelenkknorpels und bilden hier umschriebene Herde, große Knorpelblasen, welche sich aber bald regessiv verändern

und unter Kalkablagerungen zerfallen, so daß Höhlen entstehen, die von dem einwuchernden fremden Gewebe alsbald erfüllt werden. Zu anderem Teile erheben sich die Knorpelwucherungen am Rande des Gelenkspaltes weit über das Niveau desselben hervor, stoßen an den gegenüberliegenden Knorpel an, so daß manchen Autoren dort eine knorpelige Verwachsung zu entstehen schien, heben die Knorpel voneinander und verbreitern so den Gelenkspalt, oder gehen, wenn ihnen von der anderen Seite zu großer Widerstand entgegensteht, pilzförmig überwuchernd in den Gelenkspalt ein, diesen in mehr oder weniger großer Ausdehnung erfüllend. Eine besondere Reaktion des Knorpels gegen das in ihn einwuchernde fremde Gewebe in dessen Umgebung ist kaum zu beobachten.

Das erwähnte intermediäre Gewebe, welches die Zerstörung des Knorpels befördern hilft, dringt von den Rändern der Gelenkknorpel ein und sein Ausgangspunkt ist der Ansatz der Synovialmembran. Das Gewebe erscheint zunächst unter dem Bilde von zarten Granulationen. Die Zellen sind große, vielgestaltige Bindegewebszellen, zwischen denen eine Menge feinwandiger Gefäßchen verläuft, deren Weitersprossen man überall verfolgen kann. Dieses Gewebe füllt alsbald den ganzen freien Gelenkspalt bis auf diejenigen Stellen aus, wo ihm der wuchernde intermediär gelegene Knorpel den Weg versperrt. Es weiß in seiner bedeutenden Proliferationsfähigkeit die Stellen auszunutzen, wo der Gelenkknorpel durch seine Auffaserung einen geringen Widerstand aufweist, und dringt auf diesen vorgezeichneten Pfaden in die Tiefe des Gelenkknorpels ein. Die Gefäßsprossen folgen dem Bindegewebe in jene Gegenden, aus den kleinsten Gefäßchen werden größere und so kommt es zu einer Vaskularisierung des Knorpels. Von diesen Stellen geht der Schwund des erkrankten Knorpels aus, da er nicht mehr im stande ist, dem in alle kleinsten Auflockerungen eindringenden Gewebe Widerstand entgegenzusetzen, ohne daß dabei etwa eine direkte Umwandlung des Knorpels in Bindegewebe einträte. Er wird nur durch das Granulationsgewebe verdrängt und eingeschmolzen. Dieses dringt immer weiter in dem Knochen näher gelegene Schichten ein und tritt später in Verbindung mit dem aus dem Markraume stammenden Gewebe. Allmählich verliert es seinen jugendlichen Charakter: die Bildung der Gefäßchen tritt ganz gegenüber derjenigen einer festen, derben Grundsubstanz zurück. Diese verläuft in dem Gelenkspalte parallelen Zügen oft wellenförmig, und ist in späteren Stadien der Erkrankung durch Zellenmangel ausgezeichnet. Die spärlichen Zellkerne verlieren ihre Vielgestaltung, sie werden platt, ebenfalls häufig wellig. Es darf übrigens nicht unerwähnt bleiben, daß bei einzelnen ankylosierenden Gelenken die Entwickelung des geschilderten Zwischengelenkgewebes sehr zurücktritt, so daß dieses nur in wenigen Faserzügen vorhanden ist; ganz vermißt wird es aber wohl nie.

Häufig finden sich ausgedehnte Blutungen in dem jungen Gewebe vor, so daß alles mit roten Blutkörperchen überschwemmt erscheint. Man geht wohl nicht fehl, diese Blutaustritte mit kleinen Traumen in Zusammenhang zu bringen, denen die hilflosen Kranken beim Umbetten etc. wegen der geringen Widerstandsfähigkeit ihres Knochengerüstes ausgesetzt sind. Neben solchen frischen Blutungen werden vielfach die Reste älterer in Form größerer oder kleinerer Mengen von körnigem Blutpigment angetroffen, welches an umschriebenen Stellen teils intracellulär, teils im Gewebe liegend, sich vorfindet. Auch umschriebene entzündliche Prozesse, Austritt von weißen Blutkörperchen und Ansammlung derselben um die Gefäße herum, wurde an einigen Stellen im älteren Bindegewebe gefunden.

Während jenes Zwischengelenkgewebe von oben her den Knorpel schädigt, kommt ihm von unten her das Markgewebe auf seinem Zerstörungswege entgegen. Es ist hierbei wohl nicht anzunehmen, daß das vorrückende Markgewebe hier nur dem durch die Erkrankung des Knorpels verminderten Widerstande folgt, sondern hier ist im letzten Gliede wohl die osteoporotische Veränderung des Knochens schuldig, die auch in den Knochen selbst eine Ausbreitung des Markgewebes auf Kosten der Knochenteile bewirkt. Das Markgewebe dringt auch nicht in der gleichen Art vor, wie das intermediäre Bindegewebe, nicht Teile des Knorpels abtrennend, der übrigens in diesen tiefen Schichten viel seltener die faserige Umwandlung zeigt. Das Markgewebe dringt vielmehr unter Bildung kleiner Ausbuchtungen in den Knorpel vor. Ein Ausschnitt setzt sich auf den anderen, so daß endlich das Knorpelgewebe in solchen Bezirken wie angenagt aussieht. Diese Ausbuchtungen sind gewissermaßen austapeziert mit einer dünnen Lage der das Netzgewebe des Knochenmarkes bildenden Bindegewebszellen. Seltener findet man fest an den Knorpel angelagert größere und dickere Kerne, die als Chondroklasten wohl angesehen werden dürfen; zum Teil wirken sie wohl auch schon in diesen Jugendstadien des Ankylosierungsprozesses als Osteoblasten, denn auch jetzt schon wird an jenen Stellen die später zu schildernde Umwandlung des Knorpels in Knochen wahrgenommen. Beim Weiterschreiten des Markgewebes trifft dasselbe nun das entgegenarbeitende Bindegewebe aus dem Gelenkspalt und nun entstehen die ersten vollkommenen Kontinuitätsunterbrechungen des Gelenkknorpels. Mark- und Gelenkspaltgewebe gehen an den Treffpunkten nicht ineinander über, sondern laufen getrennt nebeneinander. Aber bald erweist sich das Markgewebe in seiner Proliferationskraft überlegen, es hemmt das Weiterschreiten des Zwischengelenkgewebes: nirgendwo sieht man das letztere, trotz des offenen Weges, bis in den Markraum hinein vordringen. Dagegen wuchert — wie später gezeigt wird unter steter Knochenbildung — das Markgewebe bis in den Gelenkspalt hinein, zerstört auch den in

demselben befindlichen Knorpel, benutzt ihn als Brücke, um unter Knochenneubildung an die gegenüberliegende Gelenkfläche zu gelangen, verdrängt auch das intermediär verbliebene Bindegewebe schließlich zumeist und substituiert endlich, nachdem es auf Kosten des Knorpels sich weiter ausgebreitet hat, in manchen Fällen das gesamte Gelenk mit allem, was dazu gehörte.

Die geschilderten Vorgänge, die Zerstörung des Knorpels, darf man wohl als den für den Untersucher zuerst bemerkbaren Akt der ankylosierenden Arthritis ansehen, im zweiten spielt die Hauptrolle die Neubildung von Knochengewebe.

Das ganze Knochengerüst der Leichen, die zur Untersuchung vorlagen und bei denen ja die Erkrankung schon recht weit vorgeschritten war, zeigte Veränderungen, die zum Teil schon intra vitam aufgefallen waren, der Bruch des Unterschenkels bei Fall II, zum Teil bei der Sektion in der Eindrückbarkeit der Wirbelkörper etc. sich erwiesen. An den der mikroskopischen Untersuchung unterzogenen Teilen, also den die einzelnen Gelenke zusammensetzenden Knochen, an einem Stücke der Tibia, an den Phalangen des Fingers fiel die Atrophie dieser Knochen auf, die zu einer ausgesprochenen Osteoporose geführt hat. Die Corticalis der Röhrenknochen ist verdünnt, die Havers'schen Kanäle sind erweitert und der Schwund der Knochenrinde hat, z. B. an den Phalangen, in einzelnen Schnitten zu Unterbrechungen ihrer Kontinuität geführt. Die Markräume der Knochen sind auf Kosten der Compacta erweitert, die Bälkchen der Spongiosa sind verdünnt, zeigen Resorptionsvorgänge, auch Frakturen, die keinerlei Neigung zu Reparation aufweisen. Auch Atrophie des Knochens durch Druck tritt ein, wie an den Interphalangealgelenken zu sehen ist, wo die Beugeseite der Köpfchen der proximalen durch den Druck der distalen, in Beugekontraktur stehenden Phalanx fast gänzlich geschwunden ist.

Neben diesen regressiven Vorgängen am alten Knochen tritt nun an den Gelenken die Neubildung der Knochensubstanz auf. Diese Neubildung zeigt im Beginne einen überall sich ziemlich gleichbleibenden Befund. Die dem Markraume zugewandte Seite des Gelenkknorpels weist eine dicht anliegende, schmale Schicht von Knochengewebe auf, die manche Unterbrechungen erfährt, an den Stellen nämlich, wo der Durchbruch des Markgewebes in den Knorpel vor sich geht. An diesen Stellen biegt jene Knochenlamelle um und folgt nun dem Invasionswege des Markgewebes, indem sie sich dem Knorpel auch weiterhin anlagert. Die zunächst liegende Knorpelzone imprägniert sich mit Kalksalzen, und nun geschieht allmählich eine Umwandlung dieses Gewebes in Knochengewebe. Die Tätigkeit von Osteoblasten ist dabei eine auffallend geringe, obwohl man sie auch hier und da vorfindet. Dagegen kann man an einzelnen Stellen deutlich beobachten, wie Knorpelzellkerne von einem hellen, sternförmigen Hofe umgeben werden und zu

Knochenzellen sich umwandeln. Alle tun dies nicht, weitaus die meisten gehen zu Grunde, wie überhaupt festgehalten werden muß, daß nicht etwa nun der Knorpel einfach in Knochen umgewandelt werde. Der übrigbleibende, neugebildete Knochen, der übrigens lamellöse Struktur zeigt und sich von anderem Knochengewebe in keiner Weise unterscheidet, besteht nur aus einzelnen Spangen, die weitaus weniger Raum einnehmen, wie etwa der frühere Knorpel getan hat. Es hat fast den Anschein, als ob der Knorpel nur durch eine Masse Markgewebes, das an seinen Rändern, die an den Knorpel anstoßen, Knochenbildung zeigt, verdrängt werde. Wo nun eine von mehreren Seiten von Knochengewebe bedrängte Knorpelpartie völlig zur Resorption gebracht wird, das heißt wo die Lamellen des neugebildeten Knochens aneinanderstoßen, da bleibt die neue Knochenspange bestehen, während alles andere mit Spongiosagewebe erfüllt ist.

Die Knochenneubildung schreitet nun auf dem beschriebenen Wege fort bis in den Gelenkspalt, um hier an der freien Knorpelfläche in feiner aufgelagerter Spange weiterzuwandern. Diese Spange bleibt in sehr vielen Fällen bestehen, nachdem auch der ganze Gelenkknorpel verschwunden ist, oder nur noch in kleinen Restchen derselben anliegt. Der Knochen begrenzt dann, freilich mit Unterbrechungen, das nunmehr fibrös gewordene intermediäre Bindegewebe nach beiden Seiten hin. Er liegt ihm so fest an, daß er den Schrumpfungen, die das Bindegewebe eingeht, folgen muß und dadurch entsteht vielfach ein wellenförmiger Verlauf dieser knöchernen Ueberreste des früheren Gelenkknorpels.

Anders verhält es sich, wo die auf die Gelenkfläche umgeschlagene Knochenneubildung auf Knorpelwucherungen stößt, die von dem einen Gelenkknorpel aus sich erheben und fest an den gegenüberliegenden Knochen anlagern. Hier folgt sie diesen Auswüchsen, und während Knorpel gegen Knorpel immer noch sich abgrenzen läßt, respektiert die Knochenneubildung diese Grenzen nicht, sondern schreitet auch auf den Knorpel der anderen Gelenkseite über und so entstehen die transversal verlaufenden Knochenspangen, die Ankylosis ossea. Die Ueberreste kleiner Traumen finden sich auch in den Knochenspangen hier und da: Frakturen derselben, die wenig Neigung zu Konsolidation zeigen.

Aber nicht nur der Gelenkknorpel wird auf diese Weise in Knochen übergeführt, sondern die Knochenneubildung erstreckt sich auch auf die Umwandlung des derb gewordenen intermediären Gewebes. Dies ist namentlich da der Fall, wo andauernd entzündliche Erscheinungen in diesem Gewebe vor sich gehen, also z. B. an den Interphalangealgelenken, die mehr als andere fortwährenden Traumen ausgesetzt sind. Ja an diesen Gelenken tritt die Umwandlung der Knorpelsubstanz in Knochen sehr zurück gegenüber der Zerstörung und Ersetzung der-

selben durch Bindegewebe. Und dieses letztere wird nun in seinen Grenzpartien in Knochen umgewandelt. Immer stehen die Bezirke, wo solche Umwandlungen vor sich gehen, in direkter Berührung mit den Knochenbälkchen der Spongiosa, die an diesen Stellen durch Anwesenheit großer Mengen angelagerter Osteoblasten ausgezeichnet sind. Nicht etwa auf direktem Wege geschieht diese Umwandlung, wie dies bei dem Knorpel der Fall war, hier entsteht vielmehr noch eine Zwischenstufe. Die Zellkerne des Bindegewebes erhalten ein gezacktes, sternförmiges Aussehen, sie kommen gewissermaßen in Hohlräume zu liegen, die Grundsubstanz wird homogener und hell leuchtend rot mit Karmin und Eosin färbbar. Eine Knochenstruktur zeigt dieses osteoide Gewebe zunächst nicht. Diese gewinnt es erst allmählich, wenn es weiterhin in Knochengewebe übergeführt wird, dessen Knochenzellen die früheren Bindegewebszellen darstellen. Dieser Vorgang geht durchaus nicht in der gesetzmäßigen, gewissermaßen zielbewußten Weise vor sich, wie dies bei der Knorpelumwandlung der Fall war, sondern nur ganz zerstreut finden sich hier und da solche Herde.

Alles das bisher Geschilderte umfaßt nur diejenigen Vorgänge, welche das Endresultat der Arthritis ankylopoëtica, die Versteifung der Gelenke, vorbereiten. Der Begriff der Ankylose eines Gelenkes ist ja ein recht dehnbarer. Zweifellos besteht eine Ankylose auch dann schon, wenn sich das pannöse Granulationsgewebe zwischen die beiden Gelenkflächen hineingeschoben hat und in Verbindung mit den Gelenkknorpeln getreten ist, d. h. in dieselben einwuchert. Tritt die Verlötung nur an einem Punkte ein, so ist eben die Bewegung des Gelenkes nur wenig eingeschränkt, tritt die Verwachsung an vielen Stellen gleichzeitig auf, so ist das Gelenk fest fixiert. Als Ankylose in den oben beschriebenen Fällen möchte ich es auch nicht bezeichnen, wenn Knorpelwucherungen die beiden Gelenkknorpel fest aneinander drängen, denn immer konnte mikroskopisch der Knorpel der einen Hälfte noch gegen den der anderen Hälfte abgegrenzt werden. Als Ankylose, die dem vorliegenden Bilde der Arthritis den Namen gegeben hat, darf nur der Zustand gelten, der wirklich zu einer Verschmelzung der beiden das Gelenk zusammensetzenden Knochen geführt hat, derart, daß aus beiden Knochen einer geworden ist. Die Tendenz zu diesem Endresultate ist in den vorliegenden beiden Fällen in gleicher Weise vorhanden. Und wie in beiden Fällen makroskopisch dies Resultat einwandsfrei vorliegt, konnte es in dem zweiten ebenso mikroskopisch erwiesen werden. Daß bei diesem letzteren Falle an den Fingergelenken es nicht zu der typischen knöchernen Ankylose kam, sondern nur nach völliger Zerstörung des Gelenkknorpels zu einer festen bindegewebigen Verwachsung, die beiderseits in die Markräume hineinreicht, ist erklärlich. Zum Zustandekommen der knöchernen Ankylose ist Ruhe des Gelenkes notwendig. Diese Forderung ist für die meisten Gelenke durch die Bettruhe des

Patienten gewährleistet. Bei anderen, vor allem bei den Fingergelenken, ist dies nicht der Fall. Dafür sprechen die zahlreichen entzündlichen Vorgänge, die an diesen Gelenken angetroffen werden und die als Folgen kleiner Insulte durch Hängenbleiben der Finger etc. anzusehen sind. Trotzdem ist es höchst wahrscheinlich, daß in dem weiteren Verlaufe der Krankheit bei Fall II, wenn nicht durch interkurrente Erkrankung dem Leben vorzeitig ein Ende bereitet worden wäre, auch diese Fingergelenke noch knöchern ankylotisch geworden wären. Nicht auf dem typischen direkten Wege, sondern auf dem Umwege der knöchernen Umwandlung desjenigen Bindegewebes, dem die Zerstörung des Knorpels zur Last zu legen war.

Von der Annahme einer knorpeligen Ankylose möchte ich also in den vorliegenden Fällen absehen, es handelt sich da nur um ein festes Aneinanderliegen der Knorpelteile, und auch dies nur sehr selten und immer nur in ganz kleinen Abschnitten. Dieser Zustand ist kein dauernder, sondern tritt nur in den Jugendformen der Arthritis ankylopoëtica auf, als Uebergang zu der wirklichen Ankylose, die entweder eine bindegewebige ist oder eine knöcherne. Vielleicht kann man noch weiter gehen und auch die bindegewebige Ankylose als spätere Form des Prozesses zu den Uebergangserscheinungen rechnen, aber sie schafft doch tatsächlich eine feste Vereinigung der Knochen, die in diese übergeht. Vor allem findet man diese Art der Ankylose eben bei den Fingergelenken. Der Ursprung des Bindegewebes ist zu suchen in den pannösen Granulationen, die sich von der Synovialmembran her in den Gelenkspalt hineingeschoben und nach Vaskularisation des Knorpels etc. zum Schwunde desselben geführt haben. Das Bindegewebe ist dann geschrumpft, hat in diesem Schrumpfungsprozesse seine sonst dem Gelenkspalt parallel verlaufende Faserrichtung aufgegeben und ist nun mit dem Knochen der beiderseitigen Markräume in Verbindung getreten, derart. daß es sich den Knochenbälkchen direkt anlagert. Von diesen Knochenbälkchen geht die oben geschilderte Umwandlung in osteoides Gewebe und stellenweise in Knochen aus. Zu einer knöchernen Ankylose ist es hier aber nicht gekommen. Möglich ist es ja, daß sie auch auf diesem Wege zu stande kommen kann.

An den anderen Gelenken, d. h. an denjenigen, welche weniger fortwährenden Traumen ausgesetzt sind, verhält das Bindegewebe sich anders. Es füllt den intermediären Spalt auch nach Zerstörung des Knorpels mehr oder weniger aus, aber es dringt nicht ein zwischen die Bälkchen der Spongiosa, sondern verläßt sein ursprüngliches Bett nicht, in welches es jederseits durch eine schmale, nur selten unterbrochene Knochenspange eingedämmt ist. Wohl schrumpft auch dieses Bindegewebe, und kleine Bezirke mit Umwandlung in osteoides Gewebe werden ebenfalls gefunden, aber meist tritt es im weiteren Verlaufe

zurück gegen das Vordringen des Markgewebes, welches die Knochenneubildung begleitet. So sieht man an einzelnen Gelenken später zwischen jenen dünnen Knochenspangen, die als Ueberreste des Gelenkknorpels einander parallel verlaufen, nur noch die letzten Reste des alten intermediären Gewebes. Und schließlich werden auch diese noch durch das Markgewebe verdrängt, und nur die Verlaufsrichtung der Knochenspangen deutet vorläufig noch das frühere Gelenk an. Vorläufig noch — denn durch Schrumpfungen und andere Veränderungen des Zwischengewebes werden endlich diese Knochenspangen, an denen natürlich auch Wucherungs- und vor allem, bei der bestehenden Atrophie aller Knochenteile, atrophische Prozesse sich abspielen — verändert, es verliert sich bald auch die Kontinuität jener Knochenspangen und ihre Lagerung wird eine andere, so daß in einem weiten fettreichen Markraume vereinzelte Knochenbälkchen umherliegen, und daß eine Abgrenzung beider, früher das Gelenk zusammensetzenden Knochen nicht mehr zu finden ist. Schneller noch geht die knöcherne Ankylose vor sich, wenn, wie dies der Fall ist, die Knochenneubildung sich nicht auf den diesseitigen Knorpel beschränkte, sondern auf den gegenüberliegenden übergriff und so hinüberziehende Spangen bildete. Vorbedingung zu diesem Ereignis ist der Durchbruch des knochenbildenden Gewebes aus dem Markraume heraus durch die Kontinuität des Knorpels in den Gelenkspalt hinein. Es erfolgt dann die Anlage einer dünnen Knochenlamelle entlang der Innenfläche des Gelenkknorpels, genau so wie die Außenfläche nach dem Markraume zu häufig mit einer solchen bedeckt ist. Aber damit ist es noch nicht genug, das Markgewebe produziert, wenn es in den Gelenkspalt eingedrungen ist, daselbst noch keinen den Spalt überbrückenden Knochen. Dazu bedarf es eines Gerüstes, an dem die Knochenneubildung gewissermaßen hinüberklettert; und dieses Gerüst wird gestellt durch die das Gelenkknorpelniveau überschreitende Knorpelwucherung, die eine Berührungsverbindung mit dem gegenüberliegenden Knorpel herstellt. An dieser Brücke klettert, dieselbe resorbierend und durch festen, lamellös gebauten Knochen ersetzend, die Knochenneubildung hinüber. Auf dem Schnitte sieht man nicht selten die Knorpelwucherung auf beiden Seiten mit Knochen belegt, in der Tat stehen diese Knochenbeläge wohl im Zusammenhang miteinander. Nun macht aber der Knochen durchaus nicht etwa Halt an der Berührungsstelle, sondern wuchert über dieselbe hinaus auf den Knorpel der anderen Seite hinüber, so daß ganz feste knöcherne Verbindungen entstehen, deren Zwischenräume ebenfalls wieder mit fettreichem Markgewebe ausgefüllt sind und das Ganze — beide Knochen und ihre früher gelenkige Verbindung — stellen nur noch eine Einheit dar.

Hiermit ist das Ende des Vorganges, die knöcherne Ankylose, erreicht und es ist kein Zweifel, daß der gleiche Werdegang, der an den kleinen Gelenken mikroskopisch beobachtet wurde, sich an den großen

in derselben Weise abspielt. Trotzdem ist ein Unterschied in der Art der knöchernen Ankylose zwischen den Gelenken doch vorhanden. Die Ankylosen zwischen den kleinen Fußwurzelknochen zeigen im Endstadium ein wirres Durcheinanderziehen der Knochenbälkchen in der Gegend des früheren Gelenkes, so daß nur ein Markraum alles vereinigt. Bei den großen Gelenken ist dies nicht der Fall. Hier ist die Lagerung der neuen Knochenbälkchen eine ganz gesetzmäßige, und in den macerierten, von allen Weichteilen entblößten Knochenpräparaten sieht man, daß dieselben sich in ihrer Richtung auf das genaueste dem Verlauf der Knochenbälkchen in den alten Knochen anschließen. Die Druck- und Zuglinien in der Knochenarchitektur setzen sich auch durch das ankylosierte Gelenk hindurch fort und deuten an, daß nicht nur eine anatomische, sondern auch eine funktionelle Einheit entstanden ist, daß die vereinigten Knochen auch in ihrer statischen Tätigkeit als Stützorgane des Körpers als Einheit gewirkt haben. Das setzt natürlich voraus, daß die Knochen während ihrer Ankylosierung noch benutzt wurden. In den anscheinend jüngeren Prozessen an den Fußknochen der 2. Leiche war dies nicht der Fall; hier spielten die Vorgänge sich während der fast bewegungslosen Bettruhe der Patientin ab. Die Knochen brauchten nicht mehr zu arbeiten, nichts mehr zu tragen, und daher wurden die neugebildeten Knochenspangen zwecklos wirr gelagert, und änderten höchstens ihre Lagerung, wenn sie dem Zuge schrumpfender Bindegewebsmassen des intermediären Gewebes folgten. — Wie oben geschildert, möchte ich auch das Ausbleiben der knöchernen Verbindung an den Fingergelenken einem in das gleiche Gebiet gehörenden Faktor zuschreiben, nämlich der übergroßen passiven Bewegung, da fortwährende geringe Insulte und daran sich anschließende entzündliche Vorgänge das Zwischengelenkgewebe gar nicht zur Ruhe kommen ließen und so die Knochenneubildung auf dem gewöhnlichen Wege hintertrieben.

Nach diesen übereinstimmenden Befunden geht man wohl nicht fehl, der Arthritis ankylopoëtica (ossea) eine Sonderstellung in der großen Klasse der chronischen Arthritiden einzuräumen, sie vor allem von der Arthritis deformans nicht nur klinisch, wie es geboten erscheint, sondern auch anatomisch zu trennen. Deformierende Prozesse kommen bei ihr nicht vor. Die Form der Gelenke bleibt, trotz der großen Veränderungen, die an denselben vorgehen, die gleiche; die Abflachung an der Beugeseite der Phalangealköpfchen ist einfache Druckatrophie des schwindenden Knochens und kann nicht als Gegenbeweis angeführt werden. Während die Vorgänge bei der Arthritis deformans gekennzeichnet sind durch hyperplastische Wucherungen der beteiligten Knochen, fehlen diese nicht nur bei der Arthritis ankylopoëtica, sondern man findet neben der knöchernen Umwandlung allenthalben fast nur regressive, atrophische Vorgänge und Osteoporose, sowohl in den

Markräumen, als auch in der Corticalis. Die Arthritis ankylopoëtica zu trennen in eine cartilaginea, fibrosa und ossea möchte ich nicht prinzipiell raten, allem Anscheine nach laufen diese Prozesse, wenn man wirklich eine knorpelige Ankylose annimmt, nebeneinander her und werden mehr oder weniger gleichzeitig nicht nur bei demselben Individuum, sondern auch in demselben Gelenke angetroffen. Richtiger wäre es wohl, die sogenannte knorpelige und bindegewebige Ankylose als Vorbereitung zum Endstadium anzusehen: der Ankylosis ossea.

In den meisten Fällen scheint diese Form der Ankylosenbildung in ganz allmählichem Verlaufe ohne ein akutes Anfangsstadium zu stande zu kommen, aber andererseits ist auch die Wahrscheinlichkeit des Auftretens im Anschlusse an ganz akute infektiöse, nicht eiterige Entzündungsprozesse in den Gelenken nicht von der Hand zu weisen. Zur sicheren Umgrenzung des Krankheitsbildes fehlt es uns leider noch an einer größeren Anzahl klinischer Beobachtungen, die durch eine spätere pathologisch-anatomische Untersuchung kontrolliert werden konnten.

Endlich möchte ich noch auf die Literatur der Arthritis ankylopoëtica mit wenigen Worten eingehen, soweit dieselbe mir zugänglich war. Die Veröffentlichungen über diese Gelenkveränderung, namentlich auch über die knöcherne Form derselben, sind sehr spärlich, und wo man die Fälle in der Literatur besprochen findet, sind sie gewöhnlich ungenau angegeben oder es fehlt die mikroskopische Untersuchung, wenn überhaupt der Sektionsbefund mitgeteilt wurde. Es ist daher recht schwer, namentlich in letzterem Falle die vorliegenden Berichte zu verwerten; denn die gleichen Erscheinungen der Ankylose kann natürlich auch jede irgendwie feste bindegewebige Verwachsung hervorrufen.

So müssen z. B. die Berichte der Franzosen Juhel-Renoy, Nicaise, Regimbeau-Vidal, Variot von einer Besprechung ausscheiden, da — besonders wo allein Referate zugängig waren — von Einzelheiten oder anatomischen Untersuchungen der Arthritis ankylopoëtica benannten Fälle nicht die Rede ist.

Meyer (zitiert bei Gurlt) fand knöcherne Ankylose der meisten Gelenke bei einem 30-jähr. Manne vor. Er beobachtete, daß die Verknöcherung an der Berührungsfläche zwischen Knochen und Gelenkknorpel beginne und gegen die Oberfläche des letzteren fortschreite, um diese endlich in ganzer Ausdehnung einzunehmen. Die Masse des verknöcherten Gelenkknorpels bilde eine kompakte Lamelle, nirgendwo sei eine Fortsetzung des Markraumes in dieselbe wahrzunehmen; endlich sehe die Oberfläche wie poliert aus (?).

Nussbaum erwähnt die knöcherne Ankylose, durch welche Corticalis und Markraum beider Knochen ineinander übergehen, aber nur nach eiterigen Prozessen.

Hueter spricht von der Möglichkeit der einfachen Verschmelzung

von Knorpel mit Knorpel, etwa so wie bei der prima intentio Wundfläche mit Wundfläche zusammenheilt. Er sieht die knorpelige Form als die häufigste der Ankylose an. Ob die knorpelige in eine knöcherne Ankylose übergehen könne, sei wohl diskutabel, aber noch nicht entschieden. Er erklärt sich dies theoretisch etwa so, daß das Bindegewebe dazwischen schwinde und die Knorpel zu einer Masse verschmelzen, dann verknöchern und noch lange als Streifen von Knochen die Konturen des früheren Gelenkes anzeigen. Aber auch aus Bindegewebe könne sich direkt knöcherne Ankylose entwickeln. Man müsse unterscheiden zwischen einer synovialen und einer osteomyelitischen Bindegewebsankylose, je nachdem, woher das Gewebe stamme. Die Bindegewebsankylose sei immer eine vorübergehende Phase, welche die anderen einleite.

Koester machte zuerst auf die Knochenarchitektur in der Spongiosa der knöchern ankylosierten Gelenke aufmerksam, auf die ohne Unterbrechung oder Abknickung, der Zug- und Druckrichtung entsprechend verlaufenden Knochenbälkchen, deren Anordnung auch in den uns vorliegenden Präparaten genau ersichtlich ist.

Samaran veröffentlicht 3 Fälle, die in etwa Aehnlichkeit mit den oben mitgeteilten haben. Nur hat er sehr wenig, in einem der Fälle gar keine knöcherne Ankylose gefunden, wie überhaupt auf die Umwandlung des Knorpels in Knochen wenig Wert gelegt ist. In seinen Fällen entsteht die Ankylose hauptsächlich durch Bindegewebe und Schleimgewebe. Er hat ein gallertiges, rötliches, dem Granulationsgewebe ähnliches, oder ein derbes, faseriges Bindegewebe gefunden, welches den Knorpel verdrängt und den Knochen „an Stelle" des früheren Knorpels bedeckt. Dieses weiche Gewebe verursache die Ankylose hauptsächlich. Die Lösung der Kittsubstanz der Knorpelfibrillen führt auch Samaran als Beginn der anatomischen Vorgänge an. Umwandlung der Knorpelzellen in Bindegewebszellen beobachtete auch er, ebenso wie ihre Umwandlung in Markraumzellen. Auch die regressiven Vorgänge am Knochen wurden nicht vermißt.

Hempel meint, daß beim Malum senile die Veränderungen der Knochen verschieden seien je nach dem Zustande der Gelenke. Wo normalerweise geringe Beweglichkeit vorhanden, entstehen infolge andauernder unveränderter Lage der Knorpelflächen gegeneinander „knochenartige Verbindungen durch eine dünne Knochenlamelle, die wie nach Fraktur mit Callusbildung zu stande komme". Hierbei sollten die Gelenkflächen normale Form und Bildung beibehalten, eben nur durch Knochen „aneinander geleimt" werden.

Die genauesten Mitteilungen über die sogenannten knorpeligen Ankylosen sind Willems (unter Koester) zu verdanken. Er bezeichnete die „Ankylosis ossea intercartilaginea" als wahrscheinliche Vorstufe der knöchernen Gelenkverbindung. Gemeint ist wohl die

Knochenneubildung an der Innenfläche der Gelenkknorpel nach Durchbruch des Markgewebes in den Gelenkspalt hinein. Die Ankylose unterscheidet er in fibröse, knorpelige und knöcherne. Die Bezeichnung fibröse Ankylose sei nur in seltenen Fällen beibehalten worden, wenn nämlich nach Zerstörung des Gelenkknorpels von den in Knorpelumwandlung begriffenen Granulationen einige sich bis zu diesem Endstadium nicht hätten „aufschwingen" können und Bindegewebe wurden. WILLEMS unterscheidet eine Ankylosis fibrosa intercartilaginea, wenn nur Bindegewebsverklebungen der Knorpel vorhanden, und eine interossea, wenn die Knorpel schon zerstört sind, diese letztere Bildung gehe einher mit akuten oder chronischen eiterigen Prozessen. Die knöcherne Form der Ankylose hält WILLEMS für häufiger als die fibröse. Seine Fälle betreffen Individuen von 7, 20 und 39 Jahren; aber seine Beobachtungen schließen sich zu großem Teile an Ankylosen infolge von Gelenkeiterungen an. Auch die von WILLEMS als knorpelige Ankylosen bezeichneten Fälle sind wohl die Ausgänge tuberkulöser Hüftgelenksentzündungen (schwielige Veränderungen der Umgebung, vielfache Fistelbildung, Amyloid der Unterleibsdrüsen). Jedenfalls nimmt auch er an, daß eine knorpelige Ankylose durch eine Zusammenpressen der Knorpelflächen ohne Zwischengewebe nicht zu stande kommen könne. Bei der oben erwähnten Ankylosis ossea intercartilaginea ging keine Eiterung vorauf. Es ist anscheinend ein noch im Entstehen begriffener Prozeß im Hüftgelenk, dessen Knorpel zum Teil noch erhalten, zum Teil durch Spongiosagewebe substituiert ist. Die mikroskopischen Schilderungen der Knorpelveränderungen, Weitung der Zellkapseln, Wucherung der Zellen, entspricht meinen Beobachtungen. Auch WILLEMS erwähnt die normale Struktur des neugebildeten Knochens, die ich ebenfalls nirgendwo verändert fand, im Gegensatze zu KIMURA.

Ueber ein 64-jähr. weibliches Individuum, dessen Gelenke größtenteils ankylotisch waren, berichtet MARCHAND in einer kürzeren Mitteilung. Es hatte hier zu Verwachsungen der Gelenkflächen geführt, aber auch Knochenneubildungen waren aufgetreten, bei Atrophie der zugehörigen Knochen und Fettmark, das fast von Knochenbälkchen frei war.

SCHÜLLER beansprucht für sich das Verdienst, den Namen Arthritis chronica rheumatica ankylopoëtica eingeführt zu haben. Durch Schrumpfung der Kapsel käme es zu einer in der Regel nur partiellen Verödung des Gelenkes, später zu einer erst bindegewebigen, endlich knöchernen Verwachsung der Knochen. Genauere anatomische Angaben wurden nicht gemacht. Das Alter des Auftretens der meist bei Frauen vorkommenden Erkrankung sei 30—60 Jahre, aber auch im Alter von 12 Jahren sei sie beobachtet.

Damit stimmt überein eine Angabe von PORCELLI, der eine isolierte,

angeblich ossifizierende Arthritis des Schultergelenkes bei einem 8-jährigen Knaben sah, der vor 4 Jahren erkrankt war.

Verwunderlich ist es, daß SCHUCHARDT in seinen Krankheiten der Knochen und Gelenke der Arthritis ankylopoëtica keinerlei Erwähnung tut, wie denn auch in den meisten Lehrbüchern die Erkrankung bestenfalls nur flüchtig genannt wird.

Neuere histologische Untersuchungen, die einschlägige Gebiete behandeln, sind KIMURA zu verdanken. Die Schilderungen, die KIMURA in einem Falle von Arthritis deformans coxae gegeben hat von der Metaplasie des Knorpels in osteoide Substanz, entspricht ziemlich genau den Vorgängen, wie sie in unseren Fällen anzutreffen waren, ebenso die Einschiebung von osteoider und verkalkender Substanz zwischen den alten Knochen und den Gelenkknorpeln. Die Behauptung KIMURAS, der frische, aus Knorpel oder fibrösem Gewebe entstandene Knochen sei nicht lamellär angelegt, sei vielmehr vergänglich und werde mehr oder minder schnell durch die Tätigkeit der Osteoblasten durch lamellösen Knochen ersetzt, fand ich dagegen in keiner Weise bestätigt.

In allerletzter Zeit sind von KACHEL Untersuchungen über adhäsive chronische Polyarthritis veröffentlicht worden. Die von ihm geschilderten Vorgänge an den Gelenken haben eine große Aehnlichkeit mit den Anfangsstadien, die bei unseren Fällen beobachtet wurden. In dem einen Falle KACHELS kam es zu keinerlei Verwachsungen der Gelenkflächen, im anderen Falle nur zu einzelnen fibrösen Verbindungen, nirgendwo zu knöchernen Vereinigungen. Aber obwohl die Erkrankung in beiden Fällen schon das zweite Decennium überschritten hatte, glaube ich doch, daß es sich um die allerdings sehr protrahierten Anfangserscheinungen der endlich knöchern werdenden Ankylosierung handelt. Die Einwanderung der wuchernden Synovialis und des Markgewebes in das aufgefaserte Knorpelgewebe hinein, die Metaplasie des Bindegewebes und Aehnliches entspricht wenigstens ziemlich genau meinen Beobachtungen.

Zum Schlusse erfülle ich die angenehme Pflicht, Herrn Geh.-Rat Prof. Dr. MARCHAND meinen verbindlichsten Dank auszusprechen für die Anregung zur vorstehenden Arbeit und für das gütige Interesse, welches er der Anfertigung derselben entgegenbrachte.

## Literatur.

1) ALBERT, Studien zur chirurgischen Pathologie der Bewegungsorgane. Med. Jahrb. d. Gesellsch. d. Aerzte Wien, Bd. 3, 1873.
2) GURLT, Beiträge zur pathologischen Anatomie der Gelenkkrankheiten. 1853.
3) HEMPEL, Ueber das sogenannte Malum senile in den Gelenken. Ugeskrift for Läger, Bd. 30, No. 7, 8.

4) Hueter, Klinik der Gelenkkrankheiten. Leipzig 1870.
5) Juhel-Renoy, Note sur un cas d'un rhumatisme fibreux chron. amyotrophique à type rectiligne. Arch. gén. de méd., Janvier 1885, I.
6) Kachel, Untersuchungen über Polyarthritis chronica adhaesiva. Zieglers Beiträge, Bd. 33, 2, 1903.
7) Kimura, Histologische Untersuchungen über Knochenatrophie und deren Folgen. Zieglers Beitr., Bd. 27, 1900.
8) Koester, Sitzungsber. d. physiol. med. Gesellsch. Würzburg, 1872.
9) Menzel, Ueber Erkrankungen der Gelenke bei andauernder Ruhe derselben. Arch. f. klin. Chir., Bd. 12.
10) Meyer, Zeitschr. f. ration. Med., N. F., Bd. 1, 1851.
11) Marchand, Senile Osteomalacie und senile Arthritis deformans. Berl. klin. Wochenschr., Bd. 25, No. 47.
12) Nicaise, De l'arthrite plastique ankylosante. Rev. de Chir., Paris 1882, II.
13) Nussbaum, Pathologie und Therapie der Ankylosen. München 1862.
14) Porcelli, L'anchilosi ossea universale o artrite ossificante usi bambini. Suppl. al Policlin., V, 21, 1899.
15) Regimbeau-Vidal, Un cas de rheumatisme fibreux. Montpellier méd., Avril 30, 1892.
16) Samaran, José, Ueber die Veränderung der Gelenkknorpel bei Rheumatismus und Arthritis deformans. Inaug.-Diss. Berlin, 1878.
17) Schuchardt, Die Krankheiten der Knochen und Gelenke. Dtsch. Chir., Liefrg. 28, Stuttgart 1899.
18) Schüller, Chirurgische Mitteilungen über die chronisch-rheumatischen Gelenkentzündungen. Arch. f. klin. Chir., XLV, 1, 1892.
19) Variot, Demonstration d'un cas d'arthrite ankylosante. Soc. méd. des hôp. de Paris, Juillet 8, 1892.
20) Waldmann, W., Arthritis deformans und chronischer Gelenkrheumatismus. Samml. klin. Vortr., No. 238.
21) Weber, C. O., Ueber Veränderungen der Knorpel in Gelenkkrankheiten. Virchows Arch., Bd. 13.
22) Weichselbaum, Die senilen Veränderungen der Knochen und Gelenke und deren Zusammenhang mit Arthritis deformans. Sitzungsbericht d. k. k. Akad. d. Wissensch. Wien, 1877, Bd. 75.
23) Willems, Ueber knorpelige Ankylose. Inaug.-Diss. Bonn, 1880.
24) Ziegler, Lehrbuch der pathologischen Anatomie. 9. Aufl. Jena 1899.

## Erklärung der Abbildungen auf Tafel XI—XIII.

Tafel XI. Arthritis ankylopoëtica ossea des linken Hüftgelenkes, vordere Hälfte.

Tafel XII. Arthritis ankylopoëtica ossea des rechten Hüftgelenkes, hintere Hälfte.

Tafel XIII, Fig. 1. Gelenk zwischen Talus und Os naviculare links. Schwache Vergrößerung. Karmin-Hämatoxylinfärbung. Der Gelenkknorpel

Janssen. Crayondruck von J. B. Obernetter, München.

*Verlag von Gustav Fischer in Jena.*



ist an einzelnen Stellen geschwunden, so daß durch eine Knochenspange nur noch der Verlauf des früheren Gelenkes markiert wird. Transversal verlaufende Knochenspangen bewirken die Ankylose der knorpeligen Gelenkreste.

Fig. 2. Gelenk zwischen Os naviculare und Os cuneiforme I links. Schwache Vergrößerung. Hämatoxylin-Eosinfärbung. Vom Gelenkknorpel ist nur noch ein kleiner Rest geblieben. Einzelne Bindegewebszüge zeigen noch die Richtung des früheren Gelenkes an, an dessen Stelle sonst Fettmark mit einzelnen Knochenspangen getreten ist, so daß beide Knochen ineinander übergehen.

Nachdruck verboten.

# XXVII.

# Anurie infolge doppelseitiger Nierennekrose, verursacht durch Druckerhöhung in den Nieren.

Von

Dr. **J. H. Zaaijer,**

ehemaligem Assistenten für patholog. Anatomie am Boerhaave-Laboratorium in Leiden.

(Hierzu Tafel XIV.)

---

Da die moderne Chirurgie im Begriff ist, auch die Therapie der Nierenentzündungen mehr und mehr in ihr Gebiet zu ziehen, da die verschiedenen chirurgischen Eingriffe wohl meistens auf Hebung von abnormen Zerrungen oder Druck im Nierenparenchym zielen, so scheint es mir nicht überflüssig zu sein, einen Fall, welcher die ominösen Folgen der Druckerhöhung in besonders deutlicher Weise demonstriert und den theoretischen Erwägungen ein schönes anatomisches Substrat verleiht, mitzuteilen, zumal ich in der Literatur keine derartige Beschreibung gefunden habe.

Der Fall betrifft eine Frau, die im Januar 1902 in die gynäkologische Klinik in Leiden aufgenommen wurde. Die Krankengeschichte, die ich dem Wohlwollen von Prof. J. Veit verdanke, ist folgende:

Frau N. N., 30 Jahre alt, Mutter von 5 Kindern, wurde am 27. Jan. 1902 in die gynäkologische Klinik aufgenommen. Tags zuvor hatte sie ohne Störung ein lebloses Kind geboren. Abends hat sie gebrochen, Leibschmerzen und Durchfall bekommen. Weitere Krankheitserscheinungen hat sie nicht gezeigt. Jedoch hat sie Urin post partum nicht mehr gelassen. Da es auch dem Arzt nicht gelang, mit dem Katheter Urin zu bekommen, die Blase also offenbar leer war, wurde Pat. in die Klinik aufgenommen, wo sie 10 Tage blieb. Die ersten Tage zeigte sie leichte Temperaturerhöhung, später war ihre Temperatur normal. Magen und Darm funktionierten gut. Aber eine fast absolute Anurie blieb bestehen. Nur minimale Quantitäten Urin wurden spontan und mittels Katheter entleert. Die Untersuchung des Urins ergab: Sehr viel Eiweiß (30 ‰ Esbach). Sediment: Keine Cylinder, Chromocyten, verfettete Leukocyten und Blasenepithelien.

Verschiedene therapeutische medikamentöse Versuche blieben ohne irgend welchen Erfolg.

Am 5. Jan. änderte sich der Zustand. Pat. war leicht dyspnoisch und klagte über Kopfschmerzen. Eine angeratene Operation wurde verweigert. Pat. verließ die Klinik. Nachts kommt sie zurück; jetzt ist sie stark dyspnoisch, bekommt Konvulsionen, welche nach Venaesektion und subkutaner Infusion authören. Eine Stunde nach der Wiederaufnahme succombiert Pat.

Die Sektion wurde von mir im Boerhaave-Laboratorium ausgeführt. Ich will mich auf die Mitteilung des Untersuchungsresultats der Nieren beschränken, welches an beiden Organen nahezu dasselbe war.

## Untersuchung der Nieren.

Makroskopisch: Beide Nieren sind deutlich vergrößert (Gew. L. 300 g, R. 285 g). Die Capsula fibrosa ist rotblau gefärbt und zeigt deutlich Gefäße. Beim Einschneiden der Capsula fibrosa klafft der Schnitt sehr stark. Die Capsula läßt sich leicht von der Niere lösen. Die Capsula fibrosa ist abnorm dick und fest. Die Nierenoberfläche ist blaß, mit fleckweiser leichter Rötung. Die Stellulae Verheyenii sind kaum zu sehen.

Auf dem Durchschnitt zeigt sich folgendes: Die Substantia corticalis ist mehr als 1 cm breit; die Columnae Bertini sind stark verbreitert. Die Farbe der Corticalis ist grau gelbweiß. Sie wölbt sicht deutlich über die Substantia medullaris hervor. Die Marksubstanz ist dunkler und zeigt deutlich rote Striche. Die Schleimhaut des Nierenbeckens ist leicht injiziert. Der linke Ureter sieht normal aus; eine Sonde wird sehr leicht vom Nierenbecken aus in die Blase geschoben. Der rechte Ureter ist in der oberen Hälfte etwas erweitert; eine Sonde geht auch hier ohne Widerstand bis in die Blase. Die Blase ist klein, stark zusammengezogen und fast leer.

Bei der weiteren makroskopischen Untersuchung habe ich folgende Methode benutzt, welche man makroskopische Färbung nennen könnte: Aus beiden, in Formalin fixierten Nieren wurde eine Scheibe von 1 cm Dicke genommen und genau in derselben Weise, wie ein mikroskopischer Schnitt mit Hämatoxylin gefärbt[1]).

Das Resultat dieser Färbung war höchst merkwürdig und ist in der Tafel niedergelegt.

Das Mittelteil der Substantia corticalis (Zone *C*) ist ganz ungefärbt, enthält also kein Chromatin. Diese Zone geht peripher und zentral in stark gefärbte, also chromatinreiche Zonen (*B* und *D*) über, welche sich ziemlich scharf gegen die weniger chromatinreichen Zonen A und E abgrenzen. Die Marksubstanz ist mäßig chromatinhaltend und es bestehen brückenförmige, gefärbte Verbindungen (*G*, *G'* und *G''*) zwischen Mark

1) Diese Methode hat bei der pathologisch-anatomischen Untersuchung von größeren Tumoren einen entschiedenen Vorteil, da sie in sehr kurzer Zeit den Chromatingehalt der verschiedenen Teile der Geschwulst in deutlicher Weise zu Tage bringt und dadurch das Entnehmen von Stückchen für mikroskopische Untersuchung sehr erleichtert. Auch in der praktischen Chirurgie könnte diese Methode vielleicht Nutzen bringen, da sie, wie ich sie weiter ausgebildet habe, in ungefähr 12 Minuten eine Einsicht in den Chromatingehalt und die Chromatinverteilung und damit in bestimmten Fällen, besonders bei Mammatumoren, in die Art des exstirpierten Tumors gibt.

und Cortex corticis. Diese Verbindungen erweisen sich auf Schnitten parallel der Oberfläche der Niere bei makroskopischer Färbung als Cylinder von gefärbtem Gewebe, in deren Zentrum sich kleine, mit unbewaffnetem Auge sichtbare Lumina befinden.

Mikroskopisch: Fixation von verschiedenen Stückchen in Formalin und Flemmingscher Lösung. Einbettung in Celloidin. Färbung: Die Schnitte von den in Formalin fixierten Stückchen wurden mit Hämatoxylin-Eosin und mit phosphormolybdänsaurem Hämatoxylin (Ribberts Bindegewebefärbung) gefärbt. Die Schnitte aus Flemmingscher Flüssigkeit wurden mit Saffranin gefärbt.

Untersucht wurden Schnitte senkrecht und parallel zur Oberfläche der Nieren. Die Capsula fibrosa wurde nur in Schnitten senkrecht zur Nierenoberfläche untersucht.

Das Ergebnis war folgendes:

Zone *A* enthält keine Glomeruli: Das Epithel der Tubuli ist erhalten, aber ein Teil der Kerne ist weniger färbbar. Das Protoplasma enthält Spuren von Fett. Die meisten Tubuli haben einen Inhalt; bei einigen ist diese hyalin, bei vielen zellig. Das Stroma zwischen den Tubuli ist stark verbreitert, zellreich und ist einem jungen Granulationsgewebe ähnlich. Mehrere Mitosen wurden darin gefunden.

In der nächsten Zone (*B*) sind Glomeruli und Tubuli ganz nekrotisch. Sie enthält aber, und besonders in den Interstitien, viele Kerntrümmer, wahrscheinlich von Leukocyten, zwischen welchen sich ziemlich viel Fett nachweisen läßt.

Zone *C* umfaßt den größten Teil der Substantia glomerulosa. Auch mikroskopisch ist sie ganz ohne Chromatin. Während aber in den mit Hämatoxylin-Eosin gefärbten Schnitten die Umrisse von Tubuli und Glomeruli nur eben angedeutet sind, sind diese in nach Ribbert gefärbten Schnitten ganz scharf und deutlich; und daraus geht hervor, daß in dieser Zone das interstitielle Gewebe nur äußerst wenig verbreitert ist.

Zone *D* ist ganz analog der Zone *B*.

Zone *E* stimmt, was Tubuli und interstitielles Gewebe betrifft, mit *A* überein; jedoch finden sich hier einige wenige Glomeruli, welche nicht nekrotisch sind. In deren Kapselspalten liegen viele Chromocyten und andere Zellen, wahrscheinlich abgestoßene Epithelien.

Die brückenförmigen Verbindungen (*G*, *G'*, *G''*) zwischen Mark und Cortex corticis bestehen aus nicht nekrotischem Gewebe; in der Mitte befinden sich größere, mit Blut gefüllte Gefäßlumina. Weiter sah ich Tubuli, wie in *A* und *E*, und einige nicht nekrotische Glomeruli. Auch hier ist das interstitielle Gewebe stark verbreitert. Die Peripherie gibt dasselbe mikroskopische Bild wie die Zonen *B* und *D*.

Die stark verdickte Capsula fibrosa besteht aus ziemlich zellreichem, an vielen Stellen deutlich fibrillärem Bindegewebe. Hier und da befinden sich Infiltrate von uninukleären Zellen.

So klärt also die mikroskopische Untersuchung das Bild der makroskopischen Färbung völlig auf, und wir dürfen umgekehrt, auf die makroskopische Färbung gestützt, schließen, daß, was für die mikroskopisch untersuchten Teile der Niere gilt, auch für die beiden ganzen Nieren Geltung hat.

Fassen wir jetzt die Ergebnisse der Untersuchung zusammen, so überrascht uns wohl zunächst die ausgebreitete Nekrose der Substantia glomerulosa der beiden Nieren. Nicht nekrotisch waren die ganze

Marksubstanz und von der Bastsubstanz der Cortex corticis, eine sich an die Marksubstanz anschließende schmale Zone *E*, sowie einzelne cylinderförmige Teile, welche die größeren Arteriae interlobulares umgeben.

Wie ist nun diese ausgedehnte Nekrose entstanden, und warum wurden die genannten Teile nicht nekrotisch?

Um eine befriedigende Erklärung zu finden, wollen wir der Blutversorgung der verschiedenen Teile der Niere kurz nachgehen.

Die Marksubstanz erhält ihr Blut überwiegend aus den Arteriae rectae verae, d. h. aus Aesten der Arteriae interlobulares, und aus direkten Aesten der Arteriae arciformes.

Der Cortex corticis bekommt sein Blut aus direkten Aestchen der Arteriae interlobulares (Arteriae capsulares, KÖLLIKER) und aus sehr kleinen Arterien aus der Nierenkapsel.

Der bei weitem größte Teil der Substantia corticalis wird von Gefäßen versorgt, welche erst die Glomeruli passiert haben, Vasa efferentia, also viel weniger direkt, als die erstgenannten Teile.

Nimmt nun der Druck in der Niere stark zu, so werden Marksubstanz, Cortex corticis, und von der übrigen Corticalsubstanz diejenigen Teile, welche den größeren Arterien am nächsten liegen (also in der Nähe der Arteriae arciformes und der größeren Arteriae interlobulares), noch am längsten genügend Blut bekommen, also gerade die Teile, welche in diesen Nieren nicht nekrotisch erschienen.

Dürfen wir also aus dem mikroskopischen Befunde schon erwarten, daß der Druck im Nierenparenchym abnorm hoch war, so wird dies erwiesen durch das Klaffen des Kapselschnittes, wovon oben die Rede war. Dieser abnorm erhöhte Druck ist also als die Ursache der ausgedehnten Nekrose anzusehen, welche, durch zu geringe Blutzufuhr verursacht, als eine anämische aufgefaßt werden muß. Das mikroskopische Bild ist das eines anämischen Infarktes im Großen. Die Zonen *B* und *D* sind dabei die Demarkationszonen.

Es liegt nun auf der Hand, wie die Druckerhöhung entstanden ist. Die Capsula fibrosa war sehr dick und wenig dehnbar. Irgend eine Schädlichkeit[1]) hat nun auf die Nieren eingewirkt. Diese reagierten darauf mit Schwellung. Infolge der geringen Dehnbarkeit der Kapsel nahm der Druck im Organe zu, und die Folge war ein Aufhören der Blutzufuhr in die Zone *C*, welche nekrotisch wurde. Der Krankheitsprozeß schritt jedoch weiter in den überlebenden Teilen und verursachte die oben beschriebenen Veränderungen. Von diesen ist hier die starke Verbreiterung des Stromas wohl am interessantesten. Das Stroma war reich an Bindegewebskernen, und darunter befanden sich mehrere in

1) Die Art dieser Schädigung ist mir, ebenso wie die Ursache der Kapselverdickung, trotz genauer anamnestischer und anatomischer Untersuchung, völlig unbekannt geblieben.

mitotischer Teilung. Diese zellenreiche Stromaverbreiterung zeigte sich, wie gesagt, in allen lebenden Teilen, fehlte jedoch fast ganz in den nekrotischen. (In nach RIBBERTS Methode gefärbten Schnitten war das, wie oben gesagt, sehr leicht festzustellen.) Nun ist es also sehr wahrscheinlich, daß das Bindegewebe in den lebenden Teilen auch noch nicht da war, als die anderen Teile nekrotisch wurden, und, da die Nekrose gewiß nicht länger bestanden hat als die Anurie, so dürfen wir annehmen, daß das Bindegewebe sich in ungefähr 10 Tagen gebildet hat. Aus allem vorher Gesagten geht nun hervor, daß ein chirurgischer Eingriff, welcher den Druck in den Nieren gehoben hätte, bevor die Zone *C* nekrotisch war, sehr günstig eingewirkt hätte, weil die anämische Nekrose nicht entstanden wäre.

Pathologisch-histologisch schien mir der Fall darum interessant, weil mit großer Wahrscheinlichkeit aus ihm hervorgeht, daß das sehr dürftige interstitielle Gewebe in der Nierenbastsubstanz sich in 10 Tagen zu einem zellreichen Granulationsgewebe entwickeln kann.

---

## Erklärung der Abbildung auf Tafel XIV.

*A* Cortex corticis. *B D* Mit auseinanderfallenden Leukocyten infiltrierte Zonen. *C* Nekrotischer Teil der Bastsubstanz. *E* Nicht nekrotischer Teil der Bastsubstanz. *F* Marksubstanz. *G*, *G'*, *G''* Nicht nekrotische Gewebspartien in der nächsten Umgebung der Arteriae interlobulares.

Die Abbildung ist etwas verkleinert.

---

Frommannsche Buchdruckerei (Hermann Pohle) in Jena. — 2601

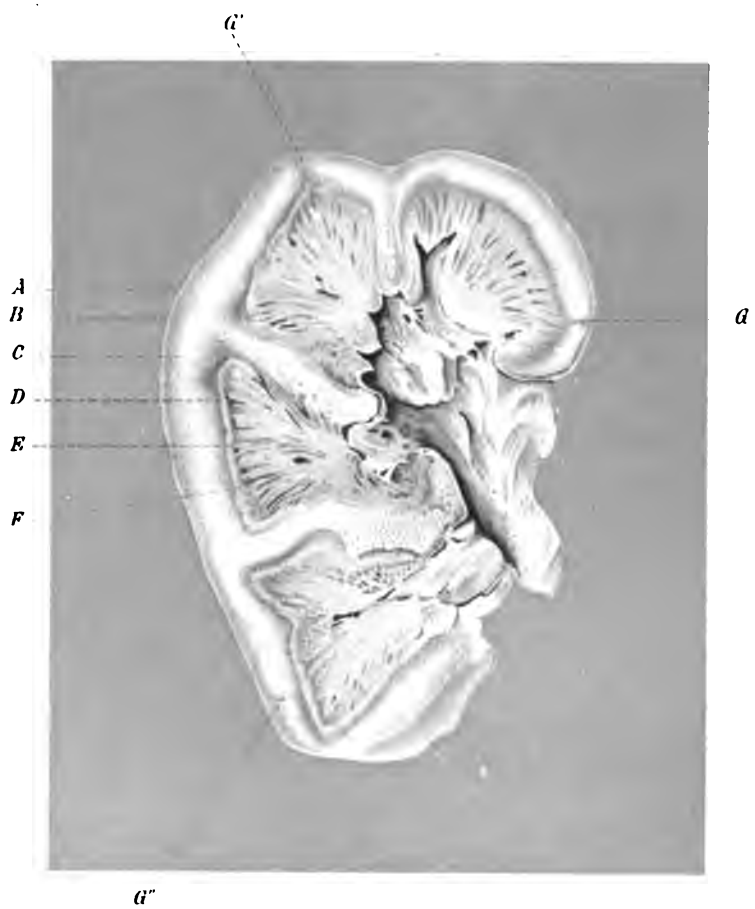


Verl. v. Gustav Fischer, Jena. Lith. Anst. v. Arndt, Jena.

DATE DUE SLIP
UNIVERSITY OF CALIFORNIA MEDICAL SCHOOL LIBRARY

THIS BOOK IS DUE ON THE LAST DATE STAMPED BELOW

14 DAY
JAN 26 1971
7 DAY
JAN 19 1971
RETURNED
JAN 19 1971

2m-8,'23

Closed Stacks



DATE DUE SLIP

UNIVERSITY OF CALIFORNIA MEDICAL SCHOOL LIBRARY

THIS BOOK IS DUE ON THE LAST DATE STAMPED BELOW

~~14 DAY~~

~~JAN 26 1971~~

7 DAY

JAN 19 1971

RETURNED

JAN 19 1971

2m-8,'23

Closed Stacks